


CENTRALBLATT

FÜR PRAKTISCHE

AUGENHEILKUNDE.

HERAUSGEGEBEN

VON

DR. J. HIRSCHBERG,
PROFESSOR AN DER UNIVERSITÄT BERLIN.

ELFTER JAHRGANG.

MIT ZAHLREICHEN ABBILDUNGEN IM TEXT.



LEIPZIG,
VERLAG VON VEIT & COMP.
1887.


Druck von Metzger & Wittig in Leipzig.

Sachregister.[1]

[1] Die Originalmittheilungen sind durch ein * bezeichnet.

Namenregister.[1]

[1] Die Seitenzahlen der Originalmittheilungen sind mit einem * bezeichnet. Die Autoren derselben sind fett gedruckt.



Centralblatt
für praktische
AUGENHEILKUNDE.

Herausgegeben von

Prof. Dr. J. Hirschberg in Berlin.

Unter ständiger Mitwirkung der Herren Dr. Ancke in München, Doc. Dr. Berger u. Doc. Dr. Birnbacher in Graz, Dr. Brailey in London, Dr. Carreras-Aragó in Barcelona, Prof. Dr. H. Cohn in Breslau, Dr. Cl. du Bois-Reymond in Berlin, Doc. Dr. E. Emmert in Bern, Dr. Fürst in Berlin, Doc. Dr. Goldzieher in Budapest, Dr. Gordon Norrie in Kopenhagen, Doc. Dr. Horstmann in Berlin, Prof. H. Knapp in New-York, Dr. Kępiński in Warschau, Dr. Krückow in Moskau, Dr. M. Landsberg in Görlitz, Prof. Dr. Magnus in Breslau, Dr. A. Meyer in Florenz, Dr. van Millingen in Constantinopel, Doc. Dr. J. Munk, Dr. Ostwalt und Dr. Peltesohn in Berlin, Dr. Purtscher in Klagenfurt, Dr. M. Reich in Tiflis, Prof. Dr. Schenkl in Prag.

Monatlich ein Heft. Preis des Jahrganges 12 Mark. Zu beziehen durch alle Buchhandlungen des In- und Auslandes und die Postanstalten des Deutschen Reiches.

Januar. Elfter Jahrgang. 1887.

I. Zur Morphographie der Papilla nervi optici.

Von Dr. **Adolf Szili**, Docent in Budapest.

Es giebt kein Gebilde des menschlichen Körpers, das eine solche Fülle markanter und zum grossen Theile sehr bedeutungsvoller Verschiedenheiten aufweist, wie die winzige Papilla nervi optici, deren Durchmesser durchschnittlich nicht mehr als $1^1/_2$ mm beträgt. Ich habe hier die Kühnheit auszusprechen, dass diesen Abweichungen bisher nicht die genügende Auf-

merksamkeit zugewendet wurde, trotzdem sie häufig genug vorkommen und trotzdem sie jenen Theil des Augenhintergrundes betreffen, welchen jeder Augenarzt beim Ophthalmoskopiren gewohnheitsmässig zuerst aufsucht.[1] Ganz abgesehen von den unzählbaren individuellen Verschiedenheiten, welche das Aussehen der normalen Sehnervenscheibe, vergleichbar zum menschlichen Antlitz, in jedem einzelnen Falle besonders interessant erscheinen lassen, giebt es Abweichungen, die nicht mehr blos als ein Plus oder Minus jener Verhältnisse und Anordnungen aufgefasst werden können, welche sich zum regelmässigen Typus der Papille vereinigen, die aber wieder zum Typus einer für sich wohl charakterisirten Gruppe werden können. Ich verweise hier auf die noch immer nicht genügend gewürdigte „gedrehte Papille", die von Fuchs und mir beschrieben wurde, und von welcher ich mehrere Abbildungen der ophthalmologischen Section des Berliner Congresses vorgelegt habe.

Es giebt aber auch noch atypische, zum Theil sehr überraschende Abweichungen von der Norm, die umsomehr verdienen, durch eine sorgfältige Beschreibung und Abbildung dem Gedächtnisse erhalten zu bleiben, je weniger ihre Genesis momentan sich unserem Verständnisse erschliesst. Einen Beitrag zu einer Sammlung solcher aussergewöhnlicher Papillenbilder bieten die folgenden Fälle:

1. B. R., 19 J., Schneiderin, erscheint im Juli 1881 wegen Bindehautcatarrh; war in der Kindheit längere Zeit augenleidend; beiderseits Hornhauttrübungen. — Bei E. R. A. V. $^6/_{12}$ mit völlig normalem Fundus. L. A. V. $^6/_9$. Die Papilla n. opt. dieses Auges zeigt folgende in Fig. 1 im aufrechten Bilde möglichst sorgfältig reproducirte Verhältnisse: Die Scheibe ist aufrecht oval, der Bindegewebsring nach oben und aussen stark ausgeprägt, an ihn schliesst sich ein etwas ungleichmässiger, zusammenhängender schmaler Pigmentsaum. Die Centralgefässe entwickeln sich dicht bei einander aus dem nasalen Drittel der Papille aus einer kleinen seichten Excavation. Die Papillensubstanz zeigt physiologische Färbung.

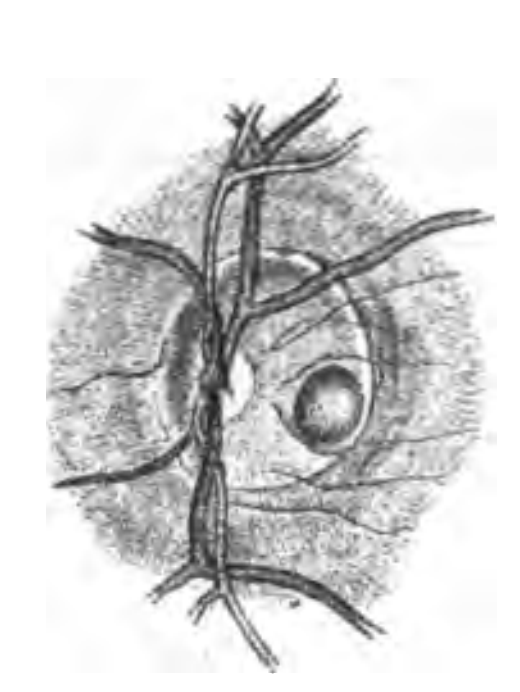


Fig. 1.

[1] Selbst in den auf so hoher Stufe künstlerischer Vollendung stehenden Bildern eines Jäger begegnen wir einer schablonenhaften Auffassung und Wiedergabe der Papille etwas zu häufig. Zum Beispiel bildet es eine sehr interessante Thatsache, dass auf keiner einzigen der 73 nach der Natur gemalten Tafeln seines grossen Atlas auch nur einmal eine sog. cilioretinale Arterie eingezeichnet ist, wiewohl nach meiner Erfahrung auf 10 ophthalmoskopirte Augenpaare wenigstens einmal ein solches Gefäss gefunden wird. Auf seinen Bildern von Conus vermisse ich hauptsächlich die Andeutung jener Formveränderung, welche die Papille durch den Zug der Scleraldehnung erleidet, und durch welche ein wichtiger Beitrag zum myopischen Habitus des Augenhintergrundes geliefert wird.

In der unteren Hälfte des äusseren Drittels der Scheibe befindet sich ein fast kreisrunder grauer Fleck von ca. $^1/_3$ Papillendurchmesser, mit scharfem Rande gegen die Peripherie und einem allmählich hellerem Centrum. Durch den Ortswechsel dieses centralen Reflexes bei Verschiebung des einstrahlenden Lichtkegels, namentlich aber durch die optische Correction lässt sich dieser Fleck als scharfkantige atypische Excavation erkennen, über deren Tiefe jedoch kein Urtheil gewonnen werden kann. Eine Prüfung des G.F. wurde leider zur Zeit der Beobachtung dieses Falles nicht vorgenommen.[1]

2. S. M., 17 J., Kaufmann (September 1880, nachdem er kurz vorher zufällig bemerkte, dass er mit dem rechten Auge wenig sehe). L. A. schwach myopisch, hat volle Sehschärfe; Fundus normal. R. A. m. 5,0 D. V. $^6/_{12}$. Bis zum Augenhintergrund normal. Die Papille und ihre nächste

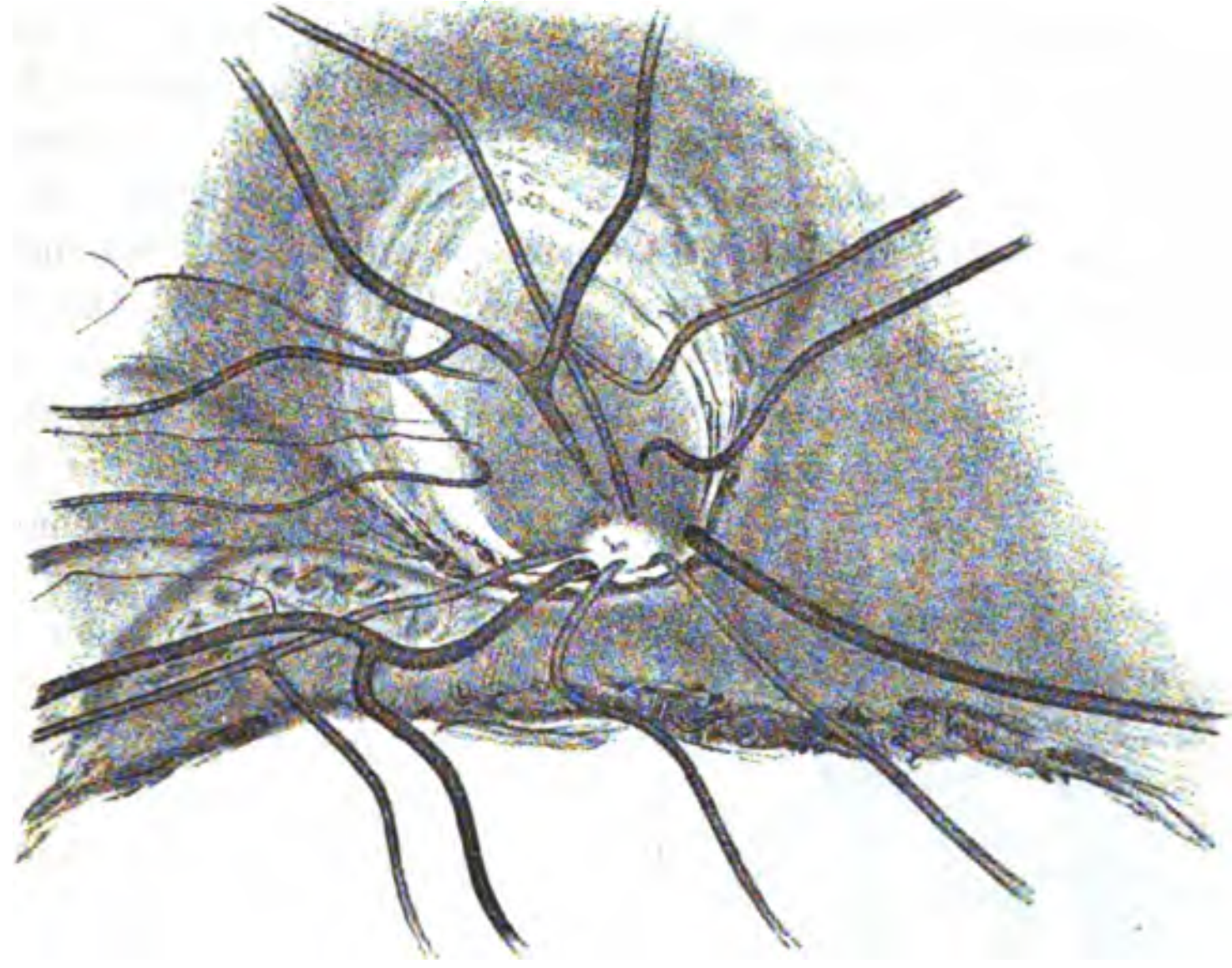
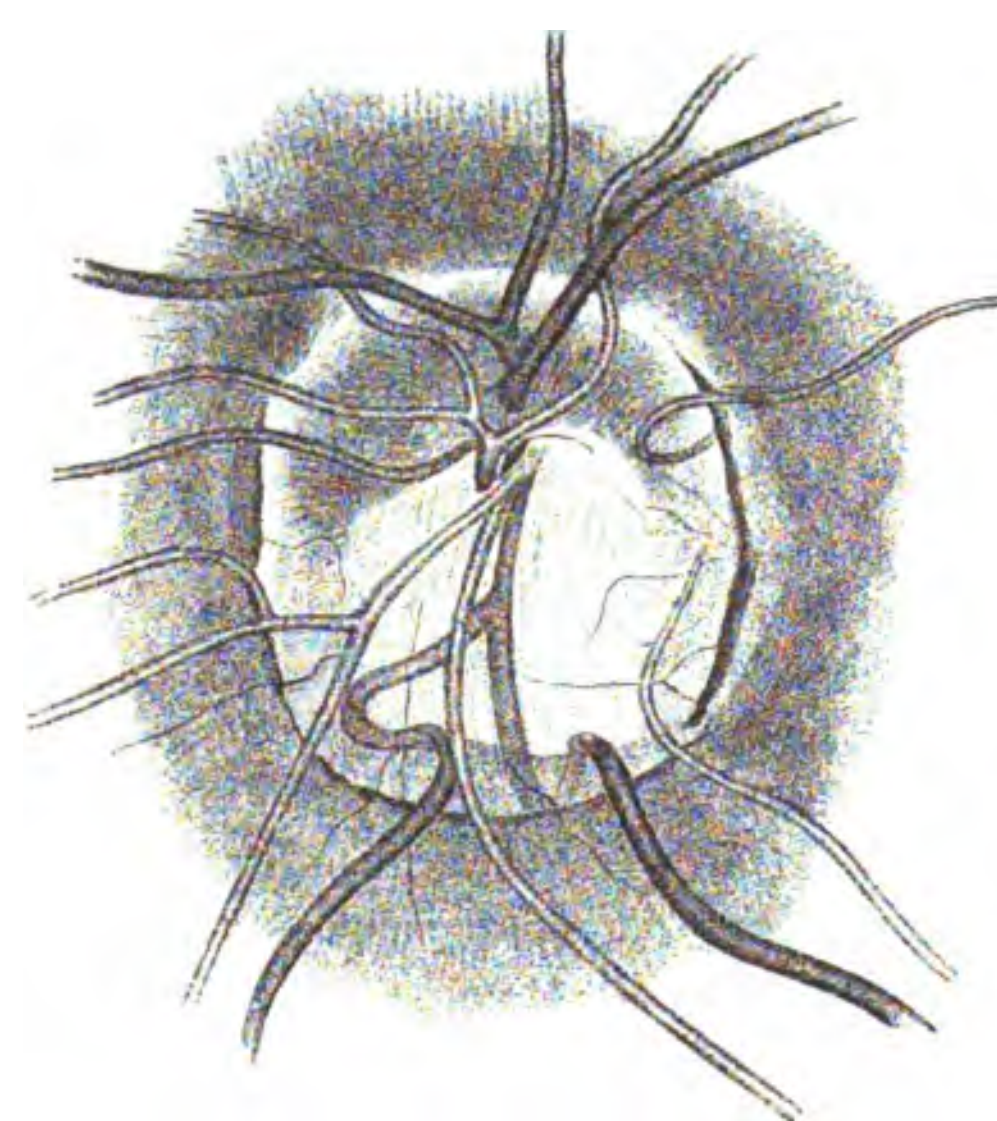


Fig. 2.

Umgebung zeigt Fig. 2 im aufrechten Bilde. Grosses Colobom der Chorioidea beginnt mit einem bogenförmigen, zerklüfteten Pigmentsaum, etwa $^1/_2$ Papillendurchmesser weit vom unteren Papillenrande entfernt, das untere Ende wird durch den ophthalmoskopirenden Blick nicht erreicht. Vom unteren Rande des Foramen opticum der Chorioidea zieht ein ca. gefässbreiter, sehnig glänzender, nach oben convexer Bogen temporalwärts, der mit einem kleineren Radius als der Pigmentsaum des Coloboms dem letzteren büschelförmig ausstrahlend zustrebt; das eingeschlossene Stück Chorioidea erscheint rareficirt und enthält zerklüftete Pigmentschollen; von der Convexität des erwähnten Bogens zweigt sich ein anderer ab, der mehr

[1] Bei diesem Bildungsfehler kann die obere Hälfte des G.F. fehlen. H.

parallel zum Colobomrande verläuft und sich nach aussen ebenfalls büschelförmig auseinanderweichend verliert. Eine sehr eigenthümliche Form hat die Papilla n. opt.; sie ist oval mit temporalwärts geneigter Längsaxe; ihre Substanz ist gleichmässig grauröthlich gefärbt; an der untersten Partie zeigt sich ein weisser, stark reflectirender, rundlicher Fleck (dessen grösserer horizontaler Durchmesser etwa = $^1/_4$ Papillendurchmesser). Die Stelle ist nicht excavirt und scheint einer markhaltigen Faserstrahlung zu entsprechen; in ihrer Mitte ist eine kleine schattige Vertiefung. Die Papille ist nach unten und innen von einer etwa gefässbreiten weissen Zone umsäumt, an welche sich ein dichter Pigmentsaum anschliesst. Diese Zone erweitert sich nach oben zu einem grossen spitzbogenförmigen Conus, während der Pigmentsaum sich gegen dieselbe Richtung hin spaltet, zerklüftet und verliert. Von den Centralgefässen entspringen die für die untere Netzhauthälfte bestimmten fünf Aeste (3 Arterien, 2 Venen) gesondert von einander vom unteren Papillenrande, wo sie, wie aus einer glaucomatösen Excavation, plötzlich aus der Papillensubstanz hervortauchen. (In einem Falle Jäger's ist eine ähnliche Anordnung vorhanden: dort taucht die Vena temp. inf. aus einer partiellen Excavation am unteren Papillenrande hervor. Beiträge zur Path. des Auges. II. Aufl. Taf. XLV.) Die für die obere Netzhauthälfte bestimmten Gefässe treten ebenfalls gesondert ein, zumeist noch auf der unteren Hälfte der Papille, und ziehen flach über dieselbe hin, mehr oder weniger in die Richtung strebend, die der grössten Ausdehnung des Conus entspricht. Ein nach aussen ziehender arterieller Ast ist ein sog. recurrentes Gefäss und tritt vermuthlich in der Nähe des temporalen Conusrandes durch die Sclera ein.


Fig. 3.

3. R. D., 44 J., Privatbeamter, wurde im Jahre 1883 wegen Episcleritis des l. Auges behandelt. R. A.: M. 1,0 D. V. $^6/_{12}$. Medien rein; $1^1/_2$ gefässbreiter, nicht total atrophischer Conus nach aussen und aussen-unten. L. Auge von Jugend auf schwachsichtig. M. 14 D. V. $^3/_{60}$, weicht beim Nahesehen nach aussen ab. Aeusserlich völlig normal. Medien rein. Das Pigmentstratum der unteren Hälfte des Fundus ist im Vergleich zur oberen auffallend rareficirt, so dass

die Chorioidealgefässe in grossen Zügen sichtbar sind. Die Papilla n. opt., die im virtuellen Bilde (Fig. 3) enorm vergrössert erscheint, zeigt die folgenden Verhältnisse. Sie stellt ein aufrechtes Rechteck mit abgerundeten Ecken dar; sie ist von schwarzem Pigment fast continuirlich umsäumt, blos der obere Rand ist frei. Nur das obere Drittel der Papille ist im Niveau des übrigen Augenhintergrundes; dieser Theil ist etwas düster röthlich gefärbt, feinstrahlig gestreift, und hängt mit einem nach unten convexen, zum Theil scharfen Rande über einer tiefen physiologischen Excavation, die sich auf dem unteren grösseren Stück des Sehnervenquerschnittes breit macht. Nach innen und aussen verflacht sich diese Excavation allmählich in der Nähe des entsprechenden Papillenrandes; unten aber ragt 2—3 Gefässdurchmesser hoch über den unteren Papillenrand eine durchsichtige Scheidewand (möglich eine Netzhautfalte) empor, welche fast parallel zu jenem mit scharfem Rande die Excavation überdacht. Die beiden nach unten ziehenden Venenäste machen in der Nähe des unteren Papillenrandes je eine starke Biegung, mit welcher der temporale Ast bis zum unteren Papillenrande hinter die erwähnte Scheidewand taucht, um weiter nach aussen, sich über den Rand der letzteren schlagend, vorzukommen. Die entsprechende Arterie zieht gestreckt dahin; ihre relativ höhere Lage wird durch die starke parallaktische Verschiebung zwischen ihr und der in der Tiefe der Excavation verlaufenden Vene offenbar. An den Centralgefässen, von welchen ein grosser Theil aus dem Gewölbe heraustritt, welches das obere Papillendrittel über der Excavation bildet, lässt sich ein ursprünglicher Zug nach unten nicht verkennen, welcher den nach oben ziehenden Gefässen ein starkes Umbiegen, den nach unten ziehenden einen mehr gestreckten Verlauf vorschreibt. Diese Papille zeigt ganz unverkennbar dieselbe gedrehte Anordnung, die als typisch für die Papille mit Conus nach unten von mir beschrieben wurde. (S. dies Centralbl. 1883. S. 358.)

Ich reihe hier zum Schluss noch die Zeichnungen an, welche ich aus einem mit Conus nach unten behafteten Augenpaar gewonnen habe, in welchem die typische Missbildung ein ungewöhnliches Maass erreicht hat.

4. P. M., 37 Jahre alt, Erzieherin, war in der Kindheit lange augenkrank; wurde seit dem Jahre 1874 wiederholt gesehen. R. A.: M. 11,0 D. L. A.: M. 3,5 D. bei V. $^{5}/_{60}$. Hornhauttrübungen erschweren die Untersuchung im aufrechten Bilde. Fig. 4 (a. rechtes, b. linkes Auge) ist nach dem umgekehrten Bilde (Collectiv 14 D.) gezeichnet. Rechts schliesst sich an die querovale, grauröthliche Papille nach unten ein excessiv grosser Conus von der Form einer Bischofsmütze. Seine Fläche ist durch Pigmentreste eigenthümlich streifig gefleckt, zeigt keine Spur eines Chorioidealgefässes. Sämmtliche Centralgefässe erscheinen am oberen Rande der Papille; mit Ausnahme des nasalen Arterienastes biegen die übrigen 4 für die obere Netzhauthälfte bestimmten Gefässe plötzlich (wie aus einer glaucomatösen Excavation) über den Papillenrand. — Die Papille des linken

Auges ist ebenfalls queroval, jedoch breiter als die des rechten; der linke ebenfalls symmetrisch nach unten gerichtete, gleichgeartete Conus ist um die Hälfte kleiner als der rechte. Dieser geringeren Entwickelung der

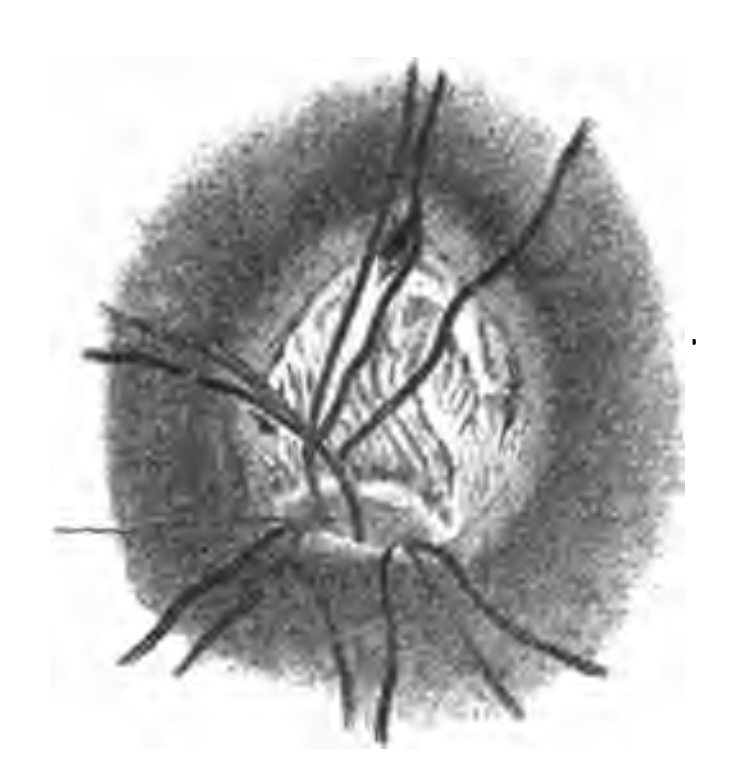


Fig. 4 a.

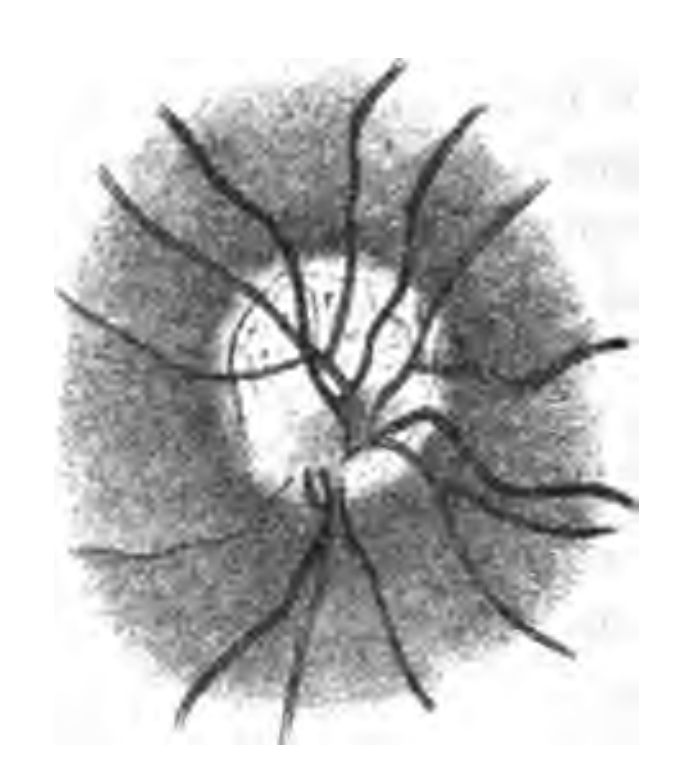


Fig. 4 b.

Anomalie entsprechend erscheint die Gefässentwickelung wohl mit dem gleichen Charakter wie rechts, aber auf der grösseren Papillenfläche mehr zusammenhängend.

Ich muss mich mit der einfachen Schilderung der vorstehenden Fälle begnügen. Die entwickelungsgeschichtliche Bedeutung der zweifellos angeborenen Abnormitäten in Erwägung zu ziehen, verhindert mich die Armuth dieser vereinzelten Beobachtung, hauptsächlich aber die allgemeine Unzulänglichkeit der ophthalmoskopischen Untersuchung. Das Verdienst der letzteren bleibt es aber, auf solche wichtige Vorkommnisse und auf die Wünschenswürdigkeit ihrer anatomischen Bekanntschaft hinzuweisen.

II. Staar durch Töne erzeugt.

Vorläufige Mittheilung von Dr. **Stanislaus v. Stein,** Ohrenarzt in Moskau.

[Nach einem in der physico-medicinischen Gesellschaft in Moskau am 8. Decbr. 1886 gehaltenen Vortrage.]

Der Staar wurde experimental auf folgende Weise erzeugt.

1. Durch ein Trauma.
2. Durch Aenderung physikalischer Bedingungen.

Michel[1] (1882) beobachtete eine Linsentrübung, wenn er Stücke Eis

[1] Ueber natürliche und künstliche Linsentrübungen. Festschrift zur Feier des 300 jährigen Bestehens der Julius-Maximilians-Universität zu Würzburg.

auf den Bulbus applicirte. Dieselbe Erscheinung wird durch Aether und höhere Temperaturen erzeugt.

3. Durch local auf die Linse wirkende Reagentien.

DEUTSCHMANN[1] wirkte auf Schafs- und Schweinslinsen mit concentrirten Kochsalz- und Zuckerlösungen; das Resultat war eine Kerntrübung. Injectionen von 5 % Zucker- und 2,5 % Kochsalzlösung in die vordere Kammer bedingten eine oberflächliche Trübung.

4. Durch Infusion chemischer Stoffe in die Blutbahn.

KUNDE[2] (1857) und später MITSCHEL[3] (1860) erhielten eine Linsentrübung durch Injection von Kochsalz- und Zuckerlösungen in das Blut.

5. Endlich beobachtete ich einen Staar durch Reizung der Nerven durch Stimmgabeln.

Ich experimentirte auf Meerschweinchen. Jedesmal wurde eine gründliche Inspection der Augen unternommen; die Medien erwiesen sich stets durchsichtig. Auf diese Weise wurde die natürliche Trübung, welche bei jungen Thieren beobachtet wird (RITTER[4], HENLE[5]), ausgeschlossen. Darauf kamen die Meerschweinchen in einen Kasten, auf dem man eine elektrische Stimmgabel befestigte. Ohne das Instrument in Gang zu bringen, verweilten dort die Meerschweinchen ein paar Tage, ohne jegliche Veränderungen im Auge zu bekommen. Auf diese Weise wurde noch ein Moment, die schwüle Luft des Kastens ausgeschlossen.

Zwei Tage altes Meerschweinchen. Stimmgabel D mit 100 V.

Die erste Zeit ist das Thierchen unruhig und schreit. Respiration und Herzschlag beschleunigt. Nach 3—4 Stunden erhält man eine starke Erweiterung der Pupille, die auf Licht sehr träge reagirt. Nach ca. zwölf Stunden bemerkt man auf der hinteren Linsenfläche eine Sternfigur, deren Strahlen wie Vogelfedern aussehen, besonders gegen den Aequator. Eine allgemeine leichte Trübung der Linse. Diese Erscheinungen dauern circa 24 Stunden. Allmählich wird der centrale Theil durchsichtiger, die Sternfigur wird blass, um endlich ganz zu verschwinden. Unterdessen aber erscheinen an der hinteren Linsenfläche, vom Aequator ausgehend, drei weisslich-graue dreiekige Flecke, deren Basis sich an der Peripherie befindet. Bis zum Centrum gelangen dieselben nicht. In 4—5 Tagen, bei fortwährendor Wirkung der Stimmgabel, verschwinden alle Erscheinungen.

Drei Tage altes Meerschweinchen. Stimmgabel mit 250 V. Erst nach 24 Stunden bemerkt man eine Sternfigur auf der vorderen Linsenober-

---

[1] Tagebl. der Wiesbadener Naturforscherversammlung. S. 69, und Berlin. klin. Wochenschr. 1875. S. 21. — Untersuchgn. zur Pathogenese der Cataract. v. GRAEFE's Arch. f. Ophth. XXIII. S. 112.

[2] Zeitschr. f. wissenschaftl. Zoologie. Bd. VIII. S. 466.

[3] Amer. Journal of med. Science. 1860.

[4] RITTER, Zur Histologie der Linse. v. GRAEFE's Arch. f. Ophth. XXII. S. 255.

[5] HENLE, Zur Anatomie der Krystalllinse. Göttingen 1878.

fläche. Am 2. Tage erscheint eine solche auf der hinteren Oberfläche. Der weitere Gang wie im ersten Falle.

5 Wochen altes Schweinchen. Stimmgabel mit 100 V. Nach circa 48 Stunden dreieckige Flecke von ganz weisser Farbe, welche den ganzen Aequator einnehmen und mit ihren abgestumpften Spitzen das Centrum nicht erreichen. In einer Woche ist Alles verschwunden.

In dieser Richtung wurden 18 Experimente gemacht und alle gaben ein positives Resultat.

Die durch Enucleation entfernten Augen zeigten bald eine Cataracta stellata anterior, bald eine Cataracta stellata posterior, bald eine Cataracta corticalis posterior, oder eine Combination aller dieser Formen.

Bei den Erwachsenen erhielt ich in Folge vielleicht mangelhafter Wirkung der Stimmgabeln keinen Staar. Die Experimente mit Stimmgabeln von 500, 1000 etc. Vibration sind noch nicht abgeschlossen.

Der Augengrund war im Anfange der Stimmgabelwirkung ein wenig hyperämirt. Die Meerschweinchen sassen immer im Dunkeln. Wird man dasselbe Resultat bei Lichte erhalten?

Eine befriedigende Erklärung der oben geschilderten Erscheinungen zu geben, ist einstweilen jedenfalls nicht möglich, wenn man sich nicht im Aufbauen von Hypothesen verlieren will. Jetzt constatire ich nur die Thatsachen, welche fast sämmtlichen Augenärzten in Moskau gezeigt wurden. — Fernere Untersuchungen, die ich mit einer Methode der permanenten Stimmgabelreizung erzielt habe, folgen in einer grösseren Arbeit.

Wie kam ich auf die Idee, die Stimmgabeln zu gebrauchen? Ich arbeite über der Function der Schnecke. Nachdem alle mehr oder weniger bekannten Methoden ausprobirt waren, und dabei keine mich soweit befriedigte, um einen Beweis oder Gegenbeweis für oder gegen die Helmholtz'sche Hypothese zu liefern, wollte ich durch Ueberreizung der specifisch — wenn das wirklich der Fall wäre — für jeden Ton bestimmten Nervenfasern mit Stimmgabeln eine Degeneration verursachen, um auf diese Weise nicht von der Laune des Experimentthieres abzuhängen, sondern im mikroskopischen Befunde ein objectives Merkmal zu haben. Der erzeugte Staar ist in dieser Hinsicht ein guter und sicherer Indicator, welcher uns vielleicht die Möglichkeit, die Function einzelner Theile des Ohres zu ergründen, gewähren wird. Ob ich eine definitive Degeneration der Nervenfasern erreichen werde, wird die Zukunft zeigen.

Referate, Uebersetzungen, Auszüge.

1) H. Dreser: **Zur Chemie der Netzhautstäbchen.** (Zeitschr. f. Biologie. XXII. S. 23.)

Der Sehpurpur ist nach Kühne's Beobachtungen gegen Oxydationsmittel (Ozon, neutralisirtes Wasserstoffhyperoxyd) ausserordentlich resistent. Um die reine Einwirkung der Osmiumsäure auf den Sehpurpur zu studiren, benutzte Verf. den Unna'schen Fund, wonach jede durch Osmiumsäure bedingte Schwärzung in mikroskopischen Präparaten durch nachträgliche Behandlung mit Wasserstoffsuperoxyd sich entfernen lässt, zur Eliminirung der in den Stäbchenaussengliedern der Froschnetzhaut neben dem Purpur vorhandenen Myeloide. Es zeigte sich, theils unter vorgängiger Anwendung von Wasserstoffsuperoxyd, theils durch vorgängige mehrstündige Einwirkung starker Salzlösungen auf die Retina, welch' beide Verfahren den Purpur intact lassen, dass die Osmiumsäure allein den Sehpurpur zu bleichen und zu zerstören vermag. Aehnlich der Osmiumsäure verhält sich das Kaliumpermanganat, während in concentrirten Lösungen von chlorsaurem, überchlorsaurem und überjodsaurem Alkali der Körper sich unversehrt erhälf. Fügte man zu chlorsauren Kalilösungen noch ein oxydirendes Mittel: metavanadinsaures Ammonium, das in der Farbentechnik als kräftiger Sauerstoffüberträger verwendet wird, so blieb der Sehpurpur gleichfalls intact. Dagegen wird er von freiem Jod zerstört. Weiter konnte Verf. zeigen, dass auch die Lösung des Sehpurpurs in gallensauren Salzen höchst wahrscheinlich so erfolgt, dass letztere zuerst „ein Vehikel lösen, welches den Purpur mit in seine Lösung hinüberzieht". Coagulirt man dieses Vehikel durch essigsaures Blei, so ist genau wie nach Eintritt der Todtenstarre der Purpur nicht mehr in Gallelösung löslich. Dies, zusammengesetzt mit der Beobachtung von Ayres, dass auch aus todtenstarrer Netzhaut der Purpur extrahirbar ist, wenn man dieselbe vorher in 10 $^0/_0$ Kochsalzlösung legt, und mit der des Verf.'s, dass Galle selbst von trockenen Eiweisskörpern, wenn sie nur genügend fein zerrieben sind, etwas zu lösen vermag, macht es wahrscheinlich, dass jenes Vehikel ein myosinartiger Eiweisskörper ist. Pilocarpin beschleunigte die Regeneration des Sehpurpurs bei Fröschen, während Atropin ohne Einfluss darauf war. — Das die Hauptmasse der Stäbchenaussenglieder beim Frosch bildende, mit Osmium sich intensiv färbende, sogen. Myeloid ist nicht Lecithin, sondern wahrscheinlich Vitellin, wofür auch seine Löslichkeit durch concentrirte Salzlösung spricht. — Auch gereinigtes trockenes Vitellin giebt mit Osmiumsäure Dunkelbraunfärbung, die durch Zusatz von Wasserstoffsuperoxyd beseitigt wird. Dagegen erwies sich das Myeloid als nicht extrahirbar durch concentrirte Glaubersalzlösung, wie es bei allen Globulinen nach Hammarsten der Fall ist. J. Munk.

---

2) J. Jegorow: **Ueber den Einfluss der langen Ciliarnerven auf die Erweiterung der Pupille.** (du Bois-Reymond's Archiv f. Physiologie. 1886. S. 149.)

Die unter Leitung von Dogiel an Hunden und Katzen ausgeführten Untersuchungen des Verf.'s haben zu folgenden Ergebnissen geführt: Alle pupillenerweiternden Nerven treten, ohne Vermittelung des Ganglion ciliare, nahe dem Eintritt des Sehnerven in den Augapfel. Nach der Durchschneidung aller langen Ciliarnerven wird die Pupille eng, behält aber dabei ihre regelmässige Form. Durchschneidet man nun den Halssympathicus, so tritt keine stärkere Pupillenverengerung ein; ebensowenig giebt elektrische Reizung des peripheren

(nach dem Kopf zu sehenden) Sympathicusstumpfes oder des centralen Stumpfes eines beliebigen sensiblen Nerven eine Erweiterung der Pupille. Sind nicht alle langen Ciliarnerven durchschnitten, so verengt sich die Pupille ebenfalls, nimmt aber dabei eine unregelmässige Form an, wie dies nach **Hensen** und **Völcker** auch bei Reizung der kurzen Ciliarnerven der Fall ist. Durchschneidet man alsdann den Halssympathicus, so wird die Pupille noch enger, dabei aber deren Form regelmässiger. Auf Reizung des peripheren Sympathicusstumpfes oder des centralen Stumpfes eines sensiblen Nerven erfolgt jetzt eine Erweiterung der Pupille, welche zugleich eine noch unregelmässigere Form als vorhin annimmt. Die Reizung der einzelnen peripheren Stümpfe langer Ciliarnerven hat eine Pupillenerweiterung zur Folge; in dieser Hinsicht wirkt der durch die obere Abtheilung des M. retractor bulbi hindurchtretende Zweig prompter, als die den Sehnerv begleitenden langen Ciliarnerven. Jener Zweig versorgt das obere und äussere Segment der Iris, daher Reizung desselben eine Erweiterung der Pupille nach oben und aussen zur Folge hat.

Durch diese Erfahrungen wird bewiesen, dass die pupillenerweiternden Fasern das Ganglion Gasseri mit dem ersten Trigeminusast verlassen und, ohne Vermittelung des Ganglion ciliare, direct auf der Bahn der langen Ciliarnerven zur Iris gelangen. **J. Munk.**

---

3) B. v. Gudden: **Demonstration der Sehfasern und Pupillarfasern des N. opticus.** Sitzungsber. d. Münch. Ges. f. Morphol. u. Physiol. **1886.** I. S. 169.

Wie Verf. schon früher mitgetheilt hat, kann man durch nicht zu tiefgreifende Exstirpation eines oberen Hügels der Corp. quadrigem. Kaninchen auf dem contralateralen Auge blind machen, ohne dass die Pupillenbewegung dadurch beeinträchtigt wird. Der contralaterale Sehnerv atrophirt, erweist sich bei der Section dünner, ist aber weiss und enthält normale Nervenfasern. Dringt man aber bei der Auslöffelung des vorderen Hügels weiter vor in den Thalamus opt., ohne indess das Corp. genicul. ext. zu verletzen, so wird ausser der Erblindung des Auges auch die contralaterale Pupille ausserordentlich weit. — Bei der Section erweist sich der zugehörige Sehnerv noch dünner, enthält aber noch immer normale Nervenfasern. Schneidet man dagegen den Sehnerv selbst intracraniell durch, so degenerirt er, wird grau, enthält fast gar keine Nervenfasern mehr; die Pupille selbst wird mehr als mittelweit. Es müssen demnach für den Sehnerven 3 Centren mit zugehörigen Fasersystemen vorhanden sein. Der obere Vierhügel ist Sehcentrum, der vor ihm gelegene Bezirk des Thalamus Centrum für die Pupillenbewegung, ohne zu dem eigentlichen Sehen in Beziehung zu stehen. Ueber die Bedeutung des dritten Centrums lassen sich vor der Hand nur Vermuthungen äussern. Anatomisch nachgewiesen sind bis jetzt zwei Centren, der obere Vierhügel und das eigentliche Corp. genicul. ext., welches beim Kaninchen nur die laterale Zone des sogen. Corp. genicul. ext. einnimmt. Experimentelle und anatomische Befunde (Verhalten des Tractus ped. transversus oder des Goll'schen Bündels) lassen den Verf. auch jetzt noch an dem supponirten dritten Centrum festhalten. Die zwei anderen nachgewiesenen Fasersysteme des Sehnerven nennt Verf. Sehfasern und Pupillarfasern; beide sind auch anatomisch von einander unterschieden, die einen bilden dicke, die anderen dünne Fasern, welche ziemlich regelmässig unter einander vertheilt sind, wie man dies am schönsten am Opticus der Katze, aber auch, wenn auch nicht so auffallend, beim Kaninchen und Menschen erkennt. Nach den Ergebnissen, die man erhält, wenn man nach Abtragung des oberen Vierhügels ein Kaninchen

auf dem contralateralen Auge blind, ohne Störung der Pupillarbewegung, macht, sind die dünnen Fasern als Sehfasern, die dicken als Pupillarfasern anzusprechen.
J. Munk.

Journal-Uebersicht.

I. v. Graefe's Archiv für Ophthalmologie. 1886. XXXII. 3.

1) **Seheinheit und kleinster Sehwinkel**, von Dr. C. du Bois-Reymond in Berlin.

Verf. ging von der Absicht aus, „eine grössere Netzhautfläche, als bisher, der physiologischen Prüfung zu unterwerfen".

Die Resultate müssen verschieden sein, je nachdem man mit wenigen, leicht fixirbaren und besonders linienförmigen Objecten experimentirt oder mit Punkten und Feldern, die gleichartig und in grösserer Anzahl eine ausgedehntere Fläche bedecken. Im ersten Falle wird man den kleinsten Gesichtswinkel finden, im zweiten die kleinste Seheinheit.

Verf. verwendete zu seinen Versuchen ein Stanniolblatt mit 460 feinen Nadellöchern, die über ein Quadrat von 5 cm Seite in Quincuncialanordnung vertheilt waren. Der Durchmesser der Löcher betrug 0,2 mm, ihr centraler Abstand 2,5 mm. Als Lichtquelle diente das Licht des hellen Himmels, das durch einen Planspiegel in das sonst verdunkelte Zimmer reflectirt wurde. Das Auge blickte durch eine Röhre mit Schirm nach den Punkten. Zur Erhöhung der Sehschärfe waren in der Röhre stenopäische Blenden (1 und 2,5 mm D.) angebracht. Das Object konnte mittelst Schnurlauf auf einer langen Bahn dem Auge genähert oder entfernt werden.

Im Mittel aus je 72 Messungen ergab sich, dass die Punkte zu perlenschnurartig verdickten Linien confluirten bei Distanz von 303 cm, und dass auch die Linien verschwanden und der Eindruck feinster Schraffirung entstand — gleich einem immer feiner werdenden Drahtgitter — bei 431 cm. Die wirklich gefundenen Werthe schwankten auf einer Strecke von je 83 und 139 cm Länge. Die beim Annähern gefundenen Werthe fielen etwas kleiner aus, als die beim Entfernen notirten.

Auf eine quadratische Netzhautfläche von 0,01 □ mm entfallen aus der ersten Entfernung 74, aus der zweiten 149 Lichtpunkte. Nach Salzer's Zählungen ergab sich auf 1 □ mm der Netzhaut die Zapfenanzahl 136; Autor fand bei einem alten Manne 152.

Es liegt somit eine auffällige Uebereinstimmung vor zwischen der Zahl der Lichtpunkte und Zapfen, so dass die Behauptung berechtigt ist, „dass in der Netzhautgrube die Zahl der Empfindungskreise der Zahl der Zapfen gleichkommt". Hierbei braucht man nur vorauszusetzen, dass in einem Netzhautgebiet von 1 □ mm die Empfindungskreise ungefähr gleich gross und gleichmässig vertheilt seien. Fallen mehr Lichtpunkte auf diese Netzhautfläche, als empfindende Elemente daselbst sind, so muss jedes Element in diesem Bezirke erregt sein, es wird eine helle Fläche gesehen. Wird das Object angenähert, so wird eine Grenze kommen müssen, wo gleich viel Lichtpunkte wie lichtempfindende Elemente treffen (in 431 cm); innerhalb derselben werden weniger Lichtpunkte sein, als Empfindungskreise; einige von diesen müssen nun verdunkelt werden, und zwar solche, die einer Hauptrichtung der Löcher par-

allel liegen. In 303 cm endlich verschwindet das Linienbild und löst sich rasch in deutliche Punkte auf. Die Zahl der Lichtpunkte in beiden Distanzen verhält sich aber wie 74 : 149, was gewiss auffallend ist. Die Proportion kommt 1 : 2 so nahe, dass man unwillkürlich an ein Schachbrett oder eine Anordnung regulärer Sechsecke erinnert wird, wo immer Linien entstehen müssen, sobald die Hälfte der Elemente in regelmässiger Abwechselung verdunkelt wird.

Ist Irradiation auch nicht völlig auszuschliessen, so wird man doch ihre Bedeutung weit weniger hoch anschlagen dürfen nach dem Ergebnisse eines Controlversuches, wenn man nämlich einige isolirte Punktpaare auf ein anderes Stanniolblättchen überträgt und damit experimentirt; hier konnte Autor in einer Distanz, wo die Punkte schon zu Linien verschwammen, deutlich noch eine Brücke unterscheiden (erst in 418 cm, anstatt in 305 und 311, fand ein Verschwimmen statt). Es kommt somit die Umgebung der Punkte mit vielen Nachbarn in Betracht. Im Fall der isolirten Punkte handelte es sich um „active", im anderen Fall aber um „passive Distinction" (Munk).

Rechnet man auf 1 □ mm der Retina 150 Elemente, so würde sich als Durchmesser für eines derselben noch immer 0,00877 mm und von 120 Secunden ergeben. v. Helmholtz fand als Minimum des Gesichtswinkels etwa 60″, Hirschmann nach ihm 50″. Autor fand bei einem nur approximativen Versuche für sein Auge ein Minimum von 50″.

Die Thatsachen stimmen aber überein, wenn man die von Bergmann vorgeschlagene Deutung beherzigt, dass die Majorität der Eindrücke entscheidet. Mehr als die Hälfte eines Elementes, belichtet oder unbelichtet, wird für den Gesammteindruck des Elementes, sowie ganzer Reihen, maassgebend sein. Dieses Gesetz ist durch die Zweckmässigkeit bedingt.

Um die höchste Leistungsfähigkeit zu besitzen, muss das percipirende Organ kleiner sein, als das zugehörige Gebiet. Nimmt man nur die Mittelpunkte regulärer Sechsecke oder sich tangirender Kreise eines Feldes als empfindend an, so widerspricht dies nicht den Thatsachen; denn der Durchmesser eines Zapfens beträgt ja nur 0,003—0,004, während Autor für die Entfernung zweier Elemente 0,008—0,009 fand. Legt man über die Sechsecke eine Linie hin, so wird jede nicht unendlich kleine Bewegung ein durch die Linie gereiztes Element mit einem bisher nicht gereizten zu vertauschen vermögen. Bei grösserer Verschiebung können mehrere Elemente in periodischen Abständen wechseln, und übertrifft die Grösse der Bewegung die halbe Entfernung der Elemente, so überwiegt die Zahl der neu gereizten die der bleibenden, und die Linie muss am neuen Orte gesehen werden.

Autor hält demnach für wahrscheinlich, dass die kleinste wahrnehmbare Ortsveränderung auf der Retina dem halben Abstande der Elemente entsprechen müsse, jede kleinere aber nicht zum Bewusstsein komme. Das Auge würde demnach in der That an der Grenze der mit der vorhandenen Zahl von Elementen möglichen Leistung stehen.

Die Ansicht Noel's, der die Wesenheit der Zapfen als Sehelemente auf Grund entoptischer Wahrnehmungen bezweifelt, ist deshalb noch blosse Hypothese, da der Nachweis, dass die wahrgenommenen, äusserst feinen Gebilde wirklich den Zapfen entsprechen, bisher nicht sicher erbracht werden konnte.

---

2) **Ueber Myopie und ihre Behandlung,** von Dr. M. Knies, Docent der Augenheilkunde in Freiburg i. Br.

Vor Allem empfiehlt Autor, nur von positiver und negativer Refraction zu sprechen, anstatt von Myopie und Hypermetropie. Als Myopie aber

möge man den Krankheitsprocess bezeichnen, der Vergrösserung, speciell Axenverlängerung des Bulbus zur Folge habe — gleichviel, welche Refraction solche Augen besitzen.

Seine Untersuchungen erstrecken sich auf mindestens 6 Jahre, die Zahlenangaben aber beziehen sich auf 2039 brauchbare Sehprüfungen und Augenspiegeluntersuchungen aus den letzten 3 Jahren.

Von 897 Augen jeglichen Alters, wo der Augenspiegel völlige Integrität der Gewebe des Augenhintergrundes ergab, fand K. 34 mal eine positive Refraction stärker als 1 D., 10 mal von + 1 bis + 1,75, und 6 mal von + 2,0 bis + 2,75 D.; ferner je 3 mal von + 5,0 und + 7,0 D. und 9 mal von + 6 D. Er fand weiter ein Individuum mit + 13 D. am einen Auge und + 16 D. am anderen; an diesem letzteren fanden sich aber nur so geringe myopische Veränderungen, wie etwa sonst bei M. 3, so dass er annimmt, dass ursprünglich beide Augen + 13 D. hatten, das eine aber durch Hinzutreten des myop. Processes noch um 3 D. höhere Refraction acquirirte. — Unter 253 als Emmetropen Geführten hatten 233 negative Refraction < 1 D. und nur 20 positive < 1 D.

Von 100 gesunden Augen sind etwa 52 emmetropisch, aber bei Weitem überwiegend nach der hypermetropischen Seite, so dass 44 sich dieser zuneigen und nicht einmal 4 der positiven.

Anders ist das Verhältniss da, wo der myopische Process hinzugetreten ist. Von 779 Augen mit reiner uncomplicirter Myopie war 44 mal emmetropische Refraction notirt, 14 mal neigte sie sich zu negativer, 30 mal zu positiver Seite.

Die ersten Symptome beginnender M. sind theils subjectiver, theils objectiver Natur. Von ersteren: ein Gefühl von Druck im Auge, Empfindlichkeit gegen Licht, Asthenopie, entoptische Erscheinungen, Phosphene, mitunter auch fliegende Mücken — Symptome, wie sie bei beginnender Chorioiditis dissem. vorkommen. Im weiteren Verlaufe: Abnahme des Sehens für die Ferne, falls die Refraction eine positive wird.

Von objectiven: weite Pupille und typische Veränderungen im Augengrunde. Die Pupillenweite schwankt zu verschiedener Zeit — mit dem Schwanken des myopischen Processes. Es handelt sich aber dabei mehr um gesteigerte Reaction auf verminderten Lichteinfall. Im Augengrund findet sich Hyperämie des Sehnerven und Verlust des Netzhautglanzes. Der Sehnervenbefund kann als leichte Neuritis bezeichnet werden; in keinem einzigen Falle von beginnender M. fand Autor den Sehnerven normal. Ist zu dieser Zeit noch kein Bügel am Sehnerven vorhanden, so spricht Autor von Myopia imminens; beginnt aber seine Ausbildung, so spricht er von M. incipiens. Nicht in jedem Auge aber kommt es wirklich zur Entwickelung von M., nie aber wird der Befund vermisst, wenn sie sich entwickelt hat. Weder Netzhaut noch Sehnerv werden je wieder normal. Die Diagnose ist im umgekehrten Bilde leichter — im Gegensatz zu den Fällen von Intoxicationsamblyopien, mit denen der Zustand mitunter verwechselt werden könnte. In einem Falle konnte Autor den Uebergang eines Bügels in ein Ringstaphylom direct beobachten, das durch Confluiren chorioiditischer Herde entstand; vielleicht ist dieses Vorkommniss nicht vereinzelt. Zeigt ein Bügel scharfe Begrenzung, so weist dies auf einen mindestens momentanen Stillstand des Processes hin, verwaschene Grenzen auf Progression. Die Grösse des Bügels ist im Allgemeinen ein verlässlicher Maassstab für die Grösse der Axenverlängerung.

Unter 799 reinen M.-Fällen sind 27 von positiver R. ohne Bügel, wohl

aber mit sehr typischen Veränderungen am Sehnerven und der Netzhaut; 17 davon gehören geringen M.-Graden und meist beginnender M. an. — Bei negativer R. zählte Autor nur jene Fälle der M., wo auch ein deutlicher Bügel vorhanden war.

In 157 Fällen fand sich Rarefication des Pigmentepithels (in $20^0/_0$), und zwar nicht nur bei hochgradiger M.; das Vorkommen überhaupt weist schon auf den patholog. Charakter hin, auf Atrophie der Chorioidea; in 25 Fällen davon war dieser Schwund mehr oder weniger vollständig. Im Allgemeinen entsprechen die Pigmentveränderungen späteren Stadien. Fernere Befunde sind das Herübergezogenwerden der Chorioidea über den nasalen Papillenrand und der Weiss'sche Reflexbogenstreif.

Die Häufigkeit des Accommodationskrampfes stellt Autor entschieden in Abrede. (Unter 223 Augen 8 Fälle, hingegen in 13 anderen ohne alle Beziehung zu M.)

Becker unterscheidet allgemeine, eiförmige Vergrösserung des Bulbus bei M. und circumscripte Ectasie in der Gegend des hinteren Poles. Von patholog.-anatom. Befunden sind weiter besonders bekannt Glaskörperablösung und Erweiterung des Zwischenscheidenraumes des Sehnerven.

Von mikroskop. Befunden hält Autor besonders jene von Weiss für wichtig, aus denen nahezu unzweifelhaft hervorgeht, dass es sich bei M. um eine Chorioiditis des Fundus oculi handle, selbst in den allermildesten Fällen. Zum Unterschiede von Chorioiditis dissem. verläuft aber bei M. der Process hauptsächlich in den äusseren Schichten. Gross ist aber die Aehnlichkeit des Befundes bei Iritis serosa, nur ist bei dieser der Process nicht auf den hinteren Augenabschnitt beschränkt. Uebrigens kommen auch Mischformen von allen 3 Processen vor, besonders in Fällen angeborener M. und bei vielen spontan auftretenden höheren M.-Graden, besonders bei der Landbevölkerung.

Es ist aber auch die Sclera in ihren innersten Schichten mitbetheiligt, erweicht und giebt nach. Dabei muss eine Verschiebung zwischen Chorioidea und Netzhaut eintreten, da letztere ihren fixen Punkt am Sehnerven hat, erstere aber mit der sich dehnenden Sclera verwachsen ist. Der Glaskörper folgt nicht, es kommt zu Ablösung, zu Flüssigkeitsansammlung zwischen Limitans int. und Hyaloidea, falls diese beiden nicht entzündlich verwachsen sind. Die während der entzündlichen Periode wahrscheinlich erfolgende vermehrte Flüssigkeitsabsonderung dürfte durch vermehrten Abfluss compensirt werden; minimale Druckerhöhung giebt sich durch Erweiterung der Pupille kund.

Auch bei Chorioiditis treten Ectasien oft acut auf. Mächtige entzündliche Veränderungen bei höheren M.-Graden einfach als Complicationen zu betrachten, ist entschieden unrichtig. Die mechanischen Momente bei M. kommen nur als Symptome oder Effecte der zu Grunde liegenden Erkrankung „Chorioiditis diffusa posterior“ in Betracht. Dass der Process sich mit Vorliebe an der Stelle der stärksten Zerrung localisirt — am äusseren Sehnervenrande, ist sehr begreiflich; es wird dort zu einem atrophischen Bügel kommen können oder zu einem Staphylom — wohl zu unterscheiden vom Bügel durch einfachen Zug.

Die M. steht in der Mitte zwischen Iritis serosa und Chorioiditis disseminata; sie hat mit beiden gemein das Auftreten in der Pubertätszeit und die Neigung zur Doppelseitigkeit.

Aetiologie.

Unter den 779 myop. Augen konnte mit voller Sicherheit bei 632, also in $81,1^0/_0$, übermässige Anstrengung als Ursache angenommen werden;

bei 105 war sie zweifelhaft, doch grösstentheils sehr wahrscheinlich, und nur bei 42 Augen konnte Ueberanstrengung ausgeschlossen werden, also nur in 5,4%! Im ersten Beobachtungsjahre bildete fast nur Stadtbevölkerung das Material; mehr als $^1/_3$ waren Myopen; später, als auch Landbevölkerung hinzukam, waren immer noch 22% myopisch.

Anhaltendes Fixiren kleiner Gegenstände, also in der Nähe, ist es, worin die Schädlichkeit liegt. Weder Convergenz noch Accommodation für sich sind es, sondern die übermässige Arbeitsleistung des Auges, und dem entsprechend findet man den Culminationspunkt der Erscheinungen am hinteren Pol, in der Maculagegend, wo aber nicht das Sinnesepithel, sondern die gefässführende Membran erkrankt — ein Beweis für die Wichtigkeit des Gefässgehaltes hinsichtlich der Fähigkeit der Gewebe, entzündlich zu erkranken. — Die Pubertätszeit wird deshalb am günstigsten sein, weil hier das Wachsthum des Auges aufhört.

Nur bei 250 Augen (also in 32,1%) war erbliche Anlage anzunehmen; aber bei 224 davon (also in fast 90% derselben) war gleichzeitig Ueberanstrengung nachweisbar.

Als Durchschnittswerth für die Axenverlängerung der myop. Augen fand Autor gut 2 mm. Ueberwiegend sind die Fälle mit geringerer Refractionszunahme. Erbliche Disposition mag geringere Widerstandsfähigkeit der Gewebe bedingen; indess scheint mässige Uebung in der Nahearbeit die Resistenzfähigkeit eher zu erhöhen; nur übermässige Anstrengung und permanente Arbeitshyperämie disponiren zu Chorioiditis. Das weibliche Geschlecht scheint mehr zu incliniren. Accommodation und Convergenz können nur indirect als fördernde Momente betrachtet werden, wenn schon Erweichung der Gewebe eingetreten ist.

Veranlassung zur Entstehung von M. kann herabgesetzte S. (Astigmatismus, Hornhautflecken, Linsenanomalien, Atrophie des Sehnerven etc.) werden. So fand Autor unter 232 Augen mit Astigmatismus 91 mal (in 39%) myop. Veränderungen; der angeborene astigmat. Bügel kann sich mit dem myop. combiniren. Hornhautflecken fand er in 85 Fällen; in 9 davon war S. intact, 15 mal aber fand sich Chorioiditis centralis. Autor glaubt, dass bei Cornealtrübungen noch als ein anderes Moment hinzukomme: die starke Spannungsverminderung des Bulbus bei florider Keratitis, wodurch Hyperämie der tiefen Augenhäute begünstigt werden müsse. Die übrigen Momente treten weit weniger in den Vordergrund.

Die Durchschnittsrefraction der myop. Augen war + 3,7, jener, wo Nahearbeit als Ursache zweifelhaft war, + 2,7, endlich jener, wo Nahearbeit ausgeschlossen war, + 3,3. Zu den 42 Augen der letzten Kategorie kämen eigentlich noch 14 in die Tabelle nicht aufgenommene, wo weit vorgeschrittene Cataracta oder Aphakie vorlag, deren R. aber jedenfalls positiv war. 41 mal fand sich Cataracta und 14 mal Macula-Affection, in 3 Glaskörperflocken. Die Häufigkeit von Complicationen bei diesen scheinbar spontan entstandenen Myopien ist überraschend.

Einseitig myopische Veränderungen wurden 87 mal beobachtet. 37 mal war S. beiderseits gleich; 49 mal war sie ungleich; 33 mal davon war das bessere, 16 mal das schlechtere myopisch geworden, also im Verhältniss wie 2 : 1, aber nur bei 4 Augen hatte sich M. auf dem schlechteren Auge ohne sichtbaren Grund entwickelt. — Gerade die Fälle einseitiger M. sind zum Studium — weil zum Vergleiche — am besten geeignet und am beweiskräftigsten.

Unter 999 myop. Augen fand sich in 131 Fällen (13%) Cataracta als

Complication, doch in geringer Minderzahl typische senile Form; überwiegend häufig dagegen schmale streifige Trübungen, die oft jahrelang kaum zunehmen; ferner Cataracta punctata und hintere Polarcataracta. Auch dieser Umstand weist auf eine chorioiditische Natur der M. hin.

Die zweithäufigste Complication sind umschriebene chorioiditische Veränderungen in der Maculagegend; sie fanden sich 71 mal (in 7,0%); in 64 Fällen davon war die Macula selbst betroffen. Autor fasst aber diese Chorioiditis nicht als wirkliche Complication auf, sondern als direct abhängig vom myopischen Process. In 36 dieser letztgenannten Fälle handelte es sich um eine sehr langsam verlaufende, nicht scharf begrenzte, endlich zu Atrophie führende Form, wo die Pigmentirung mehr in den Hintergrund trat, in den 28 übrigen um eine meist acut verlaufende, mit Metamorphopsie und Pigmentirung, andrerseits Atrophie, mitunter mit kleinen Blutungen. Das Aussehen des Sehnerven giebt im Allgemeinen einen guten Maassstab für die Acuität des Processes. 3 mal beobachtete Autor auffälliges Blausehen.

In 17 Fällen bestanden Glaskörpertrübungen, in 6 Netzhautablösung. Am gefährdetsten sind myopische Augen zwischen dem 45. und 55. Lebensjahre.

Obenan in der Therapie steht die Prophylaxe. Atropinkuren haben sehr zweifelhaften Werth. Weit mehr verspricht sich K. von den Myoticis: Eserin, Pilocarpin und besonders Morphin.

Verf. liess Abends vor dem Schlafengehen einen Tropfen einer $^1/_2$% Eserinlösung instilliren durch 4—6 Wochen; diese Kur kann eventuell bis zu 4 mal in Jahresfrist durchgeführt werden. Autor verspricht sich durch Herbeiführung von Hyperämie der Irisgefässe eine Entlastung der Gefässe des Augengrundes.

---

3) Ein motivirtes Urtheil über Daviel's Lappenextraction u. Graefe's lineare Extraction, von J. Jacobson in Königsberg.

v. Graefe selbst war anfangs eifriger Verfechter von Daviel's Methode. Nur das Bestreben, die Fälle von Cornealvereiterung an Zahl zu verringern, führten ihn nach mehrfachen Versuchen zur peripheren Linearextraction, deren unbestreitbares Verdienst es ist, dass in den letzten 20 Jahren die Cornealvereiterungen auf ein Minimum reducirt und das Gesammtresultat der Staaroperationen wesentlich verbessert wurde. Alle späteren Methoden lehnten sich an sie an.

Es steht ausser Frage, „dass die anatomische Beschaffenheit der Cornea das Eindringen und die Verbreitung von Infectionsträgern besonders begünstigt".

Nach allen eigenen und fremden Erfahrungen kommt Autor zum Schlusse: „Bei peripheren Incisionen (gleichviel ob linear oder bogenförmig) ist die Gefahr der Wundinfection äusserst gering, wenn nicht gegen die Regeln subtiler Sauberkeit gesündigt wird; durch aseptische Behandlung scheint sie ganz beseitigt zu werden. Mithin ist zur Verhütung der Suppuration die lineare Schnittform unnöthig; alle peripheren Schnitte sind dem Daviel'schen Lappen vorzuziehen.

In den letzten Jahren wurde überhaupt nicht nach Daviel operirt, der den Schnitt in die Cornea selbst legte, sondern in der Grenze der durchsichtigen Cornea. So gewonnene Resultate sind also für Daviel's Methode nicht beweisend.

Autor führt Beispiele der leichten Inficirbarkeit der Cornea an, denen er

eine Reihe von 300 peripheren Extractionen gegenüberstellt, wo abgesehen von zufälliger gonorrhoischer Infection niemals Eiterung auftrat.

Cornealschnitte sind — abgesehen von leichterer Verbreitung einer Infection — dieser eher ausgesetzt, als Schnitte im Scleralbord. Liesse sich jede Infection vermeiden, so gäbe es überhaupt keine Wundeiterung mehr; die Gefahr ist aber bei verschiedenen Operationen sehr verschieden gross. Obligatorisch hält Autor die Antisepsis bei Cataractextraction und Discision, Iridectomie, Operationen in der Tiefe der Orbita und bei einigen Lidoperationen, wo es auf exacte Vereinigung ankommt.

Man muss unterscheiden eine Infection während der Operation und eine nach der Operation. Die erste Art ist weitaus häufiger und immer die Ursache aller schlimmen Suppurationen. Von der zweiten Gruppe kommen die Secrete der Bindehaut, der verschiedenen Thränendrüsen und Liddrüsen, besonders aber die Nasenschleimhaut und der Thränensack in Betracht. Der Behandlung der Leiden des letzteren widmet Autor besondere Sorgfalt. Es empfiehlt sich Spaltung mindestens eines Thränenröhrchens und Vorschieben des Weber'schen Messerchens in den Canal selbst. Auch Rückenlage und Druckverband sind probativ vor der Operation einen Tag zu versuchen.

Bestreuen der Wunde mit Jodoform wird spätere Infection erschweren. Je vollkommener bei peripherer Linearextraction die Wundbehandlung, um so vollkommener auch die Wundheilung; die unvollkommene Antisepsis, wie sie in der Augenheilkunde durchführbar ist, scheint für periphere Schnitte zu genügen. Anders verhält es sich bei der Cornea. Wenn heutzutage von guten Resultaten bei Lappenschnitt berichtet wird, so ist dies auf Rechnung der Modification zu schreiben, dass der Schnitt nicht mehr in die durchsichtige Cornea gelegt wird. Mag v. Gräfe den linearen Schnitt überschätzt, die günstigeren anatomischen Verhältnisse des Scleralbordes vielleicht unterschätzt haben, so kann dies nur die Theorie betreffen, der praktische Werth der Methode bleibt unbeeinflusst. Die neuen günstigen Erfolge beweisen nur, „dass grosse Schnitte in der Corneoscleralgrenze besser heilen, als der Daviel'sche Lappen und die sogenannten cornealen linearen Schnitte, vorausgesetzt, dass letztere beide Durchgangspforten für senile Cataracten sein sollen".

Durch Autors eigene wie durch v. Gräfe's Methode war die Aufgabe, die Wundeiterung zu vermeiden, fast vollkommen gelöst. Durch verschiedene Modificationen gelang es ferner, die Iridectomie zu verkleinern, mitunter sogar entbehrlich zu machen. Die letzte Phase führte endlich zur Ueberzeugung, dass Wundeiterung nur durch Wundinfection bedingt werde. Mag man Daviel's Verdienst auch weit höher anschlagen als das v. Gräfe's, so kann dies doch nicht hindern, dass man des letzteren Methode vorziehe. Daviel's Verdienst ist die kühne Idee der Extraction überhaupt, v. Gräfe's —, die Wundeiterungen auf ein Minimum reducirt zu haben. Wenn v. Hasner und Desmarres jun. dennoch dem Lappenschnitt treu geblieben sind zu einer Zeit, wo wir noch keine Antisepsis hatten, und wenn Liebreich und Küchler ohne Iridectomie operirten, ohne noch das Eserin zu haben, so kann man diese Handlungsweise nicht als verdienstlich bezeichnen.

---

4) **Beitrag zur Lehre vom Glaucom.** Von Professor J. Jacobson in Königsberg.

Autor erhebt Bedenken, ob die Mittel der pathologischen Anatomie überhaupt hinreichen, das Wesen des Glaucoms zu ergründen.

Nach v. Gräfe besteht es „in einer Steigerung des intraocularen Druckes mit Functionsstörung der Retina und des Sehnerven“, wozu wir noch als wesentlich die Excavation der Papille hinzufügen müssen.

Auf diese drei Symptome bei entzündlichem Glaucom gründete er erst seine Druckhypothese und auf ihrer Grundlage steckte er dem Begriff des Glaucoms später noch weitere Grenzen, indem er auch die nicht entzündlichen Formen subsumirte. Die Diagnose der letzteren — als Glaucome — setzt somit die Richtigkeit der Hypothese voraus. Nimmt Jemand z. B. ein vom intraocularen Drucke unabhängiges Glaucom an, so ist dadurch die Berechtigung einheitlicher Auffassung scheinbar verschiedener Processe entzogen.

Es wäre somit denkbar, dass den pathologischen Anatomen bisher Präparate unter dem Namen Glaucom vorgelegen haben, deren Verwandtschaft einzig auf einem unrichtig gewählten Gattungsnamen beruhte.

1855 publicirte v. Gräfe die Druckhypothese, 1856 fand er, dass die Iridectomie in gesunden und ektatischen Augen den Druck herabsetze und 1857 versuchte er, ob auch die Drucksteigerung bei Glaucom auf Iridectomie zurückgehe, woraus hervorgeht, dass v. Gräfe nicht erst nachträglich die Hypothese construirt hat. Es ist sein Verdienst, in der Drucksteigerung das Wesen des Glaucoms erkannt zu haben.

Gestützt auf die Beobachtung der damals bekannten Glaucomformen (Glauc. inflamm. acut. und chron. und Glauc. im Degenerationsstadium) war v. Gräfe berechtigt, „die Drucksteigerung mit consecutiver Rand-Excavation und Functionsstörung als eine Eigenthümlichkeit der glaucomatösen Krankheits-Processe aufzufassen.“ Später zeigte sich, dass das Glauc. simplex und die zahlreichen Secundär-Glaucome auch in die Glaucome einzureihen seien.

Man wendet ein: 1) es gebe acute Glaucome ohne Drucksteigerung (Autor sah in 33 Jahren nie einen solchen Fall), 2) im acuten Anfalle könne trotz hohen Druckes und Störung der Function die Papille nicht excavirt sein, die Amblyopie könne somit nicht von der Excavation und diese nicht vom Drucke abhängen (schon v. Gräfe hatte bemerkt, dass nicht so sehr die Druckhöhe, als die Dauer für die Excavationsbildung in Betracht komme, und dass die Sehstörung bei acutem Glaucom durch Medientrübung, vielleicht auch durch ein eigenthümliches Netzhautleiden zu erklären sei, dass die Form der Sehstörung hier eine andere sei, als bei Excavation), 3) es gebe acute glaucomatöse Erblindungen ohne Excavation, es könne somit totale Erblindung ohne Excavation eintreten und diese nicht vom Drucke abhängig sein. — Allerdings lässt sich die Erblindung bei Glauc. fulminans nicht nach der Drucktheorie erklären; man darf aber nicht die Ausnahmen, sondern muss die Regel als Basis betrachten.

Weit schwieriger ist es, die Zugehörigkeit des Glauc. simplex zu den Glaucomen auf dem Boden der Druckhypothese zu erweisen. — Autor beginnt auf Grundlage seiner klinischen Erfahrungen zunächst mit der Prüfung hinsichtlich

Drucksteigerung und Glaucom-Excavation. Er geht von der Thatsache aus; „der acut glaucomatöse Augapfel bleibt auch nach Enucleation abnorm hoch gespannt, bis deutliche Verdunstungs-Erscheinungen auftreten.“ Es muss sich somit um Vermehrung des Augapfelinhaltes — des Glaskörpers — handeln. In Ermangelung von Daten seitens der pathologischen Anatomie werden klinische Beobachtungen herangezogen werden müssen: 1) in manchen Fällen von chronischem Glaucom lässt sich nach Beendigung der Iridectomie und Abfluss des Kammerwassers durch leichten Liddruck minutenlang eine klare farblose oder gelblich gefärbte

eiweisshaltige Flüssigkeit ausdrücken; 2) beim ersten Verbandwechsel nach Iridectomie bei chronischem Glaucom findet man trotz guten Wundschlusses und tiefer Kammer die Conjunctiva bulbi ausserordentlich chemotisch, doch nicht injicirt. 1) und 2) „weisen auf eine pathologische Ansammlung freier Flüssigkeit in der Peripherie des Glaskörperraumes hin"; 3) Glaskörperpunktionen durch die Sclera in späteren Stadien acuten Glaucoms — wenn schon Excavation da ist — pflegen resultatlos zu sein, oder es entleert sich nur ein Tropfen einer zähen gelblichen Flüssigkeit; die Glaskörperperipherie schiene demnach keine freie Flüssigkeit mehr zu enthalten. Man könnte sich eine Zunahme des Glaskörpervolumens in diesen Fällen nur erklären durch Ansammlung von Flüssigkeit im Canalis Cloqueti oder durch das Vorhandensein prallen Glaskörperödems; 4) mitunter ist die Cornea nur mehr sehr wenig getrübt, das Bild des Augengrundes aber durch diffus getrübten Glaskörper sehr verschleiert; 5) in Glaucomexcavationen haben verschiedene Forscher Glaskörper gefunden; 6) in anderen Fällen war der hintere Glaskörperabschnitt durch Flüssigkeit ersetzt; Autor constatirte Myopie am Sehnerven im Vergleich zur Macula und später verschwand diese Differenz. „Es kann also auch im acuten Glaucom-Anfall während der Drucksteigerung die Papille zurücksinken, bevor die Gefässe am Rande aus ihrer Ebene weichen."

Konnte Autor Excavationsentwickelung ausnahmsweise nach Iridectomie beobachten, so war die Excavation jedesmal entsprechend dem Centralcanal am tiefsten.

Leichter hat man Gelegenheit, die Ausbildung bei Glauc. chronicum zu beobachten. In Fällen, wo noch keine Excavation bestand, war der Sehnerv auffallend roth, deutlich begrenzt, der Centralcanal hell weiss, nicht erweitert, aber an seinem Rande bogen die grossen Gefässe scharf rechtwinkelig in die Tiefe. Allmälig wurde der Centralcanal tiefer und weiter (nach oben, dann nach unten und aussen), bis die Excavation fertig war. Die Drucksteigerung, die hier weder continuirlich, noch hochgradig ist, wird nur durch ein allmäliges Zurücksinken der Papille manifestirt. Ausnahmsfälle von tiefer Excavation bei geringerer oder fehlender Drucksteigerung oder ohne Functionsstörung beweisen nichts. Unzweifelhaft ist, dass die Excavation ebenso entsteht und sich ebenso entwickelt, ob Glauc. acutum oder chronicum vorhergeht.

Periodische und constante Störungen: periodische Obscurationen und Sehen farbiger Ringe. Erstere erklären sich aus arterieller Anämie, letztere beruhen auf Brechungs-Anomalien, abhängig von Circulationsstörungen in der Aderhaut. Die mangelhafte Füllung der Centralarterie dürfte meist von extraocularen Ursachen abhängen; ein gleicher Einfluss aber wird sich auch auf die hinteren kurzen Ciliararterien geltend machen können, wodurch es in den Chorioidealvenen zu verlangsamter Blutströmung, Stasen und consecutiver Transsudation in den Glaskörper kommen muss; bedenkt man dies, so wird man schliessen müssen, „dass die Ursachen der Prodromal-Symptome zugleich die wahrscheinlichsten Ursachen der Drucksteigerung sind."

Weniger sagen uns die constanten Störungen über das Wesen des Glaucoms. Gewichtig aber ist der Umstand, dass — gleichviel, wie Randexcavationen entstanden sind, der Charakter der bei ihnen vorfindlichen Sehstörung immer derselbe ist. Vergleicht man die gemeinschaftlichen Eigenthümlichkeiten der Functionsstörung mit den Bildern fortschreitender Excavation, so wird man den Wahrscheinlichkeitsschluss berechtigt finden, dass gleiche Excavationsformen und gleiche Functions-

störungen auf eine Verwandtschaft des Glauc. acutum mit dem Glauc. chronicum und auf eine Abhängigkeit der Function von der Excavation schliessen lassen.

Iris, brechende Medien, Blutgefässe:

An der Iris ist venöse Stase mit consecutiver Gewebsatrophie zu beobachten. Die Chemose hält Autor für ein acutes Stauungsödem. Die Erweiterung und träge. Reaction der Pupille ist eine Folge venöser Hyperämie. Unter den unmittelbaren Ursachen der glaucomatösen Drucksteigerung dürfte die Iris eine kleine Rolle spielen. Sehr gewichtig aber ist ihre Rolle als Index der intraocularen Circulationsstörung.

Die Medientrübung beschränkt sich keineswegs nur auf die Cornea. Befunde bei Operationen, bei der Augenspiegeluntersuchung und bei Sectionen belehrten Autor, dass alle Medien getrübt sein können. Die Trübung ist höchst wahrscheinlich die Folge seröser Transsudation; ihr Vorhandensein oder Fehlen ist ein Maassstab der Höhe der Circulationsstörung; ist eine gewisse Grenze überschritten, dann tritt Medientrübung ein.

Was die Gefässveränderungen anlangt, so dürften die allgemeine subconjunctivale Injection und Chemose der Röthung und Schwellung der Haut nach Thrombose analog sein. Der sogen. Annulus arthriticus bei chronischem Glaucom zeigt genau die collateralen Wege des in seiner Strömung gehemmten Venenblutes an. In wieweit die Centralgefässe der Netzhaut für die Glaskörperveränderung bei Glaucom in Betracht kommen, ist unbekannt. Ueber die venösen Stasen in der Aderhaut aber kann auch das Aussehen des Sehnerverven, Röthung, mässige Erweiterung der Centralvene, geringe Verengerung der Arterie Aufschluss geben. Den Grund dieser Veränderungen sucht Autor in einer stärkeren Spannung des Scleralringes.

Arterienenge, capillare Hyperämie und Venendilatation hält er überhaupt für einen Hauptfactor bei Glaucom.

Den Arterienpuls aus der Drucksteigerung allein erklären zu wollen, geht nicht an; es sind vielmehr „Krankheiten des Circulationsapparates eine Bedingung für sein Zustandekommen.“ „Diese Grundbedingungen wirken ebenso auf den Blutstrom in der Aderhaut, und ihre Folgen sind niedriger Arteriendruck, passive Hyperämie und Dilatation der Capillaren und Venen.“

Die Gefässveränderungen bei vorgeschrittenem acuten und bei chronischem Glaucom sind meist Folgen von Körperkrankheiten, deren Einfluss auch Chorioidea und Retina betreffen muss. Dass es sich um intraoculare Stasen handelt, geht aus den klinischen Beobachtungen hervor.

Aetiologie.

Aus vier angeführten Krankengeschichten geht hervor, dass durch Mydriatica (Atropin, Homatropin und Cocaïn) in relativ kleinen Dosen aber in concentrirter Lösung bei alten Leuten acutes Glaucom erzeugt werden kann, das durch Eserin sicher und dauernd geheilt wird. Der Bestand der Heilung veranlasst Autor zur Vermuthung, dass auch bei gesunden nichtglaucomatösen Augen dasselbe zu Stande kommen könne. Das klimakterische Alter scheint besonders zu praedisponiren.

Die Ursache dieser Wirkung der Mydriatica sucht aber Autor nicht in der Verschiebung der Iris nach der Peripherie, sondern in einem die Gefässe lähmenden und erweiternden Einfluss, wodurch es plötzlich zu Ver-

langsamung des Blutstromes kommt; kommen hiezu noch locale oder allgemeine begünstigende Momente, so folgt der Stase stürmische Transsudation.

Autor geht eine Reihe von Secundärglaucomen durch und weist daraus nach, dass in allen Fällen von Secundär-Glaucom venöse Stase klinisch ein constantes Symptom bilde.

Die extraocularen Bedingungen sind: In der Regel späteres Lebensalter. Meist bestehen Veränderungen der Gefässwände und abnehmende Energie der Herzthätigkeit. Dazu können noch Herzklappenfehler kommen. Es werden ferner in Betracht kommen: fettige Degeneration des Herzens, Herzschwäche nach Blutverlusten, nach Operationen mit protrahirter Heilung, unvollkommene Reconvalescenzen; schwächende Krankheiten. In anderen Fällen tritt der directe Einfluss venöser Stasen klar zu Tage, so bei Stasen vom Respirationsapparate aus. Indirect begünstigend wirken: Nachtwachen und deprimirende Gemüthsaffecte durch Verminderung der Herzenergie oder durch vasomatorische Lähmung der Gefässwände. Andere Störungen können auch hervorgehen aus anhaltender Blendung, plötzlichem Lichtwechsel, forcirter Accommodationsanstrengung. Je nachdem eines oder mehrere Momente concurriren, wird die Form der Störung eine sehr verschiedene sein können.

Wollte man einwenden, dass vermehrter Secretion auch vermehrte Abfuhr entsprechen müsse, so gilt dies nur für normale, nicht aber für pathologische Lymphe; es braucht somit keineswegs immer ein Verschluss von Lymphwegen vorzuliegen.

Glaucom-Theorien.

Vor Allem wendet sich Autor gegen de Wecker's neueste Glaucom-Definition, nach welcher Glaucom nur ein Symptom sei, das jede Augenaffection compliciren könne. Die Härte des Augapfels ist ein Symptom, nicht aber ist das Glaucom ein solches; das Krankheitsbild des G. ist vielmehr „die Erscheinungsform eines versteckten Krankheitsprocesses“, zu dessen Erklärung klinische Beobachtungen herangezogen werden müssen, nachdem die Ausbeute der patholog. Anatomie bisher nicht entfernt ausreichend ist.

Die Retentionshypothese kann zum mindesten keine allgemeine Geltung beanspruchen.

Gegen Schön's immerhin sehr bemerkenswerthe, somit einer Controle werthe Hypothese führt Autor an, dass nach seinen Beobachtungen Hypermetropie und hypermetrop. Astigmatismus bei Glaucom nicht so häufig sei, als Schön dies gefunden.

Nach Schön hat das Gl. simplex mit Drucksteigerung nichts zu thun; es bliebe somit diese bei Gl. simplex unerklärt. Ferner kann das Gl. der Myopen nicht auf Accommodationsanstrengung zurückgeführt werden. Ausserdem kann bei acutem Gl. mit tiefer Vorderkammer vom postulirten Vorrücken der Linse nicht die Rede sein. Ebenso werden auch Hypermetropen im Alter, wo Gl. aufzutreten pflegt, überhaupt kaum in die Lage kommen, ihre Accommodation anzustrengen. Bei jugendlichen Hypermetropen, wo die Bedingungen am günstigsten sind, wird G. nur sehr selten beobachtet. Nach Schön sollten Glaucomanfälle am leichtesten durch Nahearbeit hervorgerufen werden. Jacobson glaubt der Accommodationsanstrengung der Hypermetropen nur eine prädisponirende Rolle zuerkennen zu dürfen; nur für die Fälle von Excavation mit glaucomatösem Hof ohne Drucksteigerung habe die Theorie vielleicht volle Geltung.

Gegen Schnabel's neue Theorie, welche das Wesen des Processes in Gefässerkrankung, und zwar theils in Degeneration, theils in Arterienkrämpfen sucht, wendet Autor vor Allem ein, dass die Annahme eines Arterienkrampfes zur Erklärung der Prodromalzufälle keineswegs nothwendig und berechtigt sei. Er bestreitet ferner, dass die fragliche Gefässdegeneration charakteristisch sein könne, da sie nicht als constant erwiesen sei, andererseits aber bei anderen Krankheiten vorkomme, häufig und in jedem Alter zu beobachten sei. Von Beziehungen zwiechen Degeneration und Krampf sei überdies auch nichts bekannt. Autor wendet sich weiter gegen Schnabel's Deutung der Iridectomiewirkung und endlich gegen seine Annahme eines anatomisch noch unerforschten Sehnervenleidens.

Wichtig ist vorzugsweise, „pathologisch-anatomisch festzustellen, ob sich in unzweifelhaft glaucomatösen Augen (Gl. inflamm. acut. und chron.) constante Veränderungen finden, die in Beziehung zur Drucksteigerung stehen können, und welcher Art dieselben sind.“

Es ist eine alte Thatsache, dass die Aderhautvenen bei Glaucom dilatirt sind. Giebt man zu, dass der so verlangsamte Blutstrom zu vermehrter Transsudation führe, und diese, soweit sie die Ciliarfortsätze betreffe, unmittelbar auf die Beschaffenheit des Glaskörpers einwirken könne, so wird man im primären acuten Gl. „das Bild einer Circulationsstörung im vorderen Abschnitte der Chorioidea“ erblicken müssen. Sehr wichtig wäre, die Beschaffenheit des Glaskörpers bei verschiedenen Gl.-Formen zu erforschen, insbesondere auch seine Beziehungen zur Papille. Active Hyperämie ist durch das Bild des Gl. simplex ausgeschlossen. Es wird sich darum handeln, zu erweisen, ob die Erscheinungen bei Gl. sich wirklich aus passiver Hyperämie der vorderen Chorioidea erklären lassen.

Je träger der Blufstrom in den Chorioidealvenen, je gedehnter ihre Wandungen, je langsamer der Abfluss durch die Wirbelvenen, desto mehr Blut muss durch seitliche Bahnen nach anderen Gegenden abfliessen, es wird venöse Hyperämie der Iris entstehen müssen, und im Aussehen der Iris besitzen wir einen Index der Stasen in der Aderhaut. Durch Spaltung oder Excision von Kreismuskeln der Iris werden aber thatsächlich venöse Hyperämien gemildert, direct in der Iris, dadurch indirect in der Chorioidea. Aehnliche Wirkung hat erleichterter Abfluss des Kammerwassers durch Filtrationsnarben (Sclerotomie). Nach Iridectomie können Chorioidealstasen nie mehr jene Höhe erreichen, wo das acute Glaucom anfängt; das gilt aber nicht immer auch für den Fortschritt des Glaucoms überhaupt. Die Wirkung wird um so sicherer sein, je frischer der Process, je normaler das Irisgewebe.

„Das primäre, acute Glaucom ist der Ausdruck einer hochgradigen venösen Stase im vorderen Abschnitte der Chorioidea mit consecutivem, acutem Oedem.“

Es handelt sich hierbei „um directe oder indirecte venöse Stasen in Folge von Schädlichkeiten, die von jugendlichen Angen überwunden werden“. Mitunter heilt Eserin dauernd das Glaucom. Zu den Stasen kommt noch behinderter Abfluss des Venenblutes durch die pralle Füllung des Glaskörpers hinzu; dadurch ist die Unheilbarkeit aller Fälle, die eine gewisse Intensität erreicht haben, erklärlich. Verschluss von Lymphwegen muss den Effect noch weiter steigern.

„Das primäre Glaucoma simplex ist der Ausdruck einer allmählich fortschreitenden Verlangsamung der chorioidealen Circulation

mit Ausscheidung einer optisch gleichartigen Flüssigkeit in den Glaskörperraum."

Altersveränderungen der Gefässe und verminderte Energie des Herzens sind die gewöhnlichen Ursachen; bei Frauen kommen besonders die klimakterischen Jahre in Betracht.

Die schlimmen Zufälle nach Iridectomie sind nicht mehr räthselhaft, wenn man annimmt, dass in jedem chronisch glaucomatösen Auge Venendilatation besteht. Es handelt sich offenbar immer um Blutungen oder seröse Transsudation nach der momentanen Druckverminderung. Dr. Purtscher.

II. Archives d'ophthalmologie. Tome sixième. 1886. No. 4. Juillet-Août.

1) **Faits complementaires relatifs à l'intensité des sensations lumineuses,** par le prof. Aug. Charpentier.

---

2) **Recherches statistiques sur les manifestations oculaires de la syphilis,** par le prof. Badal. (Suite.) I.

3. Augenmuskeln: 22% der Augensyphilis, 144 Fälle. (107 Oculomotorius, 28 Trochlearis, 4 Abducens, 2 Trigeminus, 2 Facialis.) 76 Fälle, also mehr als die Hälfte, waren complicirt, und zwar mit

Amblyopie, Atrophie (26 Fälle)	20%
Ataxie (18 Fälle)	13%
Iritis, Retinitis, Chorioiditis (13 Fälle)	10%
Gleichzeit. Lähmung anderer Nerven (10 Fälle)	7%
Hemiplegie (4 Fälle)	3%
Taubheit (4 Fälle)	3%
Keratitis neuroparalytica (1 Fall)	0,8%.

Stärkere Amblyopie ohne patholog. Augenspiegelbefund ist sehr selten. — Während die Erkrankungen des Rückenmarks bei der Häufigkeit der Oculomotoriuslähmungen absolut am häufigsten bei diesen getroffen werden, sind sie relativ häufiger bei den Trochlearislähmungen. Ueberhaupt fanden sich Rückenmarksleiden bei Augensyphilis 49 Fälle auf 631. Das giebt den hohen Procentsatz von 8. — Das Auftreten der Augenmuskellähmungen erfolgt häufiger, als man glauben sollte, innerhalb des ersten Jahres nach der Infection (14mal unter 144 Fällen, darunter einige sogar innerhalb der ersten drei Monate). — In den folgenden Jahren ist die Frequenz ungefähr gleich hoch und fällt nur wenig, um im 10. Jahre ein zweites Maximum zu erreichen. Verf. deutet die beiden Frequenzmaxima dahin, dass es sich beim ersten um secundäre, beim zweiten um tertiäre Syphilis handle, welche Ansicht noch dadurch gestützt wird, dass sich bei den früh auftretenden Fällen als Complicationen nur Iritis, Chorioiditis u. s. w. finden, während bei den spät auftretenden Fällen Atrophie, Rückenmarksleiden, Hemiplegie notirt sind. — Nur in 10 Fällen fand Verf., dass mehrere Nerven an einem Auge gelähmt waren; ein Fall von Ophthalmoplegia totalis ist überhaupt nicht notirt.

4. Nervus opticus: 22% der Augensyphilis, 139 Fälle. (82 Atrophia n. opt., 38 Neuritis, 16 Neuroretinitis, 3 Stauungspapille.) Die Atrophie tritt im Allgemeinen auf in der Periode der tertiären Erscheinungen: die grösste Frequenz fällt in der vorliegenden Statistik in das 11. Jahr nach der Infection, während die Neuritiden in den ersten 4 Jahren nach der Infection am häufigsten auftreten. Als Complicationen der Atrophie fanden sich:

Ataxie (23 Fälle) 28%
Oculomotoriuslähmung (21 Fälle) 25%
Störung der Intelligenz und progressive Paralyse (13 Fälle) 16%
Iritis, Chorioiditis, Iridochorioiditis, Retinochorioiditis (13 Fälle) 16%
Trochlearislähmung (9 Fälle) 11%
Myosis (9 Fälle) 11%
Hemiplegie (8 Fälle) 10%
Taubheit (6 Fälle) 7%
Verschiedene tertiäre Erscheinungen (Exostosen, Nekrosen) (4 Fälle) 5%
Cataract (2 Fälle) 2%
Epilepsie (2 Fälle) 2%
Trigeminuslähmung (1 Fall) 1%
Abducenslähmung (1 Fall) . . . . 1%.

Nur 15 Fälle von 82 Atroph. n. opt. waren nicht complicirt.
Als Complicationen der Neuritiden fanden sich:

Iritis, Iridochorioiditis, Chorioiditis, Retinochorioiditis (13 Fälle) 23%
Oculomotoriuslähmung (8 Fälle) 14%
Ataxie (3 Fälle) 5%
Trochlearislähmung (3 Fälle) 5%
Taubheit (2 Fälle) 4%
Epilepsie (2 Fälle) 4%
Hemiplegie (1 Fall) 2%
Myosis (1 Fall) 2%
Trigeminuslähmung (1 Fall) . . . . . . 2%.

(Fortsetzung folgt.)

3) **Recherches expérimentales pour servir à l'étude de la cataracte traumatique**, par le Dr. F. Boë. (Travail du laboratoire de la clinique ophthalmologique de M. le prof. Leber à Goettingue.)

Verf. fand bei einem Fall von Catar. traumat. (Stich mit eiserner Nadel ohne nachfolg. Panophth.) im Kapselsack neben den Resten der Linsensubstanz viele Riesenzellen, welche Partikelchen von Myelin enthielten. Verf. ist der Ansicht, dass diese Zellen weisse Blutkörperchen seien, die in die nicht mehr durch Linsenkapsel abgeschlossene Linsenmasse eindringen, dort die von den zerfallenen Linsenfasern herstammenden Myelinpartikelchen in sich aufnehmen und so bei der Resorption der Linsenmasse mithelfen. Verf. fand diese Riesenzellen auch bei Linsenstücken, welche er in den Organismus von Versuchsthieren eingeführt hatte, sowie bei künstlich durch Discision gemachten Cataracten. Interessant ist es, dass diese Anfüllung der Wanderzellen mit Gewebstrümmern nicht stattfand, wenn die Verletzung von Infection gefolgt war.

4) **Recherches anatomiques et physiologiques sur les opérations de strabisme**, par E. Kalt, Chef-adjoint de la Clinique ophthalmologique de l'Hôtel-Dieu. (à suivre.)

5) **Les indications de l'iridectomie dans l'opération de la cataracte**, par le Dr. Chibret.

Verf. tritt gegenüber der in Frankreich jetzt wieder modern gewordenen alten Extraction nach Daviel ohne Iridectomie für die Extraction mit Iridectomie ein. Trotz der Verstümmelung der Pupille sei die Sehkraft der mit Iridectomie Operirten besser, wenn nur die Iridectomie nicht zu breit angelegt werde; das könne er zwar nicht an selbst operirten Fällen beweisen, da er selten ohne Iridectomie extrahirt habe, aber an den Operationserfolgen seiner Collegen, die er schon seit 10 Jahren daraufhin controlire. — Die grösste Gefahr bei Schonung der Iris bestehe im Irisvorfall und dieser liesse sich trotz Eserin nicht vermeiden, ausser in den seltenen Fällen, in denen die Irismuskulatur nicht schlaff sei, sondern einen gewissen Tonus besitze. Ob dieser Tonus vorhanden sei oder nicht, könne man am besten beurtheilen, wenn man die Iridectomie ausführe, wie der Verf., der einfach eine geschlossene Pince-ciseaux einführt, dann öffnet und wieder schliesst, dergestalt, dass der beim Oeffnen zwischen die Branchen der Scheere fallende Theil der Iris excidirt wird. Lege sich nun beim Oeffnen der Branchen die Iris nicht zwischen dieselben, so dass beim Schliessen nichts excidirt werde, so bestehe eben der oben erwähnte Tonus und man dürfe ohne Iridectomie extrahiren, da in diesem Fall die Irismuskulatur stark genug sei, besonders mit Hülfe des Eserins, den Irisvorfall zu vermeiden.

---

6) **Traitement de la kératite parenchymateuse grave**, par le Dr. Ch. Abadie.

Verf. empfiehlt nach dem Vorgang Hirschberg's (vgl. dies Centralblatt. 1886. April) gegen schwere Fälle von Keratitis diffusa, bei denen Schmierkur und Jodkali schon vergeblich angewendet wurden, subcutane Sublimatinjectionen als ausserordentlich wirksam.

---

7) **Quelques considérations sur l'action de l'atropine et de l'ésérine sur la conjonctive oculaire**, par le Dr. Victor de Boitto de Porto-Allegre (Brésil).

Verf. verwirft die Ansicht von Gubler, dass das Atropin durch Gefässerweiterung die Atropinconjunct. bedinge, und glaubt, dass dieselbe entweder durch chemische Reizung oder durch Anwesenheit von Mikroben in schlecht sterilisirten Lösungen verursacht werde.

Es folgen **Referate**. Dr. Ancke.

III. Annales d'oculistique. Tome XCVI. 1886. Mai-Juin.

1) **Études sur les contractions astigmatiques du muscle oculaire,** par le Dr. Georges Martin (Bordeaux).

Chapitre I. Contractions correctrices de l'astigmatisme cornéen.

---

2) **Anaesthésie de la rétine. Contributions à l'étude de la sensibilité visuelle (1),** par M. H. Parinaud. — Mémoire communiqué à l'Académie Royale de médecine de Belgique, le 31 juillet 1886. (M. Nuel, rapporteur.)

Verf. hat an einem grossen Material, welches er in seiner eigenen Klinik und in der Salpêtrière bei Charcot zu beobachten Gelegenheit hatte, neue Untersuchungen über die Anaesthesia retinae v. Graefe's (Hyperaesthesia — Steffan, Gesichtsfeldamblyopie — Schweigger) angestellt. Das erste und

häufig das einzige Symptom der Krankheit ist die Herabsetzung der Empfindlichkeit der Retina gegen Licht. Zum Unterschied von der Hemeralopie ist jedoch die S besser bei mässiger Beleuchtung, als bei intensiver, und es besteht Lichtscheu, ein Zustand, den man mit der sogen. Anaesthesia dolorosa der Haut vergleichen möchte. Die Amblyopia betrifft zunächst periphere G.F.-Bezirke (mit Vorliebe auf der temporalen Seite), bleibt hier immer ausgesprochener und erhält hier zuerst den Charakter des wirklichen G.F.-Defectes, lange bevor die centralen Partien ergriffen sind. Die concentrische G.F.-Beschränkung nimmt nun zu, oft bis auf 5° (eigenthümlich ist, dass dabei die Fähigkeit der Orientirung nicht beeinträchtigt wird!) und selbst bis auf 0. Diese vollständige Amaurose, die jedoch meist rapid auftritt, ist immer transitorisch. — Was den Farbensinn anlangt, so ist er oft in eigenthümlicher Weise gestört: besonders auffällig ist, dass die Blaugrenzen häufig sehr eingezogen sind, während die Rothgrenzen nicht hereinrücken und dann oft weiter sind, als die ersteren. — Bei Hysterischen ist diese Vorliebe für Roth übrigens schon früher beobachtet worden. Bei der Anaesthesia retinae kann es sogar vorkommen, dass die Rothgrenzen weiter sind, als die für Weiss! Die Diplopia oder besser Polyopia monocularis begleitet die Krankheit so häufig, dass man eine gewisse Beziehung zwischen beiden annehmen muss. Verf. glaubt dieselbe durch Störung der Accommodation erklären zu können. — Die Krankheit entwickelt sich meist unbemerkt, nur die übrigens seltene beiderseitige Amaurose tritt plötzlich auf, um in einigen Tagen mit Hinterlassung eines gewissen Grades von Amblyopie wieder zu verschwinden. Accommodationsstörung, besonders Krampf, ist sehr häufig, seltener Krampf oder Lähmung der Augenmuskeln. Ausserdem finden sich häufig all' die vielfachen Erscheinungen, die man als hysterische zusammenfasst. Die Hysterie ist in der That die häufigste Ursache der Krankheit. Sehr häufig kommt sie aber auch bei Railway-Spine vor (alle untersuchten Patienten mit Railway-Spine, bis auf einen, litten an der retinalen Anästhesie). Da bei der Amblyopie so häufig Hemianästhesie vorkommt, so nimmt Verf. mit Charcot eine gekreuzte Verbindung jeder Retina in ihrer Totalität mit der entgegengesetzten Hemisphäre an. Die Ansicht Wilbrand's, dass es sich bei der Anaesthesia retinae um eine doppelseitige Hemiamblyopie handle, verwirft Verf. mit dem Hinweis darauf, dass die Krankheit oft nur einseitig auftritt resp. bei doppelseitigem Auftreten einseitig stärker entwickelt ist.

Es folgen **Referate.** Dr. Ancke.

IV. Recueil d'ophthalmologie. 1886. No. 7. Juillet.

1) **Des névropathies oculaires ou troubles et affections de nature nerveuse des yeux et de la vue,** par le Dr. Cuignet, prof. d'ophtalmologie à la Faculté de médecine de Lille. (Fortsetzung.)

2) **Des différentes variétés d'herpès de la cornée et d'ulcère rougeant herpétique,** par le Dr. Galezowski.

Herpes corneae wird oft nach fieberhaften Krankheiten beobachtet und ist bedingt durch Anästhesie der trophischen Nerven der Hornhaut. Das Ulcus rodens ist nur eine schwere Form des Herpes corneae, bei welcher Infection durch Mikroben stattgefunden hat. Cauterisation mit Arg. nitr. oder mit dem Thermocauter ist im Stande, die Krankheit zu coupiren.

3) **Kyste dermoide de la queue du sourcil, leçon clinique faite**, par le prof. Léon le Fort.

4) **Inflammation des deux glandes lacrymales**, par le Dr. Galezowski.
Im Anschluss an eine Conjunctivitis entwickelte sich bei einem Patienten von 40 Jahren eine sehr starke Schwellung der Thränendrüsengegend beiders. Die Diagnose einer beiderseitigen Thränendrüsenentzündung fand ihre Bestätigung in der besonders temporalwärts entwickelten Chemosis. Unter Cauterisation der Conj. mit Arg. nitr. 1 : 40 und Bepinselung der Lidhaut über der Thränendrüse mit Jodtinctur, sowie unter innerlichem Gebrauch von Jodkali ging die Entzündung zurück.

5) **Luxation spontanée du cristallin dans la chambre antérieure**, par le Dr. Faucheron.

6) **Des hémorrhagies de la rétine dans les embolies de l'artère centrale**, par le Dr. Changarnier.
Verf. bespricht zwei Fälle von Embolie der Art. centr. retinae, bei denen es zu Netzhautblutungen gekommen war.

7) **Ophtalmoscope à réfraction avec foyer électrique**, par le Dr. Juler.
Schon besprochen.

Es folgen **Sizungsberichte** und **Referate**. Dr. Ancke.

Vermischtes.

Ueber die tiefen Randgefässschlingen der Hornhaut. Eine Entgegnung an Dr. L. Königstein, von Prof. J. Schöbl in Prag.

Hr. Dr. L. Königstein macht mir im Decemberheft 1886 d. Bl. den Vorwurf, dass ich seine Arbeit, die tiefen Randgefässschlingen der Hornhaut betreffend, sicherlich nicht gekannt habe, als ich meine Publication über denselben Gegenstand, welche im Novemberheft 1886 d. Bl. abgedruckt ist, schrieb, und von meiner Entdeckung über das regelmässige Vorkommen der tiefen Randschlingen sprach. Diesem muss ich nun auf das Entschiedenste widersprechen. Die ganze Arbeit K.'s, insofern sie die tiefen Gefässe der Hornhaut behandelt, beträgt in toto 40 Zeilen (Sitz.-Berichte der math.-naturw. Classe der kaiserl. Akad. d. Wiss. Bd. LXXVI. Abth. III. S. 52 Zeile 7 bis S. 53 Zeile 12).

Ich will, um das Versäumte gut zu machen, die ganze Arbeit hier wörtlich citiren.

K. sagt: „Ich habe vor Allem Menschenaugen untersucht und zwar sowohl Neugeborener als Erwachsener, ohne Injection. Wird nämlich eine Hornhaut mit Chlorgold behandelt, so färben sich auch die Gefässe violett, und zwar ist die Färbung eine so schöne und die Differenzirung eine so deutliche, dass man die Injectionen entbehren kann. Es tritt das von allen Autoren beschriebene Randschlingennetz sehr prägnant hervor, aber zu gleicher Zeit erkennt man auch, dass mit den Nervenbündeln, welche ja in einer tieferen Schicht liegen, Gefässschlingen eintreten. Diese verlaufen nun eine Strecke in den Nervenbündeln entweder als einfache Schlingen mit, oder die Schenkel sind durch eine Queranastomose verbunden. Ein Geflecht oder eine Verästelung über die Nervenbündel heraus erfolgt nicht. Die von Stellwag und Kölliker behauptete Inconstanz und Unregelmässigkeit der Gefässschlingen kann ich nur darauf beziehen, dass nicht mit jedem Nervenbündel eine Capillarschlinge eintritt, aber nicht so deuten, als ob in manchen Corneen gar keine tiefen Gefässschlingen vorkämen. Bei vielen Thieren, besonders beim Rind und Schaf (vergl. Coccius und Waldeyer), fallen die Gefässschlingen besser in die Augen, weil die Nervenbündel breit sind, während sie

beim Menschen schmal sind und im Zusammenhange damit sich die Capillaren nur in geringer Ausbreitung entwickeln. Bei diesen Thieren treten in der That mit jedem Nervenbündel eine oder zwei Schlingen ein und reichen weiter gegen das Centrum, ja oft bis in's Centrum selbst (Coccius, Hoyer). Sehr häufig hat man es nur mit einfachen Schlingen zu thun, oft sind die Schenkel durch mehrere Queranastomosen verbunden, in der Regel jedoch geben die eintretenden Schlingen Querschlingen ab und diese verästeln sich wiederum, so dass hier ein System von Schlingen erster, zweiter und dritter Ordnung entsteht, die zum Theil im Nervenbündel liegen, zum grossen Theil dasselbe seitlich überragen. Keine Schlinge endet, wie es der Name besagt, blind, sie kehren alle zur Hauptschlinge zurück und anastomosiren nur mit einander, nicht mit Gefässschlingen eines benachbarten Bündels, und liegen in einer Ebene. In ähnlicher Weise verhält es sich mit Katze und Hund. Beim Kaninchen konnte ich die tiefer liegenden Gefässe in der Hornhaut nicht sehen. Ebensowenig habe ich sie bei Amphibien zur Anschauung bekommen können."

Dies ist Alles in Allem, was Hr. Dr. K. über die tiefen Blutgefässe der Hornhaut mitgetheilt hat, und es dürfte hieraus mit ziemlicher Klarheit hervorgehen, warum ich auf die Citirung dieser Arbeit keinen so besonderen Werth gelegt habe.

Ich that dies deshalb, weil ich in der ganzen Arbeit K.'s, insoweit sie von den tiefen Hornhautblutgefässen handelt, absolut nichts Neues vorfinde. Alles, was K. in dieser Arbeit behauptet, hat bereits Gerlach, den ich citirt habe, im J 1854 behauptet und veröffentlicht. Im Handbuch der Geweblehre dieses vorzüglichen Beobachters heisst es S. 481 wörtlich: „Dagegen kommen aus der Sclerotica feine Capillargefässe, welche die Nervenstämmchen in der Cornea begleiten und um dieselben langmaschige Netze bilden. An einem Ochsenauge sowie an injicirten menschlichen Augen konnte ich dieselben fast 2 Linien in die Hornhaut verfolgen. Die Injection dieser Gefässe ist übrigens ungemein schwierig etc."

Wenn man diese wörtlich mitgetheilten Beobachtungen Gerlach's mit der gleichfalls oben angeführten Arbeit Dr. K.'s vergleicht, so findet man, dass der wesentliche Inhalt derselben geradezu identisch ist, somit die Arbeit K.'s einzig und allein als eine Bestätigung der Gerlach'schen Entdeckung aufgefasst werden kann.

Aber auch den Vorwurf der Inconstanz, der gegen die die Gerlach'schen Nervenstämmchen begleitenden tiefen Gefässschlingen von einigen Forschern, wie Kölliker, Stellwag und namentlich Leber, erhoben wurde und den ich gleichfalls in meiner betreffenden Publikation angeführt habe, konnte K. nicht beseitigen, indem er selbst zugiebt, dass nicht mit jedem Nervenbündel eine Gefässschlinge eintritt, welch' letztere Angabe K.'s ich auf Grundlage meiner injicirten und auch mit der Goldmethode behandelten, vollkommen gelungenen Präparate noch dahin modificiren müsste, dass es thatsächlich, namentlich beim Menschen und Affen, nur sehr wenige Nervenstämmchen sind, welche von Gefässschlingen begleitet werden.

Diese von Gerlach entdeckten und genau beschriebenen (von Coccius bereits unklar erwähnten), von einer Reihe von Forschern wieder beobachteten und zumeist für inconstant erklärten und endlich von Dr. K. wieder beschriebenen, die Nervenstämmchen der Hornhaut ab und zu begleitenden tiefen Gefässschlingen sind nicht identisch oder congruent mit meinem tiefen Randgefässschlingennetz, sondern bilden nur einen integrirenden, oft sogar sehr unbedeutenden Bestandtheil desselben, indem die weitaus grösste Mehrzahl der tiefen Gefässschlingen mit den Nervenstämmchen durchaus nichts gemein hat.

Es lassen sich hierfür ausser dem gleichzeitigen, ziemlich schwierigen Nachweis injicirter Gefässe und sichtbar gemachter Nerven eine ganze Reihe sowohl anatomischer als klinischer Beweisgründe anführen.

Was die anatomischen Gründe anbelangt, so ist schon die Zahl der tiefen Gefässschlingen, wie sie von mir beobachtet wurden, einerseits und die der in die Hornhaut dringenden Nervenstämmchen andererseits sehr maassgebend.

In die menschliche Cornea treten anerkanntermaassen 40—45 Nervenstämmchen. Da nun K. selbst zugiebt, dass nicht alle Nervenstämmchen von Gefässchlingen begleitet werden, so wäre die Zahl der tiefen Schlingen eine sehr geringe, was durchaus nicht meinem Befunde an gut injicirten Hornhäuten entspricht, nach denen, sowohl als Flächenpräparate untersucht als auch senkrecht auf die Hornhaut geschnitten, ich die Zahl derselben weitaus über Hundert schätzen muss. Beim Pferde, in dessen Cornea etwa 20 Nervenstämmchen eintreten dürften und von dem eben eine Cornea mit prachtvoll injicirten tiefen Gefässschlingen vor mir liegt, zähle ich auf einem Viertel der Hornhautperipherie etwas über 40 Gefässschlingen, somit für die ganze Hornhaut mindestens 150—160 tiefe Gefässschlingen. Aehnlich verhalten sich andere Thiere, namentlich Vögel, wie ich z. B. an Papageien, Eulen etc. und vorzüglich bei Strigops

gleichfalls eine so grosse Anzahl von tiefen Schlingen demonstriren kann, welche die Zahl der eintretenden Nervenstämmchen um ein Vielfaches übertrifft.

Ebenso wie die Zahl spricht auch die Anordnung der tiefen Gefässschlingen gegen ein constantes Verhältniss zu den Nervenstämmen. Beim Pferd z. B. stehen die tiefen Gefässschlingen, von denen jede aus einer mittleren Arterie und zwei seitlichen Venen, welche ab und zu durch Queranostomosen verbunden sind, dicht neben einander in regelmässigen Abständen, wie Pfähle in einem Zaun. Dasselbe ist bei Strigops der Fall. Nie treten Nervenstämmchen so dicht und in so regelmässigen Abständen in die Hornhaut ein.

Was die Tiefenlage anbelangt, so dringen die Nervenstämmchen zumeist im oberen Drittheil der Hornhautschichten ein. Die tiefen Gefässschlingen finden sich jedoch, wie ich an zahlreichen Schnitten injicirter Bulbi nachweisen kann, zumeist in der Mitte der Hornhaut, häufig im unteren Drittheil nahe der Descemet'schen Haut.

Was die klinischen Beobachtungen anbelangt, so führen dieselben zu ganz ähnlichen Resultaten. Ich habe, wie ich es in meiner letzten Publikation bereits mitgetheilt, als kgl. böhmischer Landesaugenarzt seit 20 Jahren ein riesiges Krankenmaterial zur Verfügung und habe es während dieser ganzen Zeit nie verabsäumt, sobald sich nur hierzu Gelegenheit bot, die Entwickelung der Blutgefässe in der Hornhaut mit der Lupe zu verfolgen.

Die Entwickelung tiefer Blutgefässe hatte ich Gelegenheit an mehr als 50 reinen typischen Fällen von Anfang an zu verfolgen.

Ginge die Entwickelung dieser tiefen Blutgefässe einzig und allein von den die Nervenstämmchen begleitenden Schlingen aus, so müsste man erwarten, dass sich anfangs ziemlich weit von einander entfernte, dem Abstand der Nervenstämmchen von einander entsprechende Gefässreiserchen zeigen werden.

Dem ist jedoch in Wirklichkeit nicht so, sondern man sieht im ersten Beginn gleich mehrere Reiserchen dicht neben einander aus der Tiefe hervorschiessen, genau so, wie es mein in der vorigen Publikation erwähntes Injectionspräparat der Hornhaut eines Knaben zeigt. Gewöhnlich entwickeln sich die pathologischen Blutgefässreiser anfangs nur von einer Seite her, sehr selten beginnt die Entwickelung derselben allseitig längs der ganzen Hornhautperipherie. Aber auch dann entsprechen die zuerst auftretenden Reiserchen durchaus nicht den Entfernungen, welche die einzelnen Nervenstämmchen von einander einzuhalten pflegen.

Ich glaube, dass diese Ausführungen genügen werden, zu zeigen, warum ich mich berechtigt glaubte, von meiner Entdeckung tiefer Randgefässe zu sprechen, was mir von Hrn. Dr. Königstein so sehr übel genommen wird.

Schliesslich wird mir noch vorgeworfen, dass ich die Beobachtungen von Kölliker, Arlt und Stellwag ignorirt habe. Kölliker widmet in seinem Handbuch der Geweblehre vom J. 1867, S. 649, den tiefen Hornhautgefässen 8 Zeilen, und sagt genau dasselbe, was Gerlach im Jahre 1854 gesagt hat. Mein hochverehrter Gönner, Hr. Hofrath v. Arlt, der meine Präparate kennen und schätzen gelernt hat, wird mir wohl nicht zürnen, dass ich seine zwar sehr kurzgefasste, doch treffliche klinische Beobachtung über die Hornhautgefässe anzuführen vergass.

Die wenigen Worte, welche Arlt[1] über die tiefen Blutgefässe der Hornhaut ausspricht, lauten: „Beobachtungen am Krankenbette haben mich überzeugt, dass es eine doppelte Lage von Blutgefässen in der Cornea giebt, nämlich oberflächliche nahe unter dem Epithelium und tiefere nächst der Wasserhaut."

Stellwag's[2] neuesten Ausspruch über diesen Gegenstand habe ich in meiner Antrittsrede[3], welche im Jahre 1884 in Prag in böhmischer Sprache im Druck erschienen, citirt, obzwar er gleichfalls nichts Wesentliches enthält; er lautet: „Die Anordnung der Blutgefässe kommt einer solchen Dreitheilung der Keratitis wenig zu Hülfe etc."

Bibliographie.

1) Vergleichende Druckmessungen in vorderer Kammer und Glaskörper des Auges. Inauguraldissertation von Justus Boedeker aus

[1] Arlt, Die Krankheiten des Auges. 1858. S. 178.

[2] Stellwag, Abhandlungen aus dem Gebiete der praktischen Augenheilkunde. 1882. S. 58.

[3] Schöbl, O krevních cévách rohovky. 1884.

Oldenburg i. G. — Verf. bestätigt an der Hand von Versuchsreihen die schon von Höltzke aufgestellte Behauptung, dass weder unter physiologischen Verhältnissen, noch unter dem Einfluss des Eserins, wesentliche Druckdifferenzen in der vorderen Kammer und im Glaskörper nachweisbar sind.

Dr. Ancke.

2) Beitrag zur Casuistik der Gesichtsfeldamblyopie. Inauguraldissertation von Franz Völker aus Rietzig bei Arnswalde in der Neumark. Im Anschluss an eine Besprechung der sog. Gesichtsfeldamblyopie oder Anästhesia retinae beschreibt Verf. zwei neue Fälle dieser Krankheit, die besonders insofern interessant sind, als sie im Gegensatz zu den bisher publicirten Fällen Männer, und zwar im Uebrigen gesunde Männer, betreffen. Dr. Ancke.

3) Retrobulbäre Neuritis nach Erysipelas faciei; Heilung, von Dr. A. Weland, Assistenzarzt an der Augenheilanstalt für den Regierungsbezirk Aachen. (Separatabdruck aus der „Deutschen Medicinischen Wochenschrift," Nr. 39, 1886.) — Bei einem 16 jährigen Mädchen entwickelte sich während eines Erysipelas faciei sin. eine totale Amaurose des l. Auges mit erhaltener geringer Lichtreaction der Pu. Ophthalmosc. leichtes Oedem der Pa. mit dünnen Retinalgefässen; sonst alles normal. Die Amaurose ging unter täglichen Pilocarpininjectionen zurück, es trat Heilung mit voller S. und normalem G. F. ein. Verf. bezieht die Erscheinungen auf eine retrobulbäre Neuritis.

Dr. Ancke.

4) Ueber Augenuntersuchungen bei Kopfverletzten (nach einem in der Berliner militärärztlichen Gesellschaft gehaltenen Vortrag). Von Stabsarzt Dr. A. Köhler. Besonderer Abdruck aus der Deutschen militärärztlichen Zeitschrift 1886. — Verf. berichtet im Anschluss an eine Zusammenstellung von alledem, was betreffs der Diagnose und Prognose der Läsionen des Sehorgans bei Kopfverletzungen zu berücksichtigen ist, von dem Augenbefund bei 107 Fällen von Kopfverletzungen (99 Männer, 8 Frauen), die er zu beobachten Gelegenheit hatte. Dr. Ancke.

5) Beiträge zur Kenntniss der Retinitis pigmentosa unter besonderer Rücksichtnahme auf die Aetiologie. Inauguraldissertation von Max Siegheim, pract. Arzt. — Verf. hat 73 Fälle von Retinit. pigment. in seiner Arbeit zusammengestellt und hauptsächlich betreffs der Aetiologie der Erkrankung untersucht. Er kommt, wie Magnus, zu der Ansicht, dass der gefürchtete Einfluss der Blutsverwandtschaft auf das Entstehen der Retinit. pigment. irrigerweise beschuldigt werde, d. h. nur bei solchen Familien sich zeige, die schon mit demselben (gleichartige Vererbung) oder einem ähnlichen (ungleichartige Vererbung) Uebel erblich (direct oder indirect oder collateral) belastet sind. In der That aber spielt unter den ätiologischen Momenten die Vererbung die Hauptrolle. Da nun als Complicationen der Retinit. pigmentosa besonders angeborene Taubstummheit und verwandte Anomalien vorkommen, resp. Erkrankungen von Organen, als deren entwickelungsgeschichtliche Grundlage wir das Ectoderm aufzufassen haben, so muss man alle diese Erkrankungen (auch die öfters beobachtete Lebercirrhose) als identische Processe auffassen und zwar als vererbte und vererbungsfähige Krankheiten von Organen, die dem Ectoderm entstammen. Dr. Ancke.

6) Zur Kenntniss der permanenten Lichtempfindungen, von Dr. Rich. Hilbert. (Separatabdr. aus Betz' Memorabilien. 1886. 4. Heft) Verf. sieht, sobald er sich längere Zeit im Dunkelzimmer aufhält, in der Mitte des G.F., dasselbe zum grössten Theil ausfüllend, ein unregelmässig wolkiges Gebilde mit scharfen Grenzen, dessen einzelne Partien scheinbar in verschiede-

nen Ebenen liegen und alle schön violett, aber verschieden hell (von Blasslila bis Dunkelviolett) erscheinen. Die einzelnen Ballen sind in fortwährender Bewegung durch- und übereinander. Nach einiger Zeit entsteht in der Mitte des einen oder anderen Ballens ein grüngelber Fleck (Simultancontrast), der sich bald über den ganzen Ballen verbreitet, worauf dieser sich in Nichts aufzulösen scheint. Das Spiel wiederholt sich dann an einer anderen Stelle. Schliessen und Oeffnen der Lider beeinflusst die Erscheinung nicht. Nach Verf.'s Ansicht spricht die Erscheinung dafür, dass nicht nur das Lichtsinnscentrum, sondern auch das Farbensinnscentrum im Zustand beständiger Thätigkeit sich befindet.

Dr. Ancke.

7) Mittheilungen aus der chirurgischen Klinik des Hrn. Geh.-Rath Bardeleben. — Zur Casuistik der Gaumenschüsse, von Stabsarzt Dr. A. Köhler. (Separatabdruck aus „Deutsche Zeitschrift für Chirurgie".) — Verf. beschreibt im Anschluss an allgemeine Bemerkungen über Gaumenschüsse zwei selbst beobachtete Fälle von Gaumenschussverletzung. In dem ersten Fall, der mit Lähmung des 3., 4., 6., 7. und 8. Gehirnnerven einherging, trat 2 Monate nach der Verletzung allmählich pulsirender Exophthalmus auf. (Verf. giebt gleichzeitig eine Zusammenstellung von 11 Fällen von traumatischem, pulsirendem Exophthalmus, die erst nach der Fertigstellung der einschlägigen Arbeit Sattler's im Handbuch von Graefe-Saemisch veröffentlicht worden sind.) Relative Heilung nach 8 Monaten. Zu dem 2. Fall ohne Lähmung trat im Verlauf Sepsis hinzu und nach einem Monat Exitus letalis durch Sinusthrombose und eitrige Pleuritis (Kugel im Foramen jugulare). Dr. Ancke.

8) Wiener Klinik. October 1886. 10. Heft. — 1. Zur Syphilis der Orbita, von Dr. Franz Mraček, Docent an der Wiener Universität. — Die Syphilis der Orbita tritt nur in der Form der Periostitis auf und ist sehr selten. Sie kommt bei hereditärer und acquirirter Lues vor und zwar meist am Orbitaldache. Sie wird eingeleitet von Schmerzen, die Nachts exacerbiren. Besonders charakteristisch ist die seitliche Dislocation des Bulbus mit oder ohne Protrusion und gemeinschaftlich mit Augenmuskellähmungen. Langsames Ansteigen der Symptome und lange Dauer sowie andere Syphiliserscheinungen bestätigen die Diagnose der Syphilis. In zweifelhaften Fällen ist die Diagnose ex juvantibus zu stellen. Die Nähe der Meningen und des Gehirns macht die Erkrankung zu einer lebensgefährlichen. Die Therapie erfordert lange Zeit und es sind die combinirten Behandlungsweisen deshalb angezeigt. — 2. Ueber locale Anästhesirung, von Dr. Anton Bum in Wien. Enthält Bekanntes.

Dr. Ancke.

9) Unsere neuen Schulgebäude („Schulpaläste") und ihr Einfluss auf die sogenannte Schulkurzsichtigkeit, von Dr. med. Ph. Steffan, Augenarzt in Frankfurt a. M. (Separatabdruck aus dem Centralblatt für allgemeine Gesundheitspflege. V. Jahrg. 6. u. 7. Heft.) Verf. weist an der Hand verschiedener schon früher veröffentlichter statistischer Zusammenstellungen über Schulmyopie nach, dass die besseren hygienischen Verhältnisse unserer Schulpaläste keinen Einfluss auf die Entwickelung der Myopie der Schüler gehabt haben und betont, dass man sein Augenmerk mehr auf die Ueberbürdung der Schüler mit überflüssigen häuslichen Arbeiten richten solle.

Dr. Ancke.

10) Versuche über Implantatio oculi (Greffe oculaire), von Doc. Dr. Königstein in Wien. (Wien. mediz. Presse. 1886. Nr. 40 u. 41.) — Gleich nach den ersten Versuchen Chibret's über Greffe oculaire hat K. ähnliche Versuche an Kaninchen, und zwar mit negativem Erfolge, vorgenommen.

Er nahm diese Versuche nach Veröffentlichung des angeblich mit günstigem Erfolge verlaufenden Falles von Bradford neuerdings auf. Er transplantirte einem Kaninchen Augen eines anderen Kaninchens, er verwendete Augäpfel, die er sofort nach der Enucleation wieder in die Orbita zurückschob, endlich versuchte er unvollständige Enucleationen, liess den Augapfel mit seinen Adnexis in Verbindung und machte so gleichsam eine Implantation mit gestielten Lappen; der Erfolg war in allen Fällen ein negativer. An Kaninchen hat sich daher die Greffe oculaire als resultatlos gezeigt und K. ist der berechtigten Ansicht, dass eine solche wohl auch an Menschen nicht zum Ziele führen würde.

11) Beitrag zur Casuistik der Orbitaltumoren. Aus dem Districtsspital zu Tegernsee. Von Dr. med. Herzog Carl in Bayern. (Wien. med. Presse. 1886. Nr. 33 u. 34.) Abdruck aus den Annalen der städtischen allgemeinen Krankenhäuser zu München. S.

12) David de Beck: A Rare Family History of Congenital Coloboma of the Iris. (Separatabdruck der Archives of Ophthalm. XV. 1. März 1886.) Verf. beobachtete einen Fall von angeborenem Colobom der Iris und congen. Linsenluxation. Zur Zeit, als Verf. den 80jährigen Pat. sah, war die Linse bereits cataractös und geschrumpft. 4 von den 7 Geschwistern des Pat. hatten ebenfalls angeborenes Iriscolobom, und zwar 4 Schwestern. Von diesen 4 sind 3 verheirathet; 2 haben normale Kinder, eine hat von 2 Töchtern eine mit Iriscolobom. — Pat. selbst hat einen normalen Sohn und eine Tochter mit Iriscolobom. — In der dritten Generation ist, soweit Verf. eruiren konnte, Alles normal. — An der Hand dieser Beobachtung und einer grösseren Reihe von aus der Literatur gesammelten Fällen misst Verf. bei der fraglichen Missbildung der Heredität einen grösseren Einfluss bei, als dies von Manz im Handbuch von Graefe-Saemisch geschehen ist. Die Vererbung fände nicht, wie Arlt hervorhebe, besonders von der väterlichen Seite aus statt, sondern nahezu gleichmässig von Seiten der Mutter wie von Seiten des Vaters. — Verf. hebt dann hervor, dass diese Fälle von angeborenem Iriscolobom häufiger, als man glaubt, später zur Erblindung führten in Folge von chron. Entzündungen des Uvealtractus.[1] Cataract stelle sich so gut wie immer ein. Wenn Deutschmann's Ansicht, dass das Colobom einer intrauterinen Sclerochorioretinitis seine Entstehung verdanke, richtig sei, so sei es auch begreiflich, dass es später leicht wieder der Ausgangspunkt neuer Entzündungen werde. Ostwalt.

---

[1] Ich habe bei doppelseitigem Iris- und Aderhautcolobom wohl schon 6 mal einseitige Erblindung beobachtet (auch die Entstehung derselben!), durch Glaskörperschrumpfung und Netzhautablösung. Man kann aber annehmen, dass die Veränderung des Glaskörpers, welche den fötalen Augenspalt offen hält, auch später noch Fortschritte macht. H.

Um Einsendung von Separatabdrücken wird gebeten.

Einsendungen für die Redaction sind zu richten an Prof. Hirschberg, Berlin, NW., 36 Karlstr.

Verlag von Veit & Comp. in Leipzig. — Druck von Metzger & Wittig in Leipzig.

Centralblatt
für praktische
AUGENHEILKUNDE.

Herausgegeben von

Prof. Dr. J. Hirschberg in Berlin.

Monatlich ein Heft. Preis des Jahrganges 12 Mark. Zu beziehen durch alle Buchhandlungen des In- und Auslandes und die Postanstalten des Deutschen Reiches.

Februar. Elfter Jahrgang. 1887.

Aus Prof. Hirschberg's Augenklinik.

I. Klinische Bemerkungen zur Commotio retinae.

Von Dr. **F. Ostwalt**, I. Assistent der Klinik.

Im Jahre 1873 fixirte R. BERLIN im XI. Bande der ZEHENDER'schen klin. Monatsbl. f. Augenheilk. S. 42—78 in seinem Artikel „Zur sogenannten Commotio retinae" in allen seinen Einzelheiten das Krankheitsbild dieser eigenthümlichen, bei uns auch als Albedo retinae traum. oder als traumati-

sches Netzhautödem bezeichneten, durch Anprall stumpfer Körper gegen den Augapfel veranlassten Netzhautaffection. Ihre functionellen Symptome bestehen nach Berlin in einer mässigen Herabsetzung der centralen Sehschärfe ohne improportionale Beeinträchtigung des excentrischen Sehens.

Ophthalmoskopisch fand B. dabei in einem der Contusionsstelle entsprechenden Bezirke der Netzhaut, mitunter auch in zwei diametral gegenüberliegenden (Stelle des Coups und des Contrecoups) eigenthümliche Trübungen, die sich in wenigen Tagen nach der Verletzung zurückbildeten und die heutzutage wohl jeder einigermaassen erfahrene Ophthalmolog gesehen hat.

B. hebt dann noch hervor, dass der Sphincter iridis eine hochgradige Renitenz gegen Atropin zeigte.

Für die mässige Herabsetzung des centralen Sehens, die zwar auch in wenigen Tagen ganz erheblich zurückginge, aber doch in schwachem Grade noch für mehrere Tage, nachdem die Netzhauttrübung schon völlig geschwunden wäre, zu bestehen pflege, stellte B. als Hypothese auf, dass es sich um einen wahrscheinlich durch Blutungen in der Ciliarregion bedingten unregelmässigen Astigmatismus der Linse handelte.

Die Netzhauttrübung selbst ist nach B. in functioneller Beziehung absolut bedeutungslos. Deshalb betont B. auch wiederholentlich ausdrücklich, dass die mässige Herabsetzung des centralen Sehens ohne improportionale Beeinträchtigung des excentrischen Sehens besteht. Ich berufe mich in dieser Beziehung auf B.'s eigene Worte (a. a. O. S. 55): „Fügen wir noch hinzu, dass innerhalb des oft sehr ausgedehnten Bereiches der excentrisch gelegenen Retinatrübungen niemals Sehstörungen nachgewiesen werden konnten, welche nicht im Verhältniss zu der verminderten centralen Sehschärfe standen, so glaube ich, dass wir mit Bestimmtheit aussprechen dürfen: Die in unseren Fällen gefundene Sehstörung ist von der Retinatrübung absolut unabhängig."

Der Umstand, dass im letzten Viertel des verflossenen Jahres in der Poliklinik des Hrn. Prof. Hirschberg in kurzen Zwischenräumen drei Fälle von Commotio retinae ganz genau zu beobachten sich Gelegenheit fand, veranlasste mich, die Berlin'schen Angaben bezüglich dieses Krankheitsbildes einer genaueren Controle zu unterziehen. Ich will hier gleich bemerken, dass zu diesen drei zuletzt beobachteten Fällen noch ein vierter im Jahre 1886 hinzukommt, in dem aber, da es sich um einen kleinen Knaben handelte, ausser der ophthalmoskopischen keine weiteren Untersuchungen angestellt sind. Bis zum Jahre 1881 zurück habe ich dann noch vier genau beobachtete Fälle von Commotio retinae in den Journalen auffinden können[1], und diese bestätigten schon, wie wir unten sehen

[1] Doch ist die Zahl derselben weit grösser! H.

werden, das, was auch ich an den zuletzt beobachteten drei Fällen bemerkt habe.

Die Zahl von Fällen, die ich meinen Bemerkungen zu Grunde lege, ist also nicht kleiner, als diejenige, die BERLIN bei Abfassung jenes Artikels zu Gebote stand.

Ich lasse hier nun zunächst in grösster Kürze die Krankengeschichte der drei letzten Fälle, die ich selbst wiederholentlich auf's Genaueste untersucht habe, folgen.

I. Knabe K., 15 Jahre alt, kam am 6. October 1886 Mittags in die Poliklinik. Er war am Abend vorher mit dem rechten Auge gegen den Pfahl einer Strassenlaterne gerannt. Es bestand Hyposphagma conj. bulb. dextr. Leichte Contusio palp. inf. — Margo infraorb. druckempfindlich.

Ophth. bestand Albedo retin. traum., sowohl unten an der Stelle des Stosses, als in weit geringerem Grade oben an der Stelle des Gegenstosses.

S. r. $^{15}/_{40}$; l. $^{15}/_{20}$.

Am folgenden Tage war die Trübung geschwunden.

II. Hr. R., 28 Jahre alt, kam am 1. December 1886 Mittags in die Poliklinik. Es war ihm vor 2—3 Stunden ein grösseres Stück Eisen (1 × 0,5 cm) gegen das linke Auge geflogen. — Es fand sich bei der Untersuchung dieses Auges nach unten zu und etwas lateralwärts eine kleine, mit schwarzen Theilchen bedeckte Erosion der Cornea an der Corneoscleralgrenze, sich continuirlich fortsetzend auf die angrenzende Conj. sclerae.

Ophth. war nach unten zu, entsprechend der Contusionsstelle, Albedo retin. zu constatiren, die sich ziemlich weit nasenwärts und nach oben (bis nahe an die Papille) erstreckte.

S. r. $^{15}/_{20}$; l. $^{15}/_{15}$ (also wenige Stunden nach der Verletzung).

Zwei Tage später war die Trübung geschwunden.

III. Hr. W. Sch., 40 Jahre alt, kam am 6. December 1886 in die Poliklinik, hatte Abends vorher einen Schlag mit der Hand gegen das linke Auge erhalten.

R. von Geburt an fast blind; Catar. cong. (geschrumpft). Handbew. in $2^1/_2$ Fuss.

L. Erosio corneae lateralwärts unten, daran angrenzend Suffusio conj.

Ophth. links nach unten zu, aber mehr nasenwärts, Alb. ret. traum.

L. S. mit − 1 D $^{15}/_{30}$.

Was die Gesichtsfelder in diesen drei Fällen betrifft, so zeigte im Falle I, entsprechend dem Hauptsitz der Albedo, an der Stelle des Stosses am unteren Theile des Bulbus, das GF. des lädirten Auges nach oben zu eine sichelförmige Einschränkung. Dieselbe hatte ihre grösste Breite genau oben; sie betrug hier etwas über 15°. Ich habe mich nachträglich (am 23. December 1886, also mehr als $2^1/_2$ Monate nach der Verletzung)

davon überzeugt, dass diese Einschränkung wirklich eine pathologische war, denn nun zeigte bei vollständig gleicher Sehkraft beiderseits auch r. das GF. völlig normale Grenzen.

In dem II. Falle war ebenfalls nach oben zu eine Einschränkung des GF. von mehr unregelmässiger Form und im Maximum 20° Breite zu constatiren. Entsprechend der lateralwärts unten gelegenen Contusionsstelle und der hier am stärksten aufgetretenen Albedo zeigte auch der Gesichtsfelddefect nasalwärts seine grösste Breite. Er bestand übrigens einige Tage länger, als die Netzhauttrübung. Am 1. Decbr. 1886 hatte die Verletzung stattgefunden, am 6. Decbr. war der Defect noch deutlich vorhanden, am 9. Decbr. war kaum noch eine Spur davon wahrzunehmen. Am 26. Decbr. wurde das GF. noch einmal aufgenommen: es war völlig normal.

Im III. Falle fand sich ebenfalls, entsprechend der nach unten und besonders nasenwärts gelegenen Netzhauttrübung ein Gesichtsfelddefect, nach oben zu, mit grösster Breite lateralwärts, hier gegen 30° betragend. Zwei Tage später war das GF. normal.

Als ich mir nun in Bezug auf diese GF.-Einschränkung die vier oben erwähnten Fälle von Comm. ret. ansah, von denen ich das GF. in den Journalen der Poliklinik aus den Jahren 1881, 1882, 1883 und 1885 vorfand, so konnte ich constatiren, dass überall, entsprechend der Stelle der Contusion und der hier gelegenen Albedo, ein sichelförmiger Defect an der GF.-Grenze zu finden war. Leider war in diesen Fällen das GF. immer nur einmal verzeichnet worden, so dass die Controle dafür fehlte, dass es sich um einen pathologischen Defect handelte; doch spricht dafür sehr entschieden der Umstand, dass die ganze übrige GF.-Peripherie die gewöhnlich zu beobachtenden Grenzen zeigte und gerade an der der Albedo entsprechenden Stelle sich die kleine sichelförmige Einschränkung fand, die allerdings auch ähnlich, wie in den oben besprochenen drei Fällen, an der Stelle der grössten Breite nur etwa 20° betrug. (Hr. Prof. Hirschberg hat bereits im Jahre 1875 [Berl. klin. Wochenschr. Nr. 22] darauf hingewiesen, dass es bei diesen Zuständen vor Allem auf eine genaue Prüfung der excentrischen Sehschärfe ankommt.)

In einem von diesen vier Fällen war man durch die Angaben des Pat. selbst auf den kleinen Defect aufmerksam gemacht worden. Der Fall betraf einen sehr gut beobachtenden, kurz vor dem Staatsexamen stehenden Mediciner, der in einem der Netzhauttrübung entsprechenden sichelförmigen Bezirk der GF.-Peripherie das weisse Quadrat mit Bestimmtheit matter zu sehen angab, als an den übrigen Stellen der GF.-Peripherie. Der betr. Herr hatte am 6. Juli 1882 Abends einen Schlag mit einem Schirm gegen das r. Auge bekommen und gab am anderen Tage an, dass er des Morgens beim Lesen von oben her einen kleinen Schleier bemerkt habe. Es fand sich also an der Stelle des objectiv nachweisbaren peripheren Sco-

toms gleichzeitig ein subjectives, ein Punkt, den ich nachher kurz berühren werde.

Aus alledem geht also hervor, dass BERLIN's Behauptung, dass bei der Commotio ret. das excentrische Sehen keine inproportionale Beeinträchtigung erleidet und dass die Netzhauttrübung keinen Einfluss auf die Sehstörung hat, nicht den Thatsachen entspricht.

Was nun diese Trübung selbst betrifft, so betrachtet B. sie als eine Folge der Durchtränkung der Netzhaut mit Flüssigkeit, die herstammen soll aus einem schalenförmigen Blutextravasat zwischen Chorioidea und Sclera, wie es B. bei seinen Thierexperimenten regelmässig fand.

In fast allen Fällen von Albedo ret. traum., die ich in unseren Journalen verzeichnet fand, hat Hr. Prof. HIRSCHBERG beim Skizziren des Oedems angegeben, dass man mit Vorliebe zu beiden Seiten der Netzhautgefässe, die als dunkle, fast schwarze Stränge durch die Stelle der Albedo ziehen, fleck- und strichförmige Trübungen, die eben gerade diese Gefässe begleiten, also in einem näheren Zusammenhang mit ihnen stehen müssen, sieht. (Ich selbst habe die gleiche Beobachtung in allen Fällen, die ich zu sehen Gelegenheit hatte, gemacht.) Diese Erscheinung springt am deutlichsten an den Grenzen der Netzhauttrübung in die Augen, d. h. an denjenigen Stellen, wo es eben noch nicht zu einem Zusammenfliessen der einzelnen Trübungen gekommen ist.

Wie man bei der Beurtheilung eines Exanthemes immer sein Augenmerk vor Allem auf die peripheren Stellen richten muss, wo eben die einzelnen Efflorescenzen noch gesondert sind und wo man allein noch im Stande ist, ihre typischen Formen zu erkennen, wie man überhaupt bei der Beurtheilung eines jeden pathologischen Productes gerade die Uebergangszonen zum normalen Gewebe der genauesten Betrachtung unterziehen muss, so meine ich, muss man auch bei der Albedo retinae gerade ihre Ausläufer in die normale Netzhaut vor Allem in's Auge fassen. Gerade hier sieht man nun eben die Trübungen sich fast ausschliesslich an grössere Blutgefässstämme halten. Es macht hier einen ähnlichen Eindruck, als wenn nicht ganz wasserdichte Gartenschläuche beim Besprengen der Pflanzen auf den Boden gelegt werden. Man sieht dann auch, wie sich zu beiden Seiten der Schläuche der Boden allmählich unregelmässig mit Wasser imprägnirt. Es scheint also, als ob durch die Contusion und den damit gesetzten Reiz die Gefässe der Netzhaut an der betreffenden Stelle eine Alteration erlitten haben, sodass sie für eine gewisse Zeit eine geringere Dichtigkeit besitzen, mit anderen Worten, dass sie durchlässiger sind.

Es ist nach Hrn. Prof. HIRSCHBERG (l. c.) sehr wohl denkbar, dass sich die Gefässe in der Gegend der Contusionsstelle in Folge des Reizes

reflectorisch contrahiren und dass eine kurzdauernde Anämie entsteht, die dann für eine gewisse Zeit eine grössere Permeabilität zur Folge hat.[1]

Dass es wirklich zu einer Blutleere von Netzhautgefässen direct nach dem Schlage kommen kann, das haben ja BERLIN's eigene Experimente am Kaninchen gezeigt. Er fand direct nach kräftigem Schlage gegen das Auge die Papille und die markhaltigen Nervenfasern manchmal fast absolut blutleer, jedesmal wenigstens die Gefässe fadenförmig dünn (a. a. O. S. 47). Der Umstand, dass B. dann niemals eine nachträgliche Erweiterung der Gefässe beobachten konnte, fällt meiner Ansicht nach bei der Beurtheilung so minutiöser Verhältnisse kaum in Betracht. Jedenfalls beweist das Factum der Contraction allein, dass die Netzhautgefässe sicherlich nicht unbetheiligt bei dem ganzen Process sind.

Die ophthalmoskopische Untersuchung ist natürlich nicht im Stande, über die feineren Vorgänge an den Gefässen Aufschluss zu verschaffen, aber die erwähnten perivasculären Streifen lenken doch jedenfalls von Neuem unsere Aufmerksamkeit bei dem Versuche, die Entstehung der Albedo ret. zu erklären, auf gewisse Alterationen der Gefässe.

Handelt es sich wirklich um eine solche Entstehungsursache, so dringt die Netzhauttrübung nicht, wie B. will, von aussen (d. h. von dem supponirten Blutextravasat zwischen Chorioidea und Sclera) nach innen zu vor, sondern sie findet sich von Anfang an hauptsächlich in der innersten, die Gefässe enthaltenden Schicht, der Nervenfaserschicht. Dass dem wirklich so ist, dafür scheint mir sehr deutlich das schon oben erwähnte subjective Scotom in dem den Dr. med. betreffenden Fall von Albedo ret. traum. zu sprechen. Der betreffende Pat. sah offenbar mit seiner gut percipirenden Stäbchen- und Zapfenschicht die vor derselben in den innersten Schichten befindliche Trübung in Gestalt eines zarten Schleiers im oberen Theile des GF. und mit schwindender Trübung schwand auch der Schleier.

Was nun die centrale Sehstörung anbetrifft, die BERLIN als Hauptsymptom der Commotio retin. aufstellt, so gehört dieselbe meiner Meinung nach gar nicht zum Wesen derselben. So hatte z. B. jener Mediciner, auf dessen Angaben man sich doch sicherlich am meisten verlassen kann, von Anfang an nach dem Trauma auf beiden Augen gleiche und zwar volle S und in unserem Fall II fand sich bei dem intelligenten Manne auf dem verletzten S = $^{15}/_{15}$, während das andere nur $^{15}/_{20}$ hatte.

In Fall I betrug S = $^{15}/_{40}$, in Fall III $^{15}/_{30}$, in den übrigen drei aus den früheren Journalen entnommenen Fällen einmal $^{1}/_{2}$, das zweite Mal $^{1}/_{3}$ und im dritten Falle war S in Folge beträchtlicher Keratitis centralis traum. auf Fp : $7^{1}/_{2}$ Fuss gesunken. Jedenfalls beweisen die beiden Fälle,

[1] Diese erklärt die kurze, wenige Minuten dauernde, vollständige Erblindung, über die mir mehrere meiner Pat. mit jenem Netzhautödem berichteten (l. c.). Die Verwandtschaft mit der embolischen Erblindung ist augenfällig. H.

wo S vollkommen normal blieb, dass eine Störung des centralen Sehens nicht zum Wesen der Albedo gehört, während gerade die Störung des excentrischen Sehens constant zu beobachten war.

Ich will absolut nicht bestreiten, dass, wenn wirklich ein Bluterguss in der Ciliarregion stattgefunden hat, dann die BERLIN'sche Hypothese vom irregulären Astigmatismus der Linse eine gewisse Berechtigung haben möge, es handelt sich dann aber um ein Accidens, nicht um einen wesentlichen Factor des Krankheitsbildes der Commotio ret., ebenso wie eine Verletzung des Centrums der Hornhaut auch zu einer beträchtlichen Störung des centralen Sehens führt.

Uebrigens giebt B. an, dass in vier von seinen Fällen die Netzhauttrübung sich um die Papille und Macula herum vorgefunden hat. Es wäre dann ja auch ohne die doch sicherlich ziemlich gewagte Annahme eines Astigm. irreg. der Linse die Herabsetzung des centralen Sehens erklärlich, da eben Netzhauttrübung und Sehstörung, wie wir gesehen haben, doch mit einander in Beziehung stehen; und wenn die Trübung die Stelle des deutlichen Sehens betrifft, so ist auch eine Abnahme der centralen Sehschärfe durch dieselbe allein erklärlich. Der Umstand, dass die Sehstörung die Netzhauttrübung zeitlich überdauert, kann hier nicht als Gegenbeweis gegen diese Annahme in's Gewicht fallen, da ja auch in unserem Fall II der periphere GF.-Defect um mehrere Tage die sichtbare Trübung überdauert hat.

Bezüglich einer Renitenz des Sphincter gegen Atropin, auf die BERLIN zur Unterstützung seiner Hypothese vom irregulären Astigmatismus der Linse ein besonderes Gewicht legt, bin ich nicht im Stande, mich mit Bestimmtheit dafür oder dagegen auszusprechen. Bei uns wird Atropin so gut wie niemals und Homatropin sehr selten zu ophthalm. Untersuchungen angewendet, und es fehlen daher in fast allen Fällen Angaben darüber, wie sich der Sphincter Mydriaticis gegenüber verhält; nur in dem Fall III, wo Cocaïn angewendet wurde wegen der Keratitis traum., erweiterte sich die Pupille ganz so, wie andere Pupillen bei Anwendung dieses Mittels, und blieb auch rund; ferner in Fall II trat vier Tage nach der Verletzung, von der Erosio corneae ausgehend, leichte Reizung des Auges ein; es entstand leichte Iritis; als dann Atropin eingeträufelt wurde, erweiterte sich die Pupille sehr gut und nahm binnen Kurzem, nach Zerreissen einer kleinen Synechie, eine völlig runde Form an.

Der Vollständigkeit halber will ich noch erwähnen, dass in den darauf untersuchten Fällen eine Accommodationsparese nicht gefunden wurde.

Wenn ich nun resumire, so bleibt als wesentliches Symptom der sog. Commotio retinae neben der von BERLIN entdeckten Netzhauttrübung als constant nur ein meist ganz peripher gelegenes objectives Scotom bestehen, welches sich unter Umständen bei sehr aufmerksamen Patienten mit einem subjectiven vergesellschaften kann. Alles Uebrige muss ich für

accidentell erklären. Ich bin der Ansicht, dass gerade, weil die Albedo ret. so wenig Symptome macht, die Patienten meist nur kommen, wenn noch accidentelle Erscheinungen das Bild compliciren; und dass man, wenn man aufmerksam und früh genug bei Contusionen des Bulbus die Peripherie der Netzhaut untersucht, viel häufiger Albedo retinae finden wird, als man glaubt. Man wird sich dann leicht von der vorübergehenden Einschränkung des GF. an der der Trübung entsprechenden Stelle überzeugen können.

II. Ueber den Coccus, welcher die Ursache der Keratitis phlyctaenulosa ist.

Von Dr. **Max Burchardt**, dir. Arzt der Augenkranken-Abtheilung der Charité.

Im 4. Bande der Monatshefte für praktische Dermatologie, 1885, Nr. 2 habe ich behauptet, dass die Conjunctivitis und die Keratitis phlyctaenulosa eine Theilerscheinung und in diesem Sinne eine Folge des Gesichtsekzems seien. Ich habe damals, ohne es öffentlich auszusprechen, für wahrscheinlich gehalten, dass sowohl das Eczem des Gesichtes, wie auch die Phlyctänen des Bindehautsackes und der Hornhaut infectiös seien und durch einen und denselben Mikroorganismus verursacht werden. Mikroskopische Untersuchungen von aus Hornhautphlyktänen ausgekratzter Masse gaben mir aber ein durchaus negatives Resultat. Neuerdings erfuhr ich aus einem von Zehender gehaltenen und im British Medical Journal abgedruckten Vortrage, dass an der Züricher Klinik Untersuchungen über die bei Conjunctivitis ekzematosa im Bindehautsack vorkommenden Mikroorganismen 7 verschiedene Kokken, darunter 4 pathogene, nachgewiesen hätten. Die Arbeit ist von H. Gifford, damals Assistenzarzt an der Züricher Universitäts-Augenklinik, im 16. Bande, Heft 2 des Archivs für Augenheilkunde, 1886, ausführlich veröffentlicht. Welcher Coccus als die Ursache des Bindehautekzems zu betrachten sei, darüber spricht sich Gifford nicht aus. Er sagt vielmehr ausdrücklich (S. 203): „Ueber die Aetiologie des Bindehautekzems beweisen obige Versuche natürlich nichts. Sie machen es aber sehr wahrscheinlich, . . ., dass die 3 ersterwähnten Kokken etwas damit zu thun haben.“ Es ist sehr erklärlich, dass Gifford nicht zu einem eindeutigen Ergebniss gekommen ist, da er das Secret des Bindehautsackes auf Agar-Agar-Fleischextractpepton zur Erzielung von Culturen übertrug, beweisende Impfungen von den Bindehautbläschen selbst aber nicht gemacht hat.

Nachdem ich eingesehen hatte, dass die mikroskopische Untersuchung des Inhaltes der Bindehautbläschen keine bestimmten Kokken oder Bacterien erkennen liess, habe ich auf den Rath hin, den Hr. Stabsarzt Dr. Löffler mir im vorigen Sommer gegeben hat, mich endlich entschlossen, Cultur-

versuche mit der aus den Bläschen entnommenen Masse vorzunehmen. Bei diesen Versuchen hat mich der gegenwärtige Unterarzt der Augenkranken-Abtheilung, Hr. Dr. Eckert, eifrigst unterstützt. Ich sage ihm hierfür besten Dank.

Am 13. Jauuar d. J. übertrug ich den mit einem sterilisirten scharfen Löffel ausgeschabten Inhalt einer Phlyctäne des rechten Auges des Kranken W. mittelst ausgeglühten Platindrahtes auf Fleischbrühe-Agar-Agar. Ich machte 3 Stiche und einen Strich (Cultur A). Am 15. Januar war auf der Strichcultur, die bei einer Temperatur von 30° C. aufbewahrt wurde, eine Reihe von gelblichen Punkten mit glatter Oberfläche sichtbar. Am 16. Januar hatte sich die Strichcultur in 2 Striche gespalten, von denen der eine die ursprüngliche Lage inne behalten hatte, während der andere mit ihm einen nach vorn gerichteten sehr spitzen Winkel bildete. Dieser zweite Strich hatte sich schräg in den Agar-Agar eingesenkt. Am 17. Januar hatte sich etwas freie trübe Flüssigkeit über die Oberfläche des Agar-Agar ausgebreitet und dieselbe wahrscheinlich inficirt. Es hatten sich nämlich über 100 neue Knötchen in der Nähe des ursprünglichen Striches gebildet. Dieser war etwas stärker erhaben und verbreitert. Am 18. Januar war ein Häutchen zu bemerken, welches den unteren Theil der Oberfläche des Agar-Agar überzog. Am 20., 21., 22., 23., 26. Januar und auch bei später angestellter Betrachtung zeigte die Cultur A keine weitere auffällige Veränderung. Im Februar machte sich eine geringe Austrocknung bemerklich.

Am 17. Januar wurden durch Uebertragung aus der Cultur A auf ein Reagensglas (B. 1) mit Agar-Agar-Fleischbrühe mittelst Strich und auf ein gleiches Glas (B. 2) mittelst Stich neue Culturen angelegt. Bereits am 18. Januar zeigten diese eine deutliche Entwickelung gelber Massen. Am 20. Januar war der Strich in B. 1 reichlich mit gelben Knötchen besetzt, auf der Oberfläche des Agar-Agar ein Häutchen und in ausgeschiedener trüber Flüssigkeit ein gelbweisser Bodensatz zu bemerken. In B. 2 waren die bis auf den Boden gehenden Stiche gelblich gefärbt. Jedem Stich entsprechend hatte sich an der Oberfläche des Agar-Agar eine 3 bis 4,5 mm breite, gelbe, gegen 0,5 mm dicke, runde Platte entwickelt. Am 21. Januar war in B. 1 die Zahl der Knötchen vermehrt, in B. 2 die Platten auf der Oberfläche zu einem Durchmesser von je 4 bis 6 mm verbreitert, die Stiche etwas mehr getrübt. Am 22. Januar bedeckten in B. 2 die Platten fast die ganze obere Fläche des Agar-Agar. Am 23. Januar hatte sich über die ganze Masse von B. 1 ein Häutchen ausgebreitet, B. 2 war unverändert. Bis Mitte Februar ausser mässiger Austrocknung in B. 1 und B. 2 keine Veränderung bemerkt.

Am 19. Januar wurde ein Glas (C. 1) mit Fleischbrühe-Agar-Agar von A aus, ein Glas (C. 2) mit Blutserum von B. 1 aus und ein Glas

(C. 3) mit Gelatine von B. 1 aus geimpft. Am 20. Januar war der Stich in C. 1 bis 2 cm Tiefe durchweg getrübt. In C. 2, welches mittelst langer Striche geimpft war, hatten sich flache Knöpfchen von 2 bis 6 mm Länge und 2 mm Breite gebildet. In der Gelatine (C. 3) hatten sich an den 2 Impfstellen sackförmige, 4 bis 5 mm tiefe Trübungen entwickelt. Auf dem Boden der Säcke lag eine 0,5 mm hohe, weissgelbliche Masse. Die Gelatine war im Bereich der Säcke verflüssigt. Am 21. Januar waren in C. 1 an der Stelle mehrerer oberflächlicher Punktculturen leicht erhabene, je 3 bis 5 mm grosse gelbliche Platten vorhanden. Der Stichkanal war sehr getrübt und auf einer Seite mit sehr zahlreichen dünnsten Vorragungen besetzt. In C. 2 waren die Knöpfe 2 bis 3 mm breit. Milchstrassenähnliche Streifen verbanden die einzelnen Knötchen. Diese Streifen schienen von der auf die Oberfläche des Blutserums ausgeschiedenen Flüssigkeit aus inficirt zu sein. Die Gelatine in C. 3 war durch zu hohe Temperatur (30°) durchweg verflüssigt.[1] Obenauf schwamm eine 0,5 bis 2 cm dicke trübe Wolke, welche zahlreiche Pünktchen von 0,25 mm Durchmesser und darunter enthielt. Auf dem Boden des Glases lagen 2 gelbe Knöpfe. Am 22. Januar zeigten in C. 1 die gelben Platten je ein kleines Knöpfchen. An dem Stichkanal waren die kleinen Vorragungen vergrössert. In C. 2 war die Flüssigkeit vermehrt und stärker getrübt. Auf dem Boden der Flüssigkeit zeigte sich ein weissgelber Satz. Bis Mitte Februar erfuhren die C-Culturen keine wesentliche Veränderung.

Am 19. Januar wurde die rechte Hornhaut eines Kaninchens mittelst Tätowirnadel an 2 Stellen geimpft. Zu der Impfung wurde gelbe Masse aus dem Glase A verwendet. Am 20. Januar waren die am oberen Hornhautrande befindlichen, 4 mm von einander entfernten Stiche in Knötchen verwandelt, die von einem gemeinschaftlichen, 1 bis 2 mm breiten Hofe umgeben waren. Auf dem Hofe war das Epithel grossentheils defect. Dieser Defect war scharf begrenzt. Die Knötchen waren weiss und hatten einen Durchmesser von je 1 mm. An dem nach vorn gelegenen Knötchen war noch der Einstichspunkt zu erkennen. Heftige Conjunctivitis und nach den Knötchen hin eine starke pericorneale Injection zu bemerken. Um das Auge zu erhalten und zugleich den Inhalt der Knötchen zu prüfen, kratzte ich das eine Knötchen mit einem feinen Hohlmeissel aus und zerstörte sodann beide Knötchen galvanokaustisch. Mit der ausgekratzten Masse wurde ein Glas (D. 1) Agar-Agar-Fleischbrühe mittelst Stich und Punkt, ein gleiches Glas (D. 2) mittelst 2 Strichen und ein Glas Gelatine (D. 3) mittelst Stichen geimpft. Ausserdem wurde ein kleiner Theil der Masse zur Anfertigung eines mikroskopischen Präparates benutzt, über welches ich am Schluss berichten werde.

---

[1] Später habe ich Gelatine verwendet, welche bei 27° C. nicht verflüssigt wurde, und habe diese Temperatur nicht überschritten.

Nach dem Ausbrennen fand eine Vergrösserung des Epitheldefectes nicht statt. Die anfangs vertieften Brandschörfe erreichten schon am 21. Januar die Oberfläche der Hornhaut. Am 25. Januar waren die Stellen der früheren Knötchen von Blutgefässen durchsetzt, die allgemeine Conjunctivitis gänzlich verschwunden und nur noch nach den ausgebrannten Stellen hin etwas pericorneale Injection nachzuweisen. Die von den Knötchen des Kaninchenauges stammenden Culturen zeigten am 21. Januar folgende Veränderungen: D. 1 an der Oberfläche und in der Tiefe kleinste Punkte; D. 2 der linke Strich am Ende und in der Mitte mit 4 kleinsten Pünktchen besetzt. Der Strich auf der rechten Seite in 6 mm Länge stark entwickelt; D. 3 zarte Entwickelung feinster Punkte in den Stichen. Um die Einstichspunkte Andeutung von Platten. Am 22. Januar zeigte D. 1 an den Einstichspunkten deutliche gelbe Platten mit kleinen centralen Knöpfen. In D. 2 waren beide Strichculturen gleich stark entwickelt und mit Knöpfen besetzt. Neben den Strichen ganz einzeln liegende Knöpfe von 0,25 bis 0,5 mm Durchmesser. Die untere Fläche des linken Striches hatte sich 2 mm tief in den Agar-Agar eingesenkt. In D. 3 hatten sich die Stichculturen in der Tiefe mit zahlreichen kleinsten Knötchen besetzt. Die beiden an der Oberfläche gelegenen gelben Platten hatten sich mit ihrer Umgebung so gesenkt, dass Dellen von 2 mm Tiefe entstanden waren. Am 23. Januar waren in D. 1 die gelben Platten bis zu 2,5 mm Durchmesser gewachsen und kreisförmiger geworden. In D. 2 waren die Knöpfchen grösser geworden. In der unteren Hälfte der Oberfläche des Agar-Agar hatte sich, soweit die ausgeschiedene Flüssigkeit reichte, ein Häutchen gebildet. In D. 3 waren die beiden Dellen in eine vereinigt und hatten sich bis auf 4 mm vertieft. Die Platten auf dem Grunde der Delle etwas vergrössert. Am 29. Januar D. 1 und D. 2 wenig verändert. In D. 3 hatte sich die Gelatine täglich mehr, wenn auch nur langsam, verflüssigt. Von dem Boden der Delle gingen keulenförmige Trübungen bis fast 3 cm weit nach abwärts. Unten lagen als Boden der Trübung die gelben Platten. Die Begrenzung derselben nach unten, sowie auch die Grenzen der verflüssigten Gelatine gegen die noch feste erschien haarscharf.

Am 23. Januar wurden mit den gewöhnlichen Vorsichtsmaassregeln 3 Plattenculturen auf Agar-Agar-Fleischbrühe und 3 Gelatine-Plattenculturen angelegt und mit Proben aller bisher gezüchteten Colonien geimpft. Am Tage darauf waren alle Plattenculturen in deutlicher Entwickelung. Auf dem Agar-Agar hatten sich gelbbräunliche, flach erhabene, undurchsichtige, aber durchscheinende Flecken gebildet. Die Umgrenzungen der eingezeichneten Buchstaben und Zahlen waren rundlich, hatten bogige Vorsprünge und scharfwinkelig einspringende Buchten bekommen. An den von dem Platindraht nur ganz schwach gestreiften Stellen hatten sich zahlreiche kreisrunde kleinste Knöpfchen entwickelt. An einer Stelle war

durch Ueberlaufen aus dem Agar-Agar ausgeschiedener Flüssigkeit ein kleines Häutchen und in dessen Umgebung kleinste Knötchen entstanden. Die Gelatineplatten unterschieden sich insofern, als hier und da flammige scharfe Fortsätze von dem bogigen Rande ausgingen. Ein Ueberfliessen von Flüssigkeit war bei der Gelatine nirgends zu bemerken. Am 25. Januar waren die einzelnen Striche verbreitert und zum Theil die Ränder der Striche in der Mitte auseinander gewichen. Die Mittellinien der Striche waren anscheinend dadurch freier geworden, dass sich hier eiweissgelbliche Trübungen gesenkt hatten. Am 27. Januar waren alle Gelatineplatten verflüssigt, die Agarplatten wenig verändert.

Kurz zusammengefasst lässt sich die Entwickelung der Culturen dahin angeben, dass auf Fleischbrühe-Agar-Agar sich gelbe, die Oberfläche wenig überragende, glatte Platten bilden, die viel schneller und zu grösseren Massen anwachsen, als in der Tiefe der Stiche. Dabei findet eine geringe Ausscheidung von Flüssigkeit an der Oberfläche des Agar-Agar der Strichculturen statt. Diese Flüssigkeit ist trübe und unter ihr entwickeln sich an der Oberfläche des Agar-Agar theils zahlreiche Knötchen, theils ein dünnes Häutchen. Nach 5 bis 6 Tagen gelangt die Entwickelung zum Ende und bleiben die Culturen dann anscheinend unverändert. Gelatineculturen zeichnen sich dadurch aus, dass die auf der Oberfläche entwickelten Platten sich schon 2 Tage nach der Impfung in Dellen einsenken, die breiter sind, als sie selbst. Die Dellen nehmen dann rasch an Umfang zu, während die Platten in der sich verflüssigenden Gelatine in die Tiefe sinken. Die Platten liegen stets auf dem Grunde der verflüssigten getrübten Masse. Die Verflüssigung geht nur langsam vor sich.

Auf der Kaninchen-Cornea erzeugen Impfungen, die mit den Culturen ausgeführt werden, phlyctänenähnliche Knötchen, die unter heftiger Conjunctivitis sich entwickeln.

Sämmtliche Culturen sind mikroskopisch untersucht worden, einige wiederholt. Sie erwiesen sich als Reinculturen eines und desselben Coccus. Derselbe hatte nicht durchweg dieselbe Grösse. 3 in einer Reihe liegende Kokken mittlerer voller Grösse maassen zusammen genau $^1/_{625}$ mm, jeder einzelne also $^1/_{1875}$ mm = 0,533... μ. Der Coccus ist mithin erheblich kleiner als der Staphylococcus pyogenes aureus, der nach Flügge 0,87 μ Durchmesser hat. Der Coccus färbt sich in 15 Minuten gut in der Löffler'schen Mischung (60,0 alkoholische Methylenblaulösung, 140,0 Wasser, 0,02 Kali caust.), langsamer (in 24 Stunden) in Fuchsin, sowie in Methylviolet, weniger gut in Bismarkbraun und schlecht in Melachitgrün. Ich hatte anfangs geglaubt, dass Fuchsin den Coccus nur hellgelb färbe. Ich hatte ihn aber zu kurze Zeit dem Farbstoff ausgesetzt. Hr. Stabsarzt Dr. Lodderstädt hat mich überzeugt, dass eine längere Ernährung mit dem Fuchsin eine gute Färbung giebt. Mehrere Stellen der mikroskopi-

schen Präparate machten den Eindruck, wie wenn die Kokken in einzelnen Reihen lägen. Doch ist die Zahl der Kokken eine so grosse und ihre Lagerung meist so dicht, dass sie in der Fläche ausgebreitet sich ordneten, wie Kugeln, die man möglichst dicht zusammengelegt hat.

Eine zweite Untersuchungsreihe, über die ich kurz berichten kann, hat die erste bestätigt. Die Entwickelung der Culturen, das Aussehen, die Grösse und das Verhalten der Kokken gegen Farbstoffe war genau dieselbe, wie in der ersten Reihe. Bei alledem bietet die zweite Beobachtung doch einiges Bemerkenswerthe.

Von einer Hornhautphlyctäne des Knaben J. wurde am 21. Januar mit einem neuen Hohlmeissel Masse abgenommen. Der grösste Theil des Abgenommenen wurde theils auf Agar-Agar-Fleischbrühe, theils auf Gelatine verimpft. Der kleinere, am Meissel angetrocknete Rest wurde mit einem Tröpfchen sterilisirten Wassers abgeweicht und in diesem verrieben. Die Menge des Restes schätzte ich gleich einem Würfel von 0,1 mm Seitenlänge. Die durch Verreiben erhaltene leicht trübe Flüssigkeit wurde mit einer neuen Tätowirnadel auf die linke Hornhaut eines weissen Kaninchens durch 2 flache Einstiche geimpft. Der Agar-Agar und die Gelatine blieben steril. Dagegen waren am 22. Januar aus den Impfstichen auf der Hornhaut 2 Knötchen entstanden, das eine 2,5 mm breit und 1 mm hoch, das andere 1,5 mm breit und 1 mm hoch. Die verschiedene Grösse erklärte sich muthmaasslich daraus, dass bei der Impfung an der Stelle, wo das grössere Knötchen sich entwickelte, durch eine zuckende Bewegung des Kaninchens die Oberhaut zerkratzt worden war. Auf den Knötchen und in ihrer nächsten Umgebung war am 22. Januar das Epithel zum Theil defect. Es wurden nun auf Gelatine (F. 1) und auf Agar-Agar (F. 2) von jedem Knötchen besonders Culturen angelegt. Zum Abkratzen der Knötchen vom Kaninchenauge wurden neue sterilisirte Instrumente verwendet. Die Knötchen wurden dann galvanokaustisch ausgebrannt. Am nächsten Tage hatte die entzündliche Reaction, die mit der Entwickelung der Knötchen verbunden war, bereits merklich nachgelassen, und es sind die Brandwunden später, wie bei dem ersten Kaninchen, ohne Zwischenfall geheilt. Die am 22. Januar angelegten Culturen entwickelten sich genau so, wie bei den früheren Versuchen. Von der Cultur F. 2 wurde am 27. Januar die Hornhaut eines Kaninchens mit glatten runden Nähnadeln geimpft. Am 28. Januar hatten sich 2 kleine Knötchen mit geringer pericornealer Injection entwickelt. Am 29. Januar hatte sich das eine Knötchen zurückgebildet. Das andere war weniger gebläht, als am 28. Januar, verschwand aber erst nach 5 Tagen vollständig.

Nach dem 21. Januar habe ich noch von 4 Kranken, die an Phlyctänen der Hornhaut oder der Bindehaut litten, Impfungen auf Kaninchenaugen und auf Agar-Agar-Fleischbrühe, sowie auf Gelatine gemacht, jedoch durchweg mit völlig negativem Erfolge.

Aus dem Mitgetheilten ziehe ich folgende Schlüsse. In den Hornhautphlyctänen ist ein Coccus in verhältnissmässig geringer Anzahl vorhanden, welcher dem Coccus flavus desidens, wie er von Flügge (Die Mikroorganismen. 1886. S. 177) beschrieben ist, am meisten entspricht. Vom Coccus pyogenes aureus unterscheidet er sich durch seine erheblich geringere Grösse. Die in den Phlyctänen enthaltene geringe Zahl der Kokken erklärt es, dass es nicht immer gelingt, durch Impfung auf Nährsubstanzen oder auf die Kaninchencornea den Coccus zu vervielfältigen. Es ist wahrscheinlich, dass dieser Coccus die constante und einzige Ursache der Keratitis und Conjunctivitis phlyctaenulosa ist.

Da es nicht möglich ist, anders als durch Ausbrennen den Kokkenherd in der Hornhaut mit dem geringsten Substanzverlust sicher zu beseitigen, so ist das Ausbrennen das beste Verfahren zur Heilung der Phlyctänen der Hornhaut. Am zweckmässigsten wird hierzu Galvanokaustik angewendet. Für die Nachbehandlung halte ich es für nöthig, etwa gleichzeitig vorhandene Gesichts- und Kopfeczeme in der Weise zu beseitigen, wie ich es 1885 in den Monatsheften für prakt. Dermatologie beschrieben habe. Ebenso muss eine mit den Phlyctänen complicirte Blepharitis marginalis energisch behandelt werden. Ich unterlasse nie, nach dem Ausbrennen der Phlyctänen den Bindehautsack mit Borsäurelösung zu spülen und täglich je ein Mal noch längere Zeit mit Calomel einzustreuen.

Schliesslich trage ich noch nach, dass ich in einem Präparat, das ich am 20. Januar von einem Theile des von der Kaninchenphlyctäne Abgekratzten hergestellt und mit alkalischer Methylenblaulösung gefärbt hatte, tief dunkelblaue Kokken vereinzelt in unregelmässiger Vertheilung zwischen der weniger dunkel gefärbten Grundsubstanz gefunden habe. Diese Kokken hatten dieselbe Grösse, wie diejenigen, die ich auf sterilisirten Nährstoffen gezüchtet habe. Ich lasse es aber dahingestellt, ob es dieselbe Kokkenart gewesen ist, da ich eine vereinzelte mikroskopische Beobachtung nicht für genügend beweiskräftig bei einem durch seine Form so wenig charakterisirten Mikroorganismus halte.

Berlin, den 13. Februar 1887.

Gesellschaftsberichte.

Ophthalmological Society of the United Kingdom. Sitzungsbericht vom 21. October 1886. (The British Medical Journal. 1886. 30. Oct.)

In einem kurzen Vortrag über die diagnostische Bedeutung der ophthalmoskopischen Untersuchung bei Nierenaffectionen weist Dr. Johnson darauf hin, dass die ersten Anfänge solcher erst durch den Augenspiegel erkannten

Nierenleiden oft unglaublich lange Zeit zurückdatirt werden könnten. Er habe anamnestisch eine Latenz von 10, 15 und sogar 20 Jahren feststellen können; Scarlatina, Diphtherie, vielleicht auch Erkältung seien da im Spiele gewesen. Man solle darum jedes Patienten Urin untersuchen.

Orbitalgeschwulst. Critchett und Juler stellen eine 21jähr. Pat. vor, die im August 1885 an einer Schwellung in der Gegend des linken Jochbeins und gleichzeitiger Protrusio bulbi erkrankt war. $^3/_4$ Jahre später war die Prominenz noch ausgesprochener, ohne dass die Beweglichkeit beschränkt schien, während in der Jochbeingegend eine deutliche Geschwulst sich abgegrenzt hatte. Entgegen der hoffnungslosen Prognose, die gestellt wurde, gingen alle Erscheinungen durch den Gebrauch von Jodkali zurück, das sehr frühzeitig verordnet wurde. F. R. Cross hat einen Orbitaltumor mit Schwellung der Regio pterygoidea vergeblich mit Jodkali und Quecksilber zu bekämpfen versucht, dagegen trat eine allmähliche spontane Heilung ein, die nur durch Tonica unterstützt wurde.

Opthalmoplegia interna. Adams Frost zeigt einen Pat., der nur auf dem rechten Auge eine starre Pup. von 3—5 mm und mangelhafte Sehschärfe aufwies, ohne jeden weiteren Befund. Mit Ausnahme des Verlustes des Patellarreflexes zeigte er keinerlei Störungen des centralen Nervensystems, noch sonstige Krankheitssymptome.

Retinitis pigmentosa. Frost stellt gleichzeitig einen Fall von Retinitis pigmentosa vor, in welchem auch auf der Vorderfläche der Linse Pigment abgelagert war. Die Sehkraft nahm hier in 3 Monaten rapid ab.

Penetrirende Wunden des Bulbus. 2 Fälle von penetrirender Scleroticalverletzung, die trotz mehr oder weniger ausgiebigem Glaskörperaustritt zur Heilung führten — Dr. Brailey führt einen dritten schweren Fall an — geben F. R. Cross Veranlassung, vor zu voreiliger Enucleation zu warnen. — Dr. Mules hat zweimal durch sehr frühzeitige Entfernung des die Verletzung verursachenden Fremdkörpers aus dem Augeninnern eine absolut reizlose Heilung erreicht.

Doppelseitige Anschwellung der Thränendrüse. Power hat nur durch eine percutane Incision die symmetrische Vergrösserung der Thränendrüse bei einem sonst ganz gesunden Knaben mit Erfolg beseitigen können, nachdem Jodkali und Quecksilber, local angewendet, versagt hatten. Trotzdem die ganze linke Thränendrüse entfernt wurde, waren noch 14 Tage später keinerlei Störungen eingetreten, insbesondere erhielten sich Conjunctiva und Cornea feucht. In einem von Mc Hardy erwähnten Fall liess die durch Thränenverhaltung hervorgerufene Schwellung der Drüse spontan nach.

Neuritis optica bei Kopfverletzungen. Walter Edmunds und J. B. Lawford haben 24 Fälle von Kopfverletzungen mit Neuritis optica ophthalmoskopisch oder mikroskopisch untersucht und theilen sie in 3 Gruppen: 1. Solche, die direct tödtlich endigten in Folge der Verletzung (11 Fälle), zeigten in 4 Fällen Neuritis; 2. solche, die durch Complicationen zum lethalen Ausgang führten (4), mit 2 Neuritiden; 3. solche, die wiederhergestellt wurden (8), mit 6 Neuritiden. Nach ihrer Ansicht geschieht die Fortpflanzung der Erkrankung auf den Sehnerven nicht vermittelst des Nervengewebes, sondern durch die Meningen, weil niemals Meningitis beobachtet wurde, wo die Neuritis ausblieb, während umgekehrt in einigen Fällen, wo letztere vorhanden war, auch Meningitis gefunden wurde. Weil ferner in den Fällen basilarer Traumen stets Neuritis nachgewiesen werden konnte, bei Verletzungen der Convexität des Gehirns nicht; weil endlich auf den mikroskopischen Schnitten sich die Entzün-

dung des Sehnerven gerade an der Peripherie und in der Scheide markirte. — Dem Einwande Brailey's, dass in einem Präparat deutlich gerade das intertrabeculäre Gewebe des Nerven ergriffen sei, begegnet Edmunds damit, dass in diesem Falle der Tod erst mehrere Tage nachher eingetreten sei, und die Entzündung so Zeit gefunden hätte, fortzuschreiten.

Ophthalmoplegia in Folge Thrombosis der Sinus cavernosi. — Dr. Sidney Coupland trägt über den Fall einer unverheiratheten 43 jährigen Pat. vor, die neben cerebralen Symptomen an doppelseitiger Ophthalmoplegie litt. Das Leiden begann mit Kopfschmerz und Taubheit des linken Ohres, erst 4 Monate später setzen die Augenstörungen ein, mit Pupillenstarre, Strabismus und linksseitiger Ptosis. Später folgte das rechte Auge, welches bald gänzlich unbeweglich wurde, während das linke eine leichte Einwärtsbewegung beibehielt. Ophthalmoskopische Veränderungen waren gar nicht vorhanden, insbesondere keine Stauungspapille, keine Erweiterung der Venen. Nur die Conjunctiva war leicht injicirt, wie auch das ganze Gesicht ein etwas dunkles Aussehen hatte. Merkwürdigerweise gesellten sich zu dem Krankheitsbilde allerlei nervöse Störungen, Herabsetzung der Sensibilität der linken Gesichtshälfte und an den unteren Extremitäten, Verlust des Patellar-, des rechtsseitigen Plantar-, der beiderseitigen Abdominal- und epigastrischen Reflexe, heftige Schmerzen bei Bewegungen des Kopfes. Im Coma starb die Pat., nachdem gegen das Ende die Conjunctiva chemotisch geworden war. Die Section ergab neben der Vergrösserung der Hypophysis cerebri käsige, farblose Thromben in den Sinus cavernosi und Anfüllung der Ventrikel mit Flüssigkeit. Frischen Charakters fanden sich eine Meningitis basilaris und pneumonische Veränderungen im linken unteren Lungenlappen. Woher die Thrombosis zu erklären war, wie ferner die zahlreichen Nervensymptome zu deuten waren, war nicht zu eruiren. Erkrankungen der Schädelknochen, namentlich des Schläfenbeins, waren nicht nachweisbar. Lang erwähnt ebenfalls einer Thrombosis des rechten Sinus cavernosus, die traumatischen Ursprungs war und Protrusio bulbi sowie Chemosis zur Folge hatte. Die Vena ophthalmica war keineswegs in ihrer ganzen Länge obstruirt.

Rapide Erblindung und einseitige complete Ophthalmoplegie. In dem Zeitraum von 3 Monaten erblindete die 50jähr. Pat., wie Brailey mittheilt, vollständig, nachdem in einer ersten, wegen heftiger Schmerzen veranstalteten Untersuchung eine volle Sehschärfe constatirt worden war. Dazu war das Auge gänzlich unbeweglich, bestand Pu.-Starre und Ptosis. Das andere Auge, dessen Sehkraft 20 Jahre früher durch eine Verletzung eingebüsst worden war, zeigte durchaus normale Beweglichkeit. Unter Jodkali- und Quecksilberbehandlung stellte sich langsam von der Nasalseite her wieder Perception von Lichtschein und früher schon eine schwache Beweglichkeit des Bulbus bis auf die Auswärtsbewegung und Pu.-Reaction ein. Eine grosse Schmerzhaftigkeit, namentlich zu bestimmten Stunden sich steigernd, blieb noch lange bestehen. In den letzten Tagen konnte Pat. von innen her schon Finger zählen, auch die Auswärtsbewegung und Pu.-Reaction begann. Lues ist nicht nachweisbar, dagegen deutet die Anamnese auf die Möglichkeit einer Psychose hin, auch Simulation oder Hysterie ist nicht ausgeschlossen. Der Ausgang ist noch abzuwarten.

Peltesohn.

Referate, Uebersetzungen, Auszüge.

1) **Gutachtliche Aeusserung der Kgl. wissenschaftlichen Deputation für das Medicinalwesen über die prophylactische Behandlung der Augenentzündung Neugeborener.** Erster Referent: Schröder. (Vierteljahrsschr. f. ger. Med. Bd. XLIV. S. 344.)

Das Gutachten geht dahin, dass sich das Credé'sche Verfahren der Einträufelung einer 2 % Arg. nitr.-Lösung gut bewährt habe. Sein einziger Fehler sei der, dass diese Lösung selbst Reizzustände der Conj. erzeuge und Hebammen deshalb den Ausbruch gefahrdrohender Blenorrhöen übersehen könnten.

Die Anzahl der Erkrankungen sei bei diesem Verfahren, wie alle Berichte darüber darlegten, auf 0 bis höchstens 2 % gesunken, wobei es sich dann vielfach um Späterkrankungen handelte.

Controlversuche auf der Berliner Universitäts-Frauenklinik haben ergeben, dass beim Einträufeln von Aq. dest. die Zahl der Erkrankungen auf 4 % stieg und beim Auswischen mit einem reinen Tuch 1,3 % betrug.

Versuche der prophylactischen Einträufelung einer 0,2 ‰ Subtimatlösung hätten sich da, wo sie gemacht wären, durchaus bewährt. Es hätte diese Lösung den Vorzug, dass sie weit weniger reizend wirke.

Das Gutachten führt dann weiter aus, dass es vor der Hand noch nicht geboten sei, ein prophylactisches Verfahren in den geburtshülflichen Kliniken und Hebammenanstalten obligatorisch einzuführen. Von der Ausdehnung eines prophylactischen Verfahrens auch auf die Hebammenpraxis wird entschieden abgerathen.

Nach den Beobachtungen aus der Berliner Universitäts-Frauenklinik werden 2 Formen von Augenentzündung unterschieden, eine gutartige, mit dünnem Secret einhergehende, auch ohne Therapie bald heilende und eine bösartige mit fibrinöseitriger Secretion. Die mikroskopischen Untersuchungen des Secrets in 1700 Fällen zeigte bei jener Form niemals Mikroorganismen im Secret, während bei der zweiten Form regelmässig Diplococcen gefunden wurden, ganz identisch mit denen der Gonorrhoe. Es sei darum höchst wahrscheinlich, dass nur die Kinder von an Gonorrhoe leidenden Müttern der Blenorrhoe ausgesetzt seien. Deshalb sei die allgemeine Einführung eines prophylactischen Verfahrens nicht empfehlenswerth.

Ostwalt.

---

2) **Ein Beitrag zur pathologischen Anatomie des Auges bei Nierenleiden,** von Dr. Carl Herzog in Bayern. Mit 12 Abbild. auf 6 Tafeln. Wiesbaden 1887. 77 S.

Verf. giebt in seiner ziemlich umfangreichen und mit eingehender Genauigkeit zusammengestellten Arbeit die Beschreibung und Deutung des pathologisch-anatomischen (speciell natürlich mikroskopischen) Befundes von 12 bis 15 mit Ret. album. behafteten Bulbi. Die Untersuchungen haben vor den früheren anderer Forscher den grossen Vorzug, dass sie nicht nur auf die Retina, sondern auf alle Theile des Auges sich erstrecken, und ferner, dass sie sämmtlich an guten Präparaten vorgenommen wurden, d. h. nur an solchen, die unter Benutzung der neuesten mikroskopischen Technik angefertigt wurden. (Conservirung in Müller'scher Lösung, Paraffineinbettung, Anlegung von Serienschnitten, Färbung mit Alauncarmin oder Hämatoxylin, resp. Doppelfärbung mit Hämatoxylin und Eosin.)

Fall I. Knabe, 12 Jahre alt. Nephritis chronica. Sehstörung seit einem halben Jahre. Constatirung von doppelseitiger Neuroretinitis album. mit dem

Augenspiegel. † an käsiger Pneumonie. Die anatomische Diagnose bestätigt die klinische. Makroskop. Augenbefund: Papilloretinitis, Exsudatbildung zwischen Pa und Glaskörper, die auch mit dem Spiegel sichtbar gewesen war. Mikroskop. Augenbefund: Die auffallendsten Veränderungen finden sich am Gefässsystem der Retina und Chorioidea, besonders in der Nähe der Pa. An den Arterien und Arteriolen der Retina zeigt sich das Endothellager nicht oder nur wenig verändert (mitunter leichte Abhebung), dagegen sind die übrigen Schichten des Rohres mehr oder weniger homogenisirt. Das den Gefässen anliegende Gewebe ist oft von dem äusseren Contour abgehoben, so dass ein schmaler Zwischenraum entsteht. Innerhalb der homogenisirten, meist verdickten, seltener verdünnten Gefässwand sieht man beim Fortschreiten des Processes als Zeichen regressiver Metamorphose moleculären Zerfall mit Vacuolenbildung oder Umwandlung der Gewebstheile in schollige, sich schlecht mit Carmin färbende Massen. Die Capillaren lassen deutliche Structurveränderungen nicht erkennen, vielmehr erscheinen sie auf dem Querschnitt als homogene, leicht verdickte, verengerte Ringe. Der Obliterationsprocess ist hier besonders gut zu sehen und zeigen die den obliterirten Stellen anliegenden Gewebe zahlreiche Lücken. — An den venösen Gefässen der Retina lässt sich, abgesehen von etwas Verwaschensein der Wandung und etwas Kerninfiltration, nichts Pathologisches nachweisen. — Die eben beschriebene typische Arteriitis obliterans findet sich nun noch stärker entwickelt in der Chorioidea. Die Gefässe sind dabei strotzend gefüllt mit weissen und rothen Blutkörperchen, resp. mit den schon erwähnten homogenen Massen. Die regressive Metamorphose ist hier auch viel weiter vorgeschritten, so dass man oft in Fortsetzung eines Gefässes nur noch einige in das Gewebe eingesprengte, stark lichtbrechende Schollen findet. An den mittelstarken Chorioidealgefässen ist auch am besten zu sehen, dass in der Regel das Endothelrohr erst in secundärer Weise ergriffen wird. Oefter ist bei stark verdickter Muscularis das sonst gut erhaltene Endothelrohr von der Unterlage abgehoben und bildet einen Sonderschlauch. Alles das beweist, dass bei der Arteriitis obliterans die Veränderungen der Muscularis mindestens eben so oft den Gefässverschluss herbeiführen, als die der Intima und des Endothels. Im weiteren Verlauf der regressiven Metamorphose kann die Gefässwand so morsch werden, dass es zu Zerreissungen und Hämorrhagien kommt. — Die Verdickung der capillaren Gefässwandungen, sowie die Einlagerungsmassen zwischen Endothel und Perithel (das letztere scheint nach des Verf.'s Untersuchungen thatsächlich in der Choriocapillaris vorzukommen) sind auf eine hydropische Degeneration der Gefässwandung bezw. auf eine regressive Metamorphose von rothen Blutkörperchen und Leucocythen zu beziehen, die das Endothel durchbrachen und sich einen Weg zwischen Endothel und Perithel bahnten. An der hyalinen Degeneration nehmen an manchen Stellen ausschliesslich Leucocythen Theil, und zwar indem die einzelne Zelle hydropisch und dadurch ihr Inhalt homogen wird. Häufiger betheiligen sich jedoch auch rothe Blutkörperchen. — Alle diese Veränderungen sind herdartig über die Chorioidea verbreitet und in den chorioidealen Capillaren nimmt zweifelsohne der Rückbildungsprocess seinen Anfang. — Die von anderen Forschern beschriebene sog. „sclerotische Degeneration“ der Nervenfasern konnte Verf. an seinen Präparaten nicht finden. In der Pialscheide des Sehnerven, unweit der Lamina cribrosa, finden sich strotzend gefüllte Capillaren und eine kleine Hämorrhagie; sonst sind die Gefässe gut erhalten. Was die übrigen Theile des Auges anlangt, so ist hervorzuheben, dass Verf. dieselben Gefässveränderungen, nur nicht so weit gediehen, im Corp. ciliare, in der Sclera, Iris und auch in der Conjunctiva fand.

Fall II. Mann, 42 Jahre alt, Potator. Intra vitam (längere Zeit vor dem Tode untersucht) Neuritis optica levis constatirt. Leichendiagnose: Nephritis chronica. Makroskopischer Augenbefund: Leichte Verdickung der Retina um die Pa, Sehnervenkopf leicht geschwollen, einige Hämorrhagien. — Mikroskopischer Befund: Es liegt ein relativ frühes Stadium der Krankheit vor. An der Arteria centr. ret. Endothel unverändert, Muscularis aber etwas ödematös verbreitert und infiltrirt. — Auch die Lymphspalten in der Gegend der Lamina cribrosa sind mit Rundzellen gefüllt. Dasselbe Bild des Oedems und der kleinzelligen Infiltration findet man im Sehnervenkopf und der Retina. Dabei sind die kleinen Gefässe dicht gefüllt und die einzelnen Netzhautelemente auseinander gedrängt. Tiefere Störungen findet man an den kleinen Netzhautgefässen: Auflockerung der Adventitia mit Bildung von Hohlräumen, Ablösung des Endothelrohres, leichte Verdickung der Intima, Verengerung des Lumens. Je kleiner die Gefässe, desto mehr homogenisirt erscheint die Wandung. Die Verquellung des Lumens der kleinen Gefässe führt zur Thrombose, wie sie sich besonders häufig in der Nervenfaser-Ganglienzellenschicht und in der inneren Körnerschicht vorfand. Die thrombotische Absperrung hat wiederum in den genannten Schichten einen eigenthümlichen Degenerationsprocess mit Lückenbildung (Coagulationsnekrose) im Gefolge. Dabei finden sich die Ganglienzellen hydropisch degenerirt. Die Gefässveränderungen in den übrigen Theilen des Auges sind analog denen des I. Falles.

Fall III betrifft die beiden Bulbi eines Individuums, an dem in vivo Retin. album. diagnosticirt wurde. Auch hier liegt ein relativ frühes Stadium der Krankheit vor. Die Gefässveränderungen finden sich in allen Augentheilen mit vorzugsweiser Betheiligung der Chorioidea. Die Gefässe sind hier besonders charakterisirt durch grossen Zellen- und Kernreichthum der Wandungen, die dadurch sowohl, als auch durch Lockerung, Massigerwerden und Zunahme der präexistenten Elemente bedeutend verdickt sind auf Kosten des Lumens. Das Oedem giebt sich zu erkennen durch Verwischung der einzelnen Zellcontouren, sowie durch verminderte Tinction der Kerne. An manchen Stellen hat auch Kernzerfall stattgefunden: Die Homogenisirung der Wand beginnt, so dass diese ein hyalines Aussehen bekommt, wobei eigenthümliche Lückenbildung entsteht. — Das andere Auge unterscheidet sich von dem ersten hauptsächlich durch stärkere Schwellung der Pa.

Fall IV. Mann, 41 Jahre alt, Potator. Chron. interstit. Nephritis mit Ausgang in Granularschwund. In vivo war Retinit. apoplectica und Albuminurie constatirt worden. Der Fall gehört zu den vorgeschritteneren und findet sich hier der nervöse Apparat hervorragend betheiligt. Das Gefässsystem ist auch stark in Mitleidenschaft gezogen, jedoch ist die Verdickung der Gefässwand eine geringgradigere wegen Wegfalls des Oedems (es besteht nur Kerninfiltration), ja, manchmal erscheinen die Wände sogar verdünnt. — Hyaline Degeneration der Wandungen findet sich auch ziemlich häufig, ebenso Obliteration allerdings nur dünnerer Gefässe. An manchen Gefässen fällt auch die Unregelmässigkeit, resp. das Fehlen des Endothels auf. Im Opticus und in zweiter Linie in der Retina finden sich ziemlich häufig Thrombosen (in den Thromben sieht man dabei regelmässig eigenthümliche Pigmentkörperchen). — Die Chorioidea zeigt sich an Stellen, wo Gefässveränderungen bestehen, gequollen. — Der Opticus zeigt starke Zerklüftung zwischen seinen einzelnen Nervenbündeln. Die inneren Retinalschichten, die schwach entwickelt sind, sind ebenfalls aufgelockert. Die Nervenfasern und Ganglienzellenschicht hat ihre Transparenz an manchen Stellen verloren, die sich dann als fleckige Herde markiren und in deren Nähe sich

constant ein obliterirtes Gefäss findet oder eine diffus zwischen den Netzhautschichten liegende Hämorrhagie. Die Stäbchen- und Zapfenschicht ist sodann stark lädirt oder aufgequollen.

Fall V. Mann, 20 Jahre alt. In vivo Retinit. albnm. $1^1/_2$ Jahr vor dem † constatirt. Mikroskopischer Befund wie beim vorigen Fall.

Die übrigen Fälle gleichen so sehr dem ersten, dass Verf. auf eine genauere Beschreibung verzichtet.

Verf. ist der Ansicht, dass die vorhandenen Gefässveränderungen in Retina und Chorioidea nur deshalb so deletär werden, weil 1. die Chorioidea ein gleichsam in sich selbst abgeschlossenes Capillarsystem besitzt und 2. die Netzhautgefässe im Sinne Cohnheim's Endarterien sind: deshalb sind diese beiden Augenhäute auch bei allen Blutentmischungskrankheiten so hervorragend betheiligt. In der Iris, in der Sclera u. s. w. besteht dieselbe Gefässerkrankung, wie Verf. nachgewiesen hat, aber hier kann sie in Folge der Anastomosen einen hohen Grad erreichen oder eine schädliche Wirkung ausüben. In den Gefässbahnen ohne Seitenab- und -zufluss, wie sie sich in Netz- und Aderhaut finden, wird der Krankheitsstoff sehr lange festgehalten, und so kommt es, besonders da der Blutdruck durch Ausschaltung der Nierengefässbahnen erhöht ist, zu Obliteration der Gefässe, Usurirung der Wandung, Hämorrhagien, hydropischer Nekrose der nervösen Elemente. Die Gefässveränderungen, die jedoch nicht allein in der Intima ihren Anfang nehmen, und das ist festzuhalten, bedingen die sämmtlichen degenerativen Vorgänge im Auge bei Retin. albumin.

Dr. Ancke (München).

---

3) **Die ursächlichen Momente der Augenmuskellähmungen: Die nicht nuclearen Lähmungen.** Vorträge aus dem Gesammtgebiete der Augenheilkunde, von Dr. Ludwig Mauthner, k. k. Universitätsprofessor in Wien. (XIII. Heft. 88 S.)

Die nicht nuclearen Lähmungen zerfallen in:

I. Die corticale Lähmung. Da wir noch nicht einmal wissen, ob die Augenbewegungen derselben oder der entgegengesetzten oder beider Seiten von der Hirnrinde aus regulirt werden, da wir also nicht im Stande sind, ein corticales Centrum zu statuiren, so ist es auch nicht möglich, eine corticale Lähmung zu diagnosticiren.

II. Die fasciculare Lähmung, d. h. Störung der nervösen Elemente: a) vom Cortex bis zum Nucleus; b) vom Nucleus bis zur Vereinigung der Bündel zum Nervenstamm an der Basis. Erstere als solche zu erkennen, sind wir nicht im Stande, die zweite aber lässt sich diagnosticiren, wenn Oculomotoriuslähmung mit Freibleiben der inneren Augenmuskeln und gleichzeitiger contralateraler Hemiplegie auftritt. Ist die Oculomotoriuslähmung aber total, so ist fasciculare Ursache möglich, wahrscheinlicher aber basale. Der Trochlearis kann während seines intracraniellen Verlaufes ergriffen sein, wenn im Gehirnschlitz, wie bei tuberculöser Meningitis, Exsudatmassen liegen (in vivo natürlich wegen Bewusstseinsmangel nicht zu diagnosticiren). Der Abducens ist als fascicular lädirt zu erachten, wenn seine Lähmung mit contralateraler Extremitätenlähmung einhergeht. Die corticale und fasciculare Lähmung stehen an Wichtigkeit der nuclearen weit nach.

III. Die intracranielle basale Lähmung. Sie ist nicht immer, nicht einmal in der Mehrzahl der Fälle, sicher zu erkennen. Man kann sie nur sicher ausschliessen bei Paralyse der äusseren Muskeln mit Freibleiben der inneren. Eine basale Ursache ist mit grösster Wahrscheinlichkeit anzunehmen

bei der sogen. recidivirenden Oculomotoriuslähmung (sie bleibt stets auf einen Oculomotorius beschränkt und zwar immer auf denselben und ist immer total). Verf. hat 14 Fälle dieser Form zusammengestellt. Die doppelseitige totale heilbare Augenmuskellähmung kann basal sein, aber auch nuclear. Die doppelseitige Lähmung eines Nerven kann, aber muss nicht, basale Ursache haben. [Abducens: Compression beider Nerven, wo sie einander nahe am hinteren Brückenrand austreten. Trochlearis: Compression des vorderen Marksegels (eigentlich fasciculare Lähmung). Oculomotorius: Compression am vorderen Brückenrand durch Exsudat oder Tumor (dabei wohl meist auch Extremitätenlähmung) oder durch schrumpfendes Bindegewebe oder durch Druck der Art. prof. cerebr.] Die halbseitige progressive Hirnnervenlähmung (Verf. hat 8 Fälle zusammengestellt): Homonyme Hemianopie kann dabei sowohl, wenn nucleare, als wenn basale Ursache vorliegt, auftreten. Amaurose des gleichseitigen Auges (mit oder ohne temporale Hemianopie des zweiten) beweist das Vorhandensein einer basalen Ursache. Die Anwesenheit intraocularer Neuritis spricht auch gegen nucleare Ursache, ebenso wie einseitige Geruchsstörung. Die doppelseitige progressive Hirnnervenlähmung ist meist nuclear (sicher, wenn die interioren Muskeln frei sind); es besteht nur die entfernte Möglichkeit einer basalen Ursache. Oculomotoriuslähmung mit contralateraler Hemiplegie kann fasciculär sein (siehe oben), aber auch basal, und zwar letzteres, wenn die Hemiplegie der contralateralen, totalen Oculomotoriuslähmung vorausgeht. — Die basale Lähmung muss nicht immer ihre letzte Ursache an der Basis cranii haben, es kann auch ein Tumor an der Hirnrinde secundär eine solche Steigerung des intracraniellen Druckes hervorbringen, dass die Nerven an der Basis sichtlich platt gedrückt werden; das kann so weit gehen, dass aus dem Vorhandensein nicht einmal geschlossen werden kann, auf welcher Seite der Tumor cerebri sitzt, und wenn Nerven ganz platt gedrückt sind, brauchen sie deshalb noch nicht leitungsunfähig zu sein. Die Möglichkeit einer basalen Drucklähmung muss aber aufrecht erhalten werden. Aetiologische Momente für das Zustandekommen der beschriebenen Lähmungen sind: Pachymeningitis circumscripta an der Basis; Meningitis der Convexität (führt wohl eher zur Contractur der Augenmuskeln als zur Lähmung), Meningitis der Basis: besonders wichtig und ominös sind die Lähmungen, die bei Kindern der Meningitis vorausgehen, ferner ebenfalls häufig bei Kindern eitrige Meningitis traumatischen Ursprungs; Abscesse an der Basis; Aneurysma der Carotis; Arteritis obliterans (syph.) der Basalarterien mit nachfolgender Ernährungsstörung der Nervenstämme; Neubildungen; selbstständige Erkrankungen der Nervenstämme: Neuritis, gummöse, tuberculöse, lymphomatöse graue Entartung.

IV. Die orbitale Lähmung, wenn die Nerven in der Fissura orbitalis oder in der Orbita lädirt sind. (Von peripherer Lähmung sprechen wir, wenn die Läsion innerhalb der Nerven und Muskeln selbst sitzt.) Die Diagnose der orbitalen Lähmung im engeren Sinne (d. h. mit Ausschluss der peripheren) kann sehr leicht sein (Dislocation des Bulbus, palpabler Tumor, entzündliche Geschwulst der Orbita, Tenonitis, Blutung, Trauma), mitunter aber auch schwierig. Die bei pulsirendem Exophthalmus z. B. vorkommenden Lähmungen brauchen nicht orbital, sie können auch gemeinsam mit dem Exophthalmus central bedingt sein. Bei der Lage der Nervenstämme zu einander in der Orbita ist eine orbitale Ursache höchst unwahrscheinlich bei totaler Oculomotoriuslähmung mit Intactbleiben der anderen Nerven. Doppelseitige Lähmung schliesst eine orbitale Ursache nicht aus. Bei retrobulbärer Zellgewebsentzündung (grosse Schmerz-

haftigkeit beim Zurückdrängen des Bulbus) kann die Entzündung durch Uebergreifen auf die Muskeln Lähmung verursachen (dabei Intactbleiben der interioren Muskeln und meist auch, was charakteristisch erscheint, das Obliquus inferior). Bei Periostitis (Druck mit Finger gegen des Orbitaldach schmerzhaft) kann das entzündete periorbitale Gewebe der Fissura orbitalis die Nervenstämme stranguliren. Schliesslich kann auch bei angeborener Lähmung das Fehlen eines Augenmuskels die Schuld tragen. Interessant ist, dass bei Lähmung durch Fehlen des Abducens die Secundärablenkung ganz gering ist, ja häufig völlig fehlt.

V. Die periphere Lähmung, als Gegensatz zur centralen, bezieht in sich eigentlich alle basalen und orbitalen. In praxi versteht man darunter, wenn eine corticale, basale oder orbitale Ursache nicht gefunden werden kann, die Form, die durch äussere Einflüsse (Erkältung, Zug, Rheumatismus etc.) entsteht. Verf. leugnet nun nicht die Existenz einer rheumatischen Lähmung, will sie aber sehr eingeschränkt wissen, da die meisten sogen. rheumatischen Lähmungen nur Vorläufer centraler Leiden seien.

Die letzten ätiologischen Momente für die Augenmuskellähmungen überhaupt sind: Syphilis steht oben und zwar in der Spätform der Hirnlues; jede Form der Lähmung kann syphilitisch sein. Tuberkulose. Diphtheritis, meist nur interiore, immer doppelseitige, selten exteriore Lähmung. Diabetes [meist der Abducens ergriffen (Hirschberg)]. Rheumatismus. Toxica (Nicotin, Blei). Trauma. Dr. Ancke (München).

---

4) **Anwendung der graphischen Methode bei Untersuchung des intraocularen Druckes.** (Aus dem physiolog. Laboratorium des Prof. J. R. Tarchanoff in St. Petersburg.) Von Dr. Bellarminoff, Assistent an der ophthalmol. Klinik der kaiserl. militärärztl. Akademie in St. Petersburg. — Mit 9 Holzschn. (Separatabdr. aus dem Arch. f. d. ges. Phys. Bd. XXXIX.)

Verf. hat das Schultén'sche Manometer dahin abgeändert, dass er als Flüssigkeit, welche in der „thermometrischen Röhre" das Luftbläschen enthält, eine rothe Farbstofflösung benutzt, welche die chemisch wirksamen Lichtstrahlen nicht durchlässt. Diese Röhre schliesst einen feinen Spalt in der Wand einer Dunkelkammer, in welcher dicht hinter der Röhre über eine Trommel mit Hülfe eines Uhrwerkes ein lichtempfindlich gemachtes Papier geführt wird. Da nun allein an der Stelle des Luftbläschens chemisch wirksame Strahlen auf das Papier fallen, so muss das Lichtbildchen bei den verschiedenen Schwankungen, die es bei Aenderung des intraocularen Druckes macht, eine Curve auf dem gleichmässig rasch vorüberziehenden Papier beschreiben. Der absolute Werth jedes einzelnen Curvenpunktes lässt sich mit Hülfe einer Controlvorrichtung, die darin besteht, dass statt des Augeninhaltes eine Flüssigkeitssäule mit bekanntem und regulirbarem Druck eingeschaltet wird, leicht messen. Verf. hat mit seinem etwas complicirten, aber sicher arbeitenden Apparat alte Versuche controlirt und neue angestellt und kommt zu folgenden, in vorläufiger Mittheilung kurz gefassten Resultaten: Zwischen Glaskörperdruck und Vorderkammerdruck ist kein Unterschied vorhanden. — Es besteht unter normalen Verhältnissen vollständiger Parallelismus der intraocularen Druckcurve mit der Curve des allgemeinen Blutdruckes. — Ist die Veränderung des Blutdruckes von Ursachen abhängig, die auch den Tonus der Augengefässe verändern, so sind die beiden Curven nicht vollständig parallel. — Am meisten verschieden sind die Curven, wenn local der Tonus der Augengefässe geändert wird. — Bei der Reizung des Sympathicus (Kopfende) zunächst Steigen und bald bedeutendes

Fallen der Curve. Die latente Periode der Reizung ist ziemlich gross (0,5 bis 0,7 Secunden), die Weite der Pupille und die Accommodation ist dabei, wie es scheint, ohne Einfluss. — Bei Reizung des Ganglion Gasseri erhält man, je nach den verschiedenen Punkten, die man mit den nadelförmigen Elektroden trifft, sehr verschiedene Resultate (siehe das Original). — Bei Reizung des Oculomotorius im Schädel kurz andauernde unbedeutende Druckzunahme, die aber nicht länger andauert, als die Reizung (wahrscheinlich Folge der Contraction des M. ciliar.). — Zwischen Pupillenbewegungen und intraocularem Druck herrschen gar keine causalen Beziehungen (entgegen der Ansicht Höltzke's), z. B. Miosis in Folge von Einwirkung des Sonnenlichtes bedingt Zunahme des Druckes, in Folge von Eserin bedingt sie hingegen Abnahme. — Normale Schwankungen des Druckes übersteigen nicht 1—2 mm. Compression der Trachea aber giebt grössere Schwankungen. — Normale Pulsschwankungen übersteigen nicht $^1/_2$—2 mm, bei Verstärkung der Herzthätigkeit oder Einwirkung der Augenmuskeln 2—3 mm. Bei Erhöhung des intraocularen Druckes sind diese Schwankungen noch grösser. Dr. Ancke (München).

---

5) **Die Seelenblindheit als Herderscheinung und ihre Beziehungen zur homogenen Hemianopsie, zur Alexie und Agraphie**, von Dr. Herm. Wilbrand, Augenarzt in Hamburg. Mit 3 Holzschn. u. 1 lithogr. Tafel. 192 S.

Verfasser giebt in seiner fleissigen Arbeit zunächst eine Zusammenstellung und Besprechung der veröffentlichten Fälle von Sehenlernen blindgeborener und später mit Erfolg operirter Individuen und geht von der Betrachtung des seelischen Sehvermögens jener Individuen über zu dem in gewisser Beziehung analogen pathologischen Zustand, den man mit Seelenblindheit bezeichnet. Verf. bringt die ausführliche Beschreibung zweier Fälle von Seelenblindheit bei erhaltener Intelligenz, und zwar erstens den classischen Fall von Charcot und zweitens einen selbst beobachteten, ebenfalls sehr typischen, der ganz wie bei Charcot's Fall eine hochgebildete Person betrifft, welche die hier ausschliesslich Interesse in Anspruch nehmende Schilderung der subjectiven Empfindungen in genügender Klarheit geben konnte. In der nachfolgenden kritischen Betrachtung der Fälle stellt sich Verf. mit wenigen Modificationen auf den Standpunkt der Munk'schen Localisationstheorie. Er nimmt ein optisches Wahrnehmungscentrum für die contralaterale G.F.-Hälfte an und räumlich davon getrennt, aber ganz benachbart, ein optisches Erinnerungsfeld für das ganze G.F. und zwar im Cortex eines jeden der beiden Hinterhauptslappen. Bei pathologischen Zuständen nun, im Bereich des optischen Erinnerungsfeldes, tritt Seelenblindheit ein und das klinische Bild derselben wird eben bedingt durch den Verlust der optischen Erinnerungsbilder, wie sie in dem optischen Erinnerungsfeld aufgestapelt sind. Unter den klinischen Erscheinungen der Seelenblindheit fallen besonders auf: 1. Die Fremdartigkeit des Eindruckes, den bekannte Netzhauteindrücke machen (Verlust des Orts-, Personen-, Wortbildergedächtnisses); 2. Verlust oder Verminderung der optischen Phantasie; 3. Associationsverschiebung in der Anreihung der reproducirten optischen Vorstellungen („verkehrtes Denken"); 4. Beeinträchtigung des Zeitbewusstseins; 5. Verwirrung in Folge der massenhaften Einwirkung fremd gewordener Gesichtseindrücke; 6. Unabhängigkeit dieser Erscheinungen von der Alteration des optischen Wahrnehmungscentrums. — Die Seelenblindheit wird sowohl für sich, als auch als Theilerscheinung bei grösseren und diffusen Rindenerkrankungen

und bei sogen. functionellen Störungen des Gehirns (besonders bei progressiver Paralyse) gefunden. — Betreffs der Stellungnahme des Verf.'s zu den Schlüssen, die Munk aus seinen Thierversuchen zog (inwieweit sie sich auf die menschliche Pathologie anwenden lassen), und betreffs der kritischen Beleuchtung der Einwände Mauthner's gegen die Munk'sche Theorie, ferner betreffs der interessanten Betrachtungen, die Verf. über das Verhältniss der Seelenblindheit zur homonymen Hemianopsie, sowie über das Verhältniss der Alexie und Agraphie zur Seelenblindheit und zur homonymen Hemianopsie anstellt, muss auf das Original verwiesen werden, da sich die ausführlichen, scharf gegliederten Deductionen nicht in der gedrängten Kürze eines Referates wiedergeben lassen.

Dr. Ancke (München).

6) **Subjective symptoms in eye diseases,** being chapters on the disorders of vision symptomatic of diseases in the eye and central nervous system. By George A. Berry. Edinburgh 1886. 118 S.

Ein Compendium der Diagnostik der Augenkrankheiten für praktische Aerzte hätte der Verf. ebensogut sein übrigens sehr gefällig und übersichtlich geschriebenes Büchlein nennen können. Denn, wie er sich auch in der Vorrede gegen den etwaigen Vorwurf verwahrt, er wolle die ophthalmoskopische Untersuchung überflüssig oder auch nur minderwerthig erscheinen lassen, so enthalten seine Abhandlungen doch recht eigentliche Winke, wie man auch ohne Augenspiegel die feinsten Diagnosen und Differentialdiagnosen stellen kann. Wer die ophthalmoskopischen Methoden nicht beherrscht, wird darum das Büchlein besonders willkommen heissen, sicherlich empfiehlt sich die Lectüre desselben aber auch für den Specialisten, den der Augenspiegel oft genug im Stiche lässt. Verf. liefert in seiner Arbeit zwar nichts Neues, aber eine wohlgeordnete Aufzählung aller subjectiven Symptome, die er nach den neuesten Theorien beleuchtet und in ihrer diagnostischen Verwerthung bespricht. Die Zusammenstellung ist eine erschöpfende, schon darum muss es sich Ref. versagen, des Näheren auf den Inhalt der einzelnen Capitel einzugehen.

Eine kurze Disposition möge genügen:

I. Capitel: Schmerz, a) der nicht entzündliche oder die sog. Asthenopie in ihren 3 Unterabtheilungen, b) der entzündliche, und zwar mit Photophobie verbunden und ohne dieselbe. Verf. entwirft hier in kurzen Zügen die Characteristica der einzelnen Schmerzempfindungen, von den einfachen Erosionen der Cornea an bis zur Cyclitis und dem Glaucom, so scharf und treffend, dass sie mit Fug und Recht für pathognomische gelten können.

II. Capitel: Diplopie. Nach der häufigeren binocularen Diplopie bespricht Verf. die selteneren und seltensten Formen der monocularen Polyopie, z. B. durch monochromatische Aberration, falsche Projection der Netzhautbilder bei Schieloperirten, doppelter Pupille etc.

III. Nachtblindheit, die idiopathische und die symptomatische; erstere bei Individuen, die beständig bei hellem Licht arbeiten, anämischen, marastischen Personen, Wöchnerinnen, Leberkranken (Cirrhose) u. ä., letztere bei Retinitis pigmentosa, acuter diffuser Chorioiditis, bei Netzhautablösung, bei hochgradiger Myopie mit chorioidealen Veränderungen, bei mangelhafter Entwickelung der Chorioidea etc. Umgekehrt beobachte man Tagblindheit nach anhaltendem Gebrauch von dunklen Gläsern, bei Albinos, bei Kerntrübungen der Linse, weil bei hellem Licht die Pupille sich contrahirt, die durchsichtigen Partien der Linse aber nur bei Mydriasis verwerthet werden können. Dasselbe gilt von den centralen Scotomen der Intoxicationsamblyopien. Schliesslich gäbe es eine

Tagblindheit, die den Charakter einer Reflex- bisweilen einer hysterischen Amblyopie trage, wo das Licht den Reflexact auslöst.

IV. Metamorphopsie: a) Veränderung der Grenzen der Bilder, wie bei Astigmatismus, namentlich bei unregelmässigem Hornhautastigmatismus, bei Myopen, wenn sie zum ersten Male ihre Correctionsgläser tragen (durch sphär. Aberration der Gläser), ebenso nach Extraction von Cataracten. — b) Mikropsie bei Accommodationslähmungen, mangelhafter Convergenz, nach Operationen an Muskeln, aus retinaler Ursache bei Dehnung der Netzhautelemente durch Exsudate, Netzhautablösung, umgekehrt Makropsie bei Schrumpfungsprocessen in den inneren Membranen, Accommodationsspannung etc. Wo Makropsie einer Mikropsie folgt, habe man einen Anhalt zur Diagnose eines entzündlichen Processes. Eine retinale Hämorrhagie, die oft durch den Augenspiegel vergeblich gesucht würde, sei oft durch eine penible Feststellung solcher veränderlicher Metamorphopsie zu erkennen. Zur Untersuchung solcher localisirter Makropsien oder Mikropsien könne man ein System paralleler Linien benutzen, die dem Pat. dann an gewissen Stellen nach aussen resp. innen gebogen erscheinen.

V. Photopsie, Chromatopsie, Myodesopsie etc.. Das Capitel handelt von den farblosen Phosphenen durch plötzliche Accommodations- oder Convergenzbewegungen, bei Cyclitis u. ä., von den streifenförmigen, die durch den Druck übermässig erweiterter Netzhautgefässe in der inneren Körnerschicht hervorgerufen sein sollen, von den selteneren bei Embolie der Arterie, bei Neuritis, bei Netzhautablösung, bei diffuser Retinitis und Chorioretinitis u. m. Ferner von der Erythropsie nach Cataractextractionen, nach Intoxication mit H_2S, bei Hämorrhagien in den Glaskörper; von der Xanthopsie bei Gelbsüchtigen, bei Amotio retinae (durch die gelbliche subretinale Flüssigkeit); von der Chromatopsie bei allerhand Hornhauttrübungen, bei Glaucom ganz besonders, ohne dass sie hierfür pathognostisch sei; von eigenthümlichen Formen (Teichopsie), bei Hemicrania, Epilepsie, schliesslich von der allgemeinen Myodesopsie.

VI. Mangelhafter Licht- und Farbensinn. Amblyopie und Amaurosis. Hinsichtlich des Lichtsinnes urgirt Verf. nach Bjerrum (1883) zwei Gesichtspunkte, einmal die Feststellung der Reizschwelle und zweitens die Differenzirung verschiedener Lichtintensitäten. Defecte in der ersten Richtung sollen immer auf eine chorioideale Erkrankung hindeuten, während ein Ausfall letzterer Art durch Zerstörung nervöser Elemente bedingt werde. So sei man (nach Samelsohn) im Stande: 1. bei starken Glaskörperopacitäten eine Netzhautablösung eventuell auszuschliessen, wo der Augenspiegel jede Auskunft versagt; 2. in schwierigen Fällen ein Glaucom von einer Opticusatrophie zu unterscheiden; 3. bei reifer Cataract die Wahrscheinlichkeit einer Complication auszuschliessen. — Die üblichen Instrumente zur Feststellung der Lichtsinnqualität sind Förster's Photometer und Masson's Sectorenscheibe. Es folgt dann eine Darstellung der Untersuchungen bei Amblyopien und Amaurosen, der Entdeckungen etwaiger Simulation, sowie

VII. des Gesichtsfeldes und der Scotome, die ich als bekannt voraussetzen kann. Jedenfalls weiss auch hier der Verf. sehr geschickt die Vorzüge der Gesichtsfeldmessung hervorzuheben in ihrer Bedeutung nicht allein für die Diagnose, sondern auch für die Prognose. Peltesohn.

Journal-Uebersicht.

I. Zehender's klin. Monatsblätter für Augenheilkunde. 1886. November.

1) **Beitrag zur pathologischen Anatomie der Cornea,** von Dr. E. Bock.

Bei einem an Iridocyclitis zu Grunde gegangenen Auge, welches wegen Schmerzhaftigkeit enucleirt werden musste, fand B. eine eigenthümliche blasenförmige Abhebung des Cornealepithels. Alle Veränderungen in der Hornhaut weisen darauf hin, dass in ihr durch lange Zeit ein mit reichlicher Proliferation ihrer Zellenelemente verbundener Process sich abgespielt hat. Und gerade diese in den obersten Schichten der Cornea neugebildeten Zellenlager sind der Ausgangspunkt jener körperlichen Elemente, welche das Epithel abgehoben haben. Es finden sich Rundzellen sowohl unter wie über der Bowman'schen Membran, welche die Bläschenbildung veranlasst haben. Dieselben können, um subepithelial an der Hornhautoberfläche zu erscheinen, im Conjunctivalblatt der Cornea von der Bindehaut des Bulbus aus wuchern, oder von den oberflächlichen Schichten des Cornealparenchyms durch die Bowman'schen Membran hindurch dahin gelangen, und zwar wandern sie durch die Kanälchen dieser Membran, welche die Enden der Nerven passiren.

---

2) **Die Augen der Epileptiker der Heilanstalt Schloss Stetten in Württemberg,** von G. Schleich.

Bei 127 Epileptikern fand S. in keinem Falle Neuritis optica, Stauungspapille oder ausgesprochene Atrophie, dagegen bei 8 Individuen eine Abblassung der temporalen Hälfte der Papille und bei 9 weiteren eine Abblassung der ganzen Papille. 52 Individuen zeigten leichtere Abweichungen von der Norm, deren Bedeutung schon dadurch in Frage gestellt ist, dass Functionsstörungen damit nicht verbunden waren. Am häufigsten, und zwar in einem Viertel dieser Fälle, beobachtete er eine stärkere Füllung der Retinalvenen, nur in einem Falle eine Verengerung der Arterien; ebenso fanden sich Trübung der Papillencontour und der benachbarten Retina nicht selten. Die Prüfung der Farbenwahrnehmung und des Gesichtsfeldes, selbst kurz nach dem epileptischen Anfall, ergab keine auffallenden Defecte.

December.

1) **Zur Kenntniss der Erythropsie,** von R. Hilbert.

H. berichtet über einen Fall von Erythropsie, welche ein Jahr nach einer Cataractoperation aufgetreten war. Der betr. Patient hatte das ganze Jahr mit dem operirten Auge gut gesehen, bis plötzlich nach einer Alteration dieser Zustand sich zeigte. Verf. ist der Ansicht, dass dieser Fall eine Stütze für die centrale Natur dieser eigenthümlichen Farbenempfindung ist.

---

2) **Beitrag zur pathologischen Anatomie der Caruncula lacrymalis,** von Dr. E. Bock.

B. entfernte von der Caruncula lacrymalis des linken Auges eines 23jährigen Patienten eine erbsengrosse, blassröthliche Geschwulst. Dieselbe erwies sich als eine Hyperplasie der Carunkel, welche durch reichliche Entwickelung von stark vascularisirtem Bindegewebe mit einigen Fettläppchen bedingt war.

---

3) **Zur Augentherapie,** von B. Wicherkiewicz.

Gegen gewisse Formen von Trachom, chronischer Conjunctivalblennorrhoe, phlyctänularer Binde- und Hornhautentzündung empfiehlt W. die Anwendung eines Pulvers, das aus 1 Theil Tannin und 3 Theilen Borsäure besteht.

---

4) **Exophthalmus und Diplopie in Folge von Empyem des rechtsseitigen Sinus frontalis,** von H. Magnus.

Der Fall betraf eine 63 jährige, sonst gesunde Frau. Das Empyem wurde durch Abschabung der geschwollenen und sehr blutreichen Schleimhautauskleidung des Sinus beseitigt. Danach verschwand sowohl der Exophthalmus, wie die Diplopie. Horstmann.

1877. Januar.

1) **Zur Behandlung des Irisvorfalles bei Hornhautgeschwüren,** von Dr. J. R. da Gama Pinto.

Verf. empfiehlt bei verhältnissmässig grossen Durchbruchsöffnungen der Cornealgeschwüre mit Irisvorfall, bei denen die Consolidirung der Narbe sehr langsam vor sich geht, nach Abtragung des Prolapses die Cornealwunde durch ein lebendes Gewebe zu decken, um auf diese Weise nicht allein einen prompten Verschluss zu bewirken, sondern auch künstlich Material zu einer schnelleren festen Vernarbung zu liefern. Er benutzte zu diesem Zwecke stiellose Bindehautlappen. In 2 Fällen unter 3 gelang das Verfahren vollständig.

---

2) **Beiderseitiges angeborenes Lidcolobom mit Iriscolobom,** von Schiess-Gemuseus.

Bei einem 7 Wochen alten Kinde fand sich angeboren ausser einem sehr ausgiebigen, ungefähr die Hälfte der Lidbreite einnehmenden Colobom der Lider beiderseits ein kleineres und grösseres Dermoid. Ferner bestand beiderseits ein nach oben gerichtetes Iriscolobom, rechts sicher ohne Chorioidealcolobom, links wohl auch ohne solches. Ausserdem zeigten sich am Rachen, der Lippe und Nase auffällige Spalten, welche darauf hinwiesen, dass es sich um eine Hemmungsbildung handelte. Horstmann.

II. Archiv für Augenheilkunde von Knapp und Schweigger. 1886. XVII. 1.

1) **Ueberanstrengung der Accommodation und deren Folgezustände,** (Beitrag zur Aetiologie des Glaucoms und der Aequatorialcataract.) Von Privatdocent Dr. W. Schön in Leipzig.

Verf., welcher bekanntlich der Ansicht ist, dass bei der Accommodation zwar das hintere Blatt der Zonula erschlafft, das vordere aber, um dem Ausweichen der Linse nach vorn entgegenzuwirken, um so stärker angezogen wird, glaubt, dass die sogen. Aequatorialcataract, welche besonders unter den Partien der Kapsel gefunden wird, wo die Zonulafasern ansetzen, mechanisch durch Zug in Folge grosser Accommodationsanstrengung bedingt sei. Verf. erinnert auch an seine schon früher aufgestellte Behauptung, dass die gemeinhin als physiologisch zu bezeichnende Excavation nicht als solche angesehen werden darf, sondern auf einer Verzerrung der Opticusscheidenfortsätze und der Lamina in Folge von Accommodationsanstrengung beruht, und bringt zum Beweis eine Statistik über das Vorhandensein und Nichtvorhandensein von Excavation bei accommodativ angestrengten und nicht angestrengten Augen. „Findet sich ausgesprochene Excavation mit gerötheten Papillenrändern, so kann man stets die Diagnose auf Accommodationsspasmus stellen.“ „An beiden Stellen also,“ sagt

Verf. resumirend, „wo in den accommodativen Ring andere Gebilde eingeschaltet sind, Opticus und Linse, stossen wir in accommodativ überangestrengten Augen auf mechanische, durch Zug der accommodativen Fasern zu erklärende Veränderungen.

2) **Beitrag zur Lehre der sympathischen Ophthalmie,** von Dr. H. Gifford, Omaha, Nebraska, U. S. A. (Mit 2 lithogr. Tafeln.)

Verf. hat die bekannten Versuche von Deutschmann über das Wesen der sympathischen Ophthalmie wiederholt, hat aber bei seinen Kaninchen, abgesehen von einer ganz leichten transitorischen Hyperämie der Pa, die in einigen Fällen auftrat, sympathische Erscheinungen am zweiten Auge nicht beobachten können. Auch die mikroskopische Untersuchung der Fälle zeigte, dass die Mikroorganismen auf dem geimpften Auge nie weiter nach rückwärts gedrungen waren, als bis zur physiol. Excavation. Sonst hat Verf. die Mikroben vergeblich gesucht, auch in den Opticusscheiden keine gefunden. Der Centralkanal war dicht mit Eiterzellen gefüllt, ein Coccus aber auch hier nicht zu sehen. Nur bei Impfung mit Milzbrandbacillen (betreffs der gut ausgedachten Impfmethode verweise ich auf das Original) gelang es einige Male, die Uebertragung zum Perichorioidealraum des zweiten Auges zu constatiren. Aber auch hier war die Opticusscheide frei, die Bacillen waren im Centralkanal längs der Gefässe vorgeschritten, ophthalmoskopisch zeigten sich auf dem zweiten Auge in keinem Falle Veränderungen. Verf. ist gegenüber der Deutschmann'schen Theorie der Ansicht, dass die Mikroben vom Lymphstrom getragen werden und nicht gegen den Strom schwimmen können. Sie gehen vielmehr zunächst mit den Gefässen in den Centralkanal des Opticus und in die Orbita, von da (also ausserhalb des Duralraumes) in die Schädelhöhle, um von dort in die Intervaginalräume beider Sehnerven und zuletzt in den Perichorioidealraum auf beiden Seiten zu gelangen. Dass bei florider Panophthalmitis eine sympathische Ophthalmie nicht vorkommt, erklärt sich Verf. durch das von ihm beobachtete Verstopftsein des Centralkanals mit Eiterzellen.

3) **Pulsirender Exophthalmus des rechten Auges; Heilung durch Unterbindung der Arteria carotis communis,** von Dr. C. G. Haase in Hamburg.

Verf. theilt einen Fall von traumatischem, pulsirendem Exophthalmus mit, welcher durch Unterbindung der Carotis geheilt wurde; nach der Operation hörte das Geräusch und die Pulsation sofort auf, der Bulbus sank ein wenig zurück. Bald jedoch nahm Chemosis und Protrusion wieder zu, um nur sehr langsam zu verschwinden. Dabei entwickelte sich Atrophia n. opt. nebst Staar und Mydriasis, sowie geringer Beweglichkeitsdefect beim Blick nach oben und aussen. Verf. tritt, wenn er auch der exspectativen Behandlung Gerechtigkeit widerfahren lässt, mehr für das operative Eingreifen bei pulsirendem Exophthalmus ein.

4) **Ueber Stauungspapille und Oedem des Sehnervenstammes,** von Privatdoc. Dr. Rich. Ulrich in Strassburg i. E. (Mit einem Holzschn.)

Verf. giebt die ausführliche Beschreibung der 3 Fälle von Stauungspapille, die er Gelegenheit hatte, anatomisch zu untersuchen, und über die er schon weniger ausführlich bei der letzten Versammlung der ophthalmologischen Gesellschaft zu Heidelberg berichtete. (Siehe das Referat in diesem Centralbl. Sept.-Oct. 1886.)

Es folgen **Sitzungsberichte, Referate** etc.

Dr. Ancke (München).

III. The British Medical Journal. 1886. 25. December.

1) Die Augenheilkunde im Jahre 1886. In einem kurzen Rückblick wird der Verhandlungen der Ophthalmological Society gedacht, sowie der ophthalmologischen Section auf dem Congress in Brighton. Insbesondere werden Hughling Jackson's Vortrag über die Beziehungen der Augenheilkunde zu den Krankheiten des Nervensystems, Berry's Buch über „Subjective Symptome etc." (vgl. das Referat), der Vortrag „Parasitische Krankheiten des Auges" und Hutchinson's Vortrag über Chorioiditis mit zahlreichen Abbildungen des Augenhintergrundes hervorgehoben. — Mit Genugthuung wird die Verleihung der v. Graefe-Medaille an Helmholtz verzeichnet. — Die Hoffnungen, die man auf das Cocaïn gesetzt, hätten sich in jeder Beziehung bestätigt, bei der in der Augenpraxis üblichen Anwendung desselben sei niemals eine schädliche Wirkung oder gar eine Intoxication beobachtet worden. — In der Frage der sympathischen Ophthalmie haben Gifford's Experimente über die Lymphströmung im Sehnerven der Enucleation über jede andere Behandlungsweise den Vorrang verschafft und ihr neue Anhänger geworben. Während Dr. Bell Taylor's Versuch, die Resection des Opticus wieder einzuführen, als missglückt zu verzeichnen sei, werde die Evisceratio und Mules' Verfahren, in die ausgeräumte Scleroticalhöhle eine Glaskugel einzusetzen, in England noch vielfach geübt, um die besonders von Nettleship betonte Gefahr der Meningitis nach der Enucleation (?) zu vermeiden.

In Bezug auf das Capitel „Refraction" wurden die englische Uebersetzung von Landolt's Werk über Refraction und Accommodation, sowie die neue Auflage von Helmholtz's physiologischer Optik mit Freude begrüsst.

Die Erfahrungen über Myopia sind in England durch die Uebersetzung von Cohn's „Augenhygiene in den Schulen" erweitert worden. Loring's Werk über Ophthalmologie wird im Gegensatz zu Galezowski's „Traité iconographique d'ophthalmoscopie" warm empfohlen.

Die Cataractextraction habe keine Modificationen erlitten, wohl aber werde versucht, in der Nachbehandlung ein gefährliches Verfahren einzuführen, den Ersatz jeglichen Verbandes durch ein einfaches Pflaster, das die Lider geschlossen halte. Das Verfahren Mac Keown's, Corticalreste durch einen Wasserstrom aus der Kapsel auszuspülen, habe keine Anhänger gefunden.

---

2) On the radical change in the after-treatment of cataract-extractions according to Michel's method, by Dr. James A. Spalding, Portland, Maine. Novbr. 1886.

Verf. hat bisher in 3 Fällen das Verfahren des Dr. Charles E. Michel in St. Louis nachgeahmt, welches im Gegensatz zu dem allgemein gültigen, überlieferten und unseren modernen Anschauungen einzig entsprechenden Gebrauche jedes antiseptische Mittel bei Seite lässt, an Stelle des Occlusivverbandes ein einfaches Heftpflaster anwendet, um nur die Lider bis auf einen kleinen Spalt (für die Ableitung der Secrete) zu schliessen, und die Unterbringung des Pat. in einen dunklen Raum verschmäht. Die Vorzüge dieser Methode, Einfachheit und Billigkeit, schnellere Heilung und geringere (?) Gefahr, hat Verf. an seinen 3 Fällen bestätigt gefunden, die einen 74 jährigen Pat. mit unreifer, einen 65 jährigen und 64 jährigen Pat. mit reifer Cataract betrafen. Vor der

bei Nerven- und Geisteskranken. So konnte Verf. bei 120 gesunden Individuen keinen Fall von Asymmetrie der Färbung entdecken und nur zwei Fälle von Asymmetrie des Tones, wohingegen bei 496 Belasteten 7 Fälle von Heterophthalmus festgestellt wurden (bei halbseitig Erkrankten war immer die dunklere Iris auf der kranken Seite) und eine relativ sehr hohe Zahl von Assymmetrie des Tones. Unter den Verrückten war dieselbe nicht häufiger, als bei den Gesunden, ganz besonders hoch hingegen bei den mit Hemiatrophie und Hemiparalysis facialis Behafteten (bei 66 Fällen 63 mal), auch sehr häufig bei den Epileptischen (unter 116 Fällen 31 mal) und den Hysterischen (unter 76 Fällen 62 mal). Verf. kommt zu dem Schluss, dass die Asymmetrie der Färbung und des Farbentones der Iris ein gutes diagnostisches Zeichen sei für Neuropathien, speciell für einseitige. Dr. Ancke.

2) Wiener Klinik. 1886. August-September. 8. u. 9. Heft. — Ueber die Anwendung der Galvanokaustik in der praktischen Heilkunde, von R.-A. Dr. Rudolf Lewandowski, k. k. Professor in Wien. — Die ziemlich umfangreiche Arbeit ist recht interessant und lesenswerth. Sie enthält unter Anderem eine vollständige Beschreibung und kritische Beleuchtung aller Stromquellen, die bis jetzt zu galvanokaustischen Zwecken angegeben wurden: Für oculistische Zwecke genügt ein einziges Element oder eine der Modificationen der Grenet'schen Batterie. Für die Punktbrenner ist die kleinste der Leiter'schen Luftdruckbatterien in erster Linie zu empfehlen. Wer ein zum Laden der Accumulatoren verlässliches Personal besitzt, wem es daran gelegen ist, kleinere Operationen recht bequem und elegant auszuführen, und wem es überhaupt auf die Unterhaltungskosten eines Accumulators nicht ankommt, der mag sich dieser Luxusstromquelle bedienen. Dr. Ancke.

3) Stereoskopische Bilder, von Dr. W. Kroll, Augenarzt in Crefeld. 25 (zumeist einfarbige) Tafeln. Hamburg u. Leipzig 1887, L. Voss.

4) E. Ponfick: Ueber den Zusammenhang von Schädelmissbildung mit Hirnhautentzündung und angeborener Blindheit. (Bresl. ärztl. Zeitschr. 1886. Nr. 21. — Centralbl. f. d. med. Wiss. 1887. Nr. 3.) Ein blindgeborener 13 jähr. Knabe starb an einer eitrigen Meningitis, welche durch einen eitrigen Catarrh der Nase veranlasst war, da das Cavum nasale durch eine abnorm weite Oeffnung mit der vorderen Schädelgrube in Verbindung stand. Die Blindheit beruhte darauf, dass die Foramina optica regelwidrig eng und von einem verdickten und starren Knochenrande umgeben waren, welches Verhalten eine Atrophie des Opticus zur Folge hatte. Die beiderseitige Blindheit, sowie die eitrige Meningitis sind auf eine und dieselbe Ursache zurückzuführen, auf eine in den frühesten Lebensphasen entstandene Entwickelungsstörung der Schädelbasis.

Um Einsendung von Separatabdrücken wird gebeten.

Einsendungen für die Redaction sind zu richten an Prof. Hirschberg, Berlin, NW., 36 Karlstr.

Verlag von Veit & Comp. in Leipzig. — Druck von Metzger & Wittig in Leipzig.

Centralblatt
für praktische
AUGENHEILKUNDE.

Herausgegeben von
Prof. Dr. J. Hirschberg in Berlin.

Unter ständiger Mitwirkung der Herren Dr. Ancke in München, Doc. Dr. Berger u. Doc. Dr. Birnbacher in Graz, Dr. Brailey in London, Dr. Carreras-Aragó in Barcelona, Prof. Dr. H. Cohn in Breslau, Dr. Cl. du Bois-Reymond in Berlin, Doc. Dr. E. Emmert in Bern, Dr. Fürst in Berlin, Doc. Dr. Goldzieher in Budapest, Dr. Gordon Norrie in Kopenhagen, Doc. Dr. Horstmann in Berlin, Prof. H. Knapp in New-York, Dr. Krpinski in Warschau, Dr. Krückow in Moskau, Dr. M. Landsberg in Görlitz, Prof. Dr. Magnus in Breslau, Dr. A. Meyer in Florenz, Dr. van Millingen in Constantinopel, Doc. Dr. J. Munk, Dr. Ostwalt und Dr. Peltesohn in Berlin, Dr. Purtscher in Klagenfurt, Dr. M. Reich in Tiflis, Prof. Dr. Schenkl in Prag.

Monatlich ein Heft. Preis des Jahrganges 12 Mark. Zu beziehen durch alle Buchhandlungen des In- und Auslandes und die Postanstalten des Deutschen Reiches.

März. Elfter Jahrgang. 1887.

Ferdinand von Arlt

ist seinen Leiden erlegen. Seit Albrecht v. Graefe's Tod der grösste Verlust für die Augenheilkunde. Seine Schüler waren wir Alle. Wer ihm näher getreten, weiss, dass ein edler Mann dahin gegangen.

Hofrath Prof. Ferdinand v. Arlt.

Geboren am 18. April 1812, gestorben am 7. März 1887.

Wir besitzen von ihm die folgende Autobiographie:

„Die Zeit meiner akademischen Lehrthätigkeit beginnt mit 1. November 1846 und endet mit September, resp. Juli 1883.

1. Vorbereitung. Geboren am 18. April 1812, Sohn eines Bergschmiedes in Obergraupen bei Teplitz in Böhmen, wurde ich im Alter von 8 Jahren von meinem Vetter, Dominik Schöttner, Schullehrer in Weisskirchlitz, in's Haus genommen, mich zum Schullehrer heranzubilden. Da ich aber nicht die nöthige Begabung für Musik gezeigt hatte, wurde ich im 13. Jahre an das Gymnasium zu Leitmeritz gegeben zur Vorbereitung für die Universitätsstudien (eigentlich für den geistlichen Stand).

Wegen unzulänglicher Mittel meiner Eltern war ich zunächst auf Unterstützung durch wohlthätige Bürger, später (vom 8. Jahre an) auf Unterrichten jüngerer Gymnasiasten angewiesen. Im Herbst 1831 bezog ich die Universität zu Prag und wählte, nachdem ich die Stelle eines Erziehers in einem Handlungshause erhalten hatte, die medicinischen Studien, welche ich 1838 beendete. Promotion zum Doctor der Medicin und Chirurgie Ende November 1839. In den ersten drei Jahren der medicinischen Studien hatte ich mich intensiv mit Anatomie, Botanik und Mineralogie beschäftigt.

Mein Lehrer in der Augenheilkunde, Prof. Joh. Nepom. Fischer, welcher die durch Skoda und Rokitansky eingeführte naturhistorische Richtung der medicinischen Studien kennen gelernt hatte, verpflichtete mich, bevor er mich zum Assistenten an seiner Klinik designirte, erst auf drei Monate nach Wien zu gehen, wo ich nebenbei auch einen Augenoperationscurs bei Prof. Friedrich Jaeger nahm. Vom 5. April 1840 bis 5. April 1842 diente ich als Assistent bei Prof. Fischer. Bis zum Herbst 1846 übte ich als Privatarzt nicht nur augenärztliche, sondern auch interne und chirurgische Praxis.

2. Ueber Vorschlag des kränkelnden Prof. Fischer wurde ich für das Schuljahr 1847 mit der Supplirung der Lehrkanzel betraut. Im December 1847 musste ich die Supplirung wieder übernehmen, da Prof. Fischer jetzt schwer erkrankte und Anfang 1848 starb. Am 8. März desselben Jahres machte ich nach der damaligen Studienordnung den Concurs für die Lehrkanzel der Augenheilkunde, welche ich sodann bis Ende des Studienjahres 1849 interim versah. Zu Ostern 1849 von der Universität zu Leipzig als Ordinarius für die dort eben errichtete Lehrkanzel der Augenheilkunde berufen und dann vom königl. sächs. Ministerium dazu ernannt, machte ich dieses Engagement rückgängig, weil ich im August 1849 zum wirklichen Professor in Prag ernannt worden war.

Meine literarische Thätigkeit in dieser Zeit bestand zunächst in Journalartikeln (über Schielen, in den österr. Jahrbüchern 1842; Aphoristische Bemerkungen über Hordeolum, Blepharadenitis, Staphyloma corneae, Amblyopie[1], Trichiasis und Entropium, Flügelfell, physiologisch-anatomische Bemerkungen über die Bindehaut, zur pathologischen Anatomie des Auges, Trachoma — in der Prager Vierteljahrschrift; dann: Pflege der Augen in gesundem und krankem Zustande 1846.[2]

3. Vom 1. October 1849 bis Ende Juli 1856 fungirte ich als wirklicher ordentlicher Professor der Augenheilkunde in Prag, vom 1. October 1856 bis letzten Juli 1883 in derselben Eigenschaft in Wien.

Literarische Publicationen: a) Krankheiten des Auges, für praktische Aerzte. I. Krankheiten der Binde- und Hornhaut, Prag 1851. II. Krankheiten der Sclera, Iris, Chorioidea und Linse, Prag 1853. III. Krankheiten des Glaskörpers, der Netzhaut, der Augenmuskeln, der Augenlider, der Thränenorgane und der Orbita, Prag 1856.

b) Klinische Darstellung der Krankheiten des Auges, Wien 1881 (Binde-, Horn- und Lederhaut, dann der Iris und des Ciliarkörpers).

c) Operationslehre, in Graefe-Saemisch's Handbuche.

d) Die Verletzungen des Auges, in Wittelshöfer's „Wiener medicinischen Wochenschrift" 1874 und als Broschüre 1875 (Braumüller).

e) Aetiologie und Therapie der Bindehaut Blennorrhöe, in Mittheilungen des Vereins der Aerzte in Niederösterreich 1875, Nr. 1, 2, 3, 4, 5.

f) Ursachen und Entstehung der Kurzsichtigkeit, Broschüre 1876 (Braumüller).

g) Einige Artikel in Graefe's Archiv für Ophthalmologie.

4. Schüler. Im Jahre 1848: Coccius. Im Jahre 1849 Herbst: A. v. Graefe. Professoren: Otto Becker, Heidelberg. H. Sattler, Erlangen (jetzt Prag). E. Fuchs, Lüttich (jetzt Wien). L. Rydel in Krakau. Businelli in Rom. W. Schulek in Pest.

Vom Jahre 1850 an Privatoperationscurse in Prag, dann in Wien bis 1871, achtwöchentlich, 5 Mal in der Woche, je eine Stunde."

Ende Juli 1883 war der Schluss seiner lehramtlichen Thätigkeit.

Anfangs August v. J. warf ihn eine in Folge Thrombose entstandene Gangrän des Unterschenkels auf das Krankenlager und nach wiederholter Operation erlag er dem Leiden.

---

[1] In diesem Artikel werden zuerst Buchstaben von verschiedener Höhe (nach Linien) als Maassstab für die Sehschärfe angeführt.

[2] In dieser populär gehaltenen Schrift wurde zuerst der Rath ertheilt, dass die Ordination der Augengläser durch Aerzte (nicht, wie bisher, durch Optiker) ebenso nothwendig sei, als die Verschreibung von Medicamenten, dass daher jeder Arzt (resp. Augenarzt) einen vollständigen Brillenkasten besitzen müsse.

I. Ueber episclerale Faradisation und Galvanisation der Augenmuskeln.

Von Prof. A. Eulenburg in Berlin.

Die episclerale, sogen. „directe“ Methode der elektrischen Augenmuskelreizung hat, obgleich u. A. durch F. Fieber, Gozzini, M. Rosenthal, Brudenell Carter (nach Strabismusoperationen) geübt und von mir schon vor 17 Jahren entschieden befürwortet, doch zu allgemeinerer Anerkennung bisher nicht durchdringen können. In elektrotherapeutischen wie in augenärztlichen Darstellungen begegnen wir fast allenthalben ausschliesslich der „indirecten“ oder „percutanen“ (richtiger transpalpebralen) Reizmethode, — welche von Benedikt ohne einleuchtenden Grund als „Reflexreizung“ der Augenmuskeln hingestellt wurde; dagegen wird die episclerale Methode entweder gar nicht erwähnt, oder wegen der vermeintlichen Schmerzhaftigkeit und zu heftigen Reizwirkung auf die Conjunctiva als verwerflich, überdies auch entbehrlich, abgelehnt. Dieser vorherrschenden Anschauung hat noch neuerdings v. Ziemssen (in der soeben erschienen 5. Auflage seiner „Electricität in der Medicin“, 1887, S. 427) Ausdruck gegeben.

Nun ist aber leider die „percutane“ Application keineswegs ausreichend; im Gegentheil liefert sie — wie wohl die Meisten, welche sich mit Elektrotherapie der Augenmuskellähmungen ex officio beschäftigen, bestätigen dürften — recht mangelhafte Resultate. Andererseits ist die „directe“ Reizung bei einigermaassen zweckentsprechender Ausführung keineswegs so schmerzhaft, wie dies gewöhnlich behauptet wird; und zu allem Ueberfluss besitzen wir ja seit nahezu $2^1/_2$ Jahren in dem Cocaïn ein vortreffliches, unfehlbar wirksames Mittel, um durch Anästhesirung der gesammten Augapfeloberfläche den örtlichen Schmerz bei der episcleralen Elektrisation auf Null zu reduciren.

Seit Bekanntwerden des Cocaïns verfahre ich auf Hirschberg's Anrathen bei der episcleralen Faradisation und Galvanisation stets in der Weise, dass ich zuerst eine reichliche Quantität (2—5 %) Cocaïnlösung in den Bindehautsack einträufle, und nach 5 Minuten, wenn bereits Anästhesie der Cornea und Conjunctiva eingetreten ist, die Instillation nochmals in gleicher Art wiederhole. Hiernach erst wird die gleich zu erwähnende Augenmuskelektrode mit abgedrücktem Knopf (so dass noch kein Strom durch den Körper geht) rasch an Ort und Stelle gebracht, während die indifferente Elektrode in Form einer grossen Rundplatte (50 □cm) sich auf dem Sternum oder im Handteller befindet, und der Strom durch allmähliches Einschleichen mit Rollenverschiebung oder (bei der Galvanisation) mit Rheostat langsam zu der gewünschten, im letzteren Falle am absoluten Galvanometer unmittelbar ablesbaren Intensitätsstufe gesteigert.

Als Augenmuskelelektrode benutze ich das nebenstehend abgebildete kleine Instrument (von W. A. Hirschmann in Berlin angefertigt). Dasselbe besteht aus einer leicht biegsamen, ovalen, 8 mm langen und 6 mm breiten Platinplatte S, die mit einem 20 mm langen schmalen Stiel versehen ist, der von einer Messingfassung gehalten wird. Die Elektrode ist mit einem 10 cm langen Heft verbunden, an dessen unterem Ende eine Klemmschraube zur Befestigung der Leitungsschnur angebracht ist. Eine Unterbrechungsvorrichtung U ermöglicht durch Niederdrücken eines Knopfes, der für gewöhnlich durch eine Spiralfeder abgedrückt erhalten wird, den metallischen Contact und somit die beliebig lange Schliessung des Stromes.

Ich habe bei Benutzung dieses Instrumentes nach voraufgegangener Cocaïnisirung öfters die einzelnen Sitzungen 1—2 Minuten andauern lassen, und ohne den mindesten Nachtheil Inductionsströme angewandt, welche stark genug waren, um merkliche Zuckungen am M. orbicularis palpebrarum, sowie zum Theil selbst an entfernteren Gesichtsmuskeln (Frontalis, Corrugator) hervorzurufen. Bei der Galvanisation (Anodenapplication) betrug die Stärke des Stromes, am Hirschmann'schen astatischen absoluten Verticalgalvanometer gemessen, in der Regel 0,5—1 Milliampère; in einzelnen Fällen selbst darüber hinaus, so dass oft leichte galvanooptische Reactionserscheinungen beim Ab-, resp. Anschwellen des Stromes ausgelöst wurden.

Trotz dieser relativ ansehnlichen Stromstärke und Dichte (D bei $^1/_2$ Milliampère Stromstärke = 1) gelang es zu meiner Ueberraschung, auch bei unzweifelhafter Integrität des Muskelapparates, niemals, durch die entsprechende Localapplication sichtbare Excursionen des Augapfels in der Zugrichtung des direct gereizten Muskels, sei es auf faradischem oder auf galvanischem Wege, zu erzielen. Dieses negative Resultat war so constant, dass ich die vereinzelten gegentheiligen Angaben älterer Autoren entschieden bezweifeln und für Producte einer Selbsttäuschung halten muss, zu der vermuthlich die unruhigen und unregelmässigen Bewegungen des ohne vorherige Anästhesirung gereizten Bulbus Veranlassung boten. Der Nichterfolg ist auch, wie ich glaube, aus den physikalischen (Leitungs- und Widerstands-) Verhältnissen bei der episcleralen Reizung ganz gut zu erklären.

Bekanntlich ist nämlich der Wassergehalt des Bulbus im Vergleich zu seiner nächsten Umhüllung ein sehr bedeutender; nach Gorup-Besanez zeigte der (bei 110° C. getrocknete) Bulbus einen Wassergehalt von 90 %, das umgebende Binde- und Muskelgewebe dagegen nur einen solchen von 71,5 %. Der Leitungswiderstand des Bulbus ist, wie v. Ziemssen nachgewiesen hat, ca. $2^1/_2$ mal geringer, als der des Muskels, und nur wenig

dem des frischen, feuchten Gehirns nachstehend. Der Strom wird daher nach seinem Hindurchtreten durch die Sclera sich in den flüssigkeitsreichen Geweben des Bulbus vorzugsweise verbreiten, wogegen die wasserärmeren Muskeln nur von schwachen Zweigströmen getroffen werden können. Hierzu kommen nun noch die für die Elektrisation ganz besonders ungünstigen Lagerungsverhältnisse der Augenmuskeln, da in Folge ihres Verlaufes und der Art ihrer Anheftung voraussichtlich nur die innerhalb der Tenon'schen Kapsel gelegenen Sehnenenden von dem Strom noch in merklicher Dichte getroffen werden können, nicht aber die gewunden an den Orbitalwandungen und zum hinteren Augenpol hinstreichenden Muskelbündel selbst und noch weniger natürlich die Eintrittsstellen ihrer motorischen Nerven.

Hiermit ist allerdings die Hoffnung abgeschnitten, die episclerale Augenmuskelreizung als exploratorisches Hülfsmittel bei Augenmuskellähmungen diagnostisch und prognostisch zu verwerthen. Dagegen ist die Methode für therapeutische Zwecke bei peripherischen Ophthalmoplegien unstreitig zu bevorzugen, weil sie dem sonst allgemein anerkannten Princip, die Elektrisation möglichst in loco morbi vorzunehmen, besser entspricht, als die „percutane" Reizung; übrigens lässt sich ihre Wirksamkeit auch durch die bekannten Kriterien, Steigerung der absoluten Beweglichkeit und Einschränkung des Gebietes der Doppelbilder nach der Sitzung, leicht constatiren. — Ausser bei frischeren und intermittirenden Oculomotorius- und Abducens-Paralysen habe ich auch bei Kopiopien neurasthenischer und hysterischer Individuen von dem oben beschriebenen Verfahren in einzelnen Fällen günstige Wirkung beobachtet.

II. Eine kosmetische Operation.

Nach einem klinischen Vortrag.

Von Prof. J. Hirschberg.

M. H.! Der 23jähr. Patient, den ich Ihnen heute vorstelle, sieht so gut aus in derjenigen Entfernung, in welcher Menschen im gewöhnlichen Leben einander zu betrachten pflegen, dass, als ich ihn vor einigen Wochen einem erfahrenen auswärtigen Collegen zur Untersuchung übergab, derselbe sich sofort anschickte, das linke, vollständig erblindete und entartete Auge einer Sehprüfung zu unterwerfen.

Als der junge Mann im October vorigen Jahres zu mir kam, war er in hässlichster Weise entstellt: das linke Auge, seit vielen Jahren erblindet, schielte um 60—70 Grad, d. h. um mehr als die halbe Hornhautbreite, nach aussen und zeigte eine kreideweisse, angewachsene Linsentrübung in der Pupille bei trichterförmig vertiefter Vorderkammer, Irisschlottern und beginnender viereckiger Schrumpfung des Augapfels. Das rechte Auge war gesund. Eine Verbesserung des Aussehens war angezeigt.

Niemals darf man unter diesen Umständen den angewachsenen Staar aus dem geschrumpften Augapfel herausziehen; die Gefahr einer sympathischen Erkrankung des gesunden Auges ist in ganz anderer Weise zu fürchten, als bei gewöhnlicher Staaroperation. Nie werde ich einen englischen Officier vergessen, der (vor etwa 20 Jahren) in London nach einer solchen Operation das gesunde Auge einbüsste und blind und geisteskrank in die Maison de santé zu Schöneberg aufgenommen wurde.

Ich theilte die Operation in zwei Sitzungen. Zuerst färbte ich den mittleren Hornhautbereich schwarz, so dass der weisse Kalkstaar verdeckt war. Acht Tage später machte ich die combinirte Schieloperation, Rücklagerung des äusseren und starke Vorlagerung des inneren geraden Augenmuskels auf dem blinden Auge, um die Schielstellung zu verbessern. Es ist nicht gut, die Reihenfolge umgekehrt oder Beides gleichzeitig zu machen, da man sonst unliebsame Dauerfärbung des Weissen im Auge, d. h. der Augapfelbindehaut, mit in den Kauf nehmen muss.

Die Färbung von weissen Narbenflecken der Hornhaut steht in jedem unserer Lehrbücher der Augenheilkunde; die Schwarzfärbung der gesunden Hornhaut ist wohl auch schon gelegentlich, z. B. von Mauthner, besprochen worden; dass sie aber, wie ich selber schon längere Zeit erprobt habe, und gewiss auch Andere mit mir, ein gutes Mittel darstellt, um weisse Staare in unheilbar blinden Augen zu verdecken, wird in den Lehrbüchern noch nicht erwähnt.

Ich reiche immer mit einer Sitzung aus, habe die in den Büchern erwähnten Reizungen nie gesehen und pflege in folgender Weise vorzugehen.

Die chinesische Tusche wird, wenn man sie neu kauft, erst an der Kaninchenhornhaut auf Verträglichkeit geprüft und vor der Operation in einem Näpfchen mit Sublimataugenwasser (1 : 5000) zu seimiger Beschaffenheit verrieben. Der Kranke wird mit erhöhtem Kopf gelagert, das Auge durch wiederholte Einträufelung einer 2%-Cocaïnlösung ganz unempfindlich gemacht. Der Tropfenzähler mit dieser Lösung, sowie mit einer von Sublimataugenwasser, stehen auf dem Instrumententisch. Diese Lösungen werden zum Abspülen des Farbenüberschusses abwechselnd verwendet. Der Augapfel soll nach einigen Autoren nicht fixirt werden, um Färbung der Augapfelbindehaut zu vermeiden; dann kann man nie in einer Sitzung auskommen. Ich fasse den Augapfel sogar kräftig, aber mit zahnloser Pincette und oberhalb der Hornhaut; dann kommt es niemals zu einer Schwärzung des Weissen im Auge. Die Stichelung der Hornhautmitte mache ich entweder mit dem gewöhnlichen Instrument aus vier Nähnadeln oder mit einem grösseren aus acht. Das Einreiben der Farbe mache ich mit dem Zeigefinger und kräftig. Man muss dann abspülen, sehen, was man erzielt hat, und so lange fortfahren, bis eine gleichförmige Schwarzfärbung in der gewünschten Ausdehnung hergestellt ist, was namentlich bei der gesunden Hornhaut, welche

den Farbstoff schwerer, als die narbige, annimmt, 10—15 Minuten dauern kann.

Den Firniss über das Gemälde, welcher ihm sowohl Haltbarkeit wie Glanz verleiht, besorgt bekanntermaassen die Natur durch die Zellvermehrung des Hornhautepithels, das, an der Stelle der Tätowirung zerstört, sofort vom Rande des Defectes aus herüberzuwuchern beginnt. Ich zeige Ihnen zur Erläuterung dessen Abbildungen und Präparate eines schon vor längerer Zeit von mir publicirten Falles, wo ich einer jungen Dame den blinden und entarteten Augapfel ein Jahr nach der Färbung habe entfernen müssen, wie ja auch der Zahnarzt einmal gelegentlich einen versuchsweise noch plombirten Zahn später herausnehmen muss. Sie sehen, wie das schwarze Kohlenpigment in sternförmigen Lücken des fasrigen Narbengewebes, sowie in den Bindegewebszellen desselben abgelagert ist, während eine gute und ungefärbte Epitheldecke darüber fortzieht.

M. H.! Die Färbung, wenigstens der narbigen Hornhaut, ist mit nichten eine neue Operation, wenngleich sie in der jetzt üblichen Weise erst seit 16 Jahren geübt wird, nach der Erfindung eines strebsamen Studenten zu Paris und L. von Wecker's vortrefflicher Beschreibung.

Dass aber „schon zu Galen's Zeiten die Tätowirung entstellender Leucome gekannt gewesen", wie in einem ausgezeichneten Lehrbuche steht, ist ein Irrthum. Das Wort Tätowiren (frz. tatouer) stammt von den Südseeinsulanern, welche durch Einschnitte in die Haut dieselbe mit farbigen Figuren versehen. Tätowirte Barbaren hatten die Griechen allerdings auch schon zu Xenophon's Zeiten kennen gelernt.[1]

Aber die Hornhautflecke wurden von den griechischen Aerzten nach anderer Methode gefärbt. Die älteste Stelle steht in der Heilmittellehre des Galen.[2] Sie ist nicht leicht verständlich; besser schon, wenn man die späteren Autoren (Aetius, Paullus) zu Rathe zieht. Ich kann mich nicht ganz der Deutung anschliessen, welche A. Hirsch in seiner classischen Geschichte der Augenheilkunde (Graefe-Saemisch, VII, 277) gegeben, dass durch einen Niederschlag von Kupfersalz die Hornhaut dunkel gefärbt worden sei. Denn, wenn Sie eine Lösung von Gerbsäure zu der von Kupfervitriol giessen, so sehen Sie eine grauröthliche Opalescenz aus gerbsaurem Kupferoxyd entstehen, welche zur Verdeckung der weissen Narbe gar nichts leistet.

Nach meiner Ueberzeugung haben die Alten die Hornhautflecke so

---

[1] Anabasis, lib. V, cap. 4, § 32 (Ausg. von Rehdantz, Berlin 1884, p. 86) ist die Rede von den wohlgemästeten Kindern der Mossonoiken, die fast so dick wie lang sind, und von denen es dann weiter heisst: *ποικίλους δὲ τὰ νῶτα καὶ τὰ ἔμπροσθεν πάντα ἐστιγμένους ἀνθέμια.*

[2] Galen, de compos. med. sec. loc. IV, Ed. Kühn, XII, 789: *Βάμματα λευκωμάτων. Κηκῖδα λείαν ἔχε ἐν ἀποθέτῳ, ἐν δὲ τῇ χρήσει πυρήνι μήλης θερμαίνων τὸν πυρῆνα, ἔπειτα χαλκάνθῳ ὕδατι διαλυθείσῃ παράπτου.*

gefärbt, wie die Schuster Naturleder schwärzen. Auf das gelohete Leder wird eine Lösung von Kupfer und Eisenvitriol aufgetragen; das Kupfer ist die Beize, das Eisensalz dringt ein und bildet im Gewebe selbst einen schwarzen unlöslichen Niederschlag von gerbsaurem Eisenoxyd, d. h. von Tinte. Galen sagt ausdrücklich, getrocknetes Gallapfelpulver wird mit heisser Sonde auf das Leucom eingerieben und danach in Wasser gelöste „Chalcanthos". Letztere ist allerdings Kupfervitriol, aber stark eisenhaltiger, da die Griechen weder die Schwefelsäure noch folgerichtig den reinen Kupfervitriol gekannt haben. Giesst man die Lösung der Gerbsäure zu der von eisenhaltigem Kupfervitriol, so entsteht sofort violettschwarze Fällung.

M. H.! Kosmetische Operationen sind nicht so unwichtig, als vielfach angenommen wird.[1] Bei unseren Erwerbsverhältnissen ist es für Diejenigen, die einäugig und sehr entstellt aussehen, oft recht schwierig, einen Dienst zu bekommen, noch mehr für weibliche, als für männliche Personen; oder auch nur in einer Fabrik oder in einem Geschäft Anstellung zu finden. Und wenngleich die sehkraftspendenden Operationen die erste Stelle einnehmen, so wollen wir diejenigen doch nicht vernachlässigen, welche den schönen Schein dem Menschenantlitz wieder zu gewähren im Stande sind.

Klinische Casuistik.

(Aus Prof. Hirschberg's Augenklinik.)

Zur Casuistik der Commotio retinae.

Kurz nach dem Erscheinen meines Artikels im Februarheft bot sich in Prof. Hirschberg's Augenklinik mir die Gelegenheit, unmittelbar hinter einander 2 weitere Fälle von Comm. ret. zu beobachten, die im Grossen und Ganzen das dort Gesagte bestätigen.

Am 1. März 1887 kam der 28jähr. Hr. A. H. Nachmittags 2 Uhr in die Poliklinik. Ihm war am Vormittag gegen 10 Uhr ein kleines Stück Stahl gegen das rechte Auge geflogen. Es zeigte sich eine kleine Wunde und Blutunterlaufung temporalwärts am r. Oberlid.

Ophth. fand sich ganz nach aussen zu an der Grenze des ophth. G.F. in einem ganz schmalen, nur wenige Pap.-Durchmesser im Umfang betragenden, sichelförmigen Bezirk traumatisches Netzhautödem mit zackiger Begrenzungslinie und ganz am Rande desselben eine minimale Blutung.

Der Augenspiegel ergab als Refr. + 3 D mit leichtem Astigm.

Da das Netzhautödem so sehr peripher lag, so war von vornherein nicht an einen Defect im perimetrischen G.F. zu denken, da die nasale Grenze des-

[1] Namentlich haben Nichtärzte öfters die unrichtige Vorstellung, eine kosmetische Operation, z. B. gegen Schielen, wäre für ein armes Kind ebenso entbehrlich, wie etwa ein Korallenhalsband.

selben im Mittel ja nur etwas über 50° vom Centrum entfernt liegt. Es fand sich in der That kein solcher Defect. Dagegen gab Pat. mit Bestimmtheit, entsprechend der Lage des Oedems, ganz temporalwärts in der Netzhaut, ein subjectives Scotom an, das er mehrere Stunden lang nach der Contusion bemerkt und das sich ganz allmählich verloren hatte. Er hatte nämlich während der genannten Zeit einen dunklen Fleck, der nach seiner Angabe etwa wie ein Fingernagel gross war, auf der Nase neben dem r. inneren Augenwinkel gesehen. Die Grösse dieses Fleckes entspricht bei der Nähe der Fläche, auf die Pat. ihn projicirte, ziemlich gut der Grösse der ödematösen Stelle der Netzhaut. Allmählich verblasste der Fleck.

Die centrale Sehschärfe war nicht herabgesetzt. Sie war beiderseits gleich und betrug bds. ohne Glas XL: 15′, mit + 2,5 D XXX: 15′. Dagegen war die Accommodation auf dem lädirten Auge vielleicht um ein Minimum beschränkt. Während Pat. l. Sn $1^1/_2$ ohne Brille bis auf 3″ heran lesen konnte, konnte er es r. nur bis auf 4″ nähern.

Am anderen Tage war von der Netzhauttrübung nichts mehr zu sehen.

Der zweite Fall kam einen Tag nach dem ersten, am 2. März 1887, zur Beobachtung. Er betraf einen 24jähr. Schlächtergesellen E. J. Es war demselben Tags zuvor, am 1. März 1887, Nachmittags zwischen 4 und 5 Uhr ein grosser Knochen gegen das l. Auge geflogen.

Es bestand Blutunterlaufung des Oberlids; ferner ziemlich beträchtliches Hyphaema. Die Pu. war längsoval, reagirte aber gut.

Der Augenspiegel zeigte oben, oben aussen und ganz peripher auch etwas nach innen übergreifend, intensive Albedo retinae. In dem getrübten Theil bestanden an verschiedenen Stellen kleine Blutungen und in der äussersten Peripherie nach aussen zu flottirten ein paar kleine Blutflöckchen im Glaskörper. Auch hier war die Begrenzungslinie von jener eigenthümlich zackigen Beschaffenheit.

Die Trübung begann selbst an den dem Centrum zunächst gelegenen Stellen, doch in einer so beträchtlichen Entfernung von demselben, dass ein sehr breiter Defect in der G.F.-Peripherie nicht zu erwarten war. Entsprechend der Lage der Trübung fand sich nach innen, innen unten und unten zu ein schmaler, peripherer, sichelförmiger G.F.-Defect, dessen grösste Breite (nasalwärts gelegen) 20° betrug und dessen pathologischer Charakter mit Sicherheit daraus hervorging, dass er 2 Tage später ausgeglichen war, bis auf eine ganz schmale, im Maximum 5° breite Sichel, in der das kleine weisse Quadrat auffallend dunkel gegenüber den sonstigen G.F.-Grenzen gesehen wurde. Bei der nächsten Prüfung (3 Tage später) war auch davon nichts mehr zu bemerken.

Das Netzhautödem war schon 2 Tage nach der ersten Besichtigung, ebenso wie auch das Hyphaema, völlig geschwunden, und nur die kleinen Netzhautblutungen waren etwa noch 8 Tage lang zu sehen. Auch die Pupille behielt noch etwa so lange eine kleine Deformität, die immer mehr der normalen Form wich.

Obgleich es sich also hier, wie die Ausdehnung der Netzhauttrübung, die Netzhautblutungen und vor Allem das Hyphaema und die Deformität der Pu beweisen, um eine recht heftige Contusion handelte, war doch die centrale Sehschärfe absolut nicht herabgesetzt.

Pat. war auf dem lädirten l. Auge stark, auf dem r. schwach myopisch. Er sah bei der ersten Prüfung auf dem r. Auge mit — 1,5 D XX : 15′, mit dem verletzten l. mit — 7,5 D XX : 15′ fast richtig und Sn $1^1/_2$: $4^1/_2$ — 2″. Also auch die Accommodation war eine gute. Bei den häufiger wiederholten späteren Prüfungen war S völlig unverändert die gleiche, wie bei der ersten.

Ostwalt.

Gesellschaftsberichte.

1) Ophthalmological Society of the United Kingdom. Sitzung vom 11. November 1886. (British Med. Journ. 1886. 20. Nov.)

1. Der neue Präsident, Hr. Hulke, hielt zunächst eine Antrittsrede, in der er einen Ueberblick über die Geschichte der Ophthalmologie in grossen Zügen gab, soweit er sie von Beginn seiner Studien im Jahre 1848 an mit zu verfolgen Gelegenheit hatte.

---

2. Dr. Brailey sprach über Sarcoma Growing from the Sheath of the Optic Nerve.

Der Fall betraf eine 42jähr. Frau. Das l. Auge war nach vorn gedrängt, die Lider teigig geschwollen, die Blutgefässe, namentlich temporalwärts, erweitert, die Augenbewegungen stark beeinträchtigt. S = 0. Es bestand regressive Stauungspapille.

Das Auge wurde enucleirt. Der Sehnerv war von einer Geschwulst umgeben, die in allen Durchmessern ca. $1^1/_2$″ mass und sich temporalwärts vom Sehnerven stärker als nasalwärts entwickelt hatte. Es war ein Fibrosarcom, das, wie das Mikroskop erwies, hervorgegangen war aus dem peripheren Theil der Duralscheide. Metastasen fanden sich nirgends. — Der Tumor hatte sich seit 8 Jahren durch allmähliches Vordrängen des Bulbus und frühen Verlust von S bemerkbar gemacht.

Hr. Hulke betont das langsame Wachsthum dieser Geschwülste. In Moorfields Eye Hospital befände sich ein Präparat von einem 22jähr. Manne, bei dem sich der Tumor schon 12 oder 14 Jahre vor der Entfernung bemerkbar gemacht hatte.

Dr. Sharkey betont die Seltenheit dieser Geschwülste.

---

3. Hr. G. E. Walker besprach und zeigte Cases illustrative of the Treatment of Glaucoma.

Der erste Fall betraf einen 43jähr. Pat., der seit April 1885 an Glaucom litt mit mehreren acuten Attacken, welche nur mit Einträufelung von Eserin behandelt wurden. Diese beseitigten zwar die Schmerzen, verhinderten jedoch nicht, dass S = 0 wurde. April 1886 kam Pat. in W.'s Behandlung. Der Bulbus war steinhart und Pat. hatte heftige Schmerzen. W. beseitigte dieselben dauernd durch Cyclotomie und gleichzeitige Eserineinträufelung.

Ausserdem zeigte W. einen Pat., den er schon auf dem ersten Congress 1886 vorgestellt hatte, bei dem das Glaucom dauernd beseitigt sei durch Tragen eines Convexglases von 2 D. — W. erwähnt ausserdem einen anderen Fall, von dem er ebenfalls schon damals gesprochen, wo das Tragen von Convexgläsern ebenfalls einen sehr günstigen Einfluss gehabt hätte.

Dr. Brailey bestätigt die Angaben W.'s bezüglich des ersteren von diesen beiden letzten Fällen, den er mitbeobachtet habe. Er bestreitet übrigens, dass die Behandlung des Glaucoms mit Convexgläsern eine Erfindung von W. sei.

Hr. Nettleship bezweifelt es, dass das Glaucom durch das Tragen der Convexgläser geheilt sei. T sei noch erhöht; es bestände Excavation etc. — Ausserdem vermisst er Gesichtsfeldaufnahmen.

Hr. Hutchinson bezweifelt ebenfalls die Wirksamkeit des Tragens von Convexgläsern. Wenn W.'s Behauptungen richtig wären, müssten viel mehr Fälle geheilt werden, weil die meisten Patienten in einem frühen Stadium der Krankheit Convexgläser zu tragen pflegten. (Sehr richtig. H.)

Hr. Walker erwidert zunächst Hrn. Nettleship, dass das, was von Glaucomsymptomen an dem Pat. noch zu sehen sei, schon dagewesen sei, als Pat. in seine Behandlung kam. Es hätten die Symptome aber nicht den geringsten Fortschritt gemacht.

Hrn. Brailey gegenüber sucht W. nachzuweisen, dass diese Behandlung doch eine Originalidee von ihm sei.

---

4. Hr. G. E. Walker zeigte einen Knaben with Unilateral Proptosis. Der 16jähr. Knabe war einige Stufen heruntergefallen. Er war 3 Tage bewusstlos, bemerkte bald darauf ein zischendes Geräusch im Kopf. (Blutung aus Nase oder Ohren oder sonstige Erscheinungen von Schädelfracturen waren nicht zu beobachten gewesen.) Allmählich wurde nun das r. Auge vorgedrängt, auch das l., aber viel weniger stark. Die Krankheit sei langsam vorgeschritten. Es könne sich um eine Communication zwischen Carotis und Sinus cavernosus oder um ein wahres Aneurysma handeln. Er wäre für eine Unterbindung der Carotis communis gewesen, hätte aber auf Rath von Hutchinson und Holmes vorläufig noch Abstand von der Operation genommen.

Hr. Hutchinson glaubt hauptsächlich aus der Anschwellung der Netzhautvenen auf eine Communication zwischen Carotis und Sinus schliessen zu dürfen. Er verspricht sich von der Ligatur der Carotis keinen Erfolg. Ausserdem verliefen solche Fälle häufig lange Zeit ohne irgend welche ernstere Schädigung. Auch der Knabe werde nur durch die Entstellung und das Geräusch im Kopf belästigt.

Hr. Eales erwähnt einen Fall, wo nach einer Kopfverletzung bei einem Bergmann ein Orbitalaneurysma aufgetreten sei. Man dachte schon an eine Operation. Da sei plötzlich ohne weiteres Zuthun die Vordrängung des Auges, die Pulsation und das Geräusch im Kopf spontan rückgängig geworden.

Hr. Frost erinnert an einen Fall, den er vor einigen Jahren vorgestellt habe, wo die Symptome über 30 Jahre bestanden hätten.

Hr. Hulke erwähnt, dass er vor 5 Jahren in einem solchen Falle die Unterbindung der Carotis communis gemacht habe. Im letzten Jahre seien die Erscheinungen wiedergekehrt. Er hätte das vorausgesehen. Bezüglich der Diagnose erwähnt er, dass, wenn das Geräusch, welches der Pat. wahrnehme, continuirlich sei, es sich um eine Communication zwischen Carotis und Sinus handele, wenn intermittirend, um ein Aneurysma. Die Schwierigkeit der Diagnose würde übrigens durch einen Fall von Dr. Bowman dargethan. Es bestanden dabei alle Symptome von Orbitalaneurysma. Es wurde die Carotis communis unterbunden und wenige Tage darauf starb die Frau in Folge secundärer Blutung. Die Section ergab, dass es sich nicht um Aneurysma, sondern um Thrombose des Sinus cavernosus handelte.

Es folgen Demonstrationen. Ostwalt.

Sitzung vom 9. December 1886.

Adams Frost stellt eine Frau mit symmetrischer Anschwellung in der Gegend der Thränendrüse vor, die sich auf der linken Seite so hart wie Faserknorpel anfühlt, ähnlich wie bei manchen Parotidengeschwülsten. Power, der in einem gleichen Falle die eine Drüse entfernt hatte, überzeugte sich davon, dass eine einfache Wucherung des fibrösen Gewebes vorlag.

Jessop zeigt einen Fall von angeborener Irisatrophie, wo die vordere Epi-

thelschicht zum grossen Theil fehlte, im Uebrigen aber keinerlei Anomalien bestanden.

Silcock, der eine grosse halbkreisförmige Blutung dicht über der Macula beobachtet hat, stellt die Frage auf, ob dieselbe chorioidealen oder retinalen Ursprunges wäre. Nettleship entscheidet sich für letzteren, weil die Gefässe der Retina, die in der Hämorrhagie verschwinden, gewunden, die unterhalb der Macula ziehenden aber gerade verlaufen, weil man keinerlei Nervenfasern über der Blutung hinwegziehen sieht. Weil gewöhnlich nach Resorption des Blutes ein mässig starkes Netzhautgefäss sichtbar werde, welches verstopft erscheint, und endlich auch die meistens halbkreisförmige Gestalt des Blutextravasates mit einer Chorioidealblutung nicht erklärt werden könnte. Jessop erwähnt, dass er einmal als Residuen einer ähnlichen Blutung weisse Flecken längs eines Retinalgefässes habe verfolgen können. Power, der stets über dem hämorrhagischen Herd ein zartes Gewebe sehen konnte, glaubt an einen chorioidealen Ursprung. Anderson erwähnt einen Fall von typischer Retinitis albuminurica, wo eine grosse Blutung im Fundus stattfand.

W. Lang stellt eine 25jähr. Pat. mit neuritischer Opticusatrophie bei guter S. vor. Pat. litt in der Jugend an Krämpfen, in den letzten Jahren an Gallenkoliken.

Augenprüfungen bei Schulkindern: Jackmann trägt über 456 Untersuchungen vor, die er sowohl mit als ohne Mydriaticum — 32 Fälle von Astigmatismus ausgenommen — angestellt hatte. Er fand 19,2 % Ametropie, und zwar Hypermetropie 6,5, Myopie 2,17, Astigmatismus 10,5, Anisometropie 5,04, Farbenblindheit (Wollproben) 1,7, Insufficienz der Interni 8,7, Strabismus 2,8 %. Zwischen dem Verhältniss von Fenster- und Zimmerbodenfläche einerseits und den Procentsätzen der Myopie in den verschiedenen Schulen andererseits konnte er keine bestimmten Beziehungen construiren, ebensowenig kamen die sehr verschiedenen Gesundheits- und Ernährungsverhältnisse der Schüler hierbei in Betracht. Power deutet auf den Einfluss der weiblichen Handarbeiten hin.

Hydatiden-Cyste der Orbita, Exophthalmus verursachend; Cysten in Leber, Lunge, Gehirn und anderen Weichtheilen; einseitige Neuritis optica. Es handelt sich um ein 2jähriges Mädchen, bei welchem alle Krankheitserscheinungen erst $^1/_4$ Jahr vor dem Tode aufgetreten waren. Hinsichtlich der Augen ist zu bemerken, dass das linke nach vorn und unten verdrängt, die Lider leicht geschwollen, die Sclerotica aber weiss, die seitliche Bewegung beschränkt, diejenige nach oben gänzlich behindert waren. Pupillenreaction normal. Papille geschwollen und schlecht begrenzt, Venen verbreitert und geschlängelt, der Augenhintergrund des rechten Auges indessen normal. Das Kind starb schliesslich nach Convulsionen an Lungenödem. Die Section ergab, was die Ueberschrift sagt. Die Cyste in dem oberen Theil der linken Orbita hatte die Grösse einer grossen Wallnuss und war in den rectus superior eingebettet, dessen Muskelfasern die Cyste hinten umspannten, nach vorn aber mit Ausnahme der Innenseite nicht mehr zu verfolgen waren. Die einseitige Neuritis optica glaubt Brailey, der diesen Fall publicirt, auf die Protrusio bulbi zurückführen zu sollen. Jackson leitet sie von dem Druck der in der rechten Hemisphäre (Gyrus angularis) aufgefundenen Cyste ab, wie er schon dreimal, stets waren es Hemiplegien, Neuritis des dem Herde entgegengesetzten Opticus allein beobachtet habe.

Ecchymosis and oedema of the eyelids, without obvious cause. Dr. Ormcrod bespricht 3 Fälle, wo nach Kopf- und Augenschmerzen ohne jedes Trauma oder besondere Krampfanfälle die Augenlider im Verlauf einer Nacht oder selbst in wenigen Stunden Ecchymosen oder bisweilen nur Oedem zeigten, gerade wie nach einem Schlage. Coupland erinnert an die spontanen Blutungen von Hysterischen; Hulke denkt an Gefässerkrankungen der schon älteren Patienten; doch waren solche nach Ormcrods Angaben nicht nachzuweisen. Hadden hat ebenfalls vorübergehende spontane Schwellungen der Lider, viel häufiger noch an Händen und Füssen beobachtet, ohne dass eine Ursache zu finden war. Auffällig ist nach Ormcrod der paroxysmale Charakter der Affection.

Case of supposed quinine amaurosis. Im Anschluss an einen Fall von Chininintoxication, wo ein 34 jähriger Patient ungefähr 6 Wochen hindurch vollständig erblindet war, nachher aber schnell seine volle centrale Sehschärfe wiedererlangte, während sein G.F. hochgradig eingeengt blieb, bespricht Edgar Browne die Chininblindheit an der Hand von 18 gesammelten Beobachtungen. Der Eintritt der Blindheit ist ein plötzlicher oder jedenfalls sehr schneller und vollständigerer, als bei irgend einer anderen heilbaren Form. Bei frühzeitiger Untersuchung finde man im Centrum eine weissliche Trübung, in deren Mitte ein kirschrother Fleck, gerade so wie bei einer Embolie. Die Retinalgefässe sind stets ausserodentlich eng, in einem Falle erst acht Tage nach Beginn der Amaurose constatirt. Die Papillen erscheinen bleich, die Pupillen stark dilatirt und reagiren nicht auf Lichteinfall, bisweilen aber bei Accommodation. Die Beweglichkeit der Pupillen stellt sich wieder ein. Die Dauer der absoluten Amaurose ist sehr verschieden und betrug 3 oder 4 Tage bis 6 Wochen und 7 Monate. Die Herstellung der centralen S. trat dann rapide ein. In der ersten Zeit besteht dann noch centrale Farbenblindheit, das Gesichtsfeld für Weiss war in den 18 Fällen 11 mal stark eingeengt, einmal auch für Farben, viermal war das G.F. normal; in einem Falle bestand ein centrales Scotom (Raucher?). Das G.F. besserte sich bisweilen, aber ganz normal wurde es in ausgesprochenen Fällen niemals. Die in Betracht kommende Retinalpartie sei die nicht vascularisirte Gegend um die Macula herum, also gerade umgekehrt wie bei der Neuritis axialis. Die Menge des eingeführten Chinins variirte von 180 grain in Einzeldosis bis 46 grain innerhalb eines Tages bis einer Woche. Eine Erklärung der Erscheinungen sei bei dem Stande der bisherigen geringen Erfahrungen noch nicht erlaubt. Peltesohn.

Sitzungsbericht vom 27. Januar 1887.

Treatment of conical cornea. Cowell stellt 3 Fälle von Staphyloma anticum vor, die er durch transversale Incision geheilt hat. Brailey schabt die Cornea in senkrechter Richtung aus und vereinigt die ausgeschabten Ränder durch eine Naht. Higgens hat die meisten Fälle bei Frauen und hauptsächlich bei hypermetrop. Augen beobachtet, Mc. Hardy nur bei ganz jungen Leuten. Letzterer zieht ebenfalls die horizontale Incision der verticalen vor. Anderson Critchett, der in der Hälfte der Fälle nachträglich eine vordere Synechie eintreten sah, die eine Iridectomie nöthig machte, beginnt deshalb die Behandlung mit einer sehr schmalen Iridectomie, macht 10 Tage später eine ähnliche nach aussen und entfernt dann einen elliptischen Lappen aus der Hornhaut. Lang empfiehlt, den Schnitt grösser zu machen, als der Pu-Durchmesser beträgt, um der Synechie vorzubeugen.[1]

[1] Weit bessere Erfolge giebt die Betupfung der Kegelspitze mit dem Glüheisen. H.

Calcareous film of cornea. Ein Grobschmied, bei welchem keinerlei gichtische oder rheumatische Diathese nachweisbar, wird von Marcus Gunn vorgestellt. Beide Hornhäute sind von einem queren kalkartigen Häutchen überzogen, das bis zum medialen Rande der Cornea heranreicht, ohne sich dort nach abwärts zu neigen. Hierdurch unterscheidet sich der Fall von Nettleship's Beobachtungen. Nur das linke Auge zeigte herabgesetzte S und schielte von Anfang an. Gunn will das kalkhaltige Material auskratzen.

Choroidal Haemorrhage. Jessop berichtet über den Ausgang der neulich beschriebenen grossen halbkreisförmigen Blutung in völlige Wiederherstellung der Sehkraft ohne jedes Scotom. Er schliesst daraus, dass der Erguss in die Nervenfaserschicht stattgefunden hatte. Silcock sah seinen Fall in einen weissen, atrophischen Chorioidealherd ausgehen. Daher verlegt er die Blutung in die Chorioidea.

Detachment of retina (W. Lang). Centrale Netzhautablösung ohne nachweisbare Ursache bei einer 63 jährigen Frau.

Exostoses of skull, with atrophy of optic nerves. Ein 12 jähr. Knabe, aus der Praxis Nettleship's, bietet folgende Erscheinungen: Sehr grosse und vollkommen symmetrische glatte Exostosen in der Schläfen- und Warzenbeingegend und an der Augenwand beider Orbitae, ferner in der Mittellinie an oder nahe bei der kleinen und grossen Fontanelle. Die Sutura coronalis ist als Vertiefung zu fühlen. Zu beiden Seiten der Nasenwurzel eine Grube zwischen dem Proc. nasalis ossis frontis und dem Os maxillae super. Zahlreiche grosse Venen tauchen aus diesen Gruben hervor. Die Entfernung beider Augen von einander ist sehr gross. Der Unterkiefer tritt beim Oeffnen des Mundes nach vorn, wahrscheinlich in Folge einer Deformation der Cavitas glenoidea. Der harte Gaumen sehr hoch und nach vorn eng, die übrigen Gesichtsknochen ganz normal. Während Geruch und Gehör nicht gelitten haben, besteht beiderseits neuritische Atrophie der Sehnerven, links stärker als rechts. Die Sehschärfe war stets dieselbe gewesen = $^1/_{10}$.

Unusual clinical cases. Mules berichtet kurz über 6 aussergewöhnliche Beobachtungen. 1) Pseudosarcom der Iris bei einem 18 Monate alten Kinde. Es ist ein Gumma. — 2) Tiefes, fortschreitendes Ulcus corneae mit Perforation an dem vorderen Hornhautpol, sodass man eine Sonde einführen kann. Behandlung mit Ausschabung und Jodoform. 3) Ulcus corneae bei Exophthalmus (Basedow), nach langer vergeblicher Behandlung allein durch Schluss der Lidspalte [bis auf $^1/_5$] geheilt. 4) Doppelseitige zufällige Selbstentbindung der Linse mit Erhaltung verwendbarer Sehschärfe bei einem 67 jähr. Manne. 5) Blasrohrpfeil, 11 Tage hindurch im Bulbus eingekapselt. 6) Scleralhernie durch Trauma von vorn bei klaren Medien. Man sieht die Papille mit unregelmässigem Scleralrand, herausgezerrt und gestört, die Centralarterie als weisse Linie, währen die Vene ihr Lumen behalten hat. — Ad 3) empfiehlt Berry sofort die Lidvereinigung anzustreben, ohne erst Ausschabung u. s. w. zu versuchen. Ad 5) erwähnt Critchett einen Fall, in dem bei einer Dame, deren Bulbus er 9 Monate nach einer ähnlichen Verletzung enucleiren musste, den Pfeil zum Theil noch im Bulbus, zum Theil in der Orbita liegend vorfand. Higgens verspricht sich bei der Behandlung der fortschreitenden Hornhautgeschwüre die beste Wirkung vom Eserin- und Verband. Brailey giebt dies nur für die nicht infiltrirten Ulcera zu; bei Infiltrationen nützt die Galvano-

kausis. Gunn hat letztere auch bei ziemlich reinen, serpiginösen Geschwüren mit Erfolg angewendet. Simeon Snell lobt die Vorzüge der Chininbehandlung.

Three cases of acute cerebral disease with ocular symptoms. (G. A. Berry.) Im ersten Fall erkrankte ein $2^1/_2$ jähr. Mädchen nach Husten und Kopfschmerz an fast vollständiger Ophthalmoplegia externa. Die kleine Pat. war benommen, hatte einen heftigen Schreikrampf und der Patellarreflex fehlte. Nach 2 wöchentlicher Jodkalibehandlung ging die Lähmung langsam zurück, indem sich auch das Allgemeinbefinden besserte. Der zweite Fall betrifft ein 18 jähr. Mädchen, das an Migräne und krampfhafter Convergenz, wahrscheinlich hysterischen Ursprunges, erkrankte. Zu einer Zeit waren beide Augen der Pat. anscheinend unveränderlich nach links gerichtet. Aussergewöhnliche Temperaturschwankungen wurden bei ihr ausserdem beobachtet. Sitz der Läsion vielleicht in den Corpora quadrigemina oder in der Rinde. Im dritten Falle handelte es sich um periodische Hemianopia temporalis mit gleichzeitiger Verlangsamung des Pulses. Ursache: Druck auf das Chiasma in Richtung von vorn nach hinten. Gowers zweifelt an Berry's Annahme, dass es sich im ersten Falle um Tuberkulose in der Gegend der Kerne handelt, Thrombosis sei bei Kindern nichts Seltenes, vielleicht sei dadurch die Arterie, welche zu den ocularen Centren führt, verstopft worden. Auch Dilatation des Aquaeductus Sylvii sei nicht ausgeschlossen, Ernährungsstörungen die Ursache einer solchen. Hinsichtlich des zweiten Falles erwähnt er, dass Strabismus divergens gegen Hysterie spräche (?). Für den dritten Fall nimmt er Hydrocephalus internus als ursächliches Moment an. Waren Tay und Sharkey erwähnen ähnliche Beobachtungen, wie im ersten Falle, wo diffuse Entzündung der Hirnganglien die Ursache der plötzlichen Ophthalmoplegie waren. Peltesohn.

Referate, Uebersetzungen, Auszüge etc.

1) **Beiträge zur Anatomie des Auges im normalen und pathologischen Zustande**, von Dr. Emil Berger, Privatdocent an der Universität in Graz. Mit eingeheftetem Atlas von 12 lithographirten Tafeln. Wiesbaden, J. F. Bergmann.

A. Abhandlungen aus dem Gebiete der normalen Anatomie des Auges.

Verf. hat auf Grundlage der von ihm modificirten His'schen Methode, aus Serienschnitten die Projectionen anatomischer Gebilde darzustellen, die hintere Kammer untersucht. Die letztere besteht aus einem von Zonulafasern freien präzonulären Theile, welcher in den Ciliarthälern um 0,2—0,4 mm weiter nach hinten reicht und den letzteren entsprechend auch am Irisrande etwas erweitert erscheint, einem von Zonulafasern durchsetzten (zonulären) und einem hinter denselben gelegenen (postzonulären) Theil. Der zonuläre Theil zeigt zwischen je 2 Ciliarbergen blindsackartige, 1—1,5 mm tiefe, intravalläre Fortsetzungen. Wird Anilinlösung in den postzonulären Theil oder in das Linsenband injicirt, so dringt dieselbe in den präzonulären Theil, ebenso auch in das Linsenband injicirte Luft. Innerhalb des Linsenbandes liegen mit Kammerwasser

gefüllte Räume, welche durch Lücken mit dem präzonulären Kammertheil communiciren, welche für Anilinlösung und Luft permeabel, für zähere Injectionsmassen, wie Hühnereiweiss, jedoch impermeabel sind. Die intravallären Kammertheile wurden im letzteren Falle nicht injicirt gefunden. Den Ciliarthälern entsprechend ist das Linsenband in äquatorialer Richtung breiter, in sagittaler Richtung schmäler, als an den Ciliarbergen, wo es auch weiter gegen die Augenaxe hineinragt.

An Meridionalschnitten lassen sich die intravallären Kammertheile blos vermittelst der modificirten His'schen Methode erkennen, sonst sind sie an frischen Augen an senkrecht zur Glaskörperoberfläche gerichteten Schnitten leicht nachweisbar. Die an solchen Schnitten im Ciliarthale der Glaskörperoberfläche unmittelbar aufliegenden Zonulafasern sind bei Cyclitis durch Transsudat vom Glaskörper getrennt; dies spricht für ihre Unabhängigkeit von dem letzteren, was Verf. gegen den ihm gemachten Vorwurf, sie beruhen auf einer Verwechselung mit der Hyaloidea, betont.

Der postzonuläre Kammertheil ist ein capillärer Spalt, dessen vordere Wand von den Zonulafasern, dessen hintere Wand von dem verdichteten Glaskörpergewebe und dem Ligamentum hyaloideo-capsulare gebildet wird. Es beginnt dieser Spalt 1 mm nach innen vom Linsenrande und 2 mm vor der Ora serrata. Mit Luft oder Eiweiss injicirt bildet er den Canal godronné (Petit), wobei jedoch die Injectionsmasse sich auch innerhalb des Linsenbandes findet. Ein postzonulärer Canal bildet sich durch vordere Glaskörperabhebung (Cyclitis, Glaucom, Narbenstaphylom); er ist von einzelnen starren Zonulafasern (nur an faulen Augen von zahlreichen) durchsetzt, welche im Glaskörper endigen, sonst finden sich innerhalb des Canales ungemein feine netzförmig mit einander verbundene Fäserchen.

Verf. erklärt, warum früheren Untersuchern die aus dem Glaskörper hinter der Ora serrata kommenden Zonulafasern entgangen sind. Die von der Limitans int. abgehenden Fasern entstehen als Bündel von den Zacken der Ora serrata. Wahrscheinlich ist die Form der letzteren durch Anpassung an die Zugwirkung dieser Bündel entstanden. Als senile Veränderung findet sich eine Supertraction des inneren Netzhautrandes, veranlasst durch diese Zonulabündel, welche durch Vorrücken der Linse (Verengerung der Vorderkammer) im höheren Alter beträchtlich gezerrt werden. Verf. tritt für eine partielle Kreuzung der vorderen Zonulafasern ein. Ferner giebt es noch eine Kreuzung zwischen den meridionalen und bogenförmigen Fasern (circuläre Fasern Merkel's), welche letztere Verf. nicht für constant hält. In einem Falle von Cyclitis fand Verf. eine Erweiterung des durch circuläre Verwachsung der Hyaloidea mit der Hinterkapsel gebildeten postlenticulären Spaltes.

B. Abhandlungen aus dem Gebiete der pathologischen Anatomie des Auges.

I. Studien über Iridocyclitis und Phthisis bulbi.

Verf. bespricht zunächst die Formveränderungen des phthisischen Auges, worunter je ein Fall von Fistel des suprachorioidealen Raumes und von Abreissung der Netzhaut vom Orbiculus ciliaris. Die zusammengefaltete Netzhaut bildete einen stumpfförmigen Fortsatz. Bei der Besprechung der mikroskopischen Veränderungen macht Verf. auf gleiche Veränderungen bei Glaucom, Narbenstaphylom u. s. w. aufmerksam.

Im Hornhautepithel finden sich die intercellulären Lücken erweitert, an der Basis des Epithels liegen Tröpfchen, nach vorn Bläschen, die mit ein-

ander confluiren. Auch innerhalb der Zellen finden sich mit Flüssigkeit erfüllte Räume. In einem Falle waren narbenartige Räume im Epithel entstanden. Zwischen den Epitheliën liegen Eiterkörperchen, die Nervenfasern sind deutlich erkennbar. In phthisischen Augen finden sich cancroidartige Epitheleinsenkungen, deren hintere Schichten pigmentirt sind. Zwischen dem Epithel und der M. Bowmani bildet sich mitunter eine pannusähnliche Schicht.

Die Nervencanäle innerhalb der Bowman'schen Membran sind bei Cyclitis deutlich erkennbar; in phthis. Augen ist die M. Bowm. entweder in eine bindegewebige Membran umgewandelt oder sie ist erhalten, aber stark gefaltet. Die Nervenfasern sind spärlicher. Als anatomische Befunde von grösseren Bläschen auf der Oberfläche der Hornhaut eines phthisischen Auges fand Verf. Abhebung des Epithels oder des Epithels und einer bindegewebigen Membran, von welcher sich nicht mehr entscheiden liess, ob sie zum Theil der M. Bowmani angehört, oder Abhebung des Epithels der M. Bowmani und der vordersten Hornhautschichten.

Die Saftbahnen des Hornhautparenchyms fand Verf. bei Cyclitis erweitert; innerhalb derselben finden sich die Hornhautkörperchen mit ihren Fortsätzen, mithin sind die letzteren nicht die Lymphbahnen der Hornhaut, wie dies Recklinghausen annahm. Das Hornhautödem nimmt vorwiegend die hinteren Schichten ein, nur in einem Falle war das Oedem an der Peripherie stärker entwickelt, als im Centrum. Bei massenhafter Entwickelung von Blutgefässen in der Hornhaut war es nur mässig angedeutet am Flächenschnitte erkennbar. Die Hornhautkörperchen zeigen erst spät Erscheinungen von Proliferation, was insbesondere auch in ödematösen Hornhäuten phthisischer Augen, wo entzündliche Erscheinungen auch fehlen können, zu beobachten ist und für die Unabhängigkeit der Eiterbildung von der Zellenproliferation spricht.

Die in die Hornhaut eingedrungene Flüssigkeit stammt zum Theil aus den veränderten Gefässen der Hornhaut, zum Theil aus der Vorderkammer, indem die veränderten Endothelien der M. Descemeti Flüssigkeit durch dieselbe durchdringen lassen.

Die Descemet'sche Membran ist bei Cyclitis parallel zur Oberfläche gestreift, später blättert sie sich (durch Lösung der intralamellären Kittsubstanz) in Lamellen auf. Partielle Abhebung der M. Desc. durch transsudirtes Serum, Eiter und Blut findet sich namentlich an der Hornhautperipherie.

Die Endothelzellen der M. Desc. sind durch Erweiterung der intercellulären Lücken in Stachelzellen umgewandelt, auch innerhalb der Zellen finden sich Flüssigkeitströpfchen, namentlich in dem Kernraume Leydig's. Häufig sind partielle Abhebungen des Endothels. Das Letztere ist an der Hornhautperipherie gewöhnlich stärker pigmentirt. Das Pigment stammt zum Theil von zerfallenen rothen Blutkörperchen (Oeller), zum Theil aus den während der Entzündung Pigment verlierenden Stromazellen der Iris, später auch aus den Gefässen der letzteren. Da die Saftströmung nach der Kammerbucht geht, wird auch das meiste Pigment dorthin geschwemmt. In phthisischen Augen finden sich die Endothelzellen in colloide Körperchen oder in pigmentirte spindelförmige Zellen umgewandelt.

Bei Cyclitis ist der Schlemm'sche Canal mit Exsudatzellen umgeben, partiell erweitert, später findet sich Pigment innerhalb desselben und in seiner Umgebung; in phthisischen Augen ist er obliterirt.

Die vordere Kammer ist bei Cyclitis zuerst verengt oder aufgehoben; später wird sie erweitert und schliesslich verengt sie sich wieder. Ausser Eiter enthält sie Riesenzellen, die durch die Aufnahme von rothen Blutkörperchen

in weisse entstanden sind. In einem Falle fanden sich Fetttröpfchen in der Vorderkammer.

Bei Cyclitis ist der Fontana'sche Raum zuerst aufgehoben; zwischen den Balken des Lig. irid. pect. finden sich Rundzellen angehäuft. Die Balken selbst zeigen eine feine Längsstreifung, was auf ihre Zusammensetzung aus ungemein feinen Fibrillen hindeutet. In phthisischen Augen ist die Kammerbucht obliterirt, allein im späteren Verlauf der Cyclitis kann die Kammerbucht sich vorübergehend wiederherstellen, wobei neugebildete bindegewebige Adhäsionen zwischen der Iris und der M. Descemeti eine partielle Abschliessung der Kammerbucht zur Folge haben können. In einem Falle schloss eine cuticulare Membran, die von den Zellen der M. D. abgeschieden war, die Kammerbucht ab. Die Fähigkeit dieser Zellen, cuticulare Ausscheidungen zu bilden, hat ein extrauterines Wachsthum der M. Descemeti zur Folge, welches beim Menschen zwar unbedeutend, beim Rinde jedoch ein mehrfaches der ursprünglichen Dicke beträgt.

An der Iris wurden partielle Abhebungen des vorderen Endothels und Pigmentirung desselben, fibrinös-eitrige Auflagerungen auf der Vorderfläche, welche zu verschiedenen Malen abgelagert wurden, beobachtet. Die Stromazellen sind anfangs wenig verändert, später zeigen sie Kernvermehrung. Der Sphincter pupillae ist ectropionirt, seine Fasern zeigen fibrilläre Streifung, später Kernvermehrung und Ablagerung von Kalksalzen. Die Pupille ist entweder durch Granulationsgewebe oder durch Breiterwerden der Iris, in Folge von beträchtlicher Infiltration, geschlossen. In der Iris atrophischer Augen sind häufig entzündliche Ablagerungen, mitunter von Knotenform, welche die hintere Grenzmembran perforiren können. Die Pigmentschicht ist gewuchert und sendet sprossenförmige Fortsätze in die cyclitischen Schwarten. Weiter werden die Neubildung und Obliteration der Gefässe, das Vorkommen colloider Körperchen, Hämorrhagien in der Iris atrophischer Augen besprochen.

Der Ciliarkörper ist beträchtlich geschwollen, die circulären Fasern des Accommodationsmuskels nach vorn und innen gezerrt. Nicht selten sind später winkelige Knickungen des Ciliarkörpers, veranlasst durch die sich retrahirenden cyclitischen Schwarten.

Die ersten Veränderungen in der Pars ciliaris retinae bestehen in einer partiellen Abhebung der Glaslamelle, Auftreten von Flüssigkeitströpfchen in dieser Schicht, später auch innerhalb der Zellen. Weiter kommt es zur Proliferation der Cylinderzellen und der Pigmentzellen. Letztere verlieren zunächst ihr Pigment an der dem Glaskörper zugekehrten Seite. Diese Veränderungen beginnen an dem planen Theile des Corp. cil., später an den Ciliarbergen, am spätesten treten sie in den Ciliarthälern auf. Die Cylinderzellen wachsen zu schlauchförmigen Zellenconglomeraten oder zu Spindelzellen aus, nie bilden sich aus ihnen Gefässe, sondern letztere kommen von den Gefässen des Ciliarkörpers. Durch cuticulare Ausscheidung bilden diese Zellen ein Gerüste, das, wenn die letzteren durch fettige Degeneration zu Grunde gegangen sind, persistiren kann.

Die Bündel des Accommodationsmuskels sind durch entzündliches Oedem auseinander gedrängt, die fibrilläre Streifung (durch Lösung der die Primitivfibrillen Engelmann's verbindenden Kittsubstanz) tritt deutlich hervor; erst in phthisischen Augen findet sich Kernvermehrung oder fettige Degeneration der Muskelfasern; es bleiben bindegewebige Massen von fächerförmiger Anordnung zurück. Häufig sind im Ciliarkörper phthisischer Augen Infiltrationen, Hämorrhagien und Kalkablagerung, nie aber kommt wahres Knochengewebe vor.

In der Aderhaut findet sich bei Cyclitis partielle Abhebung des Pig-

mentepithels, Infiltration der inneren Schichten, insbesondere der Choriocapillaris, von welcher ganze Strecken obliteriren. Die Stromazellen sind in der ersten Zeit unverändert. Später werden auch die äusseren Schichten der Aderhaut ergriffen. Von der Aderhaut wandeln sich ganze Strecken in eine bindegewebige Masse um, während andere Theile derselben erhalten sein können. Häufig sind in phthisischen Augen Infiltrationen, Hämorrhagien, Kalkablagerung und Neubildung bindegewebiger Excrescenzen. Das neugebildete Knochengewebe entsteht durch Verknöcherung der zwischen der Choriocapillaris und der Glashaut gelegenen entzündlich neugebildeten Bindegewebsmassen. Dort, wo zwischen der Glashaut und der Netzhaut sich das Knochengewebe gebildet hatte, war es frühzeitig zur Berstung der Glashaut gekommen und hatte das Exsudat sich in den subretinalen Raum verbreitet. Knochenbildung fand Verf. in 19 phthisischen Augen 14 mal, darunter in der Aderhaut 10 mal, cyclitische Schwarten 3 mal, Cataracta fibrosa 2 mal, Netzhaut 2 mal, Glaskörper 2 mal.

In 2 Fällen wurde im Uvealtracte von phthisischen Augen die Entwicklung von Sarcom beobachtet. In einem Falle war ein Spindelzellensarcom nach hinten bis in den Sehnerven vorgedrungen, in einem Falle hatte ein grosszelliges Rundzellensarcom einen Theil des Ciliarkörpers und der benachbarten cyclitischen Schwarten eingenommen.

Im suprachorioidealen Lymphraume fanden sich Exsudation und Hämorrhagie, welche letztere ganze Strecken der zwischen der Lam. suprachor. gelegenen Räume frei lassen kann, die mithin nicht mit einander communiciren. Ausser der Abhebung des Uvealtractus wurden partielle Obliteration, Cystenbildung, Kalkablagerung im suprachor. Raume beobachtet.

Die hintere Augenkammer ist durch Vortreibung der Iris und vordere Glaskörperabhebung erweitert, später kommt es zur Vereinigung des postlenticulären und postzonulären Raumes. Innerhalb der cyclitischen Schwarten können sich lange Zeit Reste der hinteren Kammer erhalten. In 2 Fällen wurden die intravallären Kammertheile cystenartig erweitert gefunden. Die Endothelzellen der hinteren Kammer wachsen zu pigmentirten spindelförmigen Zellen aus oder wandeln sich durch colloide Entartung in halbkugelförmige Drusen um.

Die Linsenkapsel ist bei Cyclitis parallel zur Oberfläche gestreift oder in Lamellen gespalten. Durch Druckusur von Kalkconcrementen oder durch die Retraction cyclitischer Schwarten kann sie bersten; in einem Falle bestand eine breite spontane Perforation der Hinterkapsel, durch welche ein grösseres Gefäss in den Kapselsack eindrang. Durch lacunäre Resorption kann bei Knochenbildung in der Umgebung der Linsenkapsel dieselbe resorbirt werden. Schrumpfende hintere Synechien können Linsenastigmatismus hervorrufen.

Der Kapselinhalt wandelt sich bei uneröffneter Kapsel zuerst in eine Cataracta mollis um, bei eröffneter Kapsel im 2. Stadium dringen Rundzellen in den Kapselsack ein und es bildet sich durch deren Organisation eine C. fibrosa. Im 3. Stadium findet sich regressive Metamorphose der C. fibrosa (Kalkablagerung, schleimige Erweichung, Knochenbildung). Als seltenere Befunde werden beschrieben: Einschlüsse von Linsenfasern, Erhaltensein des Linsenkernes (5 Jahre nach Beginn der Phthise) in der Cataracta fibrosa, massenhafte Gefässbildung, Bildung mehrfacher durch schleimige Erweichung entstandener Cysten im hinteren Theile der C. fibrosa. Auch als Leichenerscheinung kann eine der C. senilis ähnliche Veränderung in der Linse beobachtet werden, stets findet sich dann der lamelläre Bau der Linsenkapsel angedeutet. Die Lösung der interlamellären Kittsubstanz scheint eine Veränderung der physikalischen Verhältnisse (Diffusion) der Linsenkapsel zur Folge zu haben,

wodurch vermehrte Aufnahme von Flüssigkeit in den Kapselsack und Abgabe von Linseneiweiss an die Vorderkammer verursacht wird. Bei Cyclitis, hinteren Synechien, Vorfall der Linse in eine Wunde sind es wahrscheinlich chemische Einflüsse, welche die interlamelläre Kittsubstanz zur Lösung bringen.

Die Anordnung der Exsudatzellen im Glaskörper weist darauf hin, dass seine Peripherie aus Lamellen zusammengesetzt ist; letztere können noch dann partiell persistiren, wenn der Glaskörper ganz mit Eiter erfüllt ist. Die Glaskörperzellen sind durch mehrfach sich verzweigende Fortsätze mit einander verbunden, im Glaskörperkern findet sich ein ungemem feinmaschiges Netzwerk zwischen den Zellen. Die letzteren sind, wenn der Glaskörper bereits mit Rundzellen infiltrirt ist, noch unverändert. Rundzellen können auch in das Protoplasma der Glaskörperzellen eindringen. Bei Cyclitis kann Exsudat oder eine Hämorrhagie die präformirten Glaskörperspalten erfüllen, so in einem Falle des Canalis Cloqueti. Vordere Glaskörperabhebung ist bei Cyclitis die Regel, in einem Falle war sie durch Hämorrhagie hervorgerufen, seltener ist die hintere, jedoch können beide mit einander verbunden sein. Hämorrhagien können fast den ganzen Glaskörperraum erfüllen. Im Glaskörper cyclitischer und phthisischer Augen kann Cystenbildung durch Hämorrhagie oder schleimige Erweichung oder durch Erweiterung von Lymphbahnen vorkommen. In einem seit 16 Jahren phthisischen Auge war der in die Hornhautwunde eingeheilte Glaskörper vollständig in Knochengewebe umgewandelt.

Die ersten Veränderungen der Netzhaut bei Cyclitis bestehen in einem entzündlichen Oedem, Abhebung der Limit. int. und Erweiterung der Lymphbahnen der Netzhaut, Auftreten von Flüssigkeitstropfen an der Basis der musivischen Schicht, scheinbarer Kernbildung in den Innengliedern der Zapfen, Schwellung der musivischen Schicht, Abstossung der Aussenglieder, während die Innenglieder eine Halbkugelform annehmen. Nunmehr entstehen der cystoiden Entartung ähnliche Veränderungen zuerst an der Ora serrata und in der Umgebung der Papille, wo auch die Ablösung der Netzhaut beginnt.

Die weiteren Veränderungen bestehen entweder in einer Hypertrophie der Körnerschichten, die sich mit einander vereinigen oder es bleibt blos das gewucherte Stützgewebe zurück, während die nervösen Elemente schwinden. Die Nervenfasern können entweder sehr frühzeitig, während sie früher varicös verdickt waren, fettig zu Grunde gehen und selbst in der Papille fehlen oder sich selbst in seit Jahren phthisischen Augen zum Theile erhalten. Letzteres erklärt, warum Feuererscheinungen in phthisischen Augen noch ausgelöst werden, welche den Kranken derart quälen, dass die Enucleation nothwendig erscheint. Nach Cyclitis ist immer eine Schichtung in der Netzhaut angedeutet; nach Panophthalmitis ist die letztere in eine bindegewebige Membran umgewandelt.

Das Pigmentepithel, das ursprünglich in seiner Continuität unterbrochen wurde, kann sich später vollständig regeneriren; durch partielle Umwachsung können Theile desselben in die Netzhaut hineingezogen werden und dort einer colloiden Entartung unterliegen. Ausserdem kommt auch Pigment aus den Gefässen, welche durch die Arteriitis oblit. in bindegewebige Stränge umgewandelt werden; selten kommt hyaline Gefässentartung vor. In der bindegewebig entarteten Netzhaut bilden sich durch schleimige Erweichung kleine Cysten. Im vordersten Theile der abgehobenen Netzhaut fand sich in 2 Fällen vom Orbiculus ciliaris mit Gefässen versorgtes wahres Knochengewebe vor.

Der Sehnerv zeigt bei Cyclitis die Erscheinungen der Papillitis, in einem Auge mit Sec. Glaucom war das die excavirte Grube füllende Gewebe beträchtlich geschwollen. Die Schwellung der Papille, sowie das Stauungsödem in ihrer

Umgebung können in phthisischen Augen noch deutlich sein. In einem Falle kam es durch letzteres zur Berstung der Limit. ext. Im Sehnervenstamme entwickelt sich zunächst eine interstitielle Neuritis, erst später wird die Wucherung der Neurogliazellen so bedeutend, dass die zwischen den Septen gelegenen Theile mit Carmin stärker tingirt erscheinen, als die ersteren (parenchym. Neuritis).

Die Scheiden des Sehnerven sind entzündlich infiltrirt und aufgelockert. Die Endothelzellen der Arachnoidealscheide sind gewuchert und zumeist pigmentirt. In einem Falle von aufsteigender secundärer Degeneration des Sehnerven fanden sich Befunde an den Gefässen, welche Verf. als Endarteriitis oblit. ansieht. Die erstere Erkrankung fasst Verf. als auf dem Wege der Sehnervenscheide aufsteigende chronische Entzündung, welche den Gefässen folgend, von der Peripherie nach der Axe vorwärts schreitet. Verf. hebt das Analoge einiger Befunde bei der aufsteigenden Degeneration und der grauen Atrophie hervor.

Die Verdickungen der Sclera erklären sich durch entzündliche Hypertrophie. Zunächst finden sich die perivasculären Räume infiltrirt, von welchen aus Rundzellen zwischen die Lamellen der Sclera eindringen. Von den Scleralzellen finden sich einzelne mit 2 Kernen, häufig sind sie verdickt. Die interlamellären Spalten (Saftcanälchen) der Sclera sind verbreitert. In den inneren Schichten der Sclera und in der Umgebung der Gefässe und Nerven finden sich reichlich Pigmentzellen angesammelt, welche zum Theil durch die Proliferation der präexistirenden Pigmentzellen entstanden, zum Theil durch die Verschleppung von aus der Suprachorioidea stammender Zellen hingelangen, wofür auch spricht, dass sie längs der Nerven und Gefässe am weitesten nach aussen reichen.

Die Tenon'sche Kapsel zeigt Infiltration, partielle Adhäsionen, nach Panophthalmitis auch vollständige Obliteration des T.'schen Raumes. Mitunter sind in der Kapsel reichliche Neubildungen von Gefässen, Hämorrhagien, Pigmentirungen und Kalkablagerung zu beobachten.

Die Conjunctiva lässt bei Cyclitis erweiterte intercelluläre Lücken des Epithels und papillenartige Fortsätze desselben in phthisischen Augen erkennen. häufig sind Ectasien der Lymphbahnen. Nach der Perforation der Cornea kann es zu breiten Gefässanastomosen zwischen der Conjunctiva und dem Uvealtracte kommen.

An den Ciliarnerven fand Verf. unter 16 Fällen 9 mal entzündliche Veränderungen. Die letzteren können sich bis in die Cornea hinein und noch in die die Sclera perforirenden Canäle fortsetzen.

Verf. prüfte seine Befunde mit Rücksicht auf die Frage, auf welchem Wege die sympath. Ophthalmie übertragen werde. Gewiss ist dies für den Sehnerven (unter 16 Fällen fanden sich 14 mal entzündliche Veränderungen an demselben); die mycotische Uebertragung ist zweifellos, so fand auch Verf. Mikrokokkenhaufen im Intervaginalraum des Sehnerven eines sympathisirenden Auges. Auch das fortwährende Vorkommen von entzündlichen Veränderungen im sympathisirenden Auge, das heerdförmige Auftreten der letzteren, spricht in diesem Sinne. Offen lässt Verf. die Frage, ob die Uebertragung auch auf dem Wege der Ciliarnerven stattfinden kann und ob die Uebertragung immer mycotischen Ursprungs sei, wogegen jene Fälle sprechen würden, wo ein Sarcom des Uvealtractes ohne Perforation der Formhäute des Auges die sympathische Ophthalmie auf dem anderen Auge anregen kann.

Ein Vergleich der anatomischen Befunde bei Cyclitis, Glaucom und Buphthalmus ergiebt, dass sie in den wesentlichen Punkten übereinstimmen; auch die Entzündung in der Umgebung der Venae vorticosae, sowie die Auf-

lockerung der Duralscheide des Sehnerven, sowie der hintersten Sclerallamellen (Stilling) hält Verf. nicht für das Glaucom charakteristisch. Wahrscheinlich sind sie alle nur secundäre Veränderungen, die nicht das Wesen des Glaucoms sind.

II. Zur Kenntniss der glaucomatösen Sehnervenexcavation.

Verf. fand in 2 Fällen von Sec. Glaucom die Blutgefässe dem Excavationsrande unmittelbar anliegen, während die Sehnervenfasern nach innen von denselben gelegen sind. Ein Trugbild ist deshalb die Excavation nicht. Besprochen wird ferner das Verhalten der ophthalmoscopischen zur anatomischen Excavation, die Veränderungen in der Netzhaut, ferner in einem Falle durch starke Retraction der Lamina cribrosa entstandenen Lücken zwischen der letzteren und der Sehnervenfasern, die fast pigmentlose Beschaffenheit des Pigmentepithels der Netzhaut und die geringe Pigmentirung der inneren Aderhautschichten in der Umgebung der Sehnervenpapille.

---

2) Ueber Antisepsis in der Augenheilkunde, von Prof. H. Sattler. — Vortrag, gehalten in der Generalversammlung des Centralvereines deutscher Aerzte in Böhmen, am 21. December 1886. (Prager mediz. Wochenschr 1886. Nr. 52 und 1887. Nr. 1.)

Schon vor 10 Jahren hat S. die Salicylsäure als Antisepticum bei Augenoperationen verwendet und später dieselbe in Verbindung mit Borsäure in Anwendung gebracht. Diese Mischung wirkt antiseptisch, verursacht aber heftiges Brennen. S. versuchte es daher mit Borsäurelösung, die aber, wie sich später herausstellte, nur eine geringe antibacterielle Kraft besitzt. Carbolsäure verwendete S. nicht, da sie in schwachen Lösungen nicht ausreichend antiseptisch wirkt, in stärkeren aber für die Cornea nicht ganz unbedenklich ist. Oft wiederholte Thierversuche überzeugten S., dass die inficirenden Mikroorganismen, durch welche Eiterungsprocesse der Cornea und des Aderhauttractus erzeugt werden, in dem Secret der Bindehaut und des Thränensackes enthalten seien und dass eine Sublimatlösung 1 : 1000 diese inficirenden Mikroben zu vernichten im Stande sei. Er schlägt nun bei Operationen folgendes antiseptisches Verfahren ein: Nach in gewohnter Weise vorgenommener Reinigung der Hände werden dieselben in eine Sublimatlösung 1 : 1000 getaucht und nicht abgetrocknet; das Eintauchen der Hände in diese Lösung wird während der Operation einige Male wiederholt und die Umgebung des zu operirenden Auges mit derselben Lösung desinficirt. Die Instrumente bleiben $^1/_2$—1 Min. in kochendem Wasser, werden dann in einer 5 % Carbollösung abgekühlt und kommen nicht abgetrocknet sofort zur Verwendung. Auch zu Ausspülungen des Conjunctivalsackes und zur Bespülung der Cornealwunde bedient sich S. des Sublimates und zwar in einer Lösung von 1 : 5000. Als Verband verwendet S. ein mit Sublimatlösung getränktes Läppchen hydrophilen Verbandstoffes, über welches trockene Wundwatte und endlich eine Binde gelegt wird. Mit diesem antiseptischen Verfahren erreichte S. bisher überaus günsige Resultate (bei 127 Staaroperationen kein Verlust, keine secundäre Wundkrankheit), giebt aber zu, dass solche Resultate nur erreicht werden können, wenn die sorgfältigste Antiseptik mit vollendeter Operationstechnik Hand in Hand gehe. S.

---

3) Zur Casuistik der angeborenen Anomalien des Auges, von Prof. v. Reuss in Wien. (Wien. med. Presse. 1886.) Fortsetzung.

Abnorm kurzer Krümmungsradius der Hornhaut. (Fall von cornealer Myopie.)

18 jähr. Mädchen mit leichten nebulösen Trübungen der tieferen Cornealagen; Radius der Cornea in der Gesichtslinie: R. h. 6,53 mm, v. 6,32 mm, 45° nasalwärts 6,37 mm, 45° temporalwärts 6,38 mm; L. h. 6,32 mm, v. 6,48 mm, 45° nasalw. 6,44 mm, 45° temporalw. 6,47 mm; S nicht ganz $^6/_{24}$, Astigmatismus von 1,5—1,57 D, R. wird am besten mit — 18 D im verticalen, mit — 11 D im horizontalen Meridian gesehen, L. mit — 11 D im verticalen, und mit — 14 D im horizontalen, auf der Linsenkapsel (r. wie l.) einige feine bräunliche Punkte, beiderseits Excavation der Sehnerven und zwar links tiefer als rechts; R. sichelförmiger Conus, L. ringförmige Chorioidealatrophie, an die grosse verwaschene Pigmentepitheldefecte grenzen.

Zwei Fälle von Mikrophthalmus mit Cystenbildung in der Orbita.

1. Drei Monate altes Mädchen: L. Oberlid eingesunken, unteres ectropionirtes Lid durch eine pflaumengrosse, dünnwandige Cyste vorgewölbt, in der Tiefe der sonst leeren Orbita ein etwa erbsengrosses härtliches Rudiment des Augapfels; Exstirpation der Cyste und des Mikrophthalmus. R. normales Auge mit Colobom der Sehnervenscheide.

2. 15 jähr. Mädchen. R. Mikrophthalmus mit Colobom der Iris und Chorioidea, Nystagmus. L. kleines Rudiment eines Augapfels, an das sich eine das untere Lid vorwölbende Cyste anschliesst. Cyste und Bulbusrudiment wurden exstirpirt. An dem exstirpirten Bulbusrudiment liessen sich 5 Augenmuskeln nachweisen.

Anschliessend an die ophthalmologischen Mittheilungen des Prof. v. Reuss berichtet Privatdocent Dr. Dimmer über das Verhalten des Farbensinnes bei 7 Fällen von Ablatio retinae. Alle zeigten die charakteristische Verwechselung von Blau und Grün. In einzelnen Fällen hatte die Netzhaut in einer von der Amotio entfernten Partie ihre Fähigkeit, Blau richtig zu erkennen, noch behalten, während sonst nicht nur die abgehobenen, sondern auch ihnen benachbarte Theile dieses Vermögen bereits verloren hatten. Die meisten Fälle zeigten trotz ausgebreiteter Abhebung noch eine ganz erstaunlich gute Function der Netzhaut.

D. glaubt nicht, dass die pathognomische Farbensinnstörung bei Amotio retinae auf die gelbe Farbe der subretinalen Flüssigkeit zu beziehen sei.

Den Schluss der interessanten Mittheilungen bildet ein Bericht über die Zahl der im Schuljahre 1884—1885 vorgenommenen Operationen. Unter 593 Operationen sind 155 Extractionen einfacher seniler Cataracta nach Graefe's Methode angeführt, und zwar gute Erfolge 92,90%, mittlere Erfolge: besserungsfähig 3,22%, bleibend 2,58%, Verluste 1,29%.

Ausserdem wurden 17 Extractionen complicirter Cataracten nach Graefe, 2 Lappenextractionen nach Wenzel, 16 einfache Linearextractionen, endlich 53 Discisionen gemacht. S.

---

4) Refraktionsundersökningar, utförda vid nagra skolor i Stockholm, af Johan Widmark. (Nordiskt medicinskt arkiv. Bd. XVIII. Nr. 24.)

Verf., welcher an 6 Schulinstituten Stockholms (3 Knaben- und 3 Mädchenschulen) 704 männliche und 742 weibliche Schüler einer Untersuchung in Bezug auf den Refractionszustand unterworfen hat, fasst die Resultate derselben folgendermaassen zusammen:

In der untersten Klasse ist kein Kind myopisch. In der nächst höheren

mit Kindern von 8—9 Jahren, findet sich an den Töchterschulen je ein Mädchen myopisch. Dagegen steigert sich in der darauffolgenden Klasse bei den Knaben die Zahl der Myopen auf 14 %, weil, wie der Verf. glaubt, hier die Kleinen beim Uebertritt aus der Vorschule in die eigentliche Schule sich für ein besonderes Examen vorbereiten müssen. Im Alter von 16 Jahren, wo die jungen Schwedinnen in der Regel mit der Schulbildung abschliessen, fanden sich 33,3 % Myopie von durchschnittlich 2,5 Dioptr., sowohl bei den Knaben als Mädchen. In der obersten Klasse dagegen überwiegt die Myopie in den Mädchenschulen, obwohl dort für dieselbe Materie ein um 1—2 Jahre längerer Zeitraum verwendet wird. Das Maximum der Myopie an Zahl und Stärke fand sich mit 66,67 % und 4,16 Dioptr. bei den Mädchen. Diese Thatsache erklärt sich nach Widmark nur zum Theil aus der geringeren natürlichen Widerstandsfähigkeit des weiblichen Geschlechtes. Wesentlich trage auch der Umstand dazu bei, dass die Mädchen in den Mussestunden mit häuslichen Handarbeiten und Musikübungen beschäftigt würden, während die männliche Jugend durch gymnastische Uebungen und Spiele im Freien dem Auge Erholung gönnt. — Aus den Tabellen, die Verf. für jede Schule nach Alter, Schulklasse und Sehschärfe aufgestellt hat, ergiebt sich, dass die Myopie nicht so regelmässig mit dem Alter fortschreitet, als mit dem Eintritt in die höheren Schulklassen, jedenfalls eine Folge der erhöhten Ansprüche an die Arbeitskraft der Lernenden.

Peltesohn.

Journal-Uebersicht.

I. The American Journal of Ophthalmology. 1886. Septbr.

1) **The human color-sense considered as the organic response to natural stimuli.** By L. Webster Fox and Geo. M. Gould.

2) **The American Ophthalmological society.** XXII. annual meeting 1886. Schon referirt.

3) **One hundred and twenty cases of anaemic and atrophic condition of the optic and retina.** By Adolf Alt. (Fortsetzung und Schluss.)

Aus einer zweiten Tabelle, in welcher Verf. alle ätiologischen Momente zusammenstellt, ist hervorzuheben, dass die Intoxication durch Alkohol und Tabak mit 44 Fällen obenan steht, in 19 Fällen ein centrales Leiden die Ursache bildete (darunter nur 5 mal Tabes dorsalis[1]), dann Syphilis (10) und Traumen (6) folgen u. s. f. In fünf Fällen soll Altersatrophie beobachtet sein. Die verschiedenen Altersstufen vertheilen sich nach des Verf.'s Tabelle folgendermaassen:

Von	1—10	Jahren	2	Fälle
„	10—20	„	13	„
„	20—30	„	13	„
„	30—40	„	25	„
„	40—50	„	32	„
„	50—60	„	25	„
„	60—70	„	4	„
„	70—80	„	5	„
„	80—90	„	1	„
			120	Fälle.

[1] Vgl. dagegen meinen Artikel in diesem Blatte, 1886, Februarheft. D. Ref.

Wenn Verf. seine langen Tabellen noch weiter in Bezug auf Behandlung und Besserung resp. Fortschritt der Atrophie, auf die Farbenperception, Skotome, Verhalten der Papille u. m. en masse extrahirt, so können wir hier ihm nicht folgen, weil die Einzelheiten eines ätiologisch so verschiedenen Materials durchaus eine gesonderte Betrachtung erheischen. Atrophie und Atrophie sind nicht immer eins. Zum Schluss betont Verf., dass der Einfluss des Strychnins auf anämische und atrophische Sehnerven mit Unrecht von vielen Autoren geleugnet wird. Man müsse nur nicht ängstlich in der Dosirung sein, er habe in einzelnen Fällen die Dosis auf $^1/_4$ und $^1/_3$ Gran gesteigert und Erfolg gehabt. Nur, wo die erste Probeinjection keine sofortige Besserung der S. herbeiführe, sei die Prognose sehr zweifelhaft.

1886. October.

1) A case of left lateral homonymous hemianopia. By B. L. Millikin.

Der 40 jähr. Pat., dessen Anamnese keine Erklärung für die Ursache seiner Erkrankung ergiebt, verspürte während des Coitus plötzlich einen heftigen Schmerz in der rechten Regio temporo-frontalis und im Bulbus selbst, bekam darauf Durchfall und Erbrechen und lag etwa 10 Tage lang in einem deliriösen Zustande krank. Erst nach 2 Monaten hörte jener Stirnschmerz ganz auf. — Als er zu lesen anfing, bemerkte er zum ersten Male seine Hemianopsie, die aber erst $1^3/_4$ Jahre später zur ärztlichen Untersuchung gelangte. Augenhintergrund, insbesondere die Papillen, durchaus normal, S = 1, die Gesichtsfelddefecte charakteristisch. In Bezug auf die Localisation der die Hemianopsie verursachenden centralen Läsion geräth Verf. in Verlegenheit. Verlegt er dieselbe in den rechten Occipitallappen, dann ist der rechtsseitige Temporofrontalschmerz nicht zu erklären, selbst wenn man das Gesetz von der Excentricität der nervösen Empfindungen zu Hülfe nimmt, denn dann hätte er ebensogut links empfunden werden müssen. Auch die Möglichkeit einer rückgängigen acuten Neuritis optica zieht Verf. in Erwägung.

---

2) The American Ophthalmological Society. (Fortsetzung.)

---

3) Reference chart of the field of vision. By James L. Minor.

Ein Schema für Gesichtsfeldmessungen, in dem auch die den verschiedenen Netzhautpartien entsprechenden Sehschärfen berücksichtigt sind. Diese Vervollkommnung des alten Schemas ist aber nur eine sehr mangelhafte, weil nicht die Punkte gleicher S durch Curven verbunden sind, sondern nur in einem Meridian von 5 zu 5 Grad die jedesmalige S notirt ist.

1886. November.

1) The rational treatment of patients after cataract operations. By F. C. Hotz, Chicago.

Verf. bespricht die neuerdings in der Nachbehandlung der Extraction versuchte Reform, die mit allem Herkömmlichen bricht und die absolute Ruhe der operirten Patienten, die Verdunkelung des Krankenzimmers, schliesslich auch jeden grösseren Schutzverband für überflüssig hält. Während H. mit gutem Erfolg seinen Pat. die mehrtägige, qualvolle, ruhige Rückenlage und den noch länger andauernden Aufenthalt im verdunkelten Zimmer ersparen konnte, vermag er sich doch nicht auf die Seite derer zu stellen, die sich für den Schluss und Schutz der gefährlichen Wunde mit einem einfachen Hausenblasenpflaster be-

gnügen. Gerade, wenn das Auge nur durch ein so dünnes Pflaster bedeckt sei, dürfe die Verdunkelung des Zimmers nicht ausser Acht gelassen werden. Eins vertrage sich nicht mit dem Andern, vor Allem aber werde ein so leichter Verband nur von den allerbesonnensten Kranken respectirt, die meisten zerren und reissen daran, wenn sie gewohnheitsmässig die Empfindung des Juckens und Stechens im Auge unterdrücken wollen. Ferner sei die Gefahr vorhanden, dass durch die Thränensecretion der Klebstoff des Pflasters fortgespült werde.

---

2) „The underlying conus." By B. Alex Randall.

Randall schildert eine Beobachtung von Conus inferior des rechten Auges und einer dem Scheidencolobom ähnlichen Anomalie der linken Papille bei einem 12 jährigen Mädchen. Er acceptirt daraufhin Risley's Auffassung vom Conus inferior, der nach ihm an der Stelle eines Theiles der Papille (underlying), nicht unterhalb derselben läge.

---

3) Treatment of detachment of the retina. By Eugene Holt.

Im Anschluss an Dr. Eaton's Artikel über die Schwitzkur bei Netzhautablösung veröffentlicht Verf. zwei Beobachtungen, in denen er durch Pilocarpin und Folia Jaborandi eine sehr weit vorgeschrittene (4 mm tiefe) Netzhautablösung zur völligen Heilung brachte. Die Restitutio ad integrum sei nicht etwa spontan eingetreten, denn Monate lang sei vorher vergeblich versucht worden, durch geeignetes diätetisches Verhalten, durch Bäder u. m. das Leiden zu coupiren.

---

4) A mode of determining the absolute myopia through the aid of glasses with the prisoptometer. By H. Culbertson.

Schliesst sich an die vorhergehenden Artikel des Verf.'s an.

---

5) A case of insufficiency of the external recti muscles. By Thos. Featherstonhaugh.

F. riskirte bei einem Pat., der an hochgradiger Insufficienz der Musculi externi litt, trotz mangelhafter activer Convergenz — nach Ausgleichung der dynamischen Convergenz, durch Prismen 17°, Basis nach aussen konnte ein Zusatz von 3° nicht überwunden werden — die Tenotomie erst am linken Auge, und um den Erfolg zu vervollkommnen, nach Jahresfrist auch am rechten. — Pat., der früher unter seiner Diplopie schwer gelitten hatte, war dadurch im Stande, ohne Beschwerden andauernd seinen Studien obzuliegen. Verf. glaubt, durch sein Verfahren die Energie zur Convergenz, welche vorher latent bleiben konnte, erst wachgerufen zu haben. Eine mangelhafte Convergenz bilde also keine Contraindication zur Tenotomie.

---

6) A case of rapidly growing tumor of the brain — atrophy of both optic nerves without optic neuritis. By D. M. Wick and Ad. Alt.

Das Interessante an dieser Beobachtung ist, dass der Tumor, wie die Section ergab, ein Rundzellensarcom war, das, nachdem es die Thalami optici und das Chiasma zerstört hatte, auch die Orbitalwände durchbrach und die Augenhöhle ausfüllte. Zu einer Stauungspapille kam es nicht, jedenfalls weil die sarcomatöse Wucherung im Tractus opticus ihren Ursprung hatte und alles nervöse Gewebe zur Entartung brachte. Frühzeitige Amaurose und Exophthalmus waren neben den Hirnerscheinungen die auffallendsten Symptome.

---

7) Clinical observations. By Dr. Paul B. Waldman.

1. Astigmatismus nach Tenotomie des Rectus internus.
2. Eserinum salicylicum bei accommodativer Asthenopie.
3. Profuse Blutung bei einer Exenteratio bulbi durch die Ablösung der Chorioidea von der Sclera.

---

8) Retinoscopy in extreme degrees of ametropia. By J. H. Thompson.

Verf. veröffentlicht 3 Fälle von excessiver Myopie mit Astigmatismus, wo er nach vergeblichen Versuchen, mit Hülfe des Brillenkastens und des Augenspiegels die Ametropie zu corrigiren, vermittelst der Retinoskopie in wenigen Minuten zum Ziele gelangte. In solchen Fällen extremer Ametropie giebt er deshalb dem neuen Verfahren den Vorzug, während er für gewöhnlich die ophthalmoskopische Refractionsbestimmung höher schätzt. Peltesohn.

II. Annales d'oculistique. Tome XCVI. 1886. Septembre-Octobre.

1) Études sur les contractions astigmatiques du muscle ciliaire, par le Dr. Georges Martin (Bordeaux). (Suite.)

---

2) Des enclavements iriens et capsulaires consécutifs à l'extraction de la cataracte avec iridectomie, par le Dr. Ch. Abadie.

Die Spätreactionen nach Staaroperation sind meist bedingt durch Einklemmung der Iris oder eines Kapselzipfels. Im ersten Falle röthet sich 4—6 Tage nach der Operation das Auge, das bis dahin völlig reizlos gewesen und Schmerzen, besonders bei Druck auf den Bulbus, treten auf. Nicht jeder Fall verläuft ungünstig, wenn man nur sofort Eserin und Cocaïn instillirt, warme Umschläge macht und Chinin innerlich verabreicht. Steigern sich aber die Erscheinungen, so muss man chirurgisch eingreifen: die Pupille durch Vergrösserung des Coloboms verbreitern oder einen Vorfall der Iris mit dem Galvanocauter zerstören. — Die Einklemmungen eines Kapselzipfels machen 5—8 Tage nach der Operation die ersten Erscheinungen. Dabei ist oft die sichtbare Reizung des Auges geringer als im ersten Fall, dafür sind die Schmerzen aber bedeutender. Diese Einklemmung der Kapsel kann sehr deletär verlaufen und selbst zu sympathischer Ophthalmie Veranlassung geben. Da es sich um eine Einklemmung des oberen Kapselstückes in die Wunde handelt, so macht Verf., indem er scleralwärts von dem alten Schnitt einen zweiten parallelen anlegt, eine retrocicatricielle breite Sclerotomie, um den eingeklemmten Kapselzipfel in seiner Totalität zu zerschneiden.

---

3) Climatologie et bactériologie, par L. de Wecker. (Communication faite au congrès climatologique de Biarritz.)

Hr. v. Wecker, der offenbar dem Luftcontagium bei der Wundinfection eine grössere Bedeutung zumisst, als wir dies in Deutschland thun, glaubt, dass eine Operation, bei der man in Paris nur unter Zuhülfenahme des ganzen antiseptischen Apparates gute Chancen habe (da man nur so die zahlreichen in der Pariser Luft suspendirten Keime abhalten könne), in Biarritz ganz ruhig auch ohne diese Cautelen mit vollem Erfolg ausführen könne, da in der Luft, wie sie vom grossen Ocean herwehe, keine Mikroben vorkämen. — So hat Verf. Transplantationen mit Hautlappen von Leichen, die schon 12—15 Stunden todt waren, in Biarritz mit Glück ausgeführt, Operationen, die er wegen der in Paris sonst nie mangelnden Eiterung für unausführbar gehalten hatte.

---

4) **Un nouveau cas de „colobome" central ou maculaire, par le Dr.** van Duyse (de Gand).

Verf. theilt einen neuen Fall von sog. Colobom der Macula mit, welches sich im l. Auge eines 13jähr. Mädchens fand. Das Kind zählte mit diesem Auge noch Finger excentr. in 2 m. Der Augenspiegel liess im Centrum des Augenhintergrundes eine an Grösse und Form der längsovalen Pa gleiche helle, scharf begrenzte und excavirte Stelle von querovaler Gestalt erkennen, in der Chorioidealgefässe nicht zu sehen waren, jedoch ziemlich stark entwickelte Retinalgefässe. Im übrigen Augenhintergrund verstreut, besonders am Aequator, fanden sich zahlreiche Herde einer dissemin. Chorioiditis. — Verf. ist auf Grund dieses Befundes, sowie der Erfahrung, dass er stets bei sog. Colobom der Augenhäute chorioiditische Herde fand, der Ansicht, dass man es in all' den bisher beschriebenen Fällen von „Colobom" nur mit den Folgen intrauteriner Chorioiditis zu thun hatte.

Es folgen **Referate**. Dr. Ancke.

III. Archives d'ophthalmologie. Tome sixième. No. 5. 1886. Septembre-Octobre.

1) **Étude clinique sur le champ de fixation monoculaire, par le Dr.** Kahn.

Verf. hat eine grosse Reihe von Untersuchungen an normalen, ferner an ametropischen, schielenden und schieloperirten Augen betreffs der Ausdehnung des Blickfeldes (speciell nach aussen und innen) angestellt. Zur Feststellung der Grösse der Excursion der einzelnen Muskeln wendete Verf. an: 1. eine subjective Methode (der Patient befindet sich mit dem zu prüfenden Auge in der Mitte des Perimeterbogens; bei fest fixirtem Kopf muss nun Pat. sehr kleine Buchstaben, die sich eben noch in der betreffenden Entfernung erkennen lassen, lesen, während dieselben vom Perimetermittelpunkt nach aussen verschoben werden; der Punkt des Bogens, an welchem Pat. nicht mehr lesen kann, wird notirt); 2. eine objective Methode (statt der Schrift wird jetzt dem Pat. eine Lichtflamme vorgehalten und längs des Perimeterbogens langsam nach aussen geführt, während der Beobachter sich immer mit seinem Auge hinter der Flamme befindet; der Pat. ist angewiesen, die Flamme zu fixiren; der Punkt des Bogens nun, an welchem der Beobachter plötzlich das Hornhautbildchen seinen Platz ändern sieht, wird notirt). — Verf. bestimmt bei normalem emmetropischem Auge die Excursion nach aussen auf 55°—50°, die nach innen auf 45°—50°. Bei Myopie ist sie etwas geringer, bei Hyperopie etwas grösser. Eine gesetzmässige Beziehung der Grösse der Excursionen zur Convergenzbreite besteht nicht. Bei Strabismus convergens ist das Blickfeld mitunter normal, mitunter nicht; die Excursion nach innen ist immer grösser, als die nach aussen. Das umgekehrte Verhältniss hat bei Divergenz statt. Die leichte Einziehung des Blickfeldes bei nicht paralytischen Schielern spricht zu Gunsten der Ansicht, dass die Stellungsanomalie durch angeborene Schwäche eines Muskels bedingt ist. — Eine einfache Tenotomie verkleinert das Blickfeld um 2°—10° nach der operirten Seite zu. Die Vornähung vergrössert dagegen das Blickfeld, noch mehr aber die mit Rücklagerung combinirte Vornähung und zwar giebt wieder die combinirte Vornähung des Internus einen grösseren Excursionszuwachs und somit eine bessere Correction, als die des Externus. Eine constante Beziehung zwischen der Correction des Strabismus und der Veränderung des Blickfeldes existirt nicht. Die Refraction, die Sehschärfe und die Wiederherstellung des

binocul. Sehactes haben einen grossen Einfluss auf die definitive Ausdehnung des Blickfeldes nach der Schieloperation. — Interessant [aber nicht neu] ist auch die Aufnahme des Blickfeldes bei Augenmuskellähmungen. Man kann aus den gewonnenen Werthen sowohl den Stand als auch den Verlauf der Lähmung ersehen und bei den Excursionen, die nur mit Hülfe combinirter Action mehrerer Muskeln möglich sind, erkennen, wie gross der Antheil der einzelnen Muskeln an der Bewegung ist.

2) **De la kératite ulcéreuse en sillons étoilés**, par le Dr. Gillet de Grandmont.

Ohne eine auffallende Ursache bekam ein Arbeiter einen herpesartigen Ausschlag an der äusseren Lidcommissur und bald darauf eine leichte Hornhautentzündung auf derselben Seite. Die Untersuchung mit seitlicher Beleuchtung ergab eine eigenthümliche sternförmige Anordnung der infiltrirten Stellen. Sechs 4—5 strahlige kleine Sterne waren verbunden durch flache Furchen. Die Reizung und Lichtschen war eine geringe, das Sehvermögen aber ziemlich beträchtlich gestört. Nach 8 Tagen heilte diese sternförmige Keratitis. Die Impfung des Detritus der nur oberflächlich ulcerirten Stellen auf ein Kaninchenauge schlug nicht an. Eine mikroskopische Untersuchung wurde nicht angestellt. — Verf. ist der Ansicht, dass diese bisher noch nie beobachtete Form von Keratitis, die auch Verf. trotz darauf gerichteter Aufmerksamkeit kein zweites Mal sah, das Anfangsstadium der Keratitis dendrit. Emmert's und der Keratitis ramif. Hansen Grut's darstelle[1] und dass jene Forscher ein ähnliches Bild deshalb nicht beschrieben haben, weil die Patienten erst in einem späteren Stadium der Krankheit sich vorstellten.

3) **Recherches anatomiques et physiologiques sur les opérations de strabisme**, par E. Kalt. (Suite et fin.)

4) **Décollement de la rétine et iridectomie**, par le Dr. P. Brettremieux.

B. hält die Iridectomie gegen Amotio retinae für ebenso wirksam, als sie es bei Glaucom ist, d. h. nicht alle Fälle werden durch sie geheilt, aber die meisten. Es scheint auf den ersten Blick irrationell eine hypotonisirende Operation bei einem Leiden zu machen, bei dem Hypotonie zu den Symptomen gezählt wird. Die Hypotonie kommt aber nach des Verf.'s Ansicht nur bei den alten, der regressiven Metamorphose zustrebenden Fällen vor, bei frischen Fällen ist der Druck normal oder manchmal sogar erhöht. Die Drucksteigerung ist für den tastenden Finger nicht wahrnehmbar, weil die gleichzeitig bestehende Elasticität der Sclerotica der meist myopischen Augen sie paralysirt. — Traumatische Ablösung wird leichter durch die Iridectomie geheilt, als spontane, frische leichter als alte (d. h. solche, die schon 10 Monate, 1 Jahr und länger besteht). Die Heilung ist in den meisten Fällen dauernd, nur incomplete Recidive kommen vor, die jedoch durch Bettruhe, Schmierkur und Pilocarpininjectionen coupirt werden können. — Den Weg, auf welchem die Iridectomie des Glaucoms und die scheinbar so grundverschiedene Amotio retinae heilt, stellt sich Verf., welcher meint, dass beide Krankheiten durch eine Hypersecretion der Augenflüssigkeiten (das eine Mal in einem sclerotischen, das andere Mal in

[1] Scheint mir ganz richtig. Mit guter Lupe habe ich die kleinen Sterne oder vielmehr Knochenkörperchen in der Hornhaut öfter gesehen, z. B. nach Follicular-catarrh. H.

einem elastischen Auge) bedingt wird, so vor, dass durch die Operation die Circulationsverhältnisse des Auges günstig beeinflusst werden und für die überflüssige Secretion Abfluss geschaffen wird. Ausserdem glaubt Verf., da er oft nach der Operation diffuse Glaskörpertrübungen fand, dass durch die brüske Herabsetzung des Druckes während der Operation die Retina einreisse und die subretinale Flüssigkeit in den Glaskörper ablaufe. Von 4 Fällen, die Verf. mittheilt, wurden 2 geheilt, einer nicht, während bei dem vierten, der auch nicht geheilt wurde, schon vorher der schlechte Ausgang prognosticirt war und die Operation mehr gegen bestehende Schmerzen und in dieser Hinsicht mit gutem Erfolg unternommen wurde.

---

5) Nouvelle séringue pour le lavage intra-oculaire, du Prof. Panas.

Verf. giebt die Abbildung und Beschreibung der Spritze, die er zur Ausspülung der Vorderkammer benutzt. Das Instrument ist, um die Quecksilberpräparate vertragen zu können, nur aus Kautschuk und Glas gearbeitet. Der Kolben ist durch Asbest gedichtet, um das Schmieren überflüssig zu machen. Das Ansatzstück, das flach und breit und leicht zur Fläche gebogen ist, besteht ebenfalls aus Hartgummi und lässt sich leicht in's Auge einführen.

Es folgen **Referate.** Dr. Ancke.

Bibliographie.

1) Académie de Médecine. Séance du 7 décembre 1886. Hr. Giraud-Teulon verlas eine Denkschrift über „Substitution, dans l'éclairage ophthalmoscopique binoculaire de la lumière directe à la lumière latérale réfléchie". — G. hat die Schwierigkeiten, die die Erlernung der Technik des Ophthalmoskopirens, namentlich im umgekehrten Bilde, bei unseren bisherigen Methoden bereitete, dadurch zu verringern gesucht, dass er mit dem Spiegel selbst die Lichtquelle verband. Er brachte an seinem binoc. Spiegel an der Stelle, wo die beiden Rhomboëder hinter dem Loch des Hohlspiegels zusammenstossen, eine kleine kreisförmige Oeffnung und hinter derselben einen kleinen Edisonbrenner an. Diese Einrichtung hätte noch den Vortheil, dass man sich dem beobachteten Auge fast bis zur Berührung nähern könnte. Ostwalt.

2) A Revolution Complete in the After-Treatment of Cataract Operations, by Julian J. Chisolm. (The Medical Record. 1886. July 31.) Verf. hat auf die Anregung von Charles E. Michel in der Nachbehandlung bei Cataractextractionen eine völlige Aenderung eintreten lassen. In der Erwägung des Umstandes, dass die Lider mit ihren Knorpeln die beste Schiene für eine glatte Heilung der Hornhautwunde sind, und dass kein Verband, mag er noch so vollkommen sein, in jeder Lage und Haltung des Pat. einen gleichen Druck auszuüben vermag, hat Verf. den Verband ganz beseitigt. An Stelle desselben klebt er jetzt einfach mit transparentem Goldschlägerhäutchenpflaster die Lider des operirten Auges und bei Staaroperationen auch die des anderen Auges zu. Das Pflaster wird befeuchtet mit antisept. Flüssigkeit (Hydr. bijod. 1 : 20000). Der Pflasterstreifen hat eine Länge von $2^1/_2''$ und eine Breite von $1^1/_2''$ und wird auf den sanft geschlossenen Lidern vorsichtig mit-

telst eines Staarlöffels vollständig zum Anliegen gebracht. Wenn das Pflaster gut anliegt, wird es überhaupt nicht erneuert, sonst ja. Am 3., 4. oder 5. Tage werden einige Tropfen einer 1 $^0/_0$ Atropinlösung unter den Rand des Pflasters am Canthus intern. geträufelt; die Flüssigkeit fliesst dann von selbst zwischen den Lidrändern entlang und es kommt genug davon in den Conjunctivalsack. In der Regel wird das Pflaster am 6. Tage entfernt. Nach dem 2. Tage können die Pat. aufstehen und auf einem Stuhl sitzen, vom 6. Tage an können sie in der Stube umhergehen, einige Tage später können sie schon das Zimmer verlassen und gewöhnlich nach 14 Tagen werden sie aus der Anstalt entlassen. — Verf. hat dann noch weitere Neuerungen in Betreff der Nachbehandlung bei Extract. und Iridect. eingeführt. In Erwägung des Umstandes, dass der lange Aufenthalt im dunklen Zimmer etwas ganz Unnatürliches ist und dass dann später der Uebergang zum Helleren für das Auge nur schmerzhaft und schädlich ist, hat er es jetzt ganz aufgegeben, das Zimmer absolut dunkel zu erhalten. Er hält nur directen Sonnenschein ab und lässt das Zimmer so hell, dass bequem darin gelesen werden kann. Durch die mit dem transparenten Pflaster bedeckten Lider kommt in's Augeninnere ungefähr gerade soviel Licht, wie vorher durch die cataractöse Linse, und das ist nach Verf. gerade das Wünschenswerthe. Verf. lässt seinen Operirten auch sonst viel grössere Freiheiten, als man bisher zu thun gewohnt war. Es findet keine Einschränkung der Diät statt. Die Patienten können im Bett liegen, wie sie wollen, und sich aufsetzen; sie können sich unterhalten, können ihre Bedürfnisse ausserhalb des Bettes verrichten. Alle die hergebrachten Beschränkungen sind nach Verf. nur eine Plage für den Pat. und verschlechtern, da sie den Körper in ungewohnte Verhältnisse zwängen, die Heilbedingungen. Verf. führt 9 Krankengeschichten an, um den Nutzen seiner neuen Methode zu erweisen. Er hat in den Monaten Mai und Juni 1886 21 Cataractextr. und 4 Iridect. auf diese Weise und zwar stets mit günstigem Erfolg nachbehandelt. Ostwalt.

3) A Study of Herpes zoster frontalis seu ophthalmicus, with a case, by Alfred Hinde. (The Medical Record. 1886. Sept. 11.) Verf. beschreibt sehr ausführlich, aber wenig übersichtlich, einen Fall von Herpes, wo zuerst in fast allen Zweigen des Ram. ophth. trigem. Neuralgie bestand und dann der Herpes auftrat. Derselbe ergriff auch den Bulbus. Es entstand Keratitis, Iritis, sehr bedeutende Herabsetzung von S und Drucksteigerung (T + 1). Gleichzeitig bestand Anästhesie der betroffenen Theile. Einträufelung von Eserin führte Klärung von S herbei. Verf. hat im 5. und 6. Bande der Royal London Ophthalmic Reports 51 Fälle von Herpes vorgefunden und macht nun diese 52 Fälle zur Basis einer Monographie über Herpes ophthalm., die, wie es bei dem spärlichen Material, das Verf. benutzt hat, erklärlich ist, in vielen Punkten auf sehr schwachen Füssen steht. Verf. kommt zu folgenden Schlüssen: Die Affection ist die Folge einer Neuralgie des Ram. ophth. des Trigeminus; eine bestimmte und constante anatomische Veränderung in den befallenen Nerven ist nicht zu finden; in der grossen Mehrzahl der Fälle ist die Krankheit centralen Ursprunges, aber in wenigen Fällen scheint sie doch periphere Ursache und Ausbreitung zu haben; die damit vergesellschafteten Haut- und Augenentzündungen treten secundär zu der Nervenerkrankung hinzu; diese Entzündungen sind bedingt durch vasomotorische Störung in Folge von Sympathicuslähmung oder hängen von gewissen trophischen, im Trigeminus verlaufenden Fasern ab; Ausdehnung und Grad der Entzündungen stehen in directer Beziehung zu Grad, Ausdehnung und Dauer der Neuralgie. Die Behandlung müsse daher die einer Neuralgie sein; in Fällen von centralem Ursprung sei ein localer chirurgischer

Eingriff contraindicirt, dagegen in den seltenen Fällen peripheren Ursprungs eine Neurectomie am Platze. Die Augenentzündungen beim Herpes seien seröser Natur, es bestände daher Neigung zur Steigerung des intraocul. Druckes und zur Erzeugung von Glaucom; daher sei Eserin dabei das beste Heilmittel. — Die Krankheit träte zwar meist nur einmal im Leben auf und überschreite fast nie die Mittellinie, doch kämen allerdings sehr seltene Ausnahmen davon vor. Die Krankheit träte besonders häufig und besonders schwer in der zweiten Lebenshälfte auf und die ausserordentlich grossen Schmerzen könnten durch Erschöpfung zum Tode führen. Die Affection käme häufiger vor, als man allgemein annähme, würde nur häufig verkannt. Ostwalt.

4) Nature et traitement de la conjonctivite granuleuse. Thèse pour le doctorat en médecine présentée et soutenue, par Antoine Desormes. Die Granulose ist bedingt durch einen Mikroorganismus und zwar durch den von Koch in Egypten gefundenen und später von Poncet bestätigten Coccus. Seine Entwickelung wird durch diejenigen Elemente, welche die allgemeine Constitution schwächen, begünstigt. Deshalb soll die Behandlung nicht nur local, sondern auch allgemein sein. Das beste locale Mittel ist das Cupr. sulfur. und zwar in Glycerin gelöst. Das Cupr. sulf. wird aber unwirksam, wenn die Decke der einzelnen Granula zu dick ist, wie bei alten Fällen. Für diese ist eine vorhergeschickte Pinselung mit concentrirter Chromsäure ausserordentlich günstig, insofern dieses Mittel die Decke zerstört, welche die antiparasitäre Wirkung des Cupr. sulfur. nicht zur Wirkung kommen lässt. Diese von Darier angegebene Methode soll selbst in verzweifelten Fällen noch anschlagen, wie 27 beigegebene Krankengeschichten beweisen. Dr. Ancke.

5) Traité complet d'ophthalmologie, par L. de Wecker et E. de Landolt. Tome troisième. Troisième fascicule. Der vorliegende 450 Seiten starke Band enthält zunächst: Amblyopies et amauroses, par J. P. Nuel. Verf. giebt nach Vorausschickung der einschlägigen Anatomie und Physiologie des retrobulbären nervösen Apparates eine ausführliche klinische Beschreibung aller nervösen Sehstörungen ohne ophthalmoskopischen Befund. Es erstreckt sich die Schilderung also ungefähr auf das, was im III., IV. und zum Theil auch im II. Theil (Intoxicationsamblyopien und einiges Andere) der Leber'schen Arbeit im Graefe-Saemisch besprochen wird. Die Arbeit ist sehr vollständig, die Literaturangaben reichen selbstverständlich zeitlich weiter heran, als bei der Leber'schen Arbeit und es haben auch erst neuerdings beschriebene Krankheitsbilder, wie z. B. das der Seelenblindheit, ihren Platz gefunden. — Der zweite Theil des Bandes enthält: Mouvements des yeux et leurs anomalies, par Landolt et Eperon. Die Verff. geben, wie es im Plane des ganzen Werkes liegt, zunächst einen Abriss der Anatomie und Physiologie des Bewegungsapparates der Augen und wenden sich erst dann zur Pathologie, die in ähnlicher Weise geordnet und bearbeitet ist, wie in der gleichnamigen Abhandlung Graefe's im Graefe-Saemisch. Die 43 in den Text gedruckten Abbildungen entsprechen der auch im Uebrigen würdigen Ausstattung.

Dr. Ancke.

Um Einsendung von Separatabdrücken wird gebeten.

Einsendungen für die Redaction sind zu richten an Prof. Hirschberg, Berlin, NW., 36 Karlstr.

Verlag von Veit & Comp. in Leipzig. — Druck von Metzger & Wittig in Leipzig.

Centralblatt
für praktische
AUGENHEILKUNDE.

Herausgegeben von

Prof. Dr. J. Hirschberg in Berlin.

Monatlich ein Heft. Preis des Jahrganges 12 Mark. Zu beziehen durch alle Buchhandlungen des In- und Auslandes und die Postanstalten des Deutschen Reiches.

April. Elfter Jahrgang. 1887.

Leukämische Netzhautentzündung.

Von **J. Hirschberg** in Berlin.

(Nach einer am 29. Januar in der Berl. med. Gesellsch. gemachten Krankenvorstellung.)

M. H.! Ich gehöre nicht zu den Enthusiasten, welche die chemische und morphologische Beschaffenheit des Blutes aus dem Augenspiegelbefund erschliessen wollen, statt sie direct zu ermitteln. Aber die Thatsache, dass die Netzhaut einerseits das feinste Erkennungsmittel der veränderten Blutbeschaffenheit darstellt, andererseits im lebendigen Zustande dem geübten Beobachter klar zu Tage liegt, bewirkt doch einmal so merkwürdige Erleb-

nisse, wie dass ein ausgezeichneter Fall von Leukämie zunächst durch die Augenspiegeluntersuchung[1] erkannt wird.

Der 31 jähr. Kranke kam Ende des vorigen Jahres wegen einer subjectiven Gesichtserscheinung: seit 5 Tagen sah er mit dem rechten Auge auf weissem Papier eine dunkle Figur, ähnlich einem Luftballon; dieselbe erschien auf weissem Licht röthlich, auf grünem Licht schwärzlich, wie er als Bahnbeamter leicht beobachten konnte. Natürlich wurde eine Blutung in der Mitte der rechten Netzhaut angenommen und auch gefunden.

Die Sehkraft des linken Auges war ziemlich gut ($^1/_2$), entsprechend der mit Astigmatismus verbundenen Kurzsichtigkeit; das Gesichtsfeld normal. Das rechte Auge aber, welches früher das bessere gewesen, zeigte Herabsetzung der Sehschärfe auf $^1/_{12}$, bedingt durch einen dunklen Fleck von etwa 3 Winkelgrad Ausdehnung inmitten des sonst freien Gesichtsfeldes.

Dieser Fleck entsprach der erwähnten rundlichen, wirklich ballonähnlichen Blutung, die genau in der Mitte der rechten Netzhaut lag.

Ausserdem aber sah man auf beiden Netzhäuten allenthalben zahlreiche kleine Blutungen, zum Theil mit heller weisslicher Mitte; und auch eine zarte Verschleierung eines Theiles vom Sehnervenrande auf dem l. Auge.

Nach dieser ersten Augenspiegeluntersuchung war eine Allgemeinerkrankung ziemlich sichergestellt, aber noch nicht die Art derselben.

Der Augenbefund war wechselnd. Zuerst trat Besserung ein. Diejenige Blutung, die allein dem Kranken zur Wahrnehmung gelangt war, löste sich auf. Ende Januar d. J. war die Sehschärfe des rechten Auges wieder so gut, wie die des linken, der Fleck im rechten G.F. geschwunden. Der Augenspiegel zeigte nur einzelne kleine Blutfleckchen in einiger Entfernung vom Sehnerveneintritt und links die Randverschleierung.

Im Februar aber bemerkte Pat. inmitten des l i n k e n G.F. einen ganz ähnlichen Fleck, wie vorher auf dem rechten, und dieselbe Herabsetzung der Sehschärfe (auf $^1/_{12}$). Eine flaschenförmige Blutung mit heller Mitte genau im Centrum der linken Netzhaut konnte als Ursache dieser Sehstörung nachgewiesen werden.

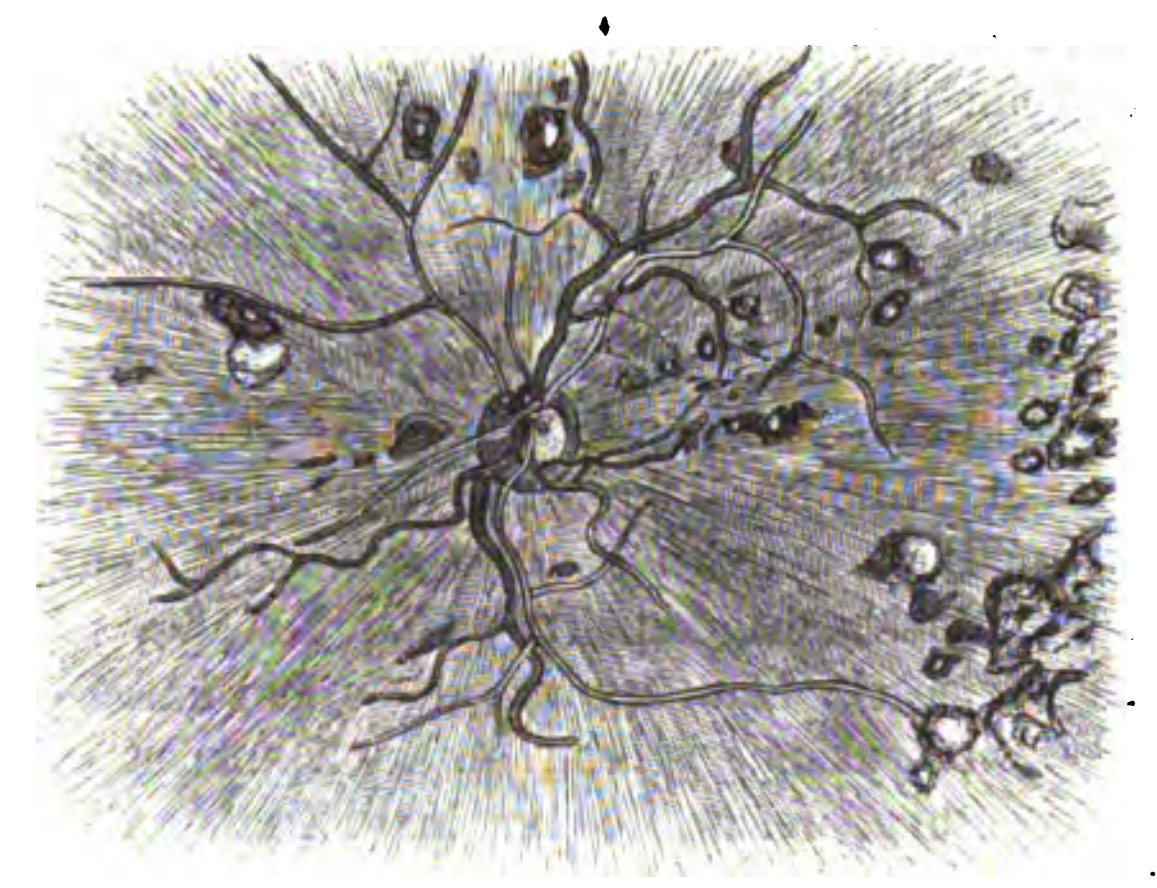
Seitdem ist die Augengrundveränderung in Zunahme begriffen und zeigt seit Anfang März d. J. eine gewisse Aehnlichkeit mit den leukämischen Netzhautbefunden. Der linke Sehnervenrand ist theilweise verschleiert, die entsprechende erweiterte Hauptvene (Vena nasal. sup.) ist von weissen Streifen auf die Strecke von ca. 2 mm eingesäumt, allenthalben sind in beiden Netzhäuten kleine Blutungen sichtbar; hie und da auch weisse, rundliche Flecke, die zum Theil von einem blutigen Saum rings umgeben werden.

---

[1] Es scheint mir doch recht wünschenswerth, dass in einer so ausführlichen Darstellung, wie der des v. ZIEMSSEN'schen Handbuches, die Augenspiegelbefunde von LIEBREICH, BECKER, LEBER, SAEMISCH u. A. nicht blos eben erwähnt, sondern wirklich beschrieben würden.

Recht deutlich sind die Veränderungen in der Zeichnung sichtbar, die mein erster Assistent, Hr. Dr. OSTWALT, anfangs d. M. von der linken Netzhaut naturgetreu entworfen hat. (Vergl. die Figur. — Das Bild des r. Augengrundes ist ähnlich.)

Ich bemerke, dass der Augengrund (des allerdings schwarzhaarigen Kranken) nicht die Orangefarbe zeigt, welche R. LIEBREICH beschrieben hat; der Augengrund ist roth und darauf liegt ein zarter grauer Schimmer von verbreiteter Netzhauttrübung. Aber die stark erweiterten Venen sind doch nicht so dunkel, wie man nach dem Grade ihrer Füllung bei gesundem Blut erwarten würde; und von den zahlreichen, allenthalben sichtbaren Netzhautblutungen sind einzelne ganz hellroth. Dazu kommen noch sehr viele ziemlich charakteristische Herde: hellweiss, aber nicht glänzend; rundlich, von breitem Blutsaum rings umgeben.



Linkes Auge: aufrechtes Bild. Rechtes Auge ganz ähnlich, nur weniger stark verändert.

In der Peripherie sind auch einzelne grössere[1] Herde der Art, umgeben von kleineren; sowie kleine, die, untermischt mit hellen Blutflecken, fast wie Beeren an einem weisslich eingesäumten Venenstück haften.

Was nun die Allgemeinerscheinungen betrifft, so ergab sich sofort bei der ersten Vorstellung, dass Patient während der Militärdienstzeit, vor 13 Jahren, ein hartes Geschwür ohne Folgeerscheinungen durchgemacht, aber doch später an Kehlkopfcatarrh und angeblich an Infiltration der Lungenspitzen gelitten; er fühlte sich wohl matt, hielt sich aber nicht für krank.

Objectiv war an den Lungen und am Herzen nichts Wesentliches nachzuweisen, wohl aber geringe Spuren von Eiweiss im Harn und Milzvergrösserung. Die letztere nahm unter meiner Beobachtung und trotz der Behandlung, die in der Verordnung von Jodkali, Chinin und Eisen bestand, ziemlich rasch und erheblich zu, und verursachte dem Kranken starke Beschwerden, ein Gefühl von Völle im Unterleib und Druck auf den Magen. Seit Anfang d. M. ist die Milzschwellung colossal: sie reicht nach oben (in der l. Axillarlinie) bis zur 7. Rippe, nach unten bis 3 Finger breit ober-

[1] = $1/3$ bis $1/2$ P; Prominenz nicht gut messbar.

halb der Symphyse und überschreitet nach rechts die Mittellinie des Unterleibes, so dass rechts vom Nabel die bekannten Einkerbungen zu fühlen sind. Die grösste Längenausdehnung beträgt (von links oben nach rechts unten) 40 cm, die Breite etwa 18 cm. Lymphdrüsenschwellung ist nicht nachweisbar, wohl aber das Knochensystem betheiligt; wenigstens giebt er beim Druck auf das Brustbein den bekannten Schmerz an.

Die Blutuntersuchung zeigt, dass die Zahl der weissen Blutkörperchen ungefähr so gross ist, wie die der rothen, dass aber unter den ersteren die ganz kleinen Lymphzellen fehlen. Es handelt sich also um den Fall einer wesentlich von der Milz ausgehenden Leukämie, die ungefähr 13 Jahre nach syphilitischer Ansteckung bemerkbar geworden ist.

M. H.! Im Jahre 1845 hat unser verehrter Hr. Vorsitzender das weisse Blut entdeckt; 4 Jahre später hat VOGEL in Giessen die Leukämie am Lebenden diagnosticirt; 16 Jahre später, 10 Jahre nach Erfindung des Augenspiegels, fand LIEBREICH die leukämische Netzhautentzündung.

Die Leukämie ist eine seltene Krankheit auch geblieben; in der neuen Bearbeitung, welche MOSLER in v. ZIEMSSEN's Handbuch geliefert, ist eine Statistik von 124 Fällen, darunter 26 eigener Beobachtung, erwähnt. Der Augenspiegel hat nur einen geringen Werth für die Entdeckung, einen grösseren schon für die Würdigung dieser Krankheit. Mein Fall ist darum von Interesse, weil Sehstörung das erste Zeichen der Krankheit gewesen und der Augenspiegelbefund zur Diagnose geführt hat.

Klinische Casuistik.

Liegnitz, den 27. April 1887.

Ein 39jähr. Arbeiter war vor Jahresfrist durch einen Eisensplitter verletzt worden, auf der Cornea des linken cataractösen Auges fand sich in der Mitte des äusseren oberen Quadranten eine punktförmige dunkelpigmentirte Narbe. Bei Ausführung des Staarschnittes rückte schon, durch Pressen des Patienten veranlasst, die Linse nach oben und war mit Vollendung des Conjunctivallappens bereits durch die Wunde ausgetreten. Die vorgefallene Iris wurde nun abgetragen und der Borlintverband angelegt. Die Heilung verlief an den beiden ersten Tagen ohne jede Störung, am 2. Abend wurde der Patient unruhig, sah Gestalten und führte confuse Reden. Chloral (6,0) war ohne Wirkung, die Unruhe steigerte sich und in der Nacht brach ein förmlicher Tobsuchtsanfall aus. Als ich gerufen wurde, war der Verband heruntergerissen, auf der linken Stirnhaut dicht über dem Arcus superc., war ein grosses Sugillat durch Stoss an einen Thürpfosten entstanden. Die nach eingetretener Beruhigung am Morgen vorgenommene Untersuchung des Auges ergab das überraschende Resultat, dass weder an der Wunde noch überhaupt an dem Auge eine nachtheilige Folge des Anfalles sichtbar war. Der weitere Heilungsverlauf wurde nicht mehr gestört

und lieferte nach 14 Tagen ein ausgezeichnetes Resultat. Mit convex 12,0 D wurde Sn. Nr. III gelesen. Es erscheint wie ein Wunder, dass nicht durch die beträchtliche Erschütterung die Wunde gesprengt, oder durch eine Blutung das Operationsresultat geschädigt wurde, wenn man bedenkt, wie häufig sonst die geringsten Ruhestörungen nachtheilig auf den Verlauf der Heilung einwirken. — Anfänglich hatte ich angenommen, dass die Dunkelheit des Zimmers den Operirten beunruhigt habe, wie das ja bisweilen vorkommt, ich erfuhr jedoch später durch die Frau des Patienten, dass vor Jahren gelegentlich einer schweren Krankheit ein ähnlicher Anfall vorgekommen sei. Es scheint also, dass es sich um eine psychische Störung gehandelt habe, deren Wiederausbruch durch die Operation veranlasst worden ist. Die Erinnerung an das, was in der Nacht vorgefallen, fehlte dem Patienten vollständig, der jetzt wieder in der Fabrik thätig ist. Der Verdacht auf Delir. potat. ist bestimmt ausgeschlossen.

— — —

Dr. Kretschmer.

Gesellschaftsberichte.

1) **Sechster Congress für innere Medicin.** Wiesbaden, den 13. bis 16. April 1887. (D. M. Z.)

Ueber die Localisation der Gehirnkrankheiten.

Hr. Nothnagel-Wien. Der Boden, auf dem wir uns bewegen, ist noch schwach, die Frage der Localisation seit den verdienstvollen Arbeiten von Broca immer auf der Tagesordnung. Dank den Untersuchungen von Fritsch, Hitzig, Munk, Meynert und Charcot haben wir erhebliche Fortschritte zu verzeichnen. N. will die Frage heute vom Standpunkte des Klinikers besprechen und sich nur an das halten, was durch Beobachtung an kranken Menschen feststeht, was sich aus der klinischen Erfahrung über die Rindenerkrankung ergeben hat. Das in der grauen Hirnsubstanz Localisationen existiren, ist heutzutage sicher zu bejahen. Um dies festzustellen, zieht N. „die Methode der Herde“ anderen Methoden vor: möglichst isolirte Störung, möglichst alte und stationäre Erkrankung, möglichst eng umschriebene Läsion. Wenn dieselbe isolirte Störung immer an die Läsion der nämlichen Oertlichkeit gebunden ist, wenn diese Störung bei keiner anderen Erkrankungsstelle als dauernde Ausfallserscheinung auftritt, wenn endlich die Läsion der gleichen Stelle niemals vorkommt, ohne die gleiche Störung zu erzeugen, so kann man mit absoluter Sicherheit behaupten: Diese umschriebene Stelle muss als die Centralstelle für die fragliche Function angesehen werden. N. geht nun über zu den Localisationen der verschiedenen Functionen, wie wir sie aus dem Studium der letzten 15 Jahre kennen.

Die Störungen des Gesichtssinnes, welche von Rindenerkrankungen abhängig sind, sind folgende:

1. Hemianopsie. Ist die Rindenläsion doppelseitig, so ist völlige Blindheit vorhanden, d. i.

2. Amblyopie.

3. Farbenblindheit, manchmal isolirt auftretend, manchmal verbunden mit

4. Seelenblindheit; der Blinde sieht hier gut, aber er kann nicht erklären, was er sieht, er hat sein optisches Gedächtniss verloren.

5. Subjective Lichtempfindungen und Gesichtsbilder.

Zahlreiche Sectionen haben ergeben, dass diese Störungen im Zusammenhang stehen mit Läsionen des Occipitallappens. N. betrachtet sie als Folgen derselben. Bezüglich der anatomischen Verschiedenheiten bei Hemianopsie und Seelenblindheit fand N. folgendes: Die dauernde Hemianopsie ist beim Menschen die Folge von Läsionen des Occipitallappens. Man darf behaupten, dass nicht die ganze Fläche des Occipitallappens für den Gesichtssinn in Frage kommt, sondern hauptsächlich der Zwickel und die erste Occipitalwindung. Schon von Séguin wurde der Zwickel für diese Funktion beansprucht. N. nimmt auch die erste Occipitalwindung hinzu. In sehr ausgesprochenen Fällen von Hemianopsie findet man stets die Läsion in den beiden genannten Stellen; es existiren freilich auch Beobachtungen, wo Hemianopsie bestand und bei der Section keine Erkrankung des Cuneus nachgewiesen werden konnte. Es steht das vielleicht im Zusammenhange mit der nachweisbaren Variabilität der anatomischen Struktur des Occipitallappens, welche auch die Localisationen beeinflussen kann. Die Seelenblindheit muss man auseinanderhalten von der Wortblindheit, in welchem Zustande der Kranke alles um sich sieht und begreift, aber es in Worten nicht auszudrücken vermag. Bei der Seelenblindheit sind alle optischen Erinnerungsbilder verloren, der Kranke hat Lichtempfindung, er sieht alles um sich, hat aber kein Verständniss dafür. Auch diese Störung hängt von Läsionen des Occipitallappens ab. Um hier Seelenblindheit, dort Hemianopsie zu erzeugen. könnte vielleicht die Tiefe der Rindenerkrankung die Ursache sein. Allein die Untersuchung des Gehirns zeigt das Gegentheil. Nach der Meinung des Ref. ist die Oberfläche des Occipitallappens mit Ausnahme des Zwickels und der ersten Windung die Gegend des „Optischen Erinnerungsfeldes“; ist der Sitz der Läsion auf einer Seite im Cuneus und der ersten Windung und nimmt die Läsion in der andern Hemisphäre den Rest der Fläche des Occipitallappens ein, so beobachten wir von den zwei entgegengesetzten Seiten Hemianopsie und Seelenblindheit.

Die motorischen Rindenlähmungen sind die Folgen der Läsionen des Lobulus paracentralis und des Gyrus centralis. Trotz einer Anzahl von beobachteten Fällen ist es heute noch nicht sicher, ob die Localisation an diese Stellen sich knüpft (absolutes Rindenfeld nach Exner). N. glaubt dies, besonders auch deshalb, weil er niemals eine Monoplegie gesehen hat, ohne dass eine umschriebene Läsion dieser Parthieen bestanden hatte.

Die Lähmungen des Muskelsinnes. In diesen Fällen besteht eine Koordinationsataxie, das motorische Centrum ist nicht betheiligt. Neben diesen kommen Fälle vor, wo diese Lähmung mit anderen Störungen, z. B. mit Hemianopsie verbunden ist. Nach N. findet sich die Localisation für den Muskelsinn im Parietallappen.

Corticale Sensibilitätsstörungen. Zweifellos sind die motorischen Lähmungen der Rinde von Sensibilitätsstörungen begleitet. Gewöhnlich kommen diese als Hypästhesie vor, manchmal auch als Schmerzen und Hyperästhesie. Dann ist in der Regel ein Missverhältniss vorhanden zwischen den Störungen der motorischen und der Sensibilitätssphäre, auch besteht keine Uebereinstimmung in der Ausbreitung der Störung; ebenso schwankend seien die anatomischen Befunde.

Der Vortragende geht kurz über die noch wenig aufgeklärten Vasomo-

torischen Störungen hinweg und stellt zum Schlusse seines Vortrages noch folgende drei Fragen zur Beantwortung:

1. Entstehen die corticalen Störungen aus den Läsionen der Rinde oder des darunter liegenden Markes? N. beweist, dass es Fälle genug giebt, durch welche hinlänglich erklärt ist, dass es wirklich corticale Störungen sind.

2. Ist der Sitz der Läsion in den Garglien oder sind die vielfachen Associationsfasern mehr betheiligt? Nach dem Ref. kann wohl die Ganglienzelle beschädigt sein und von hier aus die Störung auf die centrifugalen und centripetalen Leiter sich weiter verbreiten.

3. Giebt es eine functionelle Substitution? Wo es sich um gestörte Corticalcentren handelt, kann eine Compensation nicht angenommen werden. Motorische und sensible Störungen können verschieden sein, es handelt sich manchmal um indirecte Lähmungen, um eine Art Fernwirkung und man kann mit Exner annehmen, dass in solchen Fällen nicht die absolute, sondern die relative Gehirnparthie Sitz der Läsion wird.

Der Vortragende resumirt nochmals die Hauptsätze und schliesst, indem er darauf hinweist, dass unsere jetzigen Kenntnisse uns ermuntern, mit Hilfe der Anatomie, Physiologie und der klinischen Erfahrung unserere Untersuchungen fortzusetzen.

Hr. Naunyn-Königsberg will vor allem die durch corticale Läsion entstehende Aphasie in das Bereich seiner Besprechung ziehen. Das Kapitel der Aphasie sei eines der ruhmreichsten der Pathologie. In allen Ländern hat man sich seit den grossen Arbeiten von Broca und Trousseau mit dieser Frage beschäftigt. Nach der Entdeckung Broca's kamen Fälle zur Beobachtung, in welchen die Läsion der für Aphasie verantwortlich gemachten Windung fehlte, während andere Rindenparthieen lädirt waren. Man schloss daraus, dass es zweierlei Formen von Aphasie gebe, eine atactische, bedingt durch die Läsion der dritten Stirnwindung, und eine von anderen Rindentheilen abhängige und durch den Verlust der Wortbilder charakterisirte Aphasie. Im Jahre 1874 stellte Wernicke neben die Aphasie der Broca'schen Windung eine zweite Form, welche in dem Verlust des Begriffes der Worte trotz Erhaltung des Gehörs sich darstellte und die er sensorielle Aphasie nannte. Die Localisation verlegt er in die zwei letzten Drittel der oberen Schläfenwindung. Kussmaul stellte im Jahre 1877 alle diese Befunde neben einander und charakterisirte die zweite Form der Aphasie als begleitet mit Worttaubheit. Ausserdem hielt er aber die Broca'sche als alleinige Aphasie fest. Diese Verschiedenheit der Meinungen veranlasste Naunyn, der Frage dadurch näher zu kommen, dass er alle während des Lebens gut beobachteten und durch Section controllirten Fälle von Aphasie (70 Fälle) zusammenstellte und sie dann je nach dem Sitze der Läsion auf einer Skizze gruppirte. In allen veröffentlichten Mittheilungen hat er gefunden, dass es sich in der grossen Mehrzahl der Fälle um eine Läsion der Gehirnwindungen handele. In einer Anzahl von Fällen bestand Aphasie während des Lebens, während die Obduction keine Läsion ergab; ebenso fand man umgekehrt eine Verletzung der Broca'schen Windung und Aphasie hatte nicht bestanden. Fast alle diese Beobachtungen sind lückenhaft. Ausserdem kann Aphasie auch heilen und es kann diese Heilung durch Substitution der rechten Hemisphäre zustande kommen. Wie wir nicht absolut rechtshändig sind oder linkshändig, so brauchte nach N. auch die rechte Hemisphäre nicht absolut von der Beziehung zum Sprechact ausgeschlosseen zu werden. Die 70 Fälle konnte er in drei Gruppen einteilen:

1. Motorische oder ataktische Aphasie. Fälle, in welchen die

Kranken, ohne einen Fehler der Sprechwerkzeuge zu besitzen, Worte nicht bilden können.

2. Sensorische Aphasie oder Aphasie mit Worttaubheit, natürlich ohne Störung des Gehörsinnes. Man könnte diese Form auch als acustische Aphasie bezeichnen.

3. Unbestimmte Formen. Von seinen 70 Fällen zählen 24 zu der ersten, 18 zu der zweiten und 38 Fälle zu der dritten Gruppe. Die 24 Fälle der motorischen Aphasie waren in Abhängigkeit von Läsionen der Broca'schen Windung gefunden worden; die 18 Fälle der zweiten Gruppe kamen von Läsionen der zwei hinteren Drittel der oberen Schläfenwindung her. Die 38 F., welche N. als unbestimmt aufführt, vertheilen sich theils in diejenigen, welche Läsionen der zwei Windungen von Broca und von Wernicke zusammen aufweisen, andere besassen gar keine Läsion dieser zwei Windungen. In der Hälfte dieser Fälle bestanden Läsionen der Rinde in der Gegend, wo der Gyrus angularis in den Hinterhauptlappen übergeht. Wieder in anderen Fällen waren Läsionen, und zwar meistens sehr verbreitete, in der Nachbarschaft der Broca'schen und Wernicke'schen Windung zu constatiren. Es bestand also in allen Fällen eine Läsion, sei es der Broca'schen, sei es der Wernicke'schen Windung oder deren nächste Umgebung. Jedenfalls ist eine innige Beziehung zwischen den motorischen und sensorischen Arten vorhanden, welche für die Sprachbildung nöthig sind. Auch ist nicht zu vergessen, dass der Gyrus angularis ganz nahe dem Sehcentrum liegt und die Broca'sche Windung sehr nahe dem Gehörcentrum. Wernicke und Charcot haben Recht, wenn sie annehmen, dass es individuelle Verschiedenheiten giebt, denen man Rechnung tragen muss; der Verlust des Seh- oder des Gehörcentrums sind von Wichtigkeit für die Erzeugung der Aphasie. Sicher ist auch, dass die Worttaubheit ohne Aphasie bestehen kann.

Der Sprechact ist sehr complicirt, aber man darf behaupten, dass die oben angegebenen Gehirnparthieen die Centren sind, deren Läsion am sichersten Sprechstörungen hervorruft. Freilich ist es auch wahrscheinlich, dass individuelle Verschiedenheiten vorkommen, sodass man auch mit individueller Verschiedenheit in der Gruppirung der Ganglien und Associationsfasern rechnen muss.

---

2) Pariser Akademie der Medicin. Sitzung vom 15. Februar 1887. (D. M. Z.)

Vorsitzender: Hr. Sappey.

Versuche über die Ernährung des Auges, angestellt mit Fluorescein und Naphthalin.

Hr. Panas: Bei Staar, bei Glaucom, bei Myopie oder endlich bei den verschiedenen ectatischen Processen, immer wird diesen Vorgängen eine secretorische oder excretorische Störung zu Grunde liegen. In Folge dessen ist es eine absolute Nothwendigkeit, die Ernährungsverhältnisse des Auges genau zu kennen. Diese hat P. im Verein mit Hrn. Vassaux durch gewisse Versuchsreihen zu ergründen sich bemüht. In einer Reihe von Versuchen wurden die färbenden Eigenschaften des zu diesem Zweck einem Thiere in die Venen (Kaninchen) oder unter die Haut (Frosch) eingespritzten Fluoresceïns benutzt, wie dies in Deutschland bereits von Ehrlich und Stilling geschehen ist.

Folgendes wurde festgestellt:

Der Humor aqueus wird deutlich in den hinter der Iris belegenen Raum (espace rétro-iridien: der „hinteren Kammer" der früheren Anatomen) secernirt und nicht in die vordere Kammer durch Cornea oder Iris, wie dies bisher an-

genommen wurde. Ueberlegt man nun, welche Theile den hinter der Iris belegenen Raum constituiren, nämlich Linse, Zonula Zinnii, Ciliarfortsätze und die sogen. Traubenhaut der Iris (d. h. ihre hintere, schwarz pigmentirte Fläche, franz. face uvéenne, Ref.), so kann die Secretion nur der Schicht ectodermer Zellen zugeschrieben werden, welche, ob pigmentirt oder nicht, die Ciliarfortsätze und die hintere Irisfläche auskleiden. Da uns nun aber die Entwickelungsgeschichte lehrt, dass die fraglichen Zellen von der Retina selbst herstammen, so würde also die Absonderung des Humor aqueus dem irido-ciliaren Theil der Retina zufallen.

Andererseits weiss man, dass der Canal. Fontanae und der Canal. Schlemmii, beide in der Peripherie der vorderen Augenkammer belegen, die Ableitungskanäle der letzteren darstellen. Spritzt man nun Fluorescein direct in den Glaskörper, so beobachtet man, dass der exosmotische Strom im Glaskörper sich nach vorn bewegt, nach der vorderen Augenkammer zu, sehr wahrscheinlich durch die Zonula hindurch, und nicht umgekehrt in der Richtung auf den Opticus, wie dies behauptet worden ist.

Aus diesen Versuchen kann man klinische und für operative Eingriffe wichtige Schlüsse ziehen, Schlüsse, welche die beiden Arten von Glaucom betreffen, das eine beruhend auf Pupillenverschluss, das andere auf Verlegung der secretorischen Wege durch die undurchgängig gewordene Zonula. Die erste Form des Glaucoms betrifft den Strom im Humor aqueus, die zweite hängt ab von dem Strom im Glaskörper. Andere als mit Fluorescein in dieser Richtung angestellte Versuche blieben resultatlos.

P. hatte die Farbenversuche mit Fluorescein beendet, als Bouchard 1886 die Einwirkung des Naphthalin auf das Auge entdeckte, dass nämlich reichliche Zufuhr von Naphthalin Staar hervorzubringen vermochte. Sofort brachte P. 6 weitere Monate mit neuen Versuchen in dieser Richtung zu. Ehe P. auf die Resultate derselben eingeht, hebt er hervor, dass im Auge bestimmte zur Ernährung des Auges in Beziehung stehende Räume existiren (espaces nutritifs), die man auch mit dem Namen „lymphatische Räume" bezeichnet, da sie bis zu einem gewissen Grade die Rolle solcher übernehmen.

Diese Räume sind:

1. Die vordere Augenkammer mit dem Schlemm'schen und dem Fontana'schen Canal.
2. Der hinter der Iris belegene Raum.
3. Der über der Chorioidea belegene Raum (la supra-chorioidea), der mit dem subtenonischen Raum und dem arachnitischen Raum des Nervus opticus communicirt.
4. Ein im Gegensatz zu den vorgenannten realen Räumen virtueller Raum zwischen der Pigmentschicht und der Zapfen- und Stäbchenschicht der Netzhaut.
5. Ein ebensolcher Raum zwischen der inneren Membrana limitans der Netzhaut und der Membrana hyaloidea. Der Canalis hyaloideus von Cloquet stellt eine Verlängerung dieses Raumes dar.

Die unter 4 und 5 benannten Räume stehen mit dem eigentlichen Gewebe des Opticus in Zusammenhang.

Was den innerhalb der Netzhaut belegenen Raum betrifft, so lehrt uns bezüglich dieses die Physiologie ganz besonders, dass unaufhörliche Ernährungsvorgänge in demselben stattfinden, welche als Endpunkt die Erzeugung des von Boll entdeckten Netzhautroth haben, und ebenso eine Wanderung des Pigments unter dem Einfluss des Lichtes.

Dies vorausgeschickt, theilt P. seine Versuche mit dem Naphthalin mit,

welches seine Wirkung auf die tieferen Theile des Auges zu concentriren scheint, ehe es die Staarbildung hervorruft.

Objectiv bemerkt man also in Folge der Naphthalineinwirkung das Auftreten zahlreicher im Glaskörper schwimmender Krystalle (wie dies an einem mitgebrachten Kaninchen demonstrirt wird). Früher oder später bilden sich alsdann schillernde Plaques, die in der Retina zerstreut sind, endlich zusammenfliessen und im Mittelpunkt eine Excavation zeigen. Weiterhin beginnt die Bildung eines Streifenstaares, vom Aequator nach den beiden Polen der Linse zu, der sich mehr und mehr ausbildet. Ist diese Cataract reif, so ist sie weich, aber umfangreich, und bald rostfarben, bald schmutzig grau.

Anatomisch entwickeln sich folgende Veränderungen:

Der Glaskörper zeigt ausser den mittelst des Augenspiegels entdeckten Krystallen bei gleichzeitig sich entwickelnder Auflösung in seinem Innern zahlreiche Anhäufungen weisser Blutkörperchen. Von Anfang an sieht man ferner im Auge ein doppeltes Exsudat, und zwar das eine zwischen Retina und Glaskörper, das andere zwischen den Primordialblättern der Retina, d. h. zwischen der Pigmentschicht der Netzhaut, die der Chorioidea anliegt und in dieser Verbindung bleibt, und der Stäbchen- und Zapfenschicht. Es entstehen dadurch nothwendigerweise zwei Trennungen: einmal eine Ablösung des Glaskörpers nach vorn und ferner eine Netzhautablösung nach hinten. Das trennende Exsudat enthält dieselben Krystalle und Haufen weisser Blutkörperchen, wie der Glaskörper.

Eine morphologische und histochemische Prüfung der Krystalle ergiebt, dass man es zu thun hat mit oxalsauren, schwefelsauren und kohlensauren Kalkkrystallen, die in der Form von Octaëdern, Rosetten und kugeligen Haufen sich darstellen.

Die Plaques der Netzhaut, die man mittelst des Augenspiegels sah, ergaben sich als durch Oedem bedingte Veränderungen des Retinagewebes, dessen Elemente durch das Wasser auseinandergedrängt sind.

Später treten nadelförmige, schwefelsaure Kalkkrystalle hinzu. Noch weiter hin, und zwar zu der Zeit, wo sich die Plaques in der Mitte excaviren, retrahirt sich das Netzhautgewebe und verwächst fest mit der darunter liegenden Chorioidea, während gleichzeitig die verschiedenen Elemente der Netzhaut sich verändern und die einen in die anderen sich einschieben, das Pigment nicht ausgenommen, welches überall sich auf der Wanderung befindet.

In diesem Zeitpunkt vollzieht sich eine totale Ablösung des Glaskörpers, dessen Stiel am Opticus adhärent bleibt. Die Papille des letzteren, geschwollen und von weissen Blutkörperchen durchsetzt, bietet alle anatomischen Anzeichen dar, welche man in der Retinitis albuminurica beobachtet. Nun erscheint die Cataract, und ihre frühere oder spätere Bildung hängt immer mit den schweren Veränderungen in der Retina zusammen. Das Thier wird damit nicht allein staarblind, sondern auch schwachsichtig und zuletzt wirklich blind. Nur ganz zuletzt betheiligt sich die Chorioidea an der Sehstörung. Cornea, Sclera, Conjunctiva, Iris und Ciliarfortsätze bleiben absolut normal. Der Humor aqueus bleibt durchsichtig, trotz eines gewissen Eiweissgehaltes, welchen die Reagentien und besonders die Reaction mit Salpetersäure nachweisen.

Hiernach zieht P. folgende Schlüsse aus den Versuchen, betreffend eine tägliche Naphthalinzufuhr von 2—3 gr bei Kaninchen:

Die Ernährung der Linse scheint hauptsächlich abhängig zu sein von der Retina und in Verbindung damit vom Glaskörper. Es entsteht also Linsentrübung und Staar, wenn jene Theile des Augapfels alterirt werden.

Die Wege des von den centralen Gefässen herkommenden Ernährungsstromes sind: Der Kammerraum, der intraretinale Raum und der Raum zwischen Retina und Glaskörper mit dem Cloquet'schen Canal als Fortsetzung. Die Gegenwart einer abnormen Menge Eiweiss im Humor aqueus zur Zeit des Auftretens des Staares beweist, dass der ableitende entlastende Strom von der Linse zum Humor aqueus geht, der also nicht, wie früher behauptet, den Nährstoff für die Linse enthielt.

Es ist also der Naphthalinstaar ein auf organischen Veränderungen beruhender, und keineswegs chemischer Art, denn naphthalisirte Kaninchen, bei denen lange die Krystalle im Auge sichtbar waren, blieben so lange vom Staar verschont, als die mit dem Augenspiegel untersuchte Retina sich gesund erwies.

Diese Thatsache, dass die Ernährung der Linse von einem von Retina und Opticus herstammenden, durch den Glaskörper hindurchgehenden Strom abhängt, würde, falls sie bestätigt wird, die Pathogenie des Altersstaares uns erklären, welche uns heute noch ebenso dunkel ist, wie im vorigen Jahrhundert.

---

3) Congress russischer Aerzte in Moskau. (Section für Ophthalmologie.) Sitzung am 5. Januar 1887. (Petersb. med. Wochenschr.)

Vorsitzender: Prof. Tichomirow (St. Petersburg).

1. Prof. Chodin (Kiew): „Ueber Auswaschungen der vorderen Kammer bei Staaroperationen."

Nach einer historischen Einleitung demonstrirt Ref. einen Apparat zur Auswaschung der vorderen Kammer behufs Entfernung nach der Operation zurückgebliebener Rindenreste der Linse, was auch in den meisten Fällen gelang. Zu vollem Erfolge muss eine reichliche Eröffnung der Kapsel und die Iridectomie gemacht werden; die Auswaschung mit $4^0/_0$ Borsäurelösung lässt die Operation unter den Bedingungen grösserer Reinlichkeit vornehmen, da dabei ausser den Corticalresten aus der vorderen Kammer noch Bacterien entfernt werden können, welche mit den Instrumenten und aus der Luft hineingelangt sind; ob zugleich eine Desinfection erzielt wird, ist noch fraglich.

Dr. Logetschnikow (Moskau) hat in die vordere Kammer Injectionen von Borsäurelösung mit Eserin erfolgreich gemacht, um nach v. Wecker eine regelmässige Form der Iris bei der Staaroperation ohne Iridectomie zu erhalten; bei der Wecker'schen Methode lassen sich die Corticalmassen nicht bequem entfernen.

Bei der Discussion bemerkt Dr. Tarssaidse (Charkow), dass auf der Charkow'schen Augenklinik diese Auswaschungen für nicht ganz ungefährlich gehalten werden und dass die Entfernung der corticalen Massen sehr leicht durch das gewöhnliche Reiben auf der Hornhaut geschehe.

2. Prof. Chodin: „Ueber Thermometrie bei Augenoperationen."

Ref. meint, dass die Thermometrie Complicationen nach der Operation, besonders des Staares, früh anzeige, was er durch mitgetheilte Beobachtungen bekräftigt. Die daran sich knüpfende Discussion ergab, dass die Thermometrie kaum die Complicationen der Operationen anzeigen könne und nie die objective Untersuchung des Auges ersetzen könne.

3. Dr. Kazaurow (Jaroslaw): „Ueber eine vereinfachte Methode der Staarextraction." (Vergl. Wratsch. 1884. Nr. 48 u. 50.)

Ref. stellt eine Statistik der nach der von ihm beschriebenen Methode und später an ihr angebrachten Modificationen ausgeführten Staarextractionen vor; die besten Resultate gab ihm die Veränderung, dass anstatt des linearen

Graefe'schen Schnittes ein lappenförmiger an der Grenze der Sclera und der Cornea gemacht wurde ohne Iridectomie. Bei den Operationen wurde die strengste Antiseptik beobachtet und gegen möglichen Irisvorfall nach der Operation Eserin in's Auge geträufelt. Die Operation wurde unter Cocaïn nur mit einem Instrumente, dem Graefe'schen Keratom, gemacht, mit dem auch die Kapsel eröffnet wurde. Diese Benutzung nur eines Instrumentes hält K. für das Eigenthümliche seiner Methode(?), welche dadurch sehr vereinfacht und schmerz- und blutlos in kürzerer Zeit ausgeführt wird, die Antiseptik wird durch den Gebrauch nur des einen Messers erleichtert und ist die Operation auch ohne einen erfahrenen Assistenten möglich.

In der darauffolgenden Discussion sprachen sich die meisten Redner gegen die Kasaurow'sche Methode aus.

Sitzung am 9. Januar.

Vorsitzender: Dr. J. Talko (Warschau).

1. St. v. Stein: „Ueber die Einwirkung von Tönen und Schwingungen auf die Augen."

2. Dr. Jewezki (Moskau): „Untersuchungen über die Entwickelungsgeschichte des Thränenkanals beim Menschen."

J. kommt durch seine Untersuchungen an Embryonen zu dem Schlusse, dass der Thränenkanal beim Menschen am Ende der 5. und dem Anfange der 6. Woche des intrauterinen Lebens auftritt und sich nach demselben Typus weiter entwickelt, wie bei den anderen Wirbelthieren, d. h. aus dem Epithel der Thränenfurche, welches später in das unterliegende Gewebe hineinwächst; der einzige Unterschied besteht nur in der Form, welche der Thränenkanal in der ersten Periode seiner Entwickelung annimmt; er erscheint als schmale, auf dem Boden der Thränenfurche beginnende epitheliale Platte. J. hat diese Verhältnisse zuerst am Menschen studirt.

3. Dr. Jewezki: „Ueber Albuminurie und Cataracte."

Verf. hat diese von Deutschmann angeregte Frage nach drei Richtungen hin geprüft, und zwar a) an Kranken mit reifen Staaren, b) an Nephritikern, und c) an relativ gesunden, aber alten Personen (in Asylen), und kommt zu folgenden Schlüssen:

a) Das Alter hat unzweifelhaft einen bedeutenden und hervorragenden Einfluss auf die Bildung des Staares, dessen Procentvorkommen mit den Jahren wächst und im höheren Alter sehr gross ist.

b) Die Albuminurie spielt als ätiologisches Moment bei der Staarbildung gar keine Rolle.

c) Schlechte Ernährungsverhältnisse begünstigen die Staarbildung.

d) Beide Geschlechter erkranken gleich oft.

e) Bei jungen Nephritikern wird kein Staar beobachtet.

f) Das Eiweiss im Harn hat in der Mehrzahl der Fälle eine physiologische Bedeutung.

4. Dr. Fialkowski (Berditschew): „Was beginnt man mit dem Trachom in der Armee?"

Vorschläge:

a) Einsetzung einer aus competenten Personen bestehenden Commission zum Studium der Trachomfrage, besonders in den Grenzprovinzen Russlands.

b) Obligatorische Formirung tactischer Einheiten aus den trachomatösen Neueinberufenen am Orte ihrer Annahme, um eine Weiterverbreitung des Trachoms in den anderen Militärbezirken Russlands zu verhindern; diese Maassregel müsse sofort eingeführt werden.

c) Die altgedienten Trachomatösen aus früheren Jahrgängen müssen ausgeschieden, isolirt werden, und einen häuslichen Urlaub erhalten, doch nicht vor dem Eintritte der Vernarbungsperiode.

d) Einrichtung von kleinen militärischen Augenanstalten in den trachomatösen Gegenden unter Leitung von Aerzten, die in der Militär-Oculistik bewandert sind.

e) Zu diesen Hospitälern müssten alljährlich eine möglichst grosse Anzahl junger Aerzte abgeordnet werden, damit sie sich mit der militär-oculistischen Praxis bekannt machen.

f) Die Trachomatösen werden ambulatorisch behandelt, in's Hospital kommen nur die Complicationen des Trachoms.

g) Zur Vertheilung der trachomatösen Rekruten auf die Verbreitungsbezirke des Trachoms muss schon jetzt ein Ophthalmologe in die Abtheilung des Generalstabes abgeordnet werden, welche alljährlich die Rekruten auf die Bezirke vertheilt; die Trachomatösen dürfen, nach Angabe des Specialisten, nur in die factisch trachomatösen tactischen Einheiten eingereiht werden.

h) Zur erfolgreichen Bearbeitung dieser Frage wäre eine Zusammenkunft aller Militärbezirks-Oculisten, aller Professoren der Ophthalmologie, einzelner Specialisten und der Aerzte überhaupt, welche sich auf dem Felde der militärischen Oculistik viel bewegt haben, sehr nothwendig; diese Zusammenkünfte müssten in central gelegenen Städten, z. B. Moskau, stattfinden, und zwar recht bald, so auf dem Aerztecongress, entweder selbstständig oder als Section desselben.

Die Discussion wird bald aufgehoben, da Ref. nicht anwesend ist.

5. Dr. Tepljaschin (Glasow, Wjatkasches Gouvernement): „Ueber Blindheit unter den einberufenen Wehrpflichtigen aus dem Glasow'schen Kreise. — Verlesen.

Aus den Listen für 12 Jahre ergiebt sich, dass in ihnen 32,689 Mann enthalten sind, von welchen 344 wegen Blindheit untauglich befunden wurden; von diesen sind 242 vom Ref. untersucht worden und wurden 19 % auf beiden, 35,5 % auf dem rechten und 11,3 % auf dem linken Auge blind gefunden, die übrigen zeigten auf einem oder auf beiden Augen verminderte Sehschärfe, und 2 % hatten vollkommen gesunde Augen. Hieraus folgt, dass nur $^1/_5$ der, weil blind, für dienstuntauglich Befundenen wirklich auf beiden Augen blind waren, und kommt ein beiderseitig Blinder auf 500 Mann; die einseitig Blinden sind viel zahlreicher.

Dr. Skrebitzky (St. Petersburg) ist sehr erfreut über die von Dr. Tepljaschin eingeschlagene Richtung zur Feststellung einer Blindenstatistik, findet aber, dass Ref. einen groben Rechnungsfehler in der Procentberechnung der Blinden gemacht habe, welche auf Grundlage aller Einberufenen vollzogen wurde, aber nicht alle Einberufenen werden ja untersucht. — Es giebt also im Glasow'schen Kreise mehr Blinde, als Dr. T. annimmt.

6. Dr. Tornanitzki (Kiew): „Ueber Amblyopie, welche sich während der condylomatösen Periode der Syphilis entwickelt."

Von 148 Syphilitikern hatten 84 (60 %) Verminderung der Sehschärfe, deren objective Ursachen vom Ref. nicht untersucht und deshalb offen gelassen wurden. Die Schlüsse aus den Untersuchungen sind folgende:

a) Bei einer grossen Anzahl Syphilitiker in dem condylomatösen Stadium wurde eine deutliche Verminderung der Sehschärfe constatirt, deren Grad sehr schwankte und bis auf $^1/_3$ kam.

b) Ein directer Zusammenhang der Amblyopie mit der Intensität der syphilitischen Symptome war nicht nachzuweisen.

c) Die Amblyopie schwand vollständig bei einer specifischen Behandlung und zugleich auch die Ausschläge.

d) Zuweilen widerstand die Amblyopie der Behandlung sehr lange, wich aber schliesslich doch.

e) Der Grad und die Dauer der Amblyopie standen in directem Verhältniss.

f) Die Amblyopie schwand zuweilen auch ohne Behandlung, wenn die übrigen Symptome aufhörten.

g) Die Amblyopie fehlte in den Zeiträumen zwischen den Syphilisrecidiven.

h) Die Amblyopie war keine zufällige, sondern von der Syphilis abhängige Erscheinung.

i) Die Amblyopie ist mit der Verminderung der tactilen und der Schmerzempfindung in den Hautdecken Syphilitischer zu analogisiren.

7. Dr. Hagen-Torn (Kursk'sches Gouvernement): „Ueber die Formen der syphilitischen Keratitis."

Ref. nimmt 4 Formen an: a) Keratitis superficialis; b) Keratitis hypertrophica (pannosa); c) Keratitis interstitialis maculosa (tiefliegende Flecke in der Hornhaut); d) Keratitis interstitialis vasculosa (tiefe Infiltration der Cornea). Alle diese Formen seien ausschliesslich syphilitischen Ursprunges, können als diagnostische Zeichen der Infection dienen und weichen einer specifischen Behandlung. Gegen diese Ansicht opponirten Prof. Chodin und Dr. Mandelstamm, welche die Specificität dieser Keratitiden bestritten.

8. Dr. Talko demonstrirte Abbildungen in Aquarell von a) Degeneratio hyaloidea conjunctivae et corneae, b) Ulcus syphiliticum palpebrarum, c) Eczema palpebrarum.

Referate, Uebersetzungen, Auszüge etc.

1) Objective Strabismometrie, von Dr. L. F. Dentz. (Inaug.-Dissertation.) Utrecht 1887, April.

Ausgehend davon, dass die exactere Schielmessung mit Unrecht und zum Schaden weiterer Methodenvervollkommnung vernachlässigt wird, hat Verf. zwei Werkzeuge construirt und beschrieben, die jeden Schielwinkel schnell, bequem und genau zu messen erlauben.[1] Ein Abriss der Geschichte der Strabismometrie mit kurzer kritischer Würdigung der Methoden geht voraus. Statt des Prismas, welches nach Snellen's Vorschlag bei Convergenz zur Umgehung des Nasenrückens dienen kann, braucht Verf. kleine runde Planspiegel, die an der Stange eines Brillengestelles der Sagittalebene parallel verschiebbar, auf die Viertelpunkte der Basallinie gestellt werden. Darin erscheint das einwärts abgelenkte Auge in Divergenzstellung (oder nach Snellen's Bezeichnung in negativer Introversion) in der Mitte der Basallinie und unbedeckt von dem Nasenrücken. — (Auch bei Perimeter-Schielmessung verwendbar.) Um den Complicationen von Winkel α und γ aus dem Wege zu gehen, schlägt Verf. vor, sich immer der

[1] Die praktische Bedeutung meines Verfahrens ist von dem Verf. nicht genügend gewürdigt worden. H.

Helmholtz'schen Visirlinie zu bedienen, d. h. das Loth durch die Pupillenmitte einzustellen. Bei besonders genauen Messungen berücksichtigt er dann ausser der etwa bei nahem Object geforderten physiologischen Convergenz noch den kleinen Winkel α beider Augen, welchen die Visirlinie mit der Sehaxe macht.

Sein Messapparat besteht aus einer Tischplatte mit Augenstütze, auf der eine lange Leiste, der Frontalrichtung parallel und wagerecht, vor- und rückwärts geschoben werden kann. Die Leiste trägt einen kleinen Schlitten, welcher mit wagerechter Kreistheilung, Fernrohrstativ, und über dem Drehpunkt des Fernrohres angebrachtem Lichtflämmchen versehen ist. Man schiebt den Schlitten zuerst solange nach rechts oder links, bis man, über die Flamme hin visirend, mit blossem Auge den Reflex in der Mitte der Pupille des schielenden Auges erblickt. Dann durch das Fernrohr sehend, stellt man zuerst dieses ein und schiebt und dreht weiter bis zum genauen Einstehen des Reflexes in der Mitte der Pupille und des Sehfeldes. Ein Zeiger am Fernrohrfuss giebt die gesuchte Schielablenkung an. Den Winkel K kann man natürlich mit dem Instrument ebenfalls messen. Fehler, welche aus unrichtiger Haltung des Untersuchten entstehen und nur durch besondere Sorgfalt und Aufmerksamkeit vermieden werden konnten, fallen bei dieser sinnreichen und dabei verhältnissmässig einfachen Construction fort. Dr. C. du Bois-Reymond.

---

2) **Eine besondere Art der Wortblindheit (Dyslexie)**, von Prof. Dr. R. Berlin. 74 S. mit einer Tafel. Wiesbaden 1887, Verl. von J. F. Bergmann.

Die vorliegende Monographie behandelt die schon aus mehrfachen Mittheilungen des Verf.'s bekannte, von ihm entdeckte, eigenthümliche Lesestörung. Zuletzt hat Verf. darüber in der ophthalm. Section der 59. Naturforscherversammlung zu Berlin Vortrag gehalten.

Verf. giebt in der Monographie zunächst die ausführlichen Krankengeschichten der 6 von ihm während der letzten 23 Jahre beobachteten einschlägigen Fälle, die sämmtlich lethal verliefen und wovon in vier Fällen die Section gemacht wurde. Im Anschluss daran berichtet er noch ausführlich über 2 von anderer Seite beobachtete Fälle, nämlich über den von Nieden auch bereits auf der Naturforscherversammlung erwähnten Fall, und über einen weniger klaren, von Dr. Steiner und nachher von Dr. Königshöfer beobachteten Fall, die beide tödtlich verliefen und zur Section kamen.

Verf. rubricirt die Dyslexie in den Systemen der Sprachstörungen als eine unvollkommene isolirte Wortblindheit, bei der sämmtliche Sprachbahnen intact sind. Es müsse sich im Anschluss an das Lichtheim'sche Schema um Störungen in der Bahn vom Wortbildcentrum zum Klangbildcentrum handeln.

Ref. ist der Meinung, dass es, bevor nicht genau festgestellt ist, wie sich in dem vom Verf. als Dyslexie bezeichneten Krankheitsbild das Schreiben nach Vorlage, resp. nach Dictat, ferner das Verständniss des Gelesenen etc. verhält, nicht an der Zeit ist, der „Dyslexie" einen bestimmten Platz im System der aphatischen Störungen, wenn anders sie überhaupt dazu gehört, anzuweisen.

Das klinische Bild charakterisirt Verf. dahin, dass es sich um eine Lesestörung handelt, die vollständig unabhängig von jeglicher Affection des Sehorgans ist und bei der der Pat. nur wenige Worte zusammenhängend lesen kann, worauf ihn ein eigenthümliches Unlustgefühl am Weiterlesen hindert.

Diese Störung tritt mitunter ohne Vorboten, mitunter nach vorhergehendem Kopfschmerz, Schwindel, ja sogar epileptiformen Anfällen auf und verbindet sich mitunter schon von Anfang an mit rechtsseitigen Innervationsstörungen.

Die Lesestörung selbst verläuft meist günstig, geht mitunter sogar ganz zurück. (Nach Verf. wahrscheinlich nicht in Folge von Restitution der betroffenen Hirnpartien, sondern durch vicariirendes Eintreten anderer.) Dafür treten aber früher oder später andere schwere Gehirnerscheinungen auf („apoplectiforme und epileptiforme Anfälle"), die schliesslich nach Monaten oder Jahren den Tod herbeiführen.

In allen Fällen handelte es sich um eine linksseitige Herderkrankung des Grosshirns und zwar angrenzend an die Fossa Sylvii und in nächster Nähe der Broca'schen Windung.

Am Schlusse der Arbeit sucht Verf. noch einmal die Bezeichnung „Dyslexie" zu rechtfertigen, indem er darauf hinweist, dass λέγειν ausser „sagen" auch „zusammenlegen", „sammeln" heisse, und dass in diesem Sinne Dyslexie eine Krankheit bedeute, bei der es dem Pat. schwer wird, die Schriftzeichen zusammenzufassen. Es erscheint zweifelhaft, ob auf diese Weise der Ausdruck gerechtfertigter ist, als zuvor. Jedenfalls ist er nicht mehr und nicht weniger berechtigt, als „Alexie" und „Paralexie".

Doch der Name thut nichts zur Sache; jedenfalls haben wir allen Grund, dem Verf. für seine sorgfältigen Studien über dieses neue, interessante Krankheitsbild oder vielmehr Symptom dankbar zu sein.

Zu bemerken ist übrigens, dass dem Verf. ein kleiner Irrthum passirt ist. Auf S. 48 schliesst er aus einer Ablenkung der hinausgestreckten Zunge nach rechts auf eine linksseitige Beweglichkeitsstörung derselben und bringt diese Störung mit einem rechts gelegenen Herd im Gehirn zusammen. Weicht beim Hinausstrecken die Zunge nach rechts ab, so ist nicht die linke, sondern die rechte Seite der Zungenmuskulatur paretisch. Ostwalt.

---

3) **Rapporto sui servizi oculistici fatti 1885 e 1886 nell' Ospizio di Carità di Torino,** dal Dott. Peschel.

Die Arbeit berichtet über den Gebrauch von Eserin bei progressiver Myopie, den Verf. schon seit 1880 experimentirte. Unter 30 Fällen beobachtete er eine Besserung von V in 21 und mehrmals Verringerung der Glaskörperflocken. Die Besserung des V konnte in einigen Fällen noch nach 6—12 Monaten als eine dauernde constatirt werden und trat nicht nur in Fällen ein, wo letzthin eine Verschlechterung stattgehabt, sondern auch, wo seit Jahren die Sehschärfe stationär war. Scheinbare Besserung durch Aenderung des Linsenastigmatismus oder durch Pupillenverengerung wird ausgeschlossen.

In zwei Fällen von Glaucom trat (nach der Operation) durch Eserin Vermehrung der Injection und Ciliarneurose, jedoch ohne Drucksteigerung, ein, die prompt verschwanden mit dem Aussetzen des Mittels.

Von congenitalen Anomalien der Augen werden erwähnt: Stark vorspringender Pigmentsaum am Pupillarrande, ein Naevus der Unterlidconjunctiva, congenitales Entropion durch Mangel der inneren Lidkante, Dermoid am unteren-äusseren Cornealrande, zugleich mit eigenthümlicher verticaler Conjunctivalfalte im äusseren Lidwinkel beider Augen. Ein Schichtstaar in beiden Augen, complicirt mit stark vorspringender Pyramidalcataract, scheint gegen die Theorie des entzündlichen Ursprunges der letzteren zu sprechen. Fall von 2 Kindern einer Familie mit beiderseitigem Hydrophthalmus congenitus. Endlich schliesst sich hieran der Fall von 2 Brüdern mit neuritischer Opticusatrophie auf hereditärer Grundlage in der Pubertätszeit.

Verf. hat zahlreiche Versuche an Kaninchen angestellt über artificielle Producirung congenitaler Anomalien, indem er den Weibchen während der Be-

fruchtung und während der ganzen Dauer der Trächtigkeit gewisse differente Medicamente einverleibte in hohen Dosen; insbesondere: Secale cornutum 2 gr täglich, Pilocarpin. muriaticum 0,05, Lithargyrium 0,7, Calomel 0,06, Tinctura opii simpl. 10—15 Tropfen, Strychnin. nitr. 0,005, Zinkoxyd 1,0, Extractum ipecacuan. 0,04, Schwefelantimon 0,6, Solutio Fowler 20 Tropfen, Digitalinum 0,004 täglich. Die Erfolge waren negativ.

Von interessanten klinischen Beobachtungen werden erwähnt:

Zwei Fälle von präretinaler Hämorrhagie, deren flüssiges Blut sich ganz wie ein Hypoema verhielt mit oberer, horizontaler Grenzlinie. Melanose der Plica semilunaris, in der Kindheit entstanden. Ein Fall von Pigmentflecken der Sclerotica mit tiefbrauner Iris und sehr dunklem Hintergrunde und schwärzem Pigmentsaum an der Papille nur in einem Auge, während das zweite Auge hellbraune Iris, hellen Hintergrund ohne Pigmentsaum zeigte. V in beiden Augen normal.

In einem vor 10 Jahren anderweitig staaroperirten Auge fand sich eine Cilie in der Vorderkammer, die nie Reaction erregte. Aehnlich ein in der Cornea seit 8 Jahren eingekapseltes Eisenstückchen bei einem schweren Anstrengungen ausgesetzten Arbeiter.

Seltener Fall von Urticaria, der sich mit Iritis ohne Synechien complicirte, aber prompt heilte.

Operative Bemerkungen: Die Sclerotomie bei Glaucom ist trotz Eserin und trotz aller Vorsicht oft von Irisprolaps gefolgt, mitunter noch unter dem Verbande. Verf. hat sie daher verlassen für die Fälle, wo Iridectomie ausführbar ist, empfiehlt aber die Combination der Sclerotomie mit der Iridectomie, welche letztere in dem grösseren der beiden Schnitte auszuführen.

Es wird eine der Völckers'schen (1878) ähnliche Operationsmethode dicken Nachstaares empfohlen, wo mittelst 2 Lanzen gleichzeitig 2 diametral gegenüberliegende Einstiche gemacht, durch den einen mit Wecker's Scheere ein Lappen gebildet wird, der durch den anderen herausgezogen und excidirt wird. —

Wenn bei Leucomen nur noch eine kleinste Cornealpartie durchsichtig und daselbst, sei es Discision oder andere Operation auszuführen ist, so empfiehlt sich, den Einstich in der Cornea nicht am peripheren Rande der durchsichtigen Partie zu machen, sondern seitlich in einem Cornealmeridian, um jener kostbaren Partie nicht die Ernährung abzuschneiden.

Bei der einfachen Iridectomie wird sehr die Reposition der Irisecken empfohlen, da man zu häufig leichte Adhärenzen bemerkt.

Massage leistete gute Dienste bei Hypoema der Greise.

Partielle Cornealstaphylome hat Verf. nach Abtragung mit gestieltem Conjunctivallappen aus der Nachbarschaft gedeckt, eine oder zwei Nähte zur Fixirung und Ausbreitung des Lappens in die benachbarte oder gegenüberliegende Conjunctiva einlegend.

Bei mycotischen schweren Hornhautulcerationen, wo die Saemisch'sche Keratomie indicirt ist, hat Verf. folgende Modification sehr nützlich gefunden. Ausser dem Saemisch'schen Schnitte werden ringsum viele kleinere Spaltungen des Geschwürsrandes ausgeführt und zwar in der Richtung vom gesunden Hornhautgewebe gegen die Geschwürsfläche hin, um nicht das erstere zu inficiren. Um diese Infection noch sicherer zu vermeiden, wird zwischen jedem Schnitt das Messer rasch desinficirt, namentlich aber vor der ganzen Operation das ganze Ulcus mit Glüheisen oder galvanokaustisch behandelt. Als Medication wird dabei ausser Sublimat, Atropin oder Eserin immer Jodoform angewandt,

welches bei Geschwüren besonders dann sehr nützlich ist, wenn es mittelst leichter Massage durch die Augenlider etwas eingerieben wird.

Zum Tätowiren der Hornhautleucome wendet Verf. chinesische Tusche mit Bor oder Sublimatlösung an. In einem Falle, den er noch ohne Cocaïn operirte, vor mehreren Jahren, beobachtete er einen Anfall von Katalepsie, sodass also die Operation als hypnogenes Agens wirkte.

Schliesslich modificirte Verf. in einem Fall von Epicanthus die Operation dahin, dass er das Hautoval auf dem Nasenrücken nicht exstirpirte, sondern, um die sehr eingesunkene Nasenwurzel etwas zu erhöhen, dasselbe unter die gelockerten und durch Nähte vereinigten Ränder unterheilte.

Die letzthin wieder angeregte Frage der Cornealtransplantation veranlasst mich, einen kurzen Auszug einer aus meinem Operationsmaterial zusammengestellten, leider italienischen Doctor-Dissertation zu geben, über die bisher in keinem Journal berichtet ist:

3) **Operazioni di cheratoplastica,** pel Dott. Revelli. Torino 1883.

Der erste Theil enthält die Geschichte, der zweite referirt über 13 von mir ausgeführte Transplantationen. Ein Fall mit der Cornea eines einmonatlichen Kaninchens operirt, 2 Fälle mit der eines einmonatlichen Hündchens, wobei überdies aus den Leucomen nicht mit Trepan, sondern mit Beer's Messer der Lappen flach excidirt wurde, um breitere Wundränder für die sicherere Anheilung und Ernährung zu gewinnen. Ein Fall mit der Cornea eines vor 19 Stunden geborenen Schweinchens, mittelst Trepans. Sämmtliche Fälle gaben insofern negatives Resultat, als der transplantirte Lappen sich allmählich absorbirte und sich ein Leucom wie früher producirte.

Nun wurde fötale Cornea experimentirt, wozu mir schon 1878 Zahn's Mittheilungen auf dem Genfer Congress die Idee gaben. Nachträglich las ich in der Arbeit von Sellerbeck (1878) denselben Vorschlag.

Eine sehr grosse Neufundländer Hündin wurde am 1. October 1881 von einem grossen Hunde belegt und am 24. November 1881 6 Kranke gleichzeitig in je einem Auge im Ospizio di Carità mittelst der Cornea der Foetus der getödteten Hündin operirt. Trepankrone von 3 mm. In 2 Fällen blieb der kleine Lappen nicht haften und fand sich beim Verbandwechsel im Conjunctivalsack, in den 4 übrigen Fällen erfolgte Anheilung, aber unter baldiger Trübung resorbirten sich durch Einwachsen von Granulationen die Hundecorneallappen vollständig.

Am 27. October 1882 endlich wurden in demselben Ospizio di Carità drei Transplantationen mittelst der Cornea von Schweinsföten gemacht, indem express eine trächtige Sau zur Operation geopfert wurde. Trepankrone von 4 mm. Das Schicksal der angeheilten Lappen war dasselbe wie oben. P.

---

4) *Ὀφθαλμικὰ Ἑλληνικά.*

Nur klein ist die Gemeinde der Fachgenossen, die sich für Griechisch erwärmen. Für sie sind die folgenden Veröffentlichungen:

1) *Περὶ ὀφθαλμολογίας καὶ ὠτολογίας τῶν ἀρχαίων Ἑλλήνων . . . μέχρις Ἱπποκράτους, ὑπὸ Γ. Α. Κωστομοίρη. Ἐν Ἀθήναις* 1887. (248 S.) Enthält Namenerklärungen, Ansichten von Dichtern und Philosophen. Der zweite Theil (von Hippokrates bis auf unsere Zeit) wrd für Aerzte interessanter sein. Verf. rechnet auf wohlwollende Beurtheilung.

2) Nachträge zu Alexander Trallianus. Fragmente aus Philumenus und Philagrius, nebst einer bisher noch ungedruckten Abhandlung über Augenkrankheiten. Nach den Handschriften herausgegeben und in's Deutsche übersetzt von Prof. Dr. Th. Puschmann, Prof. d. Gesch. d. Med. an der Wiener Universität. Berlin 1887, S. Calvary & Co. 188 Seiten. Der bekannte Herausgeber des Alex. Trallianus hat der Augenheilkunde einen grossen Dienst geleistet, indem er die Jenem zugeschriebene Abhandlung über Augenkrankheiten entdeckt und in der vortrefflichen Weise, die wir von ihm gewöhnt sind, herausgegeben hat. Jeder, der Lust hat, kann mit Leichtigkeit sich überführen, wie man gegen Ende der geistigen Weltherrschaft des Hellenismus, d. h. im 6. Jahrhundert n. Chr., die Augenheilkunde abzuhandeln pflegte. Leider ist das (dem jugendlichen Alex. Trallianus zugeschriebene) Büchlein nicht sehr werthvoll; Paullus v. Aegina und Aetius haben weit Besseres über den Gegenstand geschrieben. Leider war auch der Text der Handschrift sehr verdorben, und sogar die Hülfe des Professors der Philologie Iwan Müller in Erlangen und seines Schülers Dr. G. Helmreich hat nicht bewirkt, ihn fehlerfrei herzustellen. Wie bei den Ausgrabungen zu Olympia die Gelehrten des Technikers zur Deutung der Befunde nicht entrathen konnten, so ist zum Verständniss altgriechischer Texte über Heilkunde technische Beherrschung des Gegenstandes ebenso nothwendig, wie die der griechischen Sprache. Es steht S. 144: *περὶ αἰγίλωπος . . . τισὶ μὲν ἐκ τοῦ φυσικοῦ τρίμματος εἰς τοὺς μυκτῆρας συῤῥεῖ τὸ πῦον.* „In manchen Fällen fliesst der Eiter in Folge der natürlichen Reibung in die Nase." Ich zweifle, dass überhaupt *φυσικὸν τρίμμα* natürliche Reibung bedeuten kann; zweifle aber gar nicht, dass — *τρήματος* zu lesen. So heisst bei den Alten der Thränennasengang. (Galen, de us. part. X, 11, K. III, p. 809: *συῤῥεῖ διὰ τῶν τρημάτων τούτων εἰς τὰς ῥῖνας ἅπαντα τῶν ὀφθαλμῶν τὰ περιττώματα.*) — S. 150: *περὶ φλυκταίνης* ist statt *ῥαγοειδοῦς* zu lesen *κερατοειδοῦς*; ebenso ist S. 142 *ῥαγοειδοῦς* unrichtig, beim Hyposphagma. — S. 148: *περὶ ἀργέμου* ist nach *ἔστι* entweder *τὸ μὲν ἔξω* oder *τοῦτο* o. dgl. einzuschieben. S. 144 u. 148 muss *ἐπιπολῆς* = oberflächlich o. dgl. stehen statt *ἐπὶ πολλῆς*, bez. *ἐπὶ πλέον*: denn sowohl ist *δασύτης* die oberflächliche Veränderung gegenüber *τραχύτης*, als auch *ἄχλυς* eine oberflächliche Narbe gegenüber *νεφέλιον*. Die Stelle Sykosis muss vor Tylosis stehen.

Bezüglich der Uebersetzung schlage ich vor: S. 138: *μυόντων* (Genit.) beim Lidschluss, statt bei der Bewegung der Muskeln; S. 144: *πιεζόμενον κοιλαίνεσθαι καὶ ἀναπληροῦσθαι*, das Oedem giebt auf Fingerdruck eine Aushöhlung, füllt sich aber gleich wieder an, statt: dass die Anschwellung, wenn sie gedrückt wird, eine runde Form annimmt und sich anfüllt. S. 148: *ἄργεμον* Randkeratitis statt Irisfleck (*ἶρις* heisst Hornhautrand o. dgl.). S. 152: *ῥαγὶ σταφυλῆς* einer Weinbeere, statt den Rissen der Weinbeere.

3) Eine kurze, aber vollständige Abhandlung des Joann. Act. über Augenkrankheiten habe ich in v. Graefe's Archiv (1887) mit Uebersetzung und Erläuterung veröffentlicht. H.

---

5) Ueber Newton's Gesetz der Farbenmischung, von Prof. E. Hering in Prag. (Lotos. VII. 1887. S. 177.)

Ein strenger Beweis für die genaue Gültigkeit des Newton'schen Gesetzes der Farbenmischung ist bisher noch nicht geliefert worden. Grassmann leitete das Gesetz theoretisch aus zum grösseren Theile irrigen Voraussetzungen ab; diese theoretische Ableitung wurde auch von Helmholtz acceptirt. Doch

ist aus des Letzteren Darlegung nicht zu entnehmen, ob er das Gesetz für streng richtig hält oder nicht. Im mathematischen Theile seiner Erörterungen setzt er schon voraus, dass alle möglichen Lichter in Bezug auf das Auge eine Mannigfaltigkeit darstellen, welche sich gemäss der Schwerpunktsconstruction auf einer Ebene anordnen lässt, und beweist, dass, wenn man ausgehend von 3 Lichtern und ihren freigewählten Maasseinheiten alle übrigen Lichter mittelst jener Construction anordnen würde, auch alle Mischungsergebnisse dem Newton'schen Gesetze entsprechen würden, wie dies eben durch die Art der Anordnung bedingt ist.

H. sagt nun: „Denkt man sich durch einen Punkt alle möglichen Geraden gelegt und durch das so gebildete Strahlenbüschel ausserhalb seines Mittelpunktes eine Ebene, so entspricht jedem Punkte der letzteren ein bestimmter Halbstrahl des Bündels und ein bestimmter Abstand vom Mittelpunkte der letzteren.

Jeder Punkt der Ebene kann somit als Träger der zwischen ihm und dem Mittelpunkte des Strahlenbündels gelegenen Strecke aufgefasst werden, welche eine bestimmte Länge und eine bestimmte Richtung hat."

Erstere bezeichnet H. als die dem Punkte zugehörige Länge oder Maasseinheit, letztere als die ihm zugehörige Richtung.

Die gegenseitige Beziehung der einzelnen Punkte eines solchen „ebenen Systems", in welchem jeder Punkt eine Strecke von bestimmter Richtung und bestimmter Länge bedeutet, lässt sich in folgender Weise kennzeichnen: „Denkt man sich in beliebig vielen Punkten dieses Systems beliebig grosse Kräfte angreifen, deren jede die ihrem Angriffspunkte zugehörige Richtung hat; bestimmt man ferner die Grössen dieser Kräfte nicht nach einer für alle gemeinsamen Einheit, sondern nimmt für jede einzelne Kraft als Einheit die ihrem Angriffspunkte zugehörige Maasseinheit, denkt sich die so gemessenen Kräfte als Gewichte, mit welchen die bezüglichen Punkte der als schwerlos angenommenen Ebene belastet sind, und bestimmt den Schwerpunkt der so belasteten Ebene, so ist derselbe zugleich der Angriffspunkt der Resultirenden aus allen jenen Kräften. Die diesem Punkte zugehörige Richtung ist die Richtung der Resultirenden und die Summe aller Gewichte drückt die Grösse der Resultirenden aus, wenn wir als Krafteinheit derselben die ihrem Angriffspunkte zugehörige Maasseinheit nehmen.

Wie sich die Mannigfaltigkeit aller aus einem bestimmten Punkte nach einer bestimmten Ebene hingehenden Richtungen durch die Gesammtheit der Punkte dieser Ebene ausdrücken lässt, so auch jede andere Mannigfaltigkeit, welche gleicher Ordnung ist, wie die eben genannte, und deren qualitativ verschiedenen Elemente eine quantitative Bestimmung zulassen."

Ist Newton's Mischungsgesetz richtig, „so müssen die verschiedenen Qualitäten der physiologischen Reizwerthe aller möglichen homogenen oder zusammengesetzten Lichter, welche die Netzhaut erregen können, einer solchen Mannigfaltigkeit angehören. Denn nach jenem Gesetze müssten sich alle diese Lichter nach der Qualität ihres Reizwerthes so angeordnet denken lassen, dass sie ein ebenes System, wie das früher geschilderte, bilden". Zur Entscheidung über die Richtigkeit der Newton'schen Vermuthung bedurfte es nur der experimentellen Beantwortung zweier Fragen. „Erstens war zu entscheiden, ob der einem bestimmten Lichte eigenthümliche Reizwerth qualitativ und quantitativ ungeändert bleibt, wenn dasselbe als Bestandtheil irgend eines beliebigen Lichtes, d. h. in Verbindung oder Mischung mit einer beliebigen Quantität eines beliebigen zweiten Lichtes, auf das Auge wirkt; ob weiter jener Reizwerth eben

so unverändert bleibt, wenn die Stimmung der bezüglichen Netzhautstelle sich beliebig ändert. Dass dies Alles der Fall ist, davon hat sich H. durch Hunderte von Versuchen überzeugt.

Die zweite Frage war die, ob sich aus beliebigen 4 Lichtern immer mindestens eine Farbengleichung herstellen lässt, so dass ein bestimmtes Gemisch aus 3 dieser Lichter einer bestimmten Quantität des vierten gleich erscheint, oder so, dass eine bestimmte Mischung aus zweien einer bestimmten Mischung aus den beiden anderen gleich erscheint." Diese Frage ist durch die Erfahrung längst bejaht. Damit ist aber auch erwiesen, „dass sämmtliche verschiedene Qualitäten der Reizwerthe aller möglichen Lichter einer Mannigfaltigkeit angehören, welche gleicher Ordnung ist, wie die früher beschriebene, und dass sich, wie dort alle möglichen Richtungen, so hier alle möglichen Qualitäten der Reizwerthe auf einer Ebene derart anordnen lassen, dass die Schwerpunktsconstruction in der beschriebenen Weise auf sie Anwendung finden kann. Jeder Punkt des ebenen Systems bedeutet dann eine bestimmte Grösse eines Reizwerthes von bestimmter Qualität und ist, insoweit dieser Reizwerth in wirklichen Lichtern gegeben ist, als das räumliche Symbol aller dieser zwar physikalisch verschiedenen, aber physiologisch gleichwerthigen Lichter auf der Ebene zu betrachten. Ein ebenes System von der beschriebenen Art ist bestimmt, wenn zu 3 beliebigen, nicht in einer Geraden liegenden Punkten die Längen der zugehörigen Strecken gegeben sind. Denn diese zugehörigen Längen sind gleich den Kanten der dreiseitigen Pyramide, deren Spitze den Mittelpunkt jenes Strahlenbündels bildet, als deren Träger das ebene System anzusehen ist.

Wenn also für drei beliebige Lichter, die unter sich keine Gleichung zulassen, die Orte auf der Ebene und die Maasseinheiten bestimmt sind, so ist damit zugleich für jedes beliebige vierte Licht der Ort und die Maasseinheit bestimmt. Bildet man aus diesem vierten Lichte und den drei Wahllichtern eine Gleichung, so lassen sich Ort und Maasseinheit des vierten Lichtes mit Hülfe der Schwerpunktconstruction finden."

(Das eben Angeführte bildet den Inhalt der Einleitung, die zugleich ein kurzes Referat der ausführlich gehaltenen Abhandlung darstellt, und deshalb auch hier zum grössten Theil mit den Worten des Verf.'s wiedergegeben wurde, um durch Kürzung nichts an Verständlichkeit einzubüssen.)

Zum Schlusse giebt H. eine Uebersicht über verschiedene Farbentheorien in ihrer Beziehung zu Newton's Mischungsgesetz. S.

---

6) Ueber die Verwendung von Epidermistransplantationen bei den plastischen Operationen an den Lidern und an der Conjunctiva, von Prof. Dr. O. Eversbusch in Erlangen. (Separatabdr. aus der Münch. medic. Wochenschr.) München 1887, J. A. Finsterlin.

Autor, welcher ursprünglich das Thiersch'sche Verfahren der Hautverpflanzung (vergl. Centralbl. f. Chirurgie. 1886. Nr. 24. Beilage, S. 17 u. 18) für eine Blepharoplastik wegen Lupus exfoliativus verwerthen wollte, ist, wie er selbst angiebt, durch einen Zufall zu einer noch glücklicheren Modification desselben gelangt, die kurz folgende ist: Es werden flachere Hautschollen verwendet, die nur aus dem eigentlichen Strat. epidermoidale und den in das letztere vorspringenden Spitzen der Hautpapillen bestehen und kaum eine Flächengrösse von 1 × 2—3 cm besitzen. Die Präparation der Epidermis hat keine Eile, wenn man die abgelösten Epidermisfetzen in einer 0,6 % Kochsalzlösung conservirt. Die eigentliche Einpflanzung konnte dann noch 6—7 Stunden später ohne Schaden vor sich gehen. Die Ausbreitung solch kleiner Schollen erfordert

freilich Gewandtheit und Geduld, doch giebt E. genaue Anweisungen, wie man die stark zusammengerollten Fragmente mit feinen Nadeln und Pincetten zu behandeln hat. Nach sorgfältiger Glättung und Ausbreitung des transplantirten Materials, das dachziegelartig aneinandergelegt wird, um keine noch so geringe Lücke zurückzulassen, wird ein leicht mit Salzwasser imbibirter, dünncalibrirter Wattetampon applicirt, der einen gleichmässigen, sanften Druck auf die wunde Unterlage ausüben soll. Vor Allem muss aber vorher das Wundterrain gesäubert, besonders jede noch so kleine Blutung gestillt sein. Durch Beobachtung aller dieser Cautelen wird die primäre Verklebung befördert und Dank der unmittelbaren Berührung der Reteschicht mit der Wundfläche und dem geringen Querschnitt der Papillargefässe durch eine ergiebige und schnelle plasmatische Circulation das Absterben einzelner Läppchen gänzlich verhindert. Gerade für die Blepharoplastik, wo es gilt, die vielen Niveaudifferenzen und Faltenbildungen der Lidformation nachzuahmen, sei diese Mosaikeinpflanzung der Epidermis wie geschaffen. Um eine etwaige nachträgliche Schrumpfung auf ein Minimum zu beschränken und deren Gleichmässigkeit zu sichern, muss die Spaltrichtung der neuen Hautpartien mit der des entfernten Hautareals möglichst übereinstimmen. Autor, der noch die Wichtigkeit eines wirklich immobilen Verbandes betont, hält schliesslich seine Methode überall da für indicirt, wo man sich bisher einzig auf die Ueberpflanzung stielloser grösserer Lappen angewiesen sah, mitunter auch, wo man bisher gestielte Lappen verwendete, falls nicht etwa auch schon die Lidränder zerstört sind, ferner endlich als Theiloperation zur Verhütung eines Symblepharon. E. selbst erfüllte letztere Indication bei einer Blepharoplastik wegen carcinomatöser Zerstörung der Lider. Der aus der Schläfenstirngegend in geeigneter Form ausgeschnittene gestielte Lappen wurde erst während 4 Wochen in der oben geschilderten Weise mit Erfolg an seiner Wundfläche überhäutet, um dann zur Lidbildung verwendet zu werden, ohne dass eine Verwachsung mit der von der ebenfalls carcinösen Conjunctiva entblössten Sclera befürchtet werden brauchte. In einem Falle von Ulcus rodens des unteren Lides und bei einer nach Arlt-Jäsche operirten Distichiasis hat Autor seine Transplantation mit gleichem Erfolge üben können. Peltesohn.

---

7) **Der Augenspiegel und die ophthalmoskopische Diagnostik**, von Dr. F. Dimmer. Mit 73 Abbildungen im Text. 175 S. gr. 8. Leipzig und Wien 1887, Toeplitz & Deuticke.

Das vorliegende Werkchen müssen wir als ein willkommenes Hülfsmittel beim ophthalmologischen Unterricht und als einen nützlichen Berather des praktischen Arztes begrüssen. Es eignet sich sehr gut dazu, bei Augenspiegelcursen als Leitfaden zu Grunde gelegt zu werden. Verf. hat in dieser Beziehung einem fühlbaren Bedürfniss Rechnung getragen. Ausser dem kleinen Vossius'-schen Leitfaden, der aber etwas zu compendiös gehalten ist, besassen wir kein neueres deutsches Buch, in dem Theorie und Praxis der Ophthalmoskopie in einer für den Nichtfachmann entsprechenden Weise im Zusammenhange abgehandelt werden.

Der erste Theil des vorliegenden Büchleins behandelt die Theorie des Augenspiegelns und die Refractionsbestimmung. Verf. hat die optischen Verhältnisse in möglichst fasslicher Weise darzustellen versucht und diesen Theil so sehr, als es im Interesse der Sache irgend angängig ist, eingeschränkt. So hat er sich z. B. ganz versagt, die Vergrösserung des aufrechten Bildes bei den verschiedenen Refractionszuständen zu berechnen.

Dagegen hat Verf. der Methode der Retinoskopie, die, wie er meint, besser

Skiaskopie genannt zu werden verdient, ein besonderes und ausführliches Capitel gewidmet, was bisher in keinem deutschen Lehrbuch geschehen ist. Wir müssen jedoch erwähnen, dass die Methode, die Verf. auseinandersetzt, nicht, wie man nach seinen Worten annehmen sollte, die von Cuignet erfundene, sondern die von Chibret und Parent modificirte ist.

Der zweite Theil behandelt die Diagnostik der mit dem Augenspiegel sichtbaren Anomalien des Auges. Bei den einzelnen Affectionen findet die Aetiologie eine eingehendere Berücksichtigung. Die Schilderung der einzelnen ophthalmoskopischen Bilder ist im Allgemeinen recht klar und anschaulich.

Wenn übrigens Verf. angiebt, dass Retinitis pigmentos. immer doppelseitig auftritt, so entspricht das nicht den Thatsachen (vergl. Literaturangaben in Leber's Aufsatz im Handbuch von Graefe-Saemisch).[1]

Auch noch in einigen anderen Punkten können wir uns nicht völlig mit dem Verf. einverstanden erklären; so u. A., wenn er die Behauptung aufstellt (S. 44), dass bei sehr hochgradiger Myopie nur die Untersuchung im UB möglich ist. Beim Gebrauch entsprechender Concavgläser und genügender Annäherung gelingt es, wenn anders die Medien durchsichtig sind, stets, ein AB zu bekommen.

Auch in der Gruppirung der Capitel war Verf. hier und da nicht ganz glücklich. So behandelt er ad 1 die Untersuchungsmethode des Spiegelns im AB und im UB, dann bespricht er ad 2 den normalen Augenspiegelbefund und ad 3 Vergrösserung und GF. im AB und im UB. Es wäre offenbar natürlicher, erst 3 und dann 2 abzuhandeln.

Doch das sind alles nur unwesentliche, leicht abzustellende Mängel. Im Ganzen wird das Buch sicher Vielen grosse Dienste leisten. Ostwalt.

Journal-Uebersicht.

I. Zehender's klin. Monatsblätter für Augenheilkunde. 1887. Februar.

1) **Zur Frage über die Transplantation der Cornea,** von Prof. Adamück.

Mit Rücksicht darauf, dass die Ernährung der Cornea von den angrenzenden Scleraltheilen ausgeht, so benutzte A. zu seinen Versuchen die Hornhaut nebst dem anliegenden Scleraltheil. Er trennte vom Rattenauge die Conjunctiva, vom Aequator beginnend, und schlug sie, nachdem er Suturen eingelegt hatte, auf die Hornhaut zurück. Alsdann wurde die Hornhaut nebst einem anliegenden Scleraltheil heruntergenommen und in einer $1^0/_0$ Kochsalzlösung ausgespült. Nachdem die erforderliche Stelle auf dem der Operation unterzogenen menschlichen Auge vorbereitet war, die Bindehaut am Corneoscleralrande auf eine Strecke von 2—3 mm abpräparirt und ein Fensterchen in die leucomatöse Cornea mit dem Trepan ausgeschnitten war, wurde die Hornhaut des Thieres in der Art eingelegt, dass ihre Ligaturen denen der Conjunctiva des zu operirenden Auges entsprechend zu liegen kamen, wonach sie sorgfältig geschlossen wurden. In drei Fällen wuchs der Lappen zwar an, doch wurde die Cornea schliesslich zerstört.

Im Hinblick auf diese ungünstigen Resultate benutzte er in 5 Fällen die

[1] In Prof. Hirschberg's Augenklinik hatten wir auch oft genug Gelegenheit, einseitige Retin. pigm. zu beobachten, so erst wieder 2 Fälle im Anfang dieses Jahres.

Cornea des Huhnes. Dreimal gelang die Anheilung, und die Durchsichtigkeit der transplantirten Cornea blieb beinahe unzerstört.

2) Ein Fall von Amblyopie nach Chininintoxication, von C. Mellinger.

4 Tage nach Darreichung von 15 gr Chinin trat bei einer 42 jähr. Frau plötzlich Amblyopie auf. Die Papille erschien blass und die Gefässe ausserordentlich dünn. Die Sehstörungen nahmen im Laufe der nächsten 7 Wochen, obgleich die Patientin kein Chinin mehr erhielt, eher zu, danach besserten sie sich allmählich, ohne jedoch wieder vollständig gehoben zu werden.

3) Zwei Fälle von Orbitalphlegmone mit ophthalmoskopischem Befund, von Demselben.

Der erste Fall betraf das linke Auge einer 43 jähr. Frau; die Orbitalphlegmone war die Folge eines Traumas. Die Beweglichkeit des hervorgetretenen Bulbus war nur nasalwärts gut, sonst gehindert, das Sehvermögen erloschen. Ophthalmoskopisch fanden sich Atrophia nervi optici und chorioiditische Herde. Eine Besserung des Sehvermögens trat nicht ein, während der orbitale Process zurückging. Da auch auf dem anderen Auge chorioiditische Herde vorhanden waren, so müssen dieselben als zufälliger Befund angesehen werden, während die Erblindung die Folge der Atrophia nervi optici war.

Der zweite Fall betraf ein 21 jähr. Mädchen. Die Orbitalphlegmone linkerseits war die Folge eines Faustschlages. — Es bestand starke Protrusion des Bulbus und fast vollkommene Unbeweglichkeit. Die Sehschärfe war herabgesetzt, an der Papillengrenze zeigte sich leichte Trübung, die Arterien waren sehr dünn und die Venen stark gefüllt. Nach Beseitigung des orbitalen Processes hob sich das Sehvermögen auf $^2/_3$ und wurde später wieder voll.

1887. März.

1) Zur physiologischen Wirkung des Atropins auf das Auge, von Dr. H. Höltzke.

Während Stilling und Andere dem Atropin eine lähmende Wirkung auf die Endigungen des Oculomotorius und eine reizende auf den Sympathicus zuschreiben, stellt H. durch Thierexperimente fest, dass die Endigungen des Sympathicus durch Atropin nicht beeinflusst werden. Träufelt man Cocaïn in ein atropinisirtes Auge, so erweitert sich die Pupille noch mehr. Wenn Atropin einen Einfluss auf den Sympathicus hätte, so wäre eine weitere Erweiterung der Pupille nach Cocaïneinträufelung unmöglich, da letzteres den Sympathicus allein erregt.

2) Umschriebenes Netzhautödem, eine Netzhautablösung vortäuschend, von Dr. M. Knies.

Bei einem 70 jähr. myopischen Manne trat plötzlich eine Verdunkelung des rechten Auges ein. Neben beginnender Cataract fand sich eine völlig durchsichtige Netzhautablösung, die auf der Papille anfing und sich nach der Peripherie ausbreitete. Auffallend war, dass die Ablösung schon auf der Papille begann und dass das Sehvermögen nur im Bereich der scheinbar abgelösten Netzhaut erhalten war. Nach etwa 2 Monaten war nichts mehr von der Ablösung zu sehen, das Sehvermögen und Gesichtsfeld war dasselbe geblieben wie früher. Der Sehnerv zeigte jetzt atrophische Degeneration. Im Verlauf eines Jahres engte sich das Gesichtsfeld mehr und mehr ein, das Sehen nahm immer

mehr ab und ging schliesslich völlig verloren. Nach längerer Zeit trat auf dem anderen Auge eine ausgesprochene Neuroretinitis albuminurica auf. Der Patient starb in Folge einer Apoplexie.

K. ist der Ansicht, dass es sich am linken Auge um ein Netzhautödem handelte, das schon nach wenigen Tagen spurlos wieder verschwunden war. Dasselbe wurde durch eine retrobulbäre Blutung veranlasst. Horstmann.

II. The Ophthalmic Review. 1887. January.

1) A refraction ophthalmoscope, by Edw. Jackson.

Die Modification J.'s besteht darin, dass die Linsen hinter dem Spiegel nicht wie bisher, in der Peripherie einer Kreisscheibe angeordnet sind, sondern auf einem schmalen Stabe in senkrechter Richtung hinter der Spiegeldurchbohrung vorbeigleiten.[1] Durch Combination zweier solcher Stäbe mit je 5 Linsen sind eine Anzahl von Linsenwerthen möglich, die für den gewöhnlichen Bedarf ausreichen. Am meisten empfiehlt sich folgende Vertheilung der Linsen: Stab 1 enthält 1, 2, 3, 4 und 10 D convex; Stab 2 trägt 0,5, 2,5, 5, 10 und 25 D concav. Daraus resultiren folgende Combinationen: Convex 0,5, 1, 1,5, 2, 2,5, 3, 3,5, 4, 5, 7,5 und 10 D; Concav 0,5, 1, 1,5, 2, 2,5, 3, 4, 5, 6, 7, 8, 9, 10, 15, 25 D. — Da jede Deckscheibe und alle Räderwerke überflüssig sind, beträgt das Gewicht des ganzen Instrumentes nur 30 gr.

---

2) Fibroma of cornea, by Arthur H. Benson.

Bei einem im Uebrigen gesunden 19 jährigen Mädchen entwickelte sich ohne jede Reizung langsam, im Verlauf von drei Jahren, mitten auf der Cornea eine weissliche Geschwulst, die von Stecknadelkopfgrösse bis zu 4 mm im Durchmesser wuchs und das Aussehen eines starken Leucoms gewährte. Der Tumor wurde abgetragen, die ganz gesunde Cornea behielt nur einen kleinen Fleck zurück, der die Sehkraft nicht mehr in dem früheren Maasse stört. Die histologische Untersuchung ergab ein Fibrom. Peltesohn.

III. The American Journal of Ophthalmology. 1887. January.

1) A case of glaucoma illustrated with microphotographs, by H. Culbertson.

Verf. enucleirte ein seit 3 Jahren durch Glaucom erblindetes Auge wegen sympathischer Ophthalmie, und fand bei der anatomischen Untersuchung des Bulbus unverkennbar entzündliche Veränderungen an der Papille, Retina, Chorioidea, Glaskörper; Cyclitis, Capsulitis, Iritis, Keratitis, Zerstörung der Linsenelemente, Ruptur der Zonula Zinnii und Verödung des Schlemm'schen Canals. Verf. erläutert die Veränderungen an der Hand mikrophotographischer Abbildungen von 3 Schnittpräparaten.

---

2) Description of an ametropia model for class-demonstration, by G. M. Gould. (Mit Abbildung.)

Das Modell dient dazu, den Gang der Lichtstrahlen durch das dioptrische System des Auges bei den verschiedenen Ametropien zu veranschaulichen. Die Strahlen sind durch Fäden dargestellt, die nach Belieben convergent oder divergent gestellt werden können, der Bulbus ist durch eine künstliche Cornea und Linse und ein Segment der Netzhaut vertreten, während die übrigen Theile des Auges fehlen, um den Gang der Strahlen innerhalb des Bulbus nicht zu

[1] Wie im alten „Coccius". H.

verdecken. Die Netzhaut ist natürlich verschiebbar und trägt für den Durchtritt der nicht auf ihr vereinigten Strahlenfäden eine Durchbohrung. Ein Satz von die Ametropie corrigirenden sphärischen, cylindrischen und auch prismatischen Linsen vervollständigt das Modell. — Das Ganze lässt sich wohl an der Tafel mit wenigen Kreidestrichen ebensogut anschaulich machen.

---

3) A case of sympathetic ophthalmia thirty five years after the injury — recovery by enucleation, by F. Cornwall, M.D.

35 Jahre nach einem Trauma verursacht der mit dem oberen Lid verwachsene Bulbusstumpf sympathische Ophthalmie in Form einer ausgesprochenen Neuritis optica und leichter Trübung des Glaskörpers. Durch die sofortige Enucleation des Stumpfes wird die Sehkraft binnen zwei Tagen von $^{20}/_{100}$ auf $^{20}/_{40}$ gehoben, später gänzlich wiederhergestellt. Der Stumpf zeigte eine Verknöcherung, die eine vollständige Knochenschale rings um den Sehnerveneintritt geliefert hatte. An einer Stelle war eine spitze Exostose bemerkbar, die gegen den Sehnerven gerichtet war und vielleicht durch Reizung desselben die Veranlassung zur sympathischen Entzündung gegeben hatte.

---

4) After-treatment of cataract operations, by Dr. S. C. Ayres.

Verf., ein Anhänger der in der Nachbehandlung der Staaroperationen von den amerikanischen Aerzten versuchten Reformen, hält in Bezug auf den Verband die Mitte zwischen dem bisherigen Verfahren und dem einfachen Pflasterstreifen.[1] Er befestigt einen grossen Wattebausch, der die ganze Augengegend bedeckt, mit einem quergelegten schmalen Pflasterstreifen, den er nach Bedarf zweimal täglich abnehmen lässt, um neue Watte aufzulegen. Er will so vermeiden, dass der Verband bei den unruhigen Kopfbewegungen der Patienten abrutscht, wie es bei der traditionellen, über den Hinterkopf geführten Augenbinde nicht selten geschehen soll. Vom 2. oder 3. Tage an gestattet er seinen Kranken jede Freiheit der Bewegung.

---

5) On some of the optical properties of spherical and cylindrical leuses placed obliquely to the incident pencils of light, by Swan M. Burnett, M. D.

Mit Hülfe des Snellen'schen Phakometers hat Verf. praktisch die optische Wirkung von schräg gestellten Linsen untersucht, wie sie theoretisch schon lange construirt ist. Das wesentliche Ergebniss der Einzelversuche ist, dass die Brennebene einer schräg gestellten Linse nicht senkrecht zur optischen Axe steht, sondern ebenfalls geneigt ist, und zwar entgegengesetzt der Linsenneigung. Eine praktische Bedeutung erhält die Frage bei der Correction von aphakischen Augen. Nach der Staaroperation behält die Cornea neben ihrem durch Cylindergläser corrigirbaren regulären Astigmatismus bisweilen eine ungleiche Krümmung im verticalen Meridian zurück, die wiederum durch eine bestimmte Neigung der corrigirenden Linse ausgeglichen werden kann, oder, wie schon Purtscher vorgeschlagen hat, durch eine Linse mit dem optischen Aequivalent für diese Neigung corrigirt wird. — Die Versuche mit Cylindergläsern ergaben mit Bezug auf ihre brechende Axe analoge Resultate.

---

[1] Der Pflasterstreifen war das alte Verfahren! (Siehe (u. A.) Beer, II. 378. Der Verband (vergl. A. v. Graefe, Arch. f. Ophth. IX. 2. 111) ist schon mehrfach (u. A. von Gayet) aufgegeben und — wieder eingeführt worden. H.

6) A further report of extractions of senile cataract, by A. R. Baker, M.D.

Bei 23 Staarextractionen hatte Verf. 3 mal schwere Iritis, 3 mal leichte Iritis zu bekämpfen und einen Verlust durch Panophthalmitis zu beklagen. — Verf. schreibt diese relativ ungünstigen Erfolge einer zu reichlichen Anwendung von Cocaïn zu, den Verlust des einen Auges dem Umstande, dass er ausnahmsweise einmal keine frisch zubereitete Cocaïnlösung eingeträufelt hätte. Seine Operationsmethode weicht von dem Herkömmlichen nicht ab; er hält es aber für wichtig, nach der Incision jede Berührung der Cornea mit einem Instrument zu vermeiden. Verbandwechsel geschieht, wenn keine besondere Indication vorliegt, erst am 3. oder 4. Tage. Peltesohn.

IV. Archives d'ophthalmologie. 1887. Janvier-Février.

1) Panas: **Considérations sur la pathogénie des kystes dits séreux de l'orbite à propos d'une nouvelle observation.**

Verf. exstirpirte einem 12 jährigen Mädchen eine biloculäre, seröse Cyste, welche innen und unten in der Orbita unter der Plica semilunar. sass und gut kirschkerngross war. Die Wandung zeigte mikroskopisch grosse Aehnlichkeit mit der Nasenschleimhaut, hatte geschichtetes Cylinderepithel (allerdings ohne Cilien) und war mit zahlreichen acinösen Schleimdrüsen ausgestattet. Der Inhalt bestand aus Schleim, dem Leucocyten (mit Blutpigment) beigemischt waren. Verf. glaubt, dass es sich wirklich um Cysten handelte, die sich aus abgesprengten Theilen der Nasenschleimhaut entwickelt hätten, dass also neben den eigentlichen Dermoidcysten noch eine solche zweite Art von Cysten angenommen werden müsste.

---

2) Charpentier: **Nouveaux faits sur la sensibilité lumineuse.**

Verf. hat von Neuem mit Hülfe des Photoptometers Versuche über die Lichtempfindlichkeit der Netzhaut angestellt und kommt zu dem Ergebniss, dass:

1. (wie er schon 1877 gefunden) alle Theile der Netzhaut gleich lichtempfindlich seien, mit Ausnahme des Centrums, das eine geringere Lichtempfindlichkeit besitze. (Er setzt die Gründe auseinander, die es erklären, warum andere Beobachter und auch er mitunter andere Resultate erlangt hätten.)

2. Dass, wenn man ein Auge dem Licht aussetze, während das andere bedeckt sei, die Lichtempfindlichkeit dieses letzteren durch die Ermüdung des ersteren nicht herabgesetzt werde;

3. dass die noch vorhandene Lichtempfindlichkeit eines Auges, welches längere Zeit einer mittleren Beleuchtung ausgesetzt war, grösser sei, wenn das andere Auge gleichzeitig offen, als wenn es bedeckt war. Es beruht dies, wie Controlversuche ergeben, darauf, dass durch Offenbleiben des zweiten Auges die Pu des ersten kleiner wird, als wenn jenes geschlossen bleibt. Daher dringt eine geringere Lichtmenge ein und wird die Netzhaut weniger abgestumpft.

---

3) G. Borel: **Affections hystériques des muscles oculaires.** (Forts.)

Im weiteren Verlaufe seiner Arbeit bespricht Verf. die Gründe, die mit Bestimmtheit darlegen, dass es sich in dem von ihm beobachteten Falle wirklich um eine hysterische Abducensparese handelte.

Ferner betont er, dass wirkliche Ophthalmoplegien bei Hysterie nicht vorkämen. Dagegen beobachtete man zuweilen einen Verlust des Muskelsinnes auch der Augenmuskeln.

---

4) Landolt: **Notice biographique à la mémoire du Dr. C. F. Horner.**

5) Lagrange: **Contribution à l'étude clinique des affections oculaires dans le diabète sucré.**

Unter 20,000 Pat. beobachtete man in der Badal'schen Klinik 52 Diabetiker. 13 von diesen hatten Cataract, 13 andere Retinitis oder Chorioretinitis haemorrh., die übrigen 26 litten an den verschiedenartigsten anderen Augenaffectionen. Verf. theilt die diabet. Augenaffectionen ein in:

1. solche des Augapfels selbst;
2. solche der nervösen Centralorgane;
3. solche der Augapfelanhänge.

Er geht die einzelnen Affectionen kurz durch und skizzirt sie an der Hand casuistischer Mittheilungen ganz kurz.

6) V. de Britto (Porto-Alegre): **Note sur un cas de blessure de l'oeil, avec section complète du droit inférieur.**

Verf. berichtet über einen Fall von Dnrchtrennung des Rect. inf. dext. bei Verletzung des Auges durch einen Eisendraht. Es entwickelte sich einige Tage nach der Verletzung an der Stelle derselben ein rosafarbener Tumor (nach Verf. eine Wucherung des Papillarkörpers), den Verf. zunächst exstirpirte; dann nähte er den Rectus inf. vor. Dadurch wurde jedoch die vorher 15° betragende (verticale) Diplopie nur um 5° definitiv verringert. In Folge dessen fügte Verf. 9. Tage später auf dem unverletzten Auge noch eine gelinde Rücklagerung des Rect. inf. hinzu. Dadurch wurde die Diplopie angeblich völlig beseitigt.

Es folgen **Referate** etc. Ostwalt.

V. Recueil d'ophthalmologie. 1886. No. 9. Septembre.

1) **Exophthalmie monoculaire avec amaurose sans lésion ophthalmoscopique; exostose probable du trou orbitaire**, par le Dr. Galezowski.

Verf. theilt einen Fall von monocularem Exophthalmus mit Amaurose ohne Spiegelbefund mit, welcher sich ziemlich rasch bei einer offenbar syphilitischen Frau ausbildete. Verf. nimmt, da weder mit dem tastenden Finger ein Tumor orbitae nachgewiesen werden konnte, noch auch ein pathologischer Augenspiegelbefund vorlag, nach Analogie der traumatischen Amaurose (Fractur am Foramen opt.) einen periostischen Tumor am Foramen opticum an, welcher bei noch geringer Entwickelung schon die Amaurose ohne Befund erklärt, bei stärkerer Entwickelung aber auch den Exophthalmus, ohne dass der Tumor in Folge seiner tiefen Lage palpabel wird.

2) **Ectropion cicatriciel de la paupière superieure droite. Blepharoraphie — Guérison.** Leçon faite à l'Hôtel-Dieu, par M. le prof. Richet.

R. operirte eine Patientin, welche ein Ectropium des Oberlides in Folge totalen Verlustes der Lidhaut (Verbrennung) erworben hatte, in folgenden Akten: Anfrischung der beiden Lidränder, Schnitt durch die Narbe, Blepharoraphie, Entfernung des Narbengewebes, Einpflanzung eines gestielten Lappens mit der Basis nach unten von der Gegend der äusseren Commissur. Der Erfolg dieser Operation war ein so guter, dass man nach der Heilung, wenn die Patientin die Augen geschlossen hielt, kaum sehen konnte, auf welcher Seite operirt worden war.

3) Compte rendu statistique des maladies des yeux soignées à la clinique du Dr. Galezowski du 1er septembre 1884 au 1er septembre 1885, par F. Despagnet.

Verf. giebt eine Statistik über sämmtliche in jener Zeit in Galezowski's Klinik behandelten Krankheiten bezüglich des Lebensalters der Patienten. Die Patientenzahl, welche 1882 noch 8652 neue betrug, ist 1884 auf 9522 neue gestiegen und wird voraussichtlich für 1886 die Zahl 12000 erreichen.

---

4) De l'ophthalmie croupale; quelques remarques sur la scrofulose en général et les scrofulides de l'appareil visuel, par le Dr. Zieminski.

Die Conjunctivitis crouposa, die in Frankreich häufiger zu sein scheint, als bei uns (Verf. hat 70 Fälle zusammengestellt, die in einem Jahre vorkamen unter ca. 9000 Patienten), wird fast ausschliesslich (67 mal) bei scrophulösen Kindern und besonders bei solchen mit schon kranken Augen beobachtet. Die Krankheit tritt gern in der heissen und trockenen Jahreszeit in der Form von Epidemien auf. Verf. hat beobachtet, dass plötzlich alle scrophulösen, in der Klinik in Behandlung stehenden Augenentzündungen sich mit Croup complicirten.! — Nur ein einziger Fall kam bei einem Erwachsenen vor. — Nie war ein Fall von Conj. croup. mit Blennorrh. neonat. oder mit Granulosa complicirt. Gleichzeitiger Croup anderer Schleimhäute wurde in keinem Falle beobachtet. — Verf. erklärt die Conj. crouposa sozusagen für eine Abart der scrophulösen Conjunct., welche ihr Secret in Folge äusserer, meist atmosphärischer Einflüsse ändere. — Die Entzündungssymptome der Conj. crouposa sind nicht auffallend, Hornhautgeschwüre äusserst selten. Die Krankheit ist benign, sobald eine geeignete Behandlung Platz greift. Verf. empfiehlt nach Galezowski's Vorgang Einpinselung von Salbe (Ol. cadin. 1 : Vaselin 10 resp. Jodoformsalbe 1 : 10).

---

5) De l'électricité en thérapeutique oculaire; paralysies et contractures des muscles de l'oeil, par J. de Salterain.

Verf. empfiehlt die Anwendung der Elektricität bei den Lähmungen und Spasmen der Augenmuskeln. Besonders bei Spasmus des Orbicularis hat er nach Anwendung des faradischen Stromes schöne Resultate gesehen. — Eine hysterische Amaurose, die unter Anwendung der Elektricität nach 3 tägigem Bestand plötzlich wich, glaubt Verf. durch den constanten Strom vertrieben zu haben.

---

6) Du traitement des atrophies ataxiques de la papille. — Les injections hypodermiques de cyanure d'or et de potassium, par F. Despagnet.

Da die meisten Atrophien auf Syphilis beruhen, räth Verf. Quecksilbercyanat subcutan zu injiciren, das auch sonst bei Augensyphilis ihm gute Dienste geleistet habe. Wenn jedoch der Körper mit Quecksilber gesättigt sei, solle man direct auf die Nervenfasern wirken und zwar mit Hülfe der Metallotherapie, die neuerdings dahin modificirt worden ist, dass man die Metalle nicht mehr auf die Haut auflegt, sondern innerlich giebt (?!). Verf. geht nun noch einen Schritt weiter und injicirt die Metalle in Form von Cyankalium und Cyangold (0,2 : 10,0) subcutan. Er will damit bei Atrophia n. opt. Stillstand

und selbst Besserung des Processes beobachtet haben. Abscesse hat er bei tausenden von Injectionen nie gesehen.

Es folgen **Referate**.

Vermischtes.

Ordres du jour des séances de la Société française d'ophtalmologie arrêtés par les soins du Comité.

La Société française d'ophtalmologie se réunira à Paris, le 2 Mai, à 9 h. du matin au palais des Sociétés savantes, 16, rue des Poitevins.

La veille une réunion amicale aura lieu à l'Hôtel Continental, Rue de Castiglione, à 9 h. — Le Banquet de la Société aura lieu Mardi soir. — Les Orateurs sont priés de remettre sur le Bureau en prenant la parole, un résumé très-succint de leur communication pour le compte-rendu analytique des Séances. — Les mémoires (in-extenso) devront être remis avant le 1. Mai, terme de rigueur, au Secrétaire Général de la Société.

Séance du 2. Mai 1887 à 9 h. du matin.

Docteur Javal, à Paris: Sur l'Ophtalmométrie pratique. — Docteur Bull, à New-York: Optométrie rapide. — Docteur de Tscherning, à Paris: Contribution à l'Ophtalmométrie. — Docteur G. Martin, à Bordeaux: Existe-t-il une relation entre la direction du staphylome postérieur et celle de l'astigmatisme. — Docteur Boucheron, à Paris: Notation horaire de l'astigmatisme. — Professeur Cuignet, à Lille: Représentation graphique des images kératoscopiques. — Docteur Zieminski, à Varsovie: Détermination du degré de l'amétropie par la Rétinosciascopie. — Docteur Coppez, à Bruxelles: Un cas d'Ophtalmie diphtéritique chez un enfant de 17 jours. — Docteur Boucheron, à Paris: Cyclitis minima rhumatismale et goutteuse. — Docteur Pechdo, à Villefranche: Du larmoiement curable. — Docteur Dehenne, à Paris: Rapports existant entre les lésions anatomiques et ies troubles fonctionnels de l'œil. — Docteur Dianoux, professeur à Nantes: Des formes anomales de la rétinite pigmentaire.

Séance du 3. Mai

Professeur Poncet, Secrétaire Général: Rapport sur l'enquête de la Société relativement aux Décollements de la rétine. — Docteur Coppez, à Bruxelles: Statistique des décollements rétiniens opérés: valeur de procédés. — Docteur Galezowski, à Paris: Du choix de la méthode opératoire de la cataracte et des moyens de guérir les complications. — Docteur de Wecker, à Paris: De l'arrachement de la capsule antérieure dans l'extraction de la cataracte. — Docteur Vucher, à Orléans: Lavage de la chambre antérieure dans l'opération de la cataracte. — Docteur Rohmer, agrégé à Nancy: Maturation artificielle de la cataracte. — Docteur Dor, à Lyon: Cataracte naphtalinique. — Docteur Suarez de Mendoza, à Angers: Succès immédiat et insuccès tardif dans l'opération de la cataracte. — Docteur Teillais, à Nantes: De certaines manifestations glaucomateuses. — Docteur Vacher, à Orléans: De l'ophtalmotomie postérieure dans le glaucome. — Professeur Motais, à Nantes: Traitement du glaucome par la création d'une fistula conjonctivale. — Docteur Suarez de Mendora, à Angers: Oulétomie et iridectomie secondaire dans la recidive du glaucome opéré.

Séance du 4. Mai.

Docteur Chibret, à Clermont-Ferrand: Kératites à hypopion. — Docteur Trousseau, à Paris: De la kératite interstitielle (étiologie). — Docteur Gillet de Grandmont, à Paris: Kératite trabéculaire. — Docteur Vacher, à Orléans: Tatouage multicolore de la cornée. — Docteur Coppez, à Bruxelles: Tumeur de l'orbite chez un enfant — ligature de la carotide primitive, ablation de l'œil et de la tumeur — guérison — Docteur Abadie, à Paris: De l'importance des médications locales en therapeutique oculaire. — Docteur Darier, à Paris: Recherches cliniques sur l'action des injections sous cutanées de pilocarpine sur l'œil normal et pathologique. — Docteur Grandclément, à Lyon: Indications principales de l'ésérine. — Docteur Vacher, à Orléans: Peritomie ignée. — Docteur Debierre, à Paris: Corps étrangers intraoculaires. — Docteur Redard, à Paris: Sur quelques difformités et anomalies congénitales des paupières et du globe oculaire.

Séance du 5. Mai.

Docteur Galezowski, à Paris: Etiologie et thérapeutique de la myopie — Docteur Motais, à Nantes: Procédé opératoire dans la strabotomie. — Docteur Javal, à Paris: Sur le Traitement du strabisme. — Docteur Landolt: Vision binoculaire après l'opération du strabisme. — Docteur Rohmer, agrégé à Nancy: Observation de paralysie de la sixième paire avec mydriase du même côté. — Docteur Armaignac, à Bordeaux: Amaurose hystérique monoculaire ancienne chez une petite fille de 10 ans, guérison subite et spontanée. — Docteur Pechdo, à Villefranche: Enucléation d'un globe oculaire amenant la guérison de l'épilepsie. — Docteur Dor, à Lyon: Forme particulière d'aphasie de transmission pour la dénomination des couleurs. — Docteur Grandclément, à Lyon: Troubles visuels provoqués par une pertubation des fonctions digestives. — Docteur Rolland, à Mont-de-Marsan: Les troubles de la vision dans le diabète sucré sont-ils des phénomènes de consomption?

Bibliographie.

1) **Skizzenbuch zur Einzeichnung ophthalmoskopischer Beobachtungen**, von Dr. O. Haab, Doc. der Augenheilkunde in Zürich. — Jeder Praktiker weiss, wie roh die meisten ophthalmoskopischen Bilder sind, die wir in unsere Journale einzeichnen und dass selbst die wenigen Collegen, die gute Zeichner sind, die Natur nicht treu wiedergeben können, weil eben die Farbe bei dem Augenspiegelbild zu wenig Nebensache ist. Von dieser Erwägung ausgehend ist Verf. auf die glückliche Idee gekommen, bunte Schemata zum Einzeichnen der Befunde herauszugeben. Eine Reihe Tafeln ist einfach roth gefärbt, eine zweite Reihe zeigt in der Mitte einen weissen Fleck von der Grösse der Pa, und eine dritte Reihe bietet das ausgeführte bunte Bild des Augenhintergrundes. Die rothe Farbe ist so aufgetragen, dass man sie mit Hülfe eines beiliegenden Radirgummis leicht wegwischen kann, so dass die Herstellung aller Verfärbung des Roths bis zum Weiss möglich ist. Buntstifte in Zinnober und Carmin erlauben die Einzeichnung der Gefässe und etwaiger Blutextravasate, Tinte und Bleistift helfen bei der Herstellung grauer und schwarzer Stellen. Der Preis des Büchleins (5 Mark) ist in Anbetracht seiner Brauchbarkeit und der gewiss bedeutenden Herstellungskosten kein hoher, eine stärkere Benutzung der Schemata dürfte aber doch etwas kostspielig werden.

Dr. Ancke (München).

2) **Ueber die gegenwärtige Nachbehandlung der Staaroperationen**, von Prof. Dr. A. v. Rothmund. Vortrag, gehalten im ärztl. Verein zu München am 24. März 1886. (Münch. med. Wochenschr. 1886. Nr. 19.) Verf. bezieht die jetzigen guten Erfolge bei Staaroperationen auf die Durchführung der Antiseptik und auf die Anwendung des Cocaïns. Die von Würdinger experimentell bewiesenen nachtheiligen Einflüsse des Cocaïns könne man in praxi vermeiden, wenn man nur vorsichtig sei. Verf. sterilisirt die sämmtlichen Instrumente vor der Operation, indem er sie eine Zeit lang in einen Behälter bringt, der dem Koch'schen Sterilisationsapparat ähnelt. Sodann kommen die Instrumente in Alkohol und zuletzt in Sublimat 1 : 5000, aus welchem heraus sie nass in Gebrauch genommen werden. Nach der Operation Sublimatgazeverband (bei Leuten mit sehr zarter Haut räth v. Rothmund zur Vermeidung von Eczem die Lider mit Lanolin-Borsalbe einzureiben). Wird beim Verbandwechsel, der täglich erfolgt, iritische Reizung bemerkt, so wird dieselbe mit nachhaltiger Anwendung der feuchten Wärme (Sublimat- oder Bor-Guttaperchaverband) bekämpft. Verf. hat so, wie ein mitgetheilter Fall beweist, eine in florider Entzündung begriffene Iridocyclitis coupirt. Bei purulenter Infiltration der Wunde

hatte Verf. Gelegenheit, die Glühhitze mit gutem Erfolg zu Hülfe zu nehmen. — Was die künstliche Maturation nach Förster anlangt, so empfiehlt sie Verf.; in neuerer Zeit aber hat er die Maturation nicht der Staaroperation längere Zeit vorausgeschickt, sondern sie unmittelbar vor der Extraction gemacht, d. h. er massirte die Linse zunächst nach Setzung des Schnittes und sodann noch einmal nach der Anlegung der Iridectomie. Zu gleicher Zeit achtet er darauf, ein möglichst grosses Stück der vorderen Kapsel zu entfernen. — Verf. hat die Absicht, künftighin dieser Massirung der Linse inter operationem eine andere ante operationem vorauszuschicken, und hofft nach Herabsetzung des intraocularen Druckes durch Cocaïn auch am nicht eröffneten Auge seinen Zweck zu erreichen. — Am Schluss berichtet Verf. über die letzten 226 von ihm ausgeführten Staaroperationen: er hatte nur 2 wirkliche Verluste und 20 minder günstige Erfolge, die jedoch alle so geartet waren, dass durch eine Nachoperation eine bedeutende Besserung des Sehvermögens erzielt werden konnte.

Dr. Ancke (München).

3) **Hat der Chibret'sche Vorschlag, die Prothesis des menschlichen Auges durch die Einheilung eines Thierauges zu ersetzen, eine praktische Bedeutung?** Inaugural-Dissertation von Eugen Sachs. Breslau 1886. — Verf. hält es nach den Erfahrungen, die er in 16, zum Theil in Gemeinschaft mit Prof. Magnus angestellten Versuchen über Wiedereinpflanzung thierischer Bulbi gemacht hat, für erwiesen, „dass die Einheilung eines Kaninchenauges in die menschliche Orbita mit Erhaltung desselben nicht erfolgt, sowie auch für die nachträgliche Prothesis ein besonderer Vortheil durch Einheilung eines thierischen Bulbus nicht gewonnen wird"; mithin sei dem Vorschlag Chibret's eine praktische Bedeutung in jeder Beziehung abzusprechen. Von den 16 Versuchen sind 4 in genauem Protokoll ausführlich wiedergegeben.

Peltesohn.

4) **Ferdinand Ritter v. Arlt.** Ein Nachruf, gehalten am 8. d. M. im klinischen Hörsaale für Ophthalmologie, von Prof. E. Fuchs in Wien. (Wien. med. Blätter. 1887. Nr. 10.)

5) **Bericht über die Augenabtheilung des Stefanshospitales in Reichenberg** für das Jahr 1886, von Dr. Franz Bayer, Leiter der Abtheilung. (Prager med. Wochenschr. 1887. Nr. 16.) Die Augenabtheilung besteht seit dem Jahre 1884; Krankenzahl 1884: 252, 1885: 543, 1886: 719. In den 3 Jahren wurden 428 Augenoperationen ausgeführt; 1884: 67, 1885: 170, 1886: 181. Staaroperationen wurden 91, und zwar Extraction mit peripherem kleinen Lappenschnitt 62, Linearextraction 22, Discission 7 gemacht. Vollkommene Erfolge 85,9%, theilweise Erfolge 8,7%, Verluste 5,4%. Entfernung von Eisensplittern aus dem Glaskörper mit Hirschberg's Elektromagnet in 3 Fällen mit Erfolg.

S.

Um Einsendung von Separatabdrücken wird gebeten.

Einsendungen für die Redaction sind zu richten an Prof. Hirschberg, Berlin, NW., 86 Karlstr.

Verlag von Veit & Comp. in Leipzig. — Druck von Metzger & Wittig in Leipzig.

Centralblatt

für praktische

AUGENHEILKUNDE.

Herausgegeben von

Prof. Dr. J. Hirschberg in Berlin.

Unter ständiger Mitwirkung der Herren Dr. Ancke in München, Doc. Dr. Berger u. Doc. Dr. Birnbacher in Graz, Dr. Brailey in London, Dr. Carreras-Aragó in Barcelona, Prof. Dr. H. Cohn in Breslau, Dr. Cl. du Bois-Reymond in Berlin, Doc. Dr. E. Emmert in Bern, Dr. Fürst in Berlin, Doc. Dr. Goldzieher in Budapest, Dr. Gordon Norrie in Kopenhagen, Doc. Dr. Horstmann in Berlin, Prof. H. Knapp in New-York, Dr. Kępiński in Warschau, Dr. Krückow in Moskau, Dr. M. Landsberg in Görlitz, Prof. Dr. Magnus in Breslau, Dr. A. Meyer in Florenz, Dr. van Millingen in Constantinopel, Doc. Dr. J. Munk, Dr. Ostwalt und Dr. Peltesohn in Berlin, Dr. Purtscher in Klagenfurt, Dr. M. Reich in Tiflis, Prof. Dr. Schenkl in Prag.

Monatlich ein Heft. Preis des Jahrganges 12 Mark. Zu beziehen durch alle Buchhandlungen des In- und Auslandes und die Postanstalten des Deutschen Reiches.

Mai. Elfter Jahrgang. 1887.

I. Ein Beitrag zur Nachbehandlung von Cataract-Patienten.

Von **R. C. Randolph,** M. D., Assistenzarzt des presbyterianischen Augen- und Ohrenspitales zu Baltimore, U. S. A., vormals Assistent an der Augenklinik des Prof. Reuss in Wien.

Durch die Entdeckung von Cocaïn ist vielleicht die Augenchirurgie der Vollkommenheit näher gekommen, als die von irgend einem anderen Organ im Körper. Einen weiteren entschiedenen Schritt haben wir im vergangenen Jahre gesehen.

Ich beziehe mich hierbei auf die neuen Experimente, die im presbyterianischen Augenspital in dieser Stadt gemacht worden sind. Die Absicht dieser Experimente war, die bisher für die glückliche Behandlung von Cataractpatienten nöthigen Einschränkungen bedeutend zu verringern. Vor einem Jahre pflegten die Augenärzte überall eine einförmige Behandlungsmethode zu verfolgen, eine Methode, bei der Einschränkungen in Diät (flüssige Speisen u. s. w.), Aufenthalt in einem verdunkelten Zimmer, ein schwerer Druckverband die Gesetze der Behandlung waren.

In diesem Spital aber haben wir eine Revolution in der Behandlung vorgenommen. Vor zehn Monaten hat Hr. Prof. Chisolm — Chef-Augenarzt des Spitales — vorgeschlagen, dass anstatt des schweren, dem Kranken unangenehmen Druckverbandes ein Streifen des dünnsten Pflasters, z. B. des durchsichtigen Fischleimpflasters, angelegt werde. Durch ein solches Pflaster kann der Operirte sehr leicht Tag und Nacht unterscheiden. Das Zimmer wird nur so dunkel gehalten, dass es noch immer möglich ist, darin zu lesen. Es ist dem Kranken gestattet, die gewöhnlichen Speisen zu nehmen und jeden Tag, und zwar den ganzen Tag aufzusitzen. In kürzeren Worten, es wird dadurch die frühere Behandlungsmethode von Cataractpatienten aufgegeben.

Am fünften Tage wird das Pflaster weggenommen, in neuester Zeit haben wir es schon am dritten Tag gethan. Ein Patient, der einer Cataractoperation am vorigen Donnerstag unterzogen wurde, war am folgenden Sonntag mit den anderen Genesenden bei Tisch, beide Augen offen und ohne entzündliche Symptome.

Ich will noch beifügen, dass wir immer das gesunde Auge die ganze Zeit unbedeckt lassen. Bei dieser Behandlungsmethode geht die Genesung so schnell, dass der Operirte, ehe zwei Wochen vergangen sind, das Sonnenlicht, und zwar ohne dunkle Gläser, leiden kann.

Die heftige Injection der Conjunctiva und die Lichtscheu, die wir früher immer beobachtet haben in den vergangenen Jahren, werden nicht mehr gesehen. Ausser einer localisirten Injection in der Nähe des oberen Randes der Hornhaut sieht das Auge normal aus. Diese letztgenannten Erscheinungen lege ich dem Druckverband und den anderen Einschränkungen bei und nicht der Operation. Während dieses letzten Jahres haben wir diese Behandlungsmethode bei 127 Cataractoperationen verfolgt und mit etwas besseren Resultaten, als wir hatten, wo wir die alte Methode anwendeten.

Den meisten Personen ist der Aufenthalt in einem dunklen Zimmer 200 Stunden lang fürchterlicher, wie die Operation selbst, jetzt aber gehören solche Sachen zu der Vergangenheit, und diese bleiben uns nur noch, weil wir die damit verbundenen Qualen der Patienten nicht vergessen können.

Das Stück Pflaster muss so gross sein, um die Lider ganz zu bedecken und bis auf einen kleinen Spalt beim nasalen Lidwinkel (für die Ableitung der Secrete) zu schliessen. Dr. Michel in St. Louis war der Erste, der[1] durch das Pflaster den Druckverband ersetzt hat.

II. Sehstörungen nach Anwendung des Galvanokauters in der Nasenhöhle.

Von Dr. **Ziem** in Danzig.

In dem neuesten Hefte des Archivs für Augenheilkunde[2] findet sich eine interessante Mittheilung von E. Berger in Graz, über eine zwar nicht, wie der Hr. Verfasser annimmt, bisher gänzlich unbekannte, zweifellos aber doch recht seltene Ursache von Sehstörung. Bei einer 25jährigen Frau war nämlich im November 1885 von einem anderen Arzte eine Anschwellung der Schleimhaut der rechten Nasenhöhle mittelst des Galvanokauters behandelt worden und hiernach nicht nur eine Nekrose der Nasenbeine und einzelner Theile des Nasendaches mit Exfoliation kleiner Knochenstückchen, sondern auch auf dem rechten, der operirten Nasenhälfte entsprechenden Auge eine Verschlechterung des Sehvermögens eingetreten, so dass nach der Angabe der Kranken hier Alles wie durch einen dichten Nebel gesehen wurde. Allmählich allerdings hatte sich das Sehvermögen von selbst wieder gebessert. Im Juli 1886 fand Berger eine dem rechten Nasenbeine entsprechende Anschwellung und Fistelbildung in der Haut, eine mässige Verengerung der Lidspalte, etwas Lichtscheu und vermehrte Thränensecretion, sowie eine concentrische, im Grossen und Ganzen gleichmässige Einschränkung des Gesichtsfeldes auf der rechten Seite, während die Sehschärfe wie der ophthalmoskopische Befund auf beiden Augen normal waren. Berger möchte die vor der Untersuchung vorhandene Sehstörung von der traumatischen Periostitis und Nekrose des Nasengerüstes ableiten und sie mit der bei Zahnkrankheiten beobachteten Amblyopie in Parallele setzen.

Da mehrere ähnliche Fälle, die ich selbst schon vor fast 2 Jahren, allerdings in einer Fachzeitschrift für Nasen- und Ohrenkrankheiten,[3] ver-

[1] wieder. H.

[2] Knapp u. Schweigger's Archiv. XVII. 3. Heft. S. 293. Gelegentlich sei hier erwähnt, dass es nicht richtig ist, wenn Berger hier sowie in seiner verdienstvollen Monographie über die Krankheiten der Keilbeinhöhle und des Siebbeinlabyrinthes, S. 29, die galvanokaustische Behandlung der geschwollenen Nasenschleimhaut als die Methode Hack's bezeichnet. Voltolini hat dieses Verfahren schon im Jahre 1871 öffentlich bekannt gemacht: C. Michel, Hack, ich selbst und alle Anderen, die dasselbe angewendet, sind in dieser Hinsicht nur Epigonen.

[3] In meiner Arbeit: Delirium und vorübergehendes Irresein nach Operationen in der Nase. Monatsschr. f. Ohrenheilk. u. s. w. 1885. Nr. 9. S. 260.

öffentlicht habe, dem Hrn. Verfasser wie wohl auch anderen Ophthalmologen nicht bekannt geworden sein dürften, so erlaube ich mir, über meine Beobachtungen hier nochmals kurz zu referiren, um im Anschluss hieran zu einigen allgemeinen Betrachtungen alsdann mich zu wenden.

Fall 1. Im Sommer 1879 wurde bei einem 41 jährigen Herrn, dem Geschäftsführer einer Tabaksfabrik, der ausserdem an vasomotorischen Störungen, besonders an einem nicht auf organischer Grundlage beruhenden Herzklopfen litt, eine ziemlich starke Anschwellung der Schleimhaut am hinteren Ende beider unteren Nasenmuscheln unter Leitung des Rachenspiegels auf galvanokaustischem Wege von mir zerstört. Kurz darauf war eine vordem nicht vorhandene Anschwellung am Hinterende der mittleren Nasenmuschel rechterseits aufgetreten, die nun gleichfalls cauterisirt wurde. Wenige Tage später, bei erneuter Vorstellung, klagte der Kranke, dass er auf dem rechten Auge trüber und schlechter sehe, als zuvor. Mit + 4,5 sph. beträgt die S rechts jetzt $^{20}/_{40}$, links mit + 4,0 fast $^{20}/_{20}$; auf der rechten Papille zeigte sich deutliche Venenpulsation, von welcher links durchaus nichts zu erkennen war. Das rechte Gesichtsfeld war, woran ich mich genau erinnere, gegenüber dem linken etwas eingeschränkt, doch ist mir die betreffende Zeichnung leider abhanden gekommen.

Fall 2. Im Juni 1879 consultirte mich eine 25 jährige Frau wegen einer erectilen Geschwulst im linken inneren Augenwinkel, welche die Gegend beider Thränenröhrchen umfasste, von leicht höckeriger Oberfläche, etwas pigmentirt und mit einzelnen feinen Haaren durchsetzt war. Diese Abnormität soll seit der Geburt bestehen, ist aber erst seit dem letzten Wochenbette auffälliger hervorgetreten. Das Auge thränt ziemlich stark und ist morgens verklebt, die Schleimhaut der entsprechenden Nasenhälfte ist stark angeschwollen. Anderwärts hatte man die Abtragung der erkrankten Hautpartie mittelst des Messers empfohlen. In der Ueberzeugung, dass es für die gründliche Beseitigung des hier vorhandenen, angeborenen und durch starkes Pressen während der Geburtswehen vergrösserten Angioms von Wichtigkeit sei, die normale Nasenathmung und somit auch einen regelmässigen Blutumlauf im ganzen Gebiete des Krankheitsherdes herzustellen,[1] wurde zunächst die geschwollene Schleimhaut der Nase mittelst des Galvanokauters ausgiebig cauterisirt, wobei die Kranke sehr blass wurde und einer Ohnmacht nahe kam, während zugleich die im inneren Augenwinkel gelegene Geschwulst erheblich collabirte. In den nächsten Tagen wurde dann die degenerirte Hautpartie mittelst eines sehr feinen Galvanokauters gestichelt und durch dieses noch ein paar Male wiederholte Verfahren die Geschwulst in so vollkommener Weise beseitigt, dass die Kranke in jener Klinik, wo sie zuerst Hülfe gesucht und wohin ich sie nun zurückgeschickt hatte, um eine Anweisung auf eine Schutzbrille für

[1] Vergl. hierüber dieses Centralblatt. 1886. Nr. 5. S. 222.

Rechnung der Gemeinde sich auszubitten, ihrer Erzählung nach erst nach längeren Verhandlungen wieder erkannt worden ist. Kurze Zeit nach der Operation hatte sie nämlich bemerkt, dass die Sehkraft ihres linken Auges abgenommen habe, und bei ophthalmoskopischer Untersuchung hatte ich nun eine erhebliche venöse Hyperämie der Papille gefunden. Der weitere Verlauf des Falles ist mir nicht bekannt.

Fall 3. Im October 1883 habe ich in Hamburg bei einem 24jähr. Fräulein, das wegen chronischer Blepharadenitis und Druckgefühl in den Augen in meine Behandlung getreten und, wie so oft in derartigen Fällen, mit einer ziemlich bedeutenden Anschwellung der Schleimhaut am Vorderende der unteren Nasenmuscheln behaftet war, die Cauterisation der letzteren beiderseits vorgenommen, und zwar linkerseits in der gewöhnlichen Weise, wobei man also eine Blutung zu vermeiden sucht, rechts dagegen absichtlich in der Art, dass der Brenner von der Schleimhaut erst dann abgehoben, oder richtiger gesagt, abgerissen wurde, als er auf derselben fest angebacken war: natürlich ist hierbei eine Blutung aufgetreten, die vermöge der bei dem Fräulein vorhandenen Neigung zu Blutungen nicht ganz unbeträchtlich war. Wie nun unmittelbar nach der Operation das linke Auge subjectiv sowohl für die tastenden Finger stärker gespannt war als das rechte, in welchem die Kranke sofort eine grosse Erleichterung fühlte, so zeigte auch die alsbald vorgenommene ophthalmoskopische Untersuchung eine ausgesprochene Venenpulsation an der linken Sehnervenscheibe, während rechts von einer solchen durchaus nichts wahrzunehmen war. Eine Sehprüfung nun unmittelbar anzuschliessen, besonders auch mit Rücksicht auf die Accommodationsbreite des rechten im Verhältniss zu der des linken Auges, das habe ich leider versäumt. Bei einer 14 Tage später angestellten Sehprüfung fand sich dasselbe Ergebniss, wie vor der Operation (r. E. S $^4/_4$, l. mit $-$ 1,0 cyl. A. cor. S fast $^4/_4$); Venenpuls an der linken Papille war jetzt nicht mehr vorhanden.

Die hier mitgetheilten Beobachtungen lehren zunächst, dass es einer derartig energischen Einwirkung des Galvanokauters auf die Nasenschleimhaut, wie sie in dem von Berger gesehenen Falle stattgefunden hatte, durchaus nicht bedarf, um bei einer schon vorhandenen Erkrankung oder Alteration der Gefässe, bezw. bei einer Disposition zu vasomotorischen Störungen zu einer Aenderung der Circulation im Binnenraume des Auges, ja selbst zu einer Beeinträchtigung des Sehvermögens Veranlassung zu geben. Darüber kann man allerdings verschiedener Meinung sein, ob auch der 2. Fall hierher gehöre: man könnte die nach der Operation aufgetretene Sehstörung von der Zerstörung der erectilen Geschwulst im inneren Augenwinkel vielleicht eher ableiten wollen, als von der Cauterisation der Nasenschleimhaut. Das wäre ja möglich, jedenfalls wird aber auch in diesem Falle, selbst wenn die Zerstörung jenes Angioms die Sehstörung und die

venöse Hyperämie der Sehnervenscheibe allein oder hauptsächlich verursacht hat, ein ähnlicher Entstehungsmodus auch für die letzteren anzunehmen sein, wie in den beiden übrigen Fällen. Im 1. Falle ist nach der Cauterisation des Hinterendes der unteren Nasenmuschel eine Anschwellung am Hinterende der mittleren, nach der Cauterisation der letzteren eine Hyperämie und venöse Pulsation an der Sehnervenpapille zu constatiren gewesen; im 3. Falle ist die Hyperämie wie der Venenpuls der Sehnervenscheibe nur auf der Seite vorhanden gewesen, wo die Cauterisation der Nasenschleimhaut nach der regelrechten, unblutigen Methode vorgenommen worden war. Dieser Fall ist allerdings nicht nach allen Richtungen hin so genügend untersucht worden, um über das Zustandekommen der Hyperämie an der Papille eine vollständige Aufklärung zu geben. Zwar darf man, wenn, wie erwähnt, 14 Tage nach der Operation ein Venenpuls an der Papille nicht mehr zu bemerken war, vielleicht annehmen, dass er auch vor der Operation nicht dagewesen ist, und darf ihn dann wohl als Folge des operativen Eingriffes auffassen. Allerdings fehlt aber eine genaue Untersuchung der Accommodationsbreite und des Gesichtsfeldes unmittelbar vor und nach der Cauterisation und einige Zeit nach derselben. Die hier noch fehlenden Punkte in einem ähnlichen Falle zu ergänzen, dazu werde ich wohl kaum Veranlassung finden, weil ich im Laufe der Zeit die Ueberzeugung gewonnen habe, dass die Galvanokauterisation einer angeschwollenen Nasenschleimhaut in weitaus den meisten Fällen nicht nur entbehrlich ist, sofern man nämlich um die Ursachen, welche zu der Anschwellung Veranlassung geben, sich kümmert und dieselben beseitigt, sondern dass dieser Eingriff gelegentlich auch eine Reihe von nachtheiligen Folgen nach sich ziehen kann. In mehreren Arbeiten[1] habe ich noch weitere Beispiele angeführt, um zu zeigen, dass nach Cauterisation der Nasenschleimhaut mittelst des Platinbrenners eine mehr oder weniger heftige Congestion nach benachbarten Gefässbezirken, nach der äusseren Haut der Wange, nach der Schleimhaut des Mittelohres, der Kieferhöhle, der Stirnhöhle, ja nach den Meningen hin eintreten kann, und schon dort habe ich die Ansicht geäussert, dass es in den im Vorhergehenden besprochenen Fällen um eine Congestion nach dem Schwellorgan des Auges, nach dem Ciliarkörper hin sich gehandelt habe. Zur Stütze der letzteren Annahme sei noch der folgende Fall angeführt. Bei einem 53jährigen, nach der Einwirkung einer stumpfen Gewalt auf dem rechten Auge unter Bildung eines Ciliarstaphyloms erblindeten Seemanne, bei welchem zur Zeit seiner Vorstellung bei mir das verletzte Auge weder spontan noch auf Druck empfindlich war, habe ich aus gewissen, hier nicht näher zu besprechenden Gründen anfangs März 1879 die Cauterisation der stark angeschwollenen Schleimhaut der rechten Nasenhöhle mittelst des Platinbrenners vorgenommen. Tags darauf

[1] Vergl. noch Monatsschr. f. Ohrenheilk. 1885. Nr. 12. S. 376; 1886. Nr. 3. S. 84.

klagte der Kranke über spontane und Druckempfindlichkeit des Staphyloms, die sich übrigens nach kurzer Zeit wieder verlor. Die Cauterisation der Nasenschleimhaut dürfte hier wohl zweifellos eine Congestion nach dem Ciliarkörper hin zu Stande gebracht haben, ebenso wie in dem dritten der oben mitgetheilten Fälle eine unmittelbar nach dem gleichen Eingriffe eingetretene, auch objectiv nachweisbare Spannungserhöhung im Auge auf eine in dieser Weise hervorgerufene Hyperämie im Ciliarkörper mit Bestimmtheit hat bezogen werden müssen. Bei den vielfachen, besonders durch die Ethmoidales vermittelten Gefässbeziehungen zwischen der Nasenhöhle einerseits, der Orbita und dem Bulbus andererseits, steht ein Hinderniss in anatomischer Hinsicht einer derartigen Annahme wohl nicht entgegen. Dass in den beiden soeben erwähnten Fällen die Congestion gerade an dem Ciliarkörper sich geltend gemacht hat, ist offenbar einfach daraus zu erklären, dass hier an und für sich schon ein Locus minoris resistentiae gegeben war. Das durch die Einwirkung des glühenden Brenners aus dem betroffenen Gewebe plötzlich verdrängte Blut wird besonders nach der Richtung hin ausweichen, wo an und für sich durch einen schon vorhandenen Krankheitsprocess eine verminderte Widerstandsfähigkeit des Gewebes und besonders der Gefässe vorhanden ist: so war bei dem Seemanne eine Verletzung der Ciliarregion vorausgegangen, so war jenes Fräulein zum Theil wegen eines Gefühles von Spannung im Auge, das offenbar auf einer chronischen Hyperämie des Ciliarkörpers beruhte, in meine Behandlung getreten. So bestand auch im ersten Falle eine recht beträchtliche Hypermetropie, vermöge welcher an und für sich schon eine grössere Anforderung an den Accommodationsapparat gestellt worden ist: ob verlässliche, auf Injection der Gefässe gestützte Untersuchungen über den Blutgehalt des Ciliarkörpers bei hochgradiger Hypermetropie einerseits, bei starker Myopie andererseits vorhanden sind, ist mir nicht bekannt, aber von vornherein liesse sich wohl erwarten, dass der Ciliarkörper bei hypermetropischem Bau wegen der andauernd beanspruchten vermehrten Leistung im Allgemeinen eine stärkere Blutfülle besitzen wird, als bei dem entgegengesetzten Refractionszustande. Im 2. Falle würde, wenn man sich auf die Zerstörung nur des einen erkrankten Gewebes, sei es der übermässig angeschwollenen Nasenplexus, sei es des die Thränenröhrchen umfassenden Angioms, beschränkt hätte, gewiss eine starke Congestion nach dem anderen, dem verschont gebliebenen, als dem nächstgelegenen, gefässreichen Organe eingetreten sein. Die doppelte, von zwei Seiten her angreifende Einwirkung der Glühhitze hat jedoch das Blut wohl mit einer gewissen Nothwendigkeit nach dem dehnbaren Gewebe der Ciliarplexus hin verdrängen müssen. Auf die Dehnbarkeit, die Erectilität der Ciliarplexus ist in allen diesen Fällen meines Erachtens ein Hauptgewicht zu legen: der Ciliarkörper des Auges gehört ebenso wie das cavernöse Geflecht der Nasenschleimhaut, der Ge-

nitalorgane, der Chorioidealplexus in den Hirnventrikeln, des Hahnenkammes, der Bartlappen und Ohrklappen verschiedener Vögel zu dem erectilen Gewebe, wofür A. WEBER schon vor 10 Jahren bedeutungsvolle Beobachtungen und Beweise beigebracht hat.

Unter sonst normalen Verhältnissen wird eine derartige acute Congestion zu dem Ciliarkörper wohl leicht eine Ausgleichung finden. Anders aber dürfte es sich verhalten, wenn hier an und für sich schon ein abnorm starker Blutgehalt vorhanden ist: bei der nun noch vermehrten Blutzufuhr wird eine übermässige Dehnung und schliesslich eine Erschlaffung der Wandungen des erectilen Gewebes zu Stande kommen und somit ein wesentliches Moment für die Fortbewegung des Blutes, der elastische Gegendruck der Blutgefässe, mehr oder minder wegfallen. Eine Erhöhung des Blutdruckes im Ciliarkörper wird auch auf den Glaskörper sich fortsetzen und bei Verstärkung des Glaskörperdruckes in der von DONDERS des Näheren erörterten Weise Venenpuls an der Sehnervenpapille auftreten können. Auch die Einschränkung des Gesichtsfeldes liesse sich durch Vermittelung einer Circulationsstörung leicht erklären.[1]

Die hier mitgetheilten Erfahrungen über das gelegentliche Auftreten von Sehstörungen nach galvanokaustischer Versengung der Nasenschleimhaut und andere üble Nebenwirkungen dieser Methode haben mich, wie erwähnt, veranlasst, von derselben so gut wie ganz abzusehen. Zwar habe ich bei den verschiedensten Augenkrankheiten, wenn gleichzeitig eine stärke Anschwellung der Nasenschleimhaut bestand, durch Blutentziehungen in der Nase auf galvanokaustischem Wege, wobei der auf die Nasenschleimhaut applicirte und hier angebackene Brenner gewaltsam losgerissen wurde, eine Reihe glücklicher, ja glänzender Erfolge zu verzeichnen, doch lässt sich auch auf eine einfachere Art, durch Ansetzen von Blutegeln an die Nasenschleimhaut, durch Scarification derselben, Methoden, die schon von HYRTL und PETER FRANK[2] zur Behandlung schwerer Augenleiden empfohlen worden sind, und besonders auch durch Beseitigung der eine Anschwellung der Nasenschleimhaut bedingenden und unterhaltenden Momente oftmals derselbe Erfolg erreichen. Ein weiteres Eingehen hierauf würde mich jedoch von dem vorliegenden Gegenstande zu weit entfernen.

Klinische Casuistik.

Extraction eines Zündhutsplitters.

Ein 57 jähriger Sattler consultirte mich am 15. Juli 1886. Er berichtete, dass er sich das rechte Auge ungefähr vier Wochen vorher beim Abfeuern eines

[1] SCHWEIGGER's Handb. 1885. S. 400.

[2] Vergl. HYRTL's Handb. d. topogr. Anatomie. 6. Aufl. 1872. Bd. I. S. 64.

Gewehrs verletzt habe. Gleich danach habe er schwere Schmerzen gehabt und das Sehvermögen sei fast ganz erloschen; später hätten sich die Symptome allmählich gebessert, ohne dass doch jede Reizung verschwunden wäre.

Das Auge war der Sitz leichter ciliarer Injection. Die Pupille hatte eine etwas bohnenförmige Gestalt, indem nach aussen-unten der freie Rand der Iris eine gegen das Centrum convexe Ausbuchtung zeigte. Mitten zwischen Centrum und Peripherie der Cornea, ebenfalls nach aussen-unten, sah man — nur deutlich bei focaler Beleuchtung — eine verticale, lineäre, schwach saturirte Narbe von ca. 3 mm Länge; etwas nach aussen von von derselben, in der Iris, zwischen jener Ausbuchtung und dem angewachsenen Rande ein rundliches Loch von ca. 2 mm Durchmesser und dahinter eine begrenzte Trübung der Linse. — Auf Atropin erweiterte sich die Pupille gut, doch nicht ad maximum, und zeigte keine Verwachsungen. Die erwähnte Opacität der Linse erstreckte sich durch deren ganze Dicke in der Nähe des Aequators und war nächst der hinteren Kapsel am deutlichsten. Daneben sah man bei durchfallendem Lichte in der hinteren Polaris einen schwach gesättigten cataractösen Stern. In der Vorderkammer fand sich keine Spur prolabirter Linsenmasse. Im Glaskörper sah man ophthalmoskopisch keine flottirenden Opacitäten; blickte aber der Patient nach rechts und ein wenig nach unten, so drang ein starker metallischer, goldglänzender Reflex durch die Pupille, bisweilen auch durch das Loch in der Iris hervor. Die Contouren des glänzenden Körpers erschienen im aufrechten Bilde nur sehr undeutlich, etwas deutlicher im umgekehrten mit + $^1/_2$″. Der temporale Theil des Augengrundes war von dichten, weisslichen Opacitäten in der Umgebung des Fremdkörpers verschleiert; der nasale Theil mit der Papille war dagegen ziemlich deutlich sichtbar und zeigte nichts Abnormes. Das Auge war gegen Druck nicht empfindlich, T natürlich. Fixation excentrisch. Pat. zählte nach aussen im Sehfelde Finger in 2 m, nach innen war daselbst ein grosser Defect vorhanden, und in derselben Richtung gab der Patient an, eine kleine dunkle Figur, von feinen Staubwolken umgeben, wahrzunehmen. — Linkes Auge normal, Emm. — Habitus etwas potatorisch.

Der Pat. stellte sich wieder am 22. Juli ein. Die Schmerzen waren fortwährend gering und der Augenbefund wie am 15. Juli.

Die Operation fand am 25. Juli bei Lampenlicht statt. Der Patient sass. Einträufelung von Atropin und Cocaïn. Sperrelevateur, Fixationspincette nach unten-aussen. Meridionaler Schnitt mit gerader Lanze zwischen Mm. rect. sup. und intern., ca. 4 mm hinter dem Cornealrande beginnend und soweit als möglich gegen den Aequator verlängert; die Lanze wurde in einem Tempo durch alle Membranen geführt. Danach wurde die Fixationspincette entfernt, und während jetzt der Patient nach rechts-unten blickte, wurde unter Leitung des Ophthalmoskopes eine gebogene Irispincette mit langen Branchen durch das Corp. vitr. geführt, der glänzende Fremdkörper gefasst und zur Wunde herausgezogen. Es war ein Zündhütchenfragment von trapezoider Form, ca. 2,5 mm lang, 1,5 mm breit und nur wenig gebogen. — Geringe Blutung aus der Conjunctiva, keine in's Corp. vitr. Der Verlust an Glaskörper betrug nur wenige Tropfen. — Unmittelbar nach der Operation war das Auge schmerzhaft und gegen Druck empfindlich. Eine Compresse von Borlint, in Borsäurelösung getaucht, darüber Baumwolle und Gazebinde, wurden daher sogleich applicirt und ein paar Stunden später gewechselt.

26. Juli: Schmerz und Empfindlichkeit sehr vermindert. Nur quantitative Lichtempfindung ist vorhanden. Die Conjunctiva bulbi und palpebrarum sind leicht geschwollen und geröthet; keine Secretion. Leichtes Hyphaema. — Ord.

Verbandwechsel und Atropin 2 mal täglich. — 27. Juli: Die Schmerzen haben fast ganz aufgehört. Pat. steht auf. Das operirte Auge sieht die Bewegungen der Hand nach rechts im Sehfelde. Ophthalmoskopisch starke diffuse Trübung des Glaskörpers. Chemosis verschwunden.

Die äussere Wunde war am 2. August, wo ich sie zuerst inspicirte, mit einer leicht kielförmig vorstehenden Narbe geheilt. Die Reizung war sehr gering, das Hyphaema geschwunden, und die Opacitäten des Corp. vitr. schienen weniger dicht. Doch behielt der Pat. den Verband bis zum 12. August, hauptsächlich weil ich fürchtete, dass er sonst sein Auge nicht schonen würde. Am 13. August kehrte er nach seiner Heimath zurück. Die Cataractbildung hatte seit der Operation rasche Fortschritte gemacht. Die quantitative Lichtempfindung und Projection waren gut.

Am 20. December sah ich den Pat. wieder. Er hatte im November seine Arbeit wieder aufgenommen, fühlte aber bei Anstrengungen Schmerzen im Auge, welche jedoch immer nach Ruhe und Atropin bald aufhörten. Röthung des Auges wollte er nicht beobachtet haben, doch zeigte sich heute nach längerer Fahrt bei kühler Witterung und Anstrengung bei der Untersuchung leichte ciliare Injection. Uebrigens war das Auge von normaler Grösse und nicht empfindlich. Die intraoculäre Spannung war nicht herabgesetzt. Die Farbe der Iris war normal, die Operationsnarbe kaum sichtbar. Lichtempfindung und Projection dubiös.

8. Mai 1887: Das Auge ist jetzt ohne jede sichtbare Reizung und sieht bis auf die nunmehr reife Cataract ganz normal aus; dabei sind die Pupillen beiderseits sehr eng. Die Grösse des Auges und die Tension sind normal. — Der Mann trägt keine Schutzbrille mehr, und nur bei Anstrengungen fühlt er noch etwas Schmerz im Auge. Lichtempfindung ist jedoch nur bei Tagesbeleuchtung nachweisbar. Er wird sich demnach mit dem gewonnenen Resultate begnügen müssen. Das linke Auge ist fortwährend gesund.

Ich habe die Extraction mutatis mutandis nach demselben Plane ausgeführt, wie in einem früheren Falle, welcher im Centralblatt f. pr. Augenheilk. 1883, Maiheft, beschrieben ist. Auch in diesem Falle, bei nicht ganz klaren Medien, waren während der Operation die Bewegungen der Pincette im Glaskörper deutlich zu sehen.

E. Bournonville, Med. Lic., Tomelilla (Schweden).

Gesellschaftsberichte.

1) **K. k. Gesellschaft der Aerzte in Wien.** Sitzung vom 19. Nov. 1886. (Deutsche mediz. Wochenschr. 1886. 9. Decbr.)

Hr. Exner: Ueber die neueren Forschungsresultate, die Localisation in der Hirnrinde betreffend.

Nachdem der Vortragende die verschiedenen Lehren besprochen, betont er, dass bezüglich der motorischen Sphäre neuerdings eine grössere Zahl von Physiologen, wie Goltz, Hitzig, Fritsch und er selber gegenüber **Munk** die Ansicht vertrete, dass dieselbe nicht scharf abgegrenzt sei. Auch gegen die scharfe Begrenzung der Sehsphäre (Munk) haben sich Goltz, Hitzig, Luciani, Sepilli und Loeb ausgesprochen. Goltz habe sogar durch Exstirpa-

tion eines Hinterhauptlappenstückes bei einem Hunde keine Blindheit hervorrufen können. E. findet die Erklärung dieser scheinbar paradoxen Thatsache, dass eine und dieselbe anatomische Verletzung bei verschiedenen Individuen verschiedene Störungen hervorrufen kann, in den am Menschen zu beobachtenden Verschiedenheiten. Derjenige z. B., welcher gewohnt ist, beim Schreiben mitzuarticuliren, wird durch einen etwaigen Verlust seines Articulationscentrums auch die Fähigkeit des Schreibens einbüssen, während Derjenige, der die Schriftzeichen nach dem optischen Erinnerungsbilde auf's Papier malt, nicht wesentlich geschädigt sein wird. Indem der Erstere nach Art des Letzterem schreiben lernt, kommt es zu einer Restitution der Function. So dürfte man sich analog wohl im Allgemeinen die Wiederherstellung der Functionen erklären.

Hr. Meynert erklärt, dass auf Grund von anatomischen Untersuchungen der Sehstrahlungen, die er, Gratiolet und Exner auch bis in den Scheitel- und Schläfelappen verfolgen konnten, nur eine gemässigte Localisation angenommen werden könne.

Hr. Mauthner ist der Ansicht, dass beim Menschen für den Gesichtssinn eine scharf begrenzte Localisation existire. Durch Zerstörung der Hinterhauptlappen trete, wie die Befunde von Curschmann und Westphal lehrten, Blindheit ein. Wenn bei den Thierversuchen nach Exstirpation des Occipitallappens ausser Blindheit auch mangelhafte Beweglichkeit eintrete, so sei dies nicht, wie Goltz gegen Munk anführte, eine Mitbetheiligung der motorischen Sphäre, sondern bedeute eine psychische Störung. Peltesohn.

Sitzung vom 11. Februar 1887. (Wiener mediz. Presse. 1887. Nr. 7.)

Dr. Rabl: Ueber Lues congenita tarda.

Unter 127 Fällen hat R. 50 mal ein Augenleiden beobachten können, und zwar 43 mal (85,9%) Keratitis parenchymatosa, 4 mal Iritis, 2 mal Chorioiditis und 1 mal Rhachitis (?). Nur wenige Fälle von Keratitis parenchymatosa seien nicht auf einen luetischen Ursprung zurückzuführen. Der Zustand des Auges sei dabei nicht der einzig maassgebende Factor, sondern auch die Anamnese, die Zahnbildung, etwaige Taubheit, Ozaena und Rachenerkrankungen müssten berücksichtigt werden. Die luetische Keratitis parenchymatosa scheint in der Regel doppelseitig aufzutreten. Peltesohn.

---

2) **The Chicago Society of Ophthalmology and Otology.** Sitzung am 14. December 1886. (The Chicago Med. Journ. and Exam. 1887. Febr.)

A case of recurrent hemorrhage into the anterior chamber.

Vortrag des Dr. Boerne Bettman.

Es handelt sich um eine Contusion des Augapfels durch ein aus einem Flitzbogen geschleudertes Stück eines Baumzweiges. $^3/_4$ Stunden nach der Verletzung: Oberlid ödematös und geröthet, Conjunctiva leicht geröthet, Cornea klar, VK. mit Blut gänzlich ausgefüllt. Ein grösserer Blutklumpen verdeckt die Iris an ihrem unteren Theile. Pu weit und senkrecht ausgezogen. 3 Stunden später, nach Instillation weniger Tropfen Atropin, wird die Pu maximal erweitert gefunden und der grösste Theil des Blutergusses zeigt sich resorbirt. Während vorher Finger dicht vor dem Auge nicht gezählt werden konnten, ging es jetzt damit ganz leicht. Am nächsten Tage war nur noch ein Rest des erwähnten Blutklumpens übrig. Dann aber traten, nach einem schweren Fall, den das kranke Kind am Abend des zweiten Tages that, wiederholte glaucomatöse Schmerzanfälle mit hoher Drucksteigerung auf, und von Neuem füllte sich die VK. mit Blut. Ruhelage und Eserineinträufelungen vermochten nicht er-

neuten Exacerbationen vorzubeugen. Eserin wurde ausgesetzt, um den Heilungsprocess der zerrissenen Iris nicht aufzuhalten, jede Excitation streng vermieden und, um die Herzaction zu verlangsamen, Ergotin verordnet. Hieranf trat Besserung ein, das Blut wurde resorbirt und die Pu nahm nach längerer Zeit wieder ihre normale Gestalt an. Ueber das Verhalten von S und Spiegelbefund, namentlich nach der Heilung, fehlt jede Angabe. Peltesohn.

---

3) Congrès d'Ophthalmologie. (Nach dem Progrès Médical vom 7. Mai 1887.)

Sitzung vom 2. Mai. — Präsident: M. Maklakoff.

1. De l'astigmatisme. — M. Javal.

Vortr. betont, dass es 3 Arten von Astigmatismus giebt:

1) den regulären mit stärkster Krümmung des verticalen Meridians. Bei ihm sei fast der totale Astigmatismus bedingt durch Astigmatismus der Cornea;
2) den inversen mit stärkster Krümmung des horizontalen Meridians, fast ausschliesslich bedingt durch Astigmatismus der Linse. (Bei diesen Augen beobachte man häufig Glaucom und Cataract);
3) Astigmatismus mit in einem Winkel von 45° geneigter Axe. Dieser Astigmatismus sei begleitet von einer Decentrirung des Bulbus und werde nur corrigirt durch eine schiefe Stellung des Correctionsglases.

Zum Schluss schlägt Vortr. vor, eine Commission zu ernennen, behufs einheitlicher Regelung der Axenbenennung bei Astigmatismus.

Der letztere Vorschlag wird angenommen, nachdem noch Hr. Prouff bemerkt hat, dass das Keratoskop von Placido für die Bestimmung des Astigmatismus nur Fehler bis höchstens 0,5 D gäbe, eine Behauptung, der Hr. Javal widerspricht. Genaue Resultate bekäme man nur mit Hülfe des Ophthalmometers.

2. Croissants de la papille et contractions astigmatiques. — M. G. Martin (Bordeaux).

Vortr. behauptet, dass das Staphyl. post. sich immer bei astigmat. Augen fände und dass seine Richtung immer parallel sei einem der Hauptmeridiane des Astigmatismus. Es verdanke seine Entstehung der astigmat. Contraction des Musc. ciliaris. Daher fände man beim regul. Astigmatismus, wobei die Contraction dieses Muskels behufs Correction des Astigmatismus in horizontaler Richtung stattfände, auch ein horizontal gerichtetes (äusseres) Staphyl.; beim Ast. invers. dagegen ein vertical gerichtetes (Conus inferior), und bei schiefem Astigmatismus ein senkrecht zur Axe desselben schief gerichtetes Staph.

Bei 358 Fällen von Astigm. regul. fand Vortr. 336 mal Staph. ext. und nur 22 mal Staph. inf., bei 24 Fällen von Astigm. invers. 24 mal ein Staph. inf. Im Ganzen fand er in 93 % der Fälle die Richtung des Staph. parallel zur Richtung der Contraction des Ciliarmuskels.

Vortr. schreibt daher dem Ciliarmuskel den Haupteinfluss bei der Erzeugung der Myopie zu und sieht in der sorgfältigen Correction des Astigmatismus ein absolut sicheres Mittel zur Bekämpfung der Myopie.

Hr. Vacher (Orleans) stimmt der Behauptung Javal's, dass Astigm. inv. und Cataract in einem Abhängigkeitsverhältniss zu einander ständen, bei, und betont, dass auch hierfür die Correction des Astigmatismus die beste Präventivmaassregel sei.

Hr. Armaignac widerspricht den Angaben Martin's. Desgleichen thut Hr. Gorecki. Letzterer behauptet, dass Astigmatismus, Myopie und Cataract

alle 3 in der genannten Reihenfolge hereditären Momenten ihre Entstehung verdankten, ohne selbst von einander abzuhängen.

3. Sur la notation horaire de l'astigmatisme. — M. Boucheron (Paris).

Vortr. schlägt vor, um allen Verwechselungen vorzubeugen, der Bezeichnung der Axenstellung der Cylinder das Zifferblatt der Uhr zu Grunde zu legen, z. B. Ast. myop. $\mathrm{II}^{h\,1}/_2 = 75^0$ (Nullpunkt oben) etc.

4. Demonstrationen: 1) eines durch Potier vereinfachten Javal'schen Ophthalmometers (Dr. Tscherning); 2) eines Optometers (Hr. Georges J. Bull aus New-York).

5. Des images kératoscopiques. — M. Cuignet.

C. demonstrirt Zeichnungen der keratoskopischen Bilder bei den verschiedenen Refractionszuständen, welche er demnächst in Form eines Atlas herausgeben will.

6. Conjonctivite purulente diphtéritique. — M. Coppez (Bruxelles).

Vortr. berichtet über einen Fall bei einem elenden Kinde nicht syphilit. Eltern, wo 17 Tage nach der Geburt (also unabhängig von Infection während der Geburt) beiderseits conjunctivale, fibrinöse Infiltration auftrat, zunächst an den Lidern, dann bald auch in Form von gelblich-weisser, speckiger Infiltration an der Conj. bulbi. Die Hornhäute wurden am 5. Tage getrübt, aber die Behandlung mit Citronensaft (nach Fieuzal) verhinderte die drohende Gangrän und führte zur völligen Heilung.

Hr. Abadie berichtet über 2 ähnliche Fälle dieser in der allerfrühesten Kindheit so seltenen Krankheit, wovon der eine mit Verlust beider Augen, der andere mit Heilung endete. A. wendet Antiseptica: Borsäurepuder, Jodol etc., an, ausserdem Scarificationen; er warnt vor Arg. nitr.

Hr. Dianoux hebt hervor, dass nicht, wie Abadie wolle, ein principieller Unterschied zwischen Conjunctivitis diphterica und diphteroides bestände, sondern dass es sich um je nach dem Genius epidem. verschiedene Grade desselben Leidens handle.

Hr. Gaupillat (Troyes) ist hingegen, wie Abadie, für einen principiellen Unterschied jener beiden Affectionen. Ebenso Hr. Gorecki, nach dem die Conj. diphteroides eine einfache Complication der Conj. purulenta ist (!), und daher Arg. nitr. abwechselnd mit Antiseptica indicirt.

Aehnlich äussert sich Hr. Haltenhoff (Genève).

Hr. Dubois hat bei Diphtherie der Conj. ohne Betheiligung der Nase oder des Halses Lähmungen des Gaumens und der Unterextremitäten gesehen.

Hr. Fieuzal hebt hervor, dass er Citronensaft nicht blos einträufelt, sondern auch damit die Conj. an den nicht mit Belag bedeckten Stellen pinselt. Auch die mit Pseudomembranen bedeckten Stellen zu pinseln, schiene ihm die Neigung der darunterliegenden Gewebe zur Nekrose zu befördern.

Hr. Gillet de Grandmont berichtet auch über einen Fall von Diphth. conj. bei einem 15 tägigen Kinde, entstanden durch Ansteckung von einem am Croup erkrankten und daran gestorbenen Kinde, neben dem jenes erste Kind gelegen hatte. Auch die Mutter erkrankte an Diphtherie (des Rachens).

Hr. Bettrémieux hat in einem Fall bei einem 12 jähr. Kinde, wo schon Hornhautulcerationen bestanden, guten Erfolg von der Peritomia ignea gesehen.

7. Cyclitis minima rhumatismale ou goutteuse. — M. Boucheron.

Vortr. giebt als Symptome dieser leichten rheumatischen oder gichtischen Cyclitis an:

Schmerz bei Druck auf die Ciliargegend; mässiger, spontan in periodischen

Anfällen auftretender Schmerz dieser Gegend, mitunter mit irradiirenden Nervenschmerzen gepaart; Accommodationsstörungen (Parese, Krampf oder unregelmässige Contraction des Ciliarmuskels — Verf. erklärt daher die meisten Fälle von sog. schmerzhaftem Spasmus für solche Cyclitis minima); leichte, vorübergehende Drucksteigerung; mitunter flottirende, dicht hinter der Linse gelegene Glaskörperflocken (nur bei schon intensiverer Cyclitis exsudativa); mitunter auch directe Blutungen aus dem Corpus ciliare in den Glaskörper; ferner eine gewisse Lichtscheu und schliesslich gleichzeitig oder alternirend mit dieser Cyclitis die rheumatischen oder gichtischen Gelenk- oder Muskelschmerzen.

Die Behandlung besteht nach B. in Mydriatica und Cocaïn in mässigen Dosen; Wärme, Ruhe der Augen, Schutzbrille; innerlich salicylsaure Salze, Salol, Jodoform, Chinin, Colchicum, Lithium, alkalische Wässer.

8. Rapports entre les lésions oculaires visibles à l'ophtalmoscope et les troubles fonctionnels de l'oeil. — M. Debenne.

Sitzung am 3. Mai. — Präsident: Hr. Cuignet.

1. Conclusions du rapport sur l'enquête de la Société relativement aux décollements de la rétine. — M. Poncet (rapporteur).

Es kommt nach der Enquête eine Netzhautablösung auf 200 Augenkrankheiten, und von doppelseitigen Netzhautablösungen eine auf 1500. Es kommen 9 einseitige Netzhautablösungen auf eine doppelseitige.

Netzhautablösungen kommen vom frühesten Kindesalter an vor; ihre Häufigkeit nimmt vom 10. bis 20. Jahre schnell zu; ihr Häufigkeitsmaximum liegt zwischen dem 40. und 70. Jahre (im 60. J.). Nach dem 70. Jahre erfolgt beträchtliche Abnahme. Die traumatischen Ablösungen haben ihr Maximum im 20. Jahre.

Die Häufigkeit des Vorkommens bei Männern im Verhältniss zu dem bei Frauen ist 62 : 38; nach dem 55. Jahr werden beide Geschlechter gleich häufig betroffen.

Dem Berufe nach werden am stärksten betroffen Näherinnen, Schreiber, Schüler, Studenten; auch Landleute stellen ein grosses Contingent.

Myopie verursacht in 37 % der Fälle Netzhautablösung; Chorioiditis in 16 %; Traumatismen in 19 %; verschiedene Veranlassungen in 28 %.

Alle Netzhautablösungen enden schliesslich mit Atrophie des Bulbus.

Die Mehrzahl der Mitglieder der franz. Ophthalmologen-Gesellschaft hat in Bezug auf operative Eingriffe bisher keine glücklichen Resultate erzielt.

2. Traitement du décollement de la rétine par l'iridectomie et par l'opération modifiée de Wolfe. — M. Coppez.

Vortr. hat unter 18 Fällen von Iridectomie bei Netzhautablösung nur eine Heilung und einen theilweisen Erfolg gesehen. 5 mal war die Operation direct schädigend.

Die modificirte Wolfe'sche Operation führte dem Vortr. unter 17 Fällen 2 mal vollständige Anlagerung und fast immer erhebliche Besserung herbei, die sich noch mehrere Monate nach der Operation erhielt. 2 mal schien die Operation den atrophischen Process zu beschleunigen.

Von den beiden Verfahren sei jedenfalls das letztere unbedingt vorzuziehen.

Discussion:

Hr. Galezowski rühmt die Iridectomie bei Netzhautablösungen, wenigstens in den nicht schnell progressiven, secundär zu Iritis, Iridochorioiditis, Cataract führenden, sondern in den allerdings selteneren, langsam verlaufenden Fällen. Er habe damit jene Secundärerkrankungen verhindert, wie dies u. A. ein zehn

Jahre lang beobachteter Fall beweise. Für die Sehkraft leiste die Operation allerdings nichts.

G. hebt dann noch hervor, dass der Bericht die Spontanheilungen von Netzhautablösung, die doch sicher fast Alle beobachtet hätten, gar nicht erwähnt habe.

Hr. Poncet räth in Erwiderung auf die Bemerkungen des Hrn. Galezowshi auf's Entschiedenste, von der Iridectomie, sowie überhaupt von operativen Eingriffen ab, da sie sämmtlich den Ausgang in Atrophie nur beförderten und leicht zur sympath. Ophthalmie führten.

Hr. Dor meint, dass die Iridectomie, wie es Galezowski betont habe, in Fällen, wo eine Iritis als Folgeerscheinung der Netzhautablösung im Entstehen sei, sehr wohl am Platze wäre. Er habe sehr gute Erfolge auch von einfachen Blutegeln (resp. Heurteloup) gesehen. Uebrigens könne er dem Ref. nicht beistimmen, dass der Ausgang immer der in Atrophie sei, die Hälfte der Augen behielten ihre Form. Ferner glaube er an sympath. Ophthalmie in Folge von Netzhautablösung nur bei traumat. Entstehung derselben.

Hr. Bettremieux tritt sehr warm für die Iridectomie bei Netzhautablösung in frischen Fällen ein. Hier sei sie das beste Verfahren, besonders in Verbindung mit der Sclerotomie.

3. De l'extraction de la capsule antérieure dans l'opération de la cataracte. — M. de Wecker.

Vortr. betont, dass die Extraction der Vorderkapsel berufen sei, die Extraction der Linse in ihrer Kapsel zu ersetzen, welche letztere wegen ihrer ausserordentlichen Gefährlichkeit nur noch in Fällen von Zonulazerreissung und vorderer Glaskörperablösung berechtigt sei. Für die Extraction der Vorderkapsel nach Iridectomie seien die deutschen Kapselpincetten (Arlt, Colsmann) sehr geeignet; für diejenige ohne Iridectomie seien einzig und allein die schon mehrere Jahre vor den deutschen Kapselpincetten angegebenen französischen „pinces kystitomes" verwendbar, die ihre Haken nur an der Spitze hätten und daher beim Extrahiren der Kapsel das Mithervorreissen der Iris verhüteten. Man könne damit, wie vorgelegte Zeichnungen bewiesen, selbst bei enger Pup. Stücke von 6—7 mm Breite extrahiren.

Die Methode sei ausführbar in 20% der Fälle; es werde durch dieselbe der Kapseleinheilung vorgebeugt, die Ausspülung des Kapselsackes erleichtert und die Entstehung von Nachstaar verhütet.

4. Maturation artificielle de la cataracte. — M. Rohmer (Nancy).

Vortr. bedient sich zur künstlichen Reifung der Cataract folgender Methode:

a) Ausgiebige Discision der Vorderkapsel mittelst einer Nadel,
b) Paracentese der VK. zur vollständigen Entleerung des Kammerwassers,
c) Massage durch das Oberlid hindurch einige Secunden lang.

Die Trübung der Linse sei 24—36 Stunden danach eine fast vollständige, am 3. bis 4. Tage eine totale. Man könne dann schon extrahiren, thäte aber gut, noch einige Tage zu warten, und um jeder Irisreizung zu begegnen, Atropin einzuträufeln. Der unvollständigen Entleerung der Corticalmassen werde durch intraoculare Ausspülungen vorgebeugt.

5. Opération de la cataracte. — M. Galezowski.

Vortr. will bei seinem jetzigen Verfahren in den letzten 2 Jahren unter 363 Cataractextractionen nur 2 Misserfolge gehabt haben.

Er macht den Lappenschnitt so, das er Punction und Contrapunction etwas nach vorn vom Sclerocorneallimbus, und zwar 2 mm über dem horizontalen Meridian der Hornhaut, macht, vor der Contrapunction die Vorderkapsel mit dem

Schmalmesser selbst discidirt und noch innerhalb der Cornea, $2-2^1/_2$ mm vom Scleralsaum entfernt, ausschneidet. Ist die Kapsel kalkig, fettig oder sonstwie entartet, so extrahirt er sie mittelst Kapselpincette (8 mal unter 307 Fällen). 83 mal hat er unter 357 Extractionen Nachstaar erlebt, den er meist durch Discision, mitunter durch Extraction bekämpft.

Er wendet dann zum Verband antisept. Gelatineplättchen, die er auf die Cornealwunde legt, an. Eserin träufelt er nicht ein, weil er danach Conjunctival- und iritische Reizung gesehen hat.

Das beste Mittel, um Irisvorfall zu verhüten, sei, den Verband nicht vor 6—7 Tagen abzunehmen, weil gerade bei der Untersuchung des operirten Auges der Pat. am ehesten die Wunde sprenge und Irisvorfall die Folge sei.

6. Du lavage de la chambre antérieure. — M. Vacher (Orleans).

Vortr. behauptet, schon mehrere Monate vor Panas die Ausspülungen mit Hydr. bijod. (1 : 12000—15000) mittelst eines Stechhebers, der mit verschieden weiten Canülen (zur Regelung der Stärke des Strahles) versehen werden konnte, methodisch ausgeübt zu haben. Auch heute sei der Stechheber noch das beste Instrument zu den intraocularen Ausspülungen. Je nachdem man ihn höher oder tiefer hielte, liesse sich der Druck am besten regeln.

Da er nach Injection von antisept. Flüssigkeit 5—8 Tage dauernde Trübungen der Hornhaut beobachtet hat, wendet er jetzt nur noch gekochtes, destillirtes, auf 25—30° abgekühltes Wasser an.

7. Succès immédiat et insuccès tardif dans l'opération de la cataracte. — M. Suarez.

Vortr. hebt hervor, dass mitunter mit guter S entlassene Staaroperirte nach 1—2 Jahren wiederkämen, total erblindet durch Glaucom, Iridocyclitis oder Chorioiditis suppurativa. Die Ursache für diese Secundärerkrankungen sei Iriseinheilung. Diese Affectionen träten 14—20 Monate nach der Operation auf und nähmen einen rapiden Verlauf.

S. empfiehlt daher in allen Fällen, sobald die Reactionserscheinungen des Hornhautschnittes geschwunden seien, die Iriseinklemmung zu lösen.

In der nun folgenden Discussion stimmt Hr. Panas Hrn. de Wecker bezüglich der Vortheile der Kapselextraction bei; doch gebräche es noch an einem recht geeigneten Instrument. — Er führte ferner nicht mehr den elliptischen oder parabolischen Schnitt des Hrn. Galezowski aus, da derselbe häufig sich als zu klein erwiesen habe. Er mache einen richtigen Zirkelschnitt. — Die Cystitomie in einem Tempo mit der Keratotomie auszuführen, sei keine neue Erfindung des Hrn. Galezowski, wie dieser meine; er habe dies schon 1857 von Nélaton machen sehen, dieser habe ihm selbst davon abgerathen, weil man zu leicht die Iris dabei mitzerreisse, die Linse luxire etc. — Von Eserin habe er nie nachtheilige Wirkung gesehen. Auch lasse er den Verband nicht 6, sondern nur 3 Tage liegen, und in Fällen, wo er Iriseinklemmung fürchtete, noch weniger.

Injectionen in die VK. mache er zwar häufig, aber nicht stets, wie Hr. Vacher. Die Menge der injicirten Flüssigkeit dürfe nur sehr gering sein. Bezüglich der künstlichen Reifung der Cataract ziehe er die Massage der Discision vor, da jene zwar nicht absolut zuverlässig, aber doch völlig unschädlich sei.

Hr. Gayet bedient sich bei durchsichtiger Linsenkapsel nach dem Hornhautschnitt nicht des Cystitoms, das ein zu leicht die Iris und Cornea verletzendes und schwer zu reinigendes Instrument sei, sondern er discidirt die Kapsel. Bei gleichzeitig bestehender Kapselcataract reisst er einen Kapsellappen

heraus. — Die Ausspülungen der VK. seien nicht so harmlos, er habe dabei Irisvorfall, der nur sehr schwer zurückzubringen war, gesehen. Er warnt davor, zu weit damit zu gehen.

Hr. Landolt erwähnt, dass Horner schon im Jahre 1881 auf dem internationalen Congress in London die ganze Geschichte von den intraoculären Ausspülungen auseinandergesetzt habe. Betreffs der Reifung der Staare ist er, wie Panas, für einfache Massage.

Hr. de Wecker ist der Ansicht, dass die von Gayet bei intraoculären Ausspülungen beobachteten Zufälle nicht direct auf die Ausspülung zurückzuführen seien. Man habe Derartiges oft genug ohne dieselbe gesehen.

Was die Erfolge anbetrifft, so seien dieselben bei ihm auch ohne den Galezowski'schen Gelatineplättchenverband bei strenger Ansisepsis und Sauberkeit sehr günstige, nur 2 Eiterungen auf 450—500 Extractionen in 2 Jahren.

8. Oulétomie et iridectomie secondaire. — M. Suarez (Angers).

Vortr. berichtet über 2 Fälle von Glaucomrecidiven nach Glaucomiridectomie mit Iriseinheilung. Bei den beiden ersten Recidiven wurde der Narbenschnitt gemacht; trotzdem trat ein neues Recidiv auf. Vortr. machte 2 seitliche Iridectomien, die definitive Heilung brachten. Er ist daher der Ansicht, dass man die „Oulétomie" nur für Glaucomrecidive nach tadelloser Iridectomie reserviren müsse, während bei Recidiven nach Iridectomie mit Iriseinklemmung einzig und allein eine neue Iridectomie Heilung brächte.

Sitzung am 4. Mai. (Progrès médic. 14. Mai 1887.)

1. Hr. Dor (Lyon) sprach über Naphtalincataract.

Vortr. hat die Bouchard'schen Experimente einer Controle unterzogen. Er hat Kaninchen 1 gr täglich per Kilogramm Körpergewicht gegeben.

Bevor Cataract auftrat, zeigten sich auf der Netzhaut zahlreiche weissliche Herde, die sich mikroskopisch als aus farblosen Blutkörperchen zusammengesetzt erwiesen (nur selten Krystalle darin). Aehnliche Rundzellenanhäufungen fanden sich auch in der Chorioidea und fast in allen Eingeweiden. Ausserdem beobachtete Vortr. Exsudationen in den serösen Höhlen und mitunter Muskelabscesse. Wird nun das Naphtalin ausgesetzt, so erfolgt Rückbildung, ohne dass es zum Staar kommt; wird mit der Naphtalinfütterung fortgefahren, so kommt es zur Linsentrübung (zuerst perinucleär, dann total). Vortr. hebt hervor, dass das Naphtalin eine Blutalteration erzeuge und dass die dabei auftretende Cataract derjenigen bei Diabetes und Phosphaturie an die Seite zu stellen sei. Er warnt daher vor übermässigen Naphtalinverordnungen bei Menschen.

Hr. Panas hat seit April 1886 Naphtalininjectionen (zuerst mit in Glycerin zerriebenem Naphtalin, dann mit ätherischer Lösung von Naphtalin; da jedoch diese letztere zu inconstante Resultate gab, wieder mit Naphtalinglycerin) bei Kaninchen gemacht und die Versuche in Gemeinschaft mit seinem Chef de clinique, Hrn. Vasseaux, 6 Monate fortgesetzt.

Er fand stets zunächst Synchysis corporis vitrei, und zwar bestanden die Krystalle nicht, wie Hr. Dor vermuthete, aus Naphtalin oder einer Verbindung desselben, sondern aus oxalsaurem, schwefelsaurem und kohlensaurem Kalk in ihren typischen Krystallen. Erst nach der Synchysis kam es zu der Bildung der weissen rundlichen Herde der Netzhaut, die allmählich mehr mit einander confluiren und im Centrum eine Vertiefung bekommen. Darauf kommt es zu Pigmentalterationen der Retina in Form einer Retinitis pigmentosa. Erst im Anschluss daran kommt es zur Staarbildung. Von Anfang an findet sich sowohl zwischen Netzhaut und Hyaloidea, als zwischen den beiden primären Blät-

tern der Netzhaut ein Exsudat, welches dieselben Krystalle wie der Glaskörper und auch, wie dieser, Leucocyten enthält. Das Auffällige sei, dass bei allen diesen Veränderungen der ganze Uvealtractus absolut unverändert bleibe. Die Staarbildung sei also als eine Folge der Netzhautveränderungen zu betrachten. P. hebt hervor, dass seine Versuche erwiesen, dass die Netzhaut bei der Ernährung des Auges wahrscheinlich eine grössere Rolle spielte, als der Ciliarkörper. Darauf wiese auch die Cataractbildung nach ausgedehnter Chorioretinitis, Retinitis pigmentosa etc. hin.

Albuminurie oder Veränderungen der übrigen Organe, wie sie Dor beobachtet hat, hat P. bei seinen Versuchsthieren nicht gefunden.

An der weiteren Discussion betheiligen sich Hr. Poncet, Hr. Dor, Hr. Maklakoff, Hr. Gorecki, Hr. Panas.

2. La sclérotomie équatoriale dans le glaucôme. — Hr. Vacher.

Vortr. hält die Sclerotomia post. in Fällen von Glaucom, die sich der Iridectomie und Sclerotomia ant. gegenüber rebellisch erwiesen, für ein erfolgreiches Operationsverfahren. Vortr. hat in 6 solchen Fällen, die er in den letzten 2 Jahren erlebt hat, 5 mal einen guten Erfolg (dauernde Beseitigung der Schmerzen und der Drucksteigerung, leichte Besserung von S) gesehen, in einem Falle von Glaucoma absolutum, das sich einer traumat. Netzhautablösung anschloss, liess auch diese Operation im Stich und brachte erst eine Resection des N. infratrochlearis Beseitigung der Drucksteigerung und der Schmerzen.

Vortr. macht die Operation so, dass er den Pat. scharf nach unten-innen blicken lässt und das Schmalmesser 8—10 mm vom Hornhautrande zwischen M. rectus sup. und ext. einstösst und einen Schnitt von ca. 8 mm nach hinten macht, wobei er eine beträchtliche Menge Glaskörper ausfliessen lässt.[1]

3. Traitement chirurgical du glaucôme par la création d'une fistule conjonctivale. — Hr. Motais (d'Angers).

In Fällen von Glaucom, die sich der Iridectomie und Sclerotomie gegenüber rebellisch erweisen, hat Vortr. in den letzten 3 Jahren 15 mal die Sclerotomia post. in der Art gemacht, dass er den Bulbus mit einer Pincette oberhalb der Hornhaut fasste, ihn nach unten-innen zog und dann 4—5 mm hinter dem Aequator das Schmalmesser einsticht und einen 6—8 mm langen Schnitt zwischen M. rectus sup. und ext. macht. Wenn dann das Auge in seine normale Stellung zurückging, sollte sich die Wunde der Sclera nicht mehr mit der der Conj. decken, und während letztere sich schloss, die erstere in Folge des hohen intraoculären Druckes in der Mehrzahl der Fälle (13 von jenen 15) offen bleiben und sich daher eine subconjunctivale Fistel bilden. In diesen 13 Fällen blieb der Druck dauernd normal und S besserte sich mehr oder weniger.

4. Discussion sur le glaucôme.

Hr. Galezowski ist entschieden gegen alle die grossen Einschnitte in die Sclera bei Glaucom, wegen der Gefahr der Schrumpfung und sympathischen Ophthalmie; nur ganz kleine Incisionen (mehr Punctionen) will er zulassen.

Hr. de Wecker hebt hervor, dass in einer grossen Anzahl von Glaucomfällen alle Eingriffe fehlschlügen und dass es dabei das Verständigste sei, möglichst schnell zu enucleiren.

Hr. Dianoux empfiehlt zur Offenhaltung der Scleralwunde nach Sclerot. post. 2 mal täglich wiederholte Massage.

Hr. Panas schliesst sich vollständig Hrn. de Wecker an.

5. Asepsie oculaire. — Hr. Gayet (de Lyon).

Vortr. hat Secret aus dem Bindehautsack von zur Staaroperation kommen-

[1] Was sieht das Auge nach — 2 Jahren? H.

den Patienten in Nährgelatine geimpft. In 79 von 102 Fällen entwickelten sich Culturen. Nach 2 mal pro die wiederholter gründlicher Ausspritzung des Bindehautsackes mit antisept. Flüssigkeit gingen von 8 Fällen nur 2 mal Culturen an. Es handelte sich angeblich um Entwickelung von Staphylococcus aureus und albus. Trotz alledem verliefe die überwiegende Mehrzahl der Staaroperationen glücklich, es müssten also zur Entstehung von Eiterung noch andere, noch zu erforschende Bedingungen hinzukommen.

Hr. de Wecker stimmt dem bei und betont, dass man daher nicht zu ängstlich bei der Desinfection der Instrumente und des Auges vor der Operation zu Werke gehen sollte.

Hr. Galezowski räth dem entgegen zur scrupulösesten Antisepsis.

6. Sur l'étiologie de la kératite interstitielle.

Hr. Trousseau berichtet über 40 Fälle von Keratitis interstit. 37 mal bestanden mehr oder weniger sichere Anzeichen von Lues heredit. (in 18 Fällen absolut sicher, in 10 nahezu sicher, in 9 Fällen zweifelhaft).

9 beträfen männliche, 31 weibliche Individuen. Das Alter schwankte zwischen 3 und 25 Jahren (Maximum zwischen 7 und 11 Jahren). 28 mal bestanden Abnormitäten der Zähne; 18 mal hatte die Mutter abortirt, resp. waren ihre Kinder immer jung gestorben.

Hr. Abadie betont, dass man aus dem Fehlschlagen der classischen antisyphil. Behandlung nicht auf einen nichtsyphil. Ursprung schliessen dürfe. Er habe gewöhnlich in diesen Fällen guten Erfolg von subcutanen Sublimatinjectionen gesehen.

Hr. de Wecker widerspricht dem, er habe trotz Sublimatinjection das Uebergreifen des Processes auf das andere Auge gesehen. Die Keratitis interstit. sei jetzt auch in Frankreich maligner als früher, man beobachte sie jetzt sogar auch bei Greisen.

Hr. Poncet hebt die Malariacachexie als ätiologisches Moment für Kerat. parench. hervor.

Hr. Haltenhoff hat bei 62 Fällen von Keratitis parench., die Kinder von 5—15 Jahren betrafen, 23 mal sicher, 12 mal mit äusserster Wahrscheinlichkeit, 15 mal mit Wahrscheinlichkeit Lues hereditaria nachweisen können. 12 mal bestand absolut kein Anzeichen für Syphilis (auch die Hutchinson'schen Zähne fehlten vollständig).

H. kommt zu den Schlüssen, dass mehr als die Hälfte der Fälle von beiderseitiger Keratitis parenchym. auf Lues hered. beruhen; dass auch Lues acquis. häufiger, als man glaubte, diese Affection bedinge (5 mal unter 72 Fällen), dass aber hierbei häufiger ein Auge verschont bliebe; dass Scrophulose und Rhachitis nur von untergeordneter Bedeutung für die Aetiologie dieser Krankheit seien; dass auch andere allgemeine Ernährungsstörungen in jungen, namentlich aber in gereifteren Jahren doppelseitige Keratitis parenchym. erzeugen können.

Hr. Javal stimmt Hrn. Poncet bezüglich des Wechselfiebers als ätiolog. Moment bei und führt Fälle dafür an. Er hat auch günstigen Einfluss von Chinin gesehen.

Hr. Haltenhoff hebt noch hervor, dass die Hereditāt der Syphilis mitunter eine oder zwei Generationen übersprungen haben kann. Ostwalt.

---

4) Ophthalmological Society of the United Kingdom. Sitzung vom 10. März 1887. (Ophthalm. Rev. März 1887.)

1. Ophthalmoplegia externa. — Dr. C. E. Beever.

Der Fall betraf eine 40jähr. Frau, die 6 Jahre zuvor fieberhaften Gelenk-

rheumatismus gehabt hatte. Keine anderen Symptome. Einige Besserung durch Jodkali.

2. Pupillary Contraction in lateral movementa. — Mr. Marcus Gunn.

Ein 10jähriger Knabe hatte 2 Jahre zuvor eine Verletzung des l. Auges durch einen Cricketball erlitten. Es besteht Cataract mit mangelhafter Projection, nur lateralwärts ist sie gut. Fixirt der Knabe einen entfernten Gegenstand mit dem r. Auge, so beginnt nach einigen Secunden leichter horizontaler Nystagmus des l. Auges allein. Blickt er mit beiden Augen stark nach links, so tritt Nystagmus beiderseits ein und es verengern sich beide Pupillen. Beim Blick nach rechts geschieht das nicht. Pupillarreaction auf Licht gut. Die Abwärtsbewegung des linken Auges ist etwas geschwächt, beim Blick nach oben tritt Diverg. sin. ein.

3. Picture painted after extraction of cataract.

Mr. Brudenell Carter zeigte das Bild.

4. Fibroid degeneration of the ciliary muscle.

Mr. Karop zeigt mikroskop. Präparate dieser bindegewebigen Degeneration. Doch bestreitet Dr. Brailey, dass es sich wirklich um eine solche handle.

5. Paralysis of external recti. — Mr. J. G. Mackinlay.

Wahrscheinlich congenitale doppelseitige Abducenslähmung bei einem 16j. Mädchen.

6. New Vessels in vitreous body.

Dr. Ernest Clarke stellte einen Fall mit neugebildeten Gefässen im Glaskörper vor.

7. Vitreous haemorrhage.

Mr. Brudenell Carter stellte einen jungen Mann mit (grösstentheils resorbirter) Glaskörperblutung; Mr. Higgens einen 7jähr. Knaben ebenfalls mit Glaskörperblutung und eigenthümlichen subretinalen Infiltrationen vor.

8. Associated movement of upperlid and eyeball.

Dr. Sidney Philipps stellte 2 Brüder vor, bei denen beim Blick nach einer Seite das Oberlid der anderen Seite sich senkte.

9. New formation in vitreus.

Mr. Rockliffe zeigte 2 Fälle von Knochenneubildungen im Glaskörper (den einen bei Myop. exc., den andern nach einer Verletzung), und einen Fall von Verknöcherung der Chorioidea ohne vorhergegangene Verletzung oder Lues.

Hr. Hulke bemerkt, dass es sich in jenen beiden ersten Fällen nicht um Neubildungen, sondern um Entzündungsproducte handelte.

10. Tubercular(?) disease of choroid: Extirpation of both eyes. — Dr. Brailey und M. Hartley.

Es handelt sich um einen Pat., dem vor 5 Jahren ein Stückchen Metall in's linke Auge geflogen war. Erst im Juni 1886 traten Schmerzen auf. Man fand ein kleines dreieckiges Stückchen Metall unten in der Iris eingebettet und entfernte es mitsammt einer Irisfalte durch Iridectomie. Die Schmerzen hörten auf und Pat. wurde geheilt entlassen. Nach einem Monat kehrte er wieder mit heftigen Schmerzen des linken und auch herabgesetzter S des rechten Auges. Das linke wurde immer schlimmer, Cornea total trübe, Vorbauchung der Iris, T + 2. Es wurde enucleirt. Aber auch das rechte Auge verschlimmerte sich immer mehr; leichte Trübung der Cornea; Schwellung der Iris, Puverschluss, Vortreibung der Ciliargegend, T +. Sehr heftige Schmerzen, die andauerten. Endlich auch r. Enucleation! Das Wesentlichste, was die durch Dr. Brailey vorgenommene Untersuchung ergab, war eine sehr beträchtliche

geschwulstartige Verdickung der Chorioidea vom Sehnerven bis incl. dem Ciliarkörper. Retina und Sclera waren nicht davon ergriffen. Der Glaskörper war in seinem ganzen hinteren Abschnitt abgelöst. Es bestand ausserdem beträchtliches Intercellarstaphylom.

Hr. Hulke bestreitet die Wahrscheinlichkeit, dass es sich um Tuberkulose gehandelt habe.

Dr. Brailey erwidert, dass es sich auf dem andern Auge sicher um Tuberkulose gehandelt habe. Man habe dort deutliche Riesenzellen und Detritus, wenn auch keine Bacillen, gefunden. Dieser letztere Umstand sei vielleicht der Einwirkung der Müller'schen Flüssigkeit zuzuschreiben.

Diese Möglichkeit bestreitet Hr. Lawford.

Hr. Nettleship betont, dass die Annahme einer ganz acuten sympath. Entzündung der Befund vollkommen erkläre.[1]

11. On the closure of sclerotic wounds by suturing the conjunctiva only.

Mr. Simeon Snell betont, dass es bei Wunden der Sclerotica unnöthig sei, diese selbst zu nähen, dass vielmehr tieffassende Bindehautnähte einen vollkommen guten Wundverschluss herbeiführten.

12. Case of sudden and lasting nystagmus, most marked when looking to the left. — Mr. Jessop.

Der 70 jährige, nicht syphilitische Pat. bemerkte eines Morgens beim Aufwachen, nachdem er in der letzten Woche viel an Schwindel gelitten, dass die Gegenstände sich von einer Seite zur andern bewegten. Es bestand horizont. Nystagmus, der zunahm beim Blick nach links.

13. Conjugate palsy of the ocular muscles and nystagmus.

Dr. Gowers unterscheidet in Bezug auf Abducenslähmung und conjugirte Lähmung des Internus des andern Auges 3 Localisationen des Herdes in der der Abducenslähmung entsprechenden Ponshälfte:

1) Wenn der Herd die Fasern des Abducens im Pons träfe, to träte nur totale Abducensparalyse und Convergenz des betreffenden Auges ein.

2) Wenn der Herd den im Pons gelegenen Abducenskern beträfe, so träte ebenfalls totale Abducenslähmung und Convergenz des Auges, aber gleichzeitig Lähmung der conjugirten Bewegung beider Augen nach der Seite des Herdes ein, da der genannte Kern in Verbindung mit den betreffenden Oculomotoriusfasern der anderen Seite stände.

3) Wenn der Herd über dem Abducenskern im Pons läge, so träte ebenfalls Lähmung der conjugirten Bewegung beider Augen nach der Seite des Herdes, aber keine totale Abducenslähmung ein, mithin fehlte auch in diesem 3. Falle die beim 1. und 2. zu beobachtende Convergenz des betr. Auges.

G. sucht dann noch theoretisch die Entstehung von Nystagmus bei diesen Lähmungen zu erklären und berichtet über einen Fall von einseitiger Ponsaffection mit Aufhebung der Bewegungsfähigkeit der Augen nach dieser Seite und Auftreten von Nystagmus beim Blick nach der anderen, und erinnert an einen ähnlichen, vor 2 Jahren der Gesellschaft von ihm vorgestellten Fall.

Dr. Hughlings Jackson führt aus, dass es sich beim Nystagmus nicht sowohl um eine Lähmung von Muskeln des Auges, als vielmehr um einen Ausfall von bestimmten Bewegungen des Auges bei voll erhaltener Kraft der Muskeln handelte. Um diese Ansicht zu unterstützen, führt er verschiedene Bei-

[1] Ich habe (mit F. Krause) colossale Verdickung der Aderhaut mit Riesenzellen 8 Wochen nach der Verletzung des Auges (das eine classische sympathische Entzündung des zweiten hervorgerufen) beobachtet. (Knapp's Arch. X.) H.

spiele an. J. berichtet dann noch über einige Fälle von Ponslähmung mit Abweichen der Augen nach der dem Herd entgegengesetzten Seite, also nach der Seite der gelähmten Extremitäten. Ein Gegenstück dazu bildeten die bei einseitigen Ponsaffectionen zu beobachtenden halbseitigen Krämpfe, bei denen eine conjugirte Abweichung der Augen von der Seite der Krämpfe fort, also nach der Seite des Herdes stattfände, wofür Redner ebenfalls Beispiele anführt.

Hr. Priestley Smith hebt hervor, dass die Scheinbewegung in manchen Fällen von Nystagmus merkwürdigerweise der Augenbewegung gleichgerichtet sei, und sucht dies zu erklären. Ferner betont er, dass es auffällig ist, dass man Nystagmus niemals in Form der normalen Convergenz- und Divergenzbewegung auftreten sähe. Die Thatsache, dass die Bewegungen beim Nystagmus häufiger einfacherer und isolirterer Art seien, als die bewussten, scheine dafür zu sprechen, dass die Störung eher die niederen, als die höheren Coordinationscentren beträfe; so wären mitunter nur die Obliqui betroffen und in seltenen Fällen nur die Heber und Senker eines Auges. — Für die Annahme, dass die Bewegungen der Augen keine stetigen, sondern intermittirende sind, ein Punkt, den Gowers in seinem Erklärungsversuch des Nystagmus hypothetisch berührt hat, spräche die Beobachtung, dass beim Blick von einer Stelle der Landschaft nach der anderen das Nachbild der Sonne keinen leuchtenden Streifen bilde, sondern als eine Reihe von leuchtenden Sonnen erschiene.

Dr. Gowers bringt in Erwiderung auf die Smith'schen Bemerkungen die Thatsache, dass mitunter die Scheinbewegungen beim Nystagmus gleichgerichtet seien, in Beziehung zu der Erscheinung, dass beim Schwindel der Pat. die Empfindung hätte, dass er selbst und die ihn umgebenden Gegenstände sich in derselben Richtung bewegten. Er führt das des Weiteren aus. Ostwalt.

Referate, Uebersetzungen, Auszüge etc.

Experimentelle und klinische Beobachtungen über die Wirkung des Hyoscins in der Augenheilkunde. Inaugural-Dissertation von O. Walter. Dorpat 1887.

Verf. ergänzt durch eine grössere Reihe von Versuchen am gesunden Thier- und Menschenauge sowie klinischen Beobachtungen bei Accommodationsanomalien, bei Erkrankungen der Hornhaut, Iris, des Ciliarkörpers und bei Glaucom die schon vor längerer Zeit durch Hirschberg und Emmert bekannt gegebenen Erfahrungen über die Wirkungen des Hyoscins. Er benutzte nicht, wie diese Autoren, das jodwasserstoffsaure Hyoscin, sondern die salzsaure Verbindung. Die Ergebnisse seiner Versuche lassen sich folgendermaassen zusammenfassen:

1) Das Hyoscin schliesst sich in der Art seiner Wirkung auf die Pupille und Accommodation dem Atropin an.
2) Seine Wirkung tritt viel schneller ein, die Dauer der Mydriasis ist etwas geringer, die der Accommodationslähmung annähernd gleich. In dieser Beziehung entspricht eine Hyoscinlösung von 1 : 1000 am genauesten einer Atropinlösung von 1 : 120.
3) Der intraoculare Druck (durch Fingerpalpation geprüft) wird durch Hyoscin auch bei chronischem Glaucom nicht beeinflusst.
4) Das acute Glaucom ist eine Contraindication für Hyoscinanwendung, während bei chronischem Glaucom hin und wieder S. und GF. etwas zunehmen.

5) Die Allgemeinerscheinungen der Hyoscinwirkung sind nicht so gefährlicher Natur, als die der Atropinwirkung.
6) Für die Praxis empfiehlt sich eine Lösung von 1 : 1000 bis 1 : 400. Von ersterer sind 10—15 Tropfen, von letzterer 4—6 Tropfen in kurzen Intervallen einzuträufeln.
7) Die kleinste Dosis, bei welcher nach ca. 2 Stunden eine deutliche Pu-Differenz erreicht werden konnte, betrug 5 Milliontel mgr. Bei Atropin ist als Minimaldosis 0,0005 mgr. Peltesohn.

Journal-Uebersicht.

The British Medical Journal. 1886. 30. Octbr.

Recent experiments on the production of sympathetic ophthalmia. (Leitartikel.)

Der Artikel bespricht die Bedeutung der Gifford'schen Experimente über sympathische Ophthalmie[1] gegenüber den bekannten Versuchen Deutschmann's. Wenn sie sich bestätigen sollten, so würde dadurch die Bacterientheorie von der sympathischen Entzündung an Wahrscheinlichkeit gewinnen, nicht allein, weil sie unabhängig und zum Theil im Gegensatz zu Deutschmann's Folgerungen die Wanderung der Bacillen nachweisen, sondern auch manchen bisher dunklen Punkt zu erklären geeignet sein. Z. B. sei dadurch die Schwierigkeit, dass die Bacillen nicht gegen den (Lymph-) Strom schwimmen könnten, beseitigt, und die stets beobachtete Thatsache, dass zuerst der Uvealtract des zweiten Auges erkranke, stimme ganz und gar zu der experimentellen Beobachtung, dass zuerst in dem Perichorioidealraum die Einwanderung der Mikroben stattfindet. Die ausserordentliche Prädisposition der Ciliarregion werde wahrscheinlich durch ihren Gefässreichthum erklärt; auch hierauf werfe ein Experiment Gifford's Licht, dem es gelang, nach Injection von Bacterien dicht hinter die Linse deren Spuren durch das retrobulbäre Zellgewebe hindurch bis zum Gehirn zu verfolgen. Gleichwohl erklären Gifford's Versuche ebensowenig wie die Deutschmann's das regelmässige Ausbleiben von Meningitis. Gifford begegnet dieser Schwierigkeit durch die Erklärung, dass um Entzündung zu erregen, die Mikrokokken stagniren müssten, thatsächlich ihren Weg aber ohne Aufenthalt über die Meningen hinwegnähmen. Peltesohn.

1886. 11. December.

A new position for ophthalmic operations, by G. M. Giles, M.B., Surgeon, Indian Medical Service.

Für Operationen, die nicht wegen Chloroformnarkose die Rückenlage erfordern, empfiehlt Verf. folgende Lagerung des Pat., welche er namentlich auf seinen Reisen in Ermangelung eines Operationstisches sehr gut anwenden konnte: Der Operateur sitzt auf einem gewöhnlichen Stuhl, zwischen seinen ausgespreizten Beinen sitzt der Pat. am Boden (nach Art der Orientalen), den Rücken dem Arzt zugewendet, das Gesicht leicht nach links oder rechts gedreht, je nachdem das linke bezw. rechte Auge operirt wird. Der Kopf wird dann nach hinten geneigt und ruht fest auf dem entsprechenden Schenkel des Operateurs. Nur bei linksseitiger Cataractextraction braucht das Verfahren, das sonst für

[1] Vergl. dies Centralbl. 1887. Februarheft. S. 60.

alle Operationen anwendbar sein soll, modificirt zu werden. Hier wendet sich Pat. mit dem Gesicht der linken Seite des Arztes zu und stützt sein Hinterhaupt auf dessen rechtes Knie, während das Kinn nach dem linken Hüftgelenk gerichtet ist. Abgesehen davon, dass der Vorschlag des Verfassers nicht neu ist — Santorini hat schon ähnliche Versuche gemacht — dürften sich bei uns Europäern Patient und Arzt zugleich dagegen erklären. Das Kauern am Boden ist auch für die Dauer von wenigen Minuten für unsere Landsleute unbequem und unerträglich. Für den Orient und als Nothbehelf auf Reisen mag das Verfahren nicht von der Hand zu weisen sein. Peltesohn.

1886. 18. December.

Tobacco amblyopia in women, by A. Hill Griffith, M.D.

Verf. hat 7 mal Tabaksamblyopie bei Frauen feststellen können. Nach ihm ist allerdings centrales Farbenscotom ein untrügliches Zeichen für die Tabaksintoxication, der gegenüber kleinere, feinere Veränderungen in der Retina oder sogar in der Maculargegend nicht so sehr in's Gewicht fallen (?). Verf. hat auch in solchen Fällen die Diagnose auf Abusus tabaci gestellt und dann durch die Anamnese bestätigt gefunden. Ob auch die Therapie seine Diagnose bestätigt hat, ist in dem Artikel nicht gesagt.

1887. 1. January.

Mirrors for ophthalmic and other operations, by Laidlaw Purves.

Zur besseren Beleuchtung des Operationsfeldes schlägt P. vor, einen Concavspiegel von ca. 8″ Brennweite, wie bei laryngologischen Manipulationen, an der Stirn zu tragen; ist der Operateur Ametrop, so soll er dahinter die corrigirende Linse anbringen.

1887. 15. January.

1) **Chorioiditis disseminata,** by Jonathan Hutchinson. Nach einem Vortrag in der ophthalmol. Section des letztjährigen Congresses zu Brighton.

H., der bekanntlich die interstitielle Keratitis einzig und allein von der Syphilitischen Dyskrasie ableitet, warnt davor, bei dem, wenn auch scheinbar noch so charakteristischen Bilde der Chorioiditis disseminata stets und nur die syphilis als ätiologisches Moment in Betracht zu ziehen. Wenn er auch überzeugt sei, dass in der weitaus grösseren Mehrzahl der Fälle allerdings eine luetische Affection vorliege, so habe er doch eine Reihe von Beobachtungen gemacht, wo eine ausgesprochene Chorioiditis disseminata in durchaus keinem Zusammenhange, weder mit ererbter noch erworbener Syphilis stand, vielmehr anderweitig erklärt werden konnte. Sorgfältig aufgenommene Anamnesen einerseits, sowie genaue Vergleichung der ophthalmoskopischen Befunde in diesen Fällen mit der wirklich syphilitischen Chorioiditis auf der anderen Seite liessen ihn folgende Thesen aufstellen:

1. Auch ein Trauma (Stoss) bulbi kann Veränderungen hervorrufen, die den Formen der Chorioiditis täuschend ähneln; allerdings sind sie dann auf das verletzte Auge beschränkt. (Von den Rupturen der Chorioidea ist hierbei nicht die Rede.)

2. Chorioiditis disseminata beider Augen kann, unabhängig von Syphilis bei mehreren Familienmitgliedern auftreten und hängt dann mit Störungen des Nervensystems, besonders der Psyche, zusammen.

3. Es kommen bei ziemlich gesunden Individuen Fälle von Chorioiditis (dissem.) vor, die eine ausgesprochene Neigung zu Recidiven zeigen, von Iritis

begleitet sind und vielleicht zu der Klasse der recidivirenden Cyclitiden gerechnet werden könnten.

4. Junge Personen neigen oft zu einer besonderen Form von hämmorrhagischer Chorioiditis, die nichts mit Syphilis gemein habe und doch schliesslich in ihrem Aussehen sich in nichts von der syphilitischen Form unterscheide.

5. Schliesslich kommen Fälle vor, die in keine der obigen vier Klassen passen, die aber trotz vollkommener Aehnlichkeit mit der syphilitischen Form jede Beziehung zur Syphilis ausschliessen lassen.

In der dritten angeführten Klasse spiele oft die gichtische Diathese oder Scrofulose eine Rolle; es sei ja bekannt, dass erstere, vielleicht durch Veränderung der Blutgefässwände, zu Hämorrhagien disponire. Die Blutungen der vierten Klasse hingen vielfach auch mit Constipation zusammen, die ganz analoge Blutungen in den Glaskörper hervorzurufen pflege, und treten meist nur beim männlichen Geschlechte deshalb auf, weil das weibliche in der Menstruation einen Ausgleich finde.

H. betont schliesslich noch einmal, dass trotz des Gesagten die Syphilis in der Aetiologie dieser Affection dominire, und man einen Fehler begehen würde, wollte man nun das therapeutische Regime ändern. Er selber habe in einem Falle schon den Gedanken an den Zusammenhang mit Syphilis aufgeben wollen, als ihn noch ein letztes anamnestisches Datum auf die richtige Spur führte. Auch Hughlings Jackson beschrieb eine Beobachtung, wo er, H., geneigt gewesen wäre, Syphilis auszuschliessen, aber eine später erfolgende interstitielle Keratitis ihm jeden Zweifel daran benahm. Das symmetrische Auftreten der Affection sei bei der Syphilis zwar die Regel, doch gebe auch sie kein Unterscheidungsmerkmal bei frischer Erkrankung, weil diese nicht immer gleichzeitig auf beiden Augen und nicht in derselben Intensität einsetze, bisweilen sogar mehrere Jahre zwischen der Erkrankung des einen und des anderen Auges vergehen.

2) **New remedies in ophthalmic practice,** by Edgar A. Browne. Nach einem Vortrag auf dem Brightoner Congress.

Scopolin als Mydriaticum von Dr. Pierd'houy empfohlen, wirkt energischer und schneller als Atropin, und seine Einwirkung schwindet langsamer. Das salzsaure Aconitin als locales Anaestheticum ist nicht zu empfehlen, die Anästhesie ist nicht von Dauer und zu schwach; dazu ist das Mittel auch ein zu gefährliches Gift. Jodol (C_4HJ_4N), welches geruchlos ist, hat sonst keinen Vorzug vor Jodoform. In 10 % Salbenform wird es an Stelle der gelben Salbe gebraucht. Eine $^1/_2$ % Phenollösung wirkt als Irrigans bei Blennorrhoe der Thränenwege und Thränenabscessen vorzüglich antiseptisch. Seit der Einführung des Cocaïns ist auch die thermische und elektrische Cauterisation allgemeiner und mit Erfolg bei Hypopyonkeratitis angewendet worden. Mc Keown's Methode, nach der Extraction der Cataract die zurückbleibenden Corticalreste mit einem Strom (antiseptischer) Flüssigkeit aus der Vorderkammer auszuspülen, rechtfertige sich von dem Gesichtspunkte aus, dass sie damit einen sehr günstigen Nährboden für infectiöse Keime entfernt und im Uebrigen die Functionen des Kammerwassers ersetzt, welche alle sonstigen operativen Schnittwunden der Cornea rein spüle, aber gerade für diejenigen der Cataractextraction nicht ausreichend secernirt werde, besonders bei Anwendung des Cocaïns. Als antiseptisches Augenwasser empfiehlt Panas mit grossem Nachdruck eine 0,005 % Lösung von Hydrarg. bijodat., Sattler hält sie nicht für sicher keimtödtend, er löst das Bijodat in Sublimat (1 : 5000) auf. Verf. fürchtet,

dass stärkere Quecksilberlösungen Hornhauttrübungen hervorrufen, die den ganzen Erfolg der Linsenextraction wieder in Frage stellen.

3) Dislocation of the lens, by Anderson Critchett. **Nach einem Vortrag auf dem Brightoner Congress.**

Cr. berichtet über drei Fälle von Linsenluxation, die er mit glücklichem Erfolge operirte. In dem ersten war die Linse in die Vorderkammer dislocirt und füllte die Vorderkammer derart aus, dass, nachdem sie durch eine feine Nadel fixirt war, der Cornealschnitt sehr schwer gelingen wollte. Schmale Pflasterstreifen hielten dann für 18 Tage die Lider geschlossen. Vollkommene Heilung mit guter S. Der zweite Fall zeigte die Linse mit dem oberen Rande nach hinten luxirt. Der Hornhautschnitt wurde nach oben gemacht, vom äusseren Wundwinkel her der Löffel hinter die Linse geführt und so die Linse unter beträchtlichem Glaskörperaustritt extrahirt. Auch hier war die Heilung unter dem Pflasterverband vorzüglich, aber die Sehschärfe wegen grosser atrophischer Herde nahe der Macula sehr mangelhaft. (Keine Netzhautablösung?) Auch in dem dritten Fall, wo die Linse gar nicht sichtbar war, gelang es ihm mit der Drahtschlinge dieselbe von hinten her aufzufangen und zu extrahiren. Hier war der Cornealschnitt nach innen gemacht worden. Unmittelbar nach diesem stürzte auch hier Glaskörper vor. Doch konnte Pat. nach langsamer, aber glücklicher Heilung mit einer Staarlinse die Uhr genau erkennen. Zum Schluss erwähnt Verf. Agnew's neues Verfahren mit dem Bident (vergl. dies Centralbl. 1886. S. 236), das die Operation sehr zu erleichtern geeignet und dessen Beurtheilung aber zur Zeit noch nicht angängig sei.[1]

4) On the extraction of soft cataract by injection, by Charles G. Lee.

Mc Keown's Verfahren, bei der Staaroperation zurückbleibende Corticalis durch intracapsulare Einspritzungen aus der Vorderkammer herauszuspülen — ein Verfahren, das Wicherkiewicz in Posen unabhängig davon eingeführt hat — empfiehlt Verf. dringend allgemeinerer Nachahmung. Er hat die Giesskanne etwas modificirt, namentlich ein Ansatzstück von Gummi elasticum an das eine Ende angebracht, um es jedem einzelnen Individuum besser anpassen zu können. Nach dem Austritt der Linse wird eine ganz kurze Pause gemacht, dann die Irrigation begonnen, indem das Mundstück der Kanne ordentlich in die Kapsel eingeführt und ein langsamer, ununterbrochener Strom von einfach destillirtem Wasser (95° F.) eingeleitet wurde. Niemals wurde dadurch, so gut die Corticalreste fortgeschwemmt wurden, ein Kapselfragment losgerissen. Verf. beobachtete in allen 6 Fällen, in denen er so verfuhr, eine günstige und keineswegs verzögerte Heilung.

Edgar Browne bemerkt zu diesem Vortrage, dass ein so werthvolles Hülfsmittel das Verfahren darbiete, es doch nicht zu einem unbedingten Gewohnheitsverfahren gestempelt werden dürfe. Je weniger Instrumente in das Auge eingeführt werden, desto besser sei es.

Arthur Benson gebraucht ein kleines Glasinstrument mit Gummischlauch, ähnlich dem gewöhnlichen Tropfglas, dessen Ende einen plattgedrückten silbernen Schnabel trägt; zur Irrigation verwendet er eine gesättigte Borsäurelösung.

5) On the relation of headache to the condition of the eyes, by C. Higgens.

[1] Gefährlich bei starker Drucksteigerung. H.

Anhaltende Kopfschmerzen werden noch immer nicht allgemein genug von den praktischen Aerzten in ihren Beziehungen zu dem Zustand der Augen geprüft resp. erkannt. H. hat nach seinen Journalen constatirt, dass in etwa 3$^0/_0$ der Fälle, wo über hartnäckigen, namentlich beim Lesen und Schreiben sich steigernden Kopfschmerz geklagt wurde, Ametropie oder Insufficienz der Interni die Ursache bildete. Durch geeignete Correction dieser Fehler allein konnte das Uebel in jedem Falle gehoben werden. Bei jugendlichen Individuen, besonders Mädchen, müsse der Ueberbürdung mit Schularbeiten entgegengearbeitet werden. Peltesohn.

1887. 22. January and 5. February.

Glasses „à double foyer“.

In dem ersten Heft erinnert Charles Oldham an die längst bekannten Linsen mit doppelter Brennweite, die, für den Gebrauch zum Fern- und Nahesehen eingerichtet, in einem stumpfen Winkel von 150^0 zusammenstossen, wobei die obere Linse selbstredend senkrecht steht. Brailey bespricht in dem zweiten Heft den Modus, wie sie aus einer Linse hergestellt werden.

1887. 12. February.

1) **A case of cerebral abcess, with otitis, successfully treated by operation,** by W. S. Greenfield, Prof. in the university of Edinburgh.

Die Krankengeschichte dieses wichtigen Falles von operativ geheiltem Hirnabscess interessirt auch den Ophthalmologen, insofern als alle durch den Abscess hervorgerufenen Erscheinungen am Auge, Lähmung des Oculomotorius in allen seinen Aesten, wahrscheinlich auch des Trochlearis und Trigeminus, ferner ausgeprägte einseitige (auf der Seite des Abscesses) Neuritis optica während der glücklichen Heilung der Trepanationswunde sehr schnell zurückgingen und schliesslich, abgesehen von leichten Residuen der Neuritis, völlig normalen Verhältnissen wieder Platz machten.

2) **Case of poisoning by duboisin,** by Charles M. Chadwick.

Nach Einträufelung von $^1/_{100}$ Gran Duboisin. sulfur. traten bei dem 75 jährigen Patienten sehr bald und in äusserst schneller Folge die bekannten Erscheinungen der Atropinvergiftung auf. Schwindelgefühl, Unruhe, Schwäche in den Beinen, Trockenheit im Munde und bitterer Geschmack, torkelnder Gang, Hallucinationen, Delirien, Sammelwuth u. a. m. Der Puls war verlangsamt. Vier Stunden nach Beginn der Symptome wurde er infolge einer Morphiumeinspritzung ruhiger und nach mehrstündigem Schlaf hatte sich Pat. bis auf ein Gefühl von Schwere im Kopf und allgemeiner Schwäche erholt.

3) **Evisceration of the eyeball with introduction of silver artificial vitreous,** by W. P. Keall, Surgeon, Bristol General Hospital.

Statt der Glaskugeln Mules' führte K. nach der Exenteration des Bulbus in zwei Fällen eine hohle Silberkugel ein, bei welcher die Gefahr, durch einen Stoss oder Fall zu zertrümmern, ausgeschlossen ist. Nachdem die Cornea durch einen Kreisschnitt im Scleralbord entfernt und der Inhalt des Bulbus entleert ist, wird die Sclera zu beiden Seiten in horizontaler Richtung 5 mm weit eingeschnitten, um, sobald die relativ grösste Silberkugel eingeführt ist, wieder vernäht zu werden. Die Conjunctiva wird über der Kugel durch eine senkrechte Naht vereinigt. Vertragen wurde das Metall von den Geweben gut.

Peltesohn.

Vermischtes.

1) Liegnitz, den 13. Mai 1884.

— — —

Im Anschluss an meinen vor Kurzem Ihnen gesandten Bericht über eine Staaroperation habe ich Ihnen heute mitzutheilen, dass der betreffende Arbeiter, wie ich erfahre, vor einigen Tagen plötzlich gestorben ist, nachdem ein ähnlicher Anfall, wie der in meiner Klinik beobachtete, einige Stunden vorher sich eingestellt hatte. Leider sind genauere Angaben über den Verlauf, sowie eine Section nicht zu erlangen gewesen, doch scheint meine Vermuthung, dass eine cerebrale Ursache vorlag, durch die Wiederholung des Anfalles bestätigt zu werden.

— — — Dr. Kretschmer.

2) **9. internationaler Aerzte-Congress zu Washington**, am 5. Septbr. 1887. — Ophthalmologische Section.

Themata zu den Vorträgen und für die Discussion:

1. Die Antiseptik in der Augenpraxis. Wie ist sie zu handhaben? Welche Rolle spielen die Mikroben bei der Entwickelung von Augenkrankheiten?

2. Worin bestehen die Vorzüge der ganz heissen Umschläge vor den ganz kalten bei der Behandlung von acuten Augenentzündungen?

3. Was versteht man unter Reflexkrankheiten am Auge, und welches sind deren entfernte Ursachen?

4. Kann in den Fällen von Tabaksamblyopie die Sehkraft durch blosse Abstinenz wiederhergestellt werden, oder bedarf man der Anwendung des Strychnins?

5. Welche Rolle spielt die Malariainfection bei der Entwickelung von Augenleiden?

6. Hängt der Strabismus wirklich von dem Refractionszustande des Auges ab, oder ist er im Wesentlichen eine Muskelschwäche, die mit gewissen Refractionsanomalien zusammenfällt? In welchem Lebensalter soll man frühestens das Schielen operativ beseitigen? Die Vorlagerung der Tenon'schen Kapsel. Welchen dauernden Effect hat dieselbe?

7. Welche Bedeutung hat die Retinoskopie für die Diagnose der Refractionsanomalien? Soll man bei Verordnung der Brillengläser die Ametropie voll corrigiren, wie man sie nach Anwendung von Atropin gefunden hat? Verursachen nicht die leichten Formen von Astigmatismus, $^1/_4$ Dioptrie, oft eben solche asthenopische Beschwerden, wie die höheren Grade, und erheischen sie nicht ebenfalls die Correction durch Cylinder?

8. Die Cauterisation als Mittel gegen fortschreitende Hornhautulceration.

9. Vermögen Eserineinträufelungen den glaucomatösen Process aufzuhalten?

10. Hat die Jequiritybehandlung die Trachomfrage gelöst? Verspricht das Auspressen oder Ausschaben der trachomatösen Granulationen einen besseren Erfolg, als die Behandlung mit dem Blaustift?

11. Wie operirt man am besten das Entropion?

12. Ist das Abtragen eines Staphyloms ein wissenschaftlich begründetes Verfahren? Welches sind die Vorzüge der Evisceration des Bulbus vor seiner Exstirpation? Behauptet sich die Neurotomia optico-ciliaris an Stelle der Enucleation? Ist es gerathener, panophthalmitische Augen zu enucleiren oder zu evisceriren? Conservative Behandlung bei schweren Augenverletzungen. Ist die Iridectomie bei der Cataractextraction überflüssig?

13. Kann man unreife Cataracten, die das Sehen gänzlich beeinträchtigen, unter Antisepsis ohne Gefahr extrahiren? Ist die Einführung von antiseptischen Flüssigkeiten in die Vorderkammer, nach Cataractextractionen, ein gefahrloses und nützliches Verfahren? Wie behandelt man die Patienten nach der Staaroperation am besten? Darf man das nicht operirte Auge von staaroperirten oder iridectomirten Patienten ohne Gefahr für dieselben unbedeckt lassen? Ist die übliche Einschränkung der Pat. nach Augenoperationen wirklich nothwendig?

14. Wie wird die Netzhautablösung am besten behandelt?

3) Ophthalmologische Gesellschaft. Einladung zur diesjährigen Versammlung in Heidelberg, vom 14. bis 16. September 1887.

Bibliographie.

1) Die Nuclearlähmung der Augenmuskeln. Vortrag, gehalten von Prof. Dr. Haab in der Gesellschaft der Aerzte in Zürich am 6. Novbr. 1886, ref. im Correspondenzblatt für Schweizer Aerzte. 1887. Nr. 6. S. 175. — Der Vortr. unterscheidet 2 Gruppen von Nuclearlähmungen. Bei der einen sind nur die Kerne des Abducens, Trochlearis und Oculomotorius, letzterer mit Ausschluss des Theiles für Accommodation und Sphincter pupillae, bei dem anderen sind auch noch andere, z. B. der Trigeminus-, der Hypoglossus- und Vaguskern erkrankt, oder es treten die Erscheinungen der Ataxie oder progressiven Muskelatrophie hinzu. Den bisher veröffentlichten 27 Fällen von Nuclearlähmung der Augenmuskeln fügt er 4 fernere hinzu. Er glaubt, dass die Neigung zu Erkrankung nicht für alle Theile des Centralnervensystems die nämliche ist, sondern dass diejenigen, welche stark gebraucht werden, leichter erkranken. Er findet ein Analogon in der Macula der Retina. — In der Discussion berichtet Hr. Prof. Krönlein über einen exquisiten Fall von Nuclearlähmung, nachdem Lähmung des Velums und Anästhesie im Gebiet des 2. Astes des Trigeminus verschwunden war. Hr. Dr. v. Monakow glaubt, dass in einem Theile der Fälle die Erkrankung im Verlauf der Fasern von der Hirnrinde zu den Kernen gesucht werden müsse, weil es doch etwas unerklärlich wäre, wenn ein Krankheitsherd in einem Falle der ersten Gruppe alle motorischen Kerne ergreifen würde, ohne dass gleichzeitig Erscheinungen auch in anderen Nervengebieten auftreten würden. Dieser Umstand, sowie dass es sich in diesen Fällen nur um Paresen der Augenmuskeln handelte, ferner dass die von v. Gudden gefundene Kreuzung der Oculomotoriuskerne schon nach Läsion eines Kernes Lähmungserscheinungen in beiden Augen zulässt, gestattet die Möglichkeit, dass es sich in einem gegebenen Falle um Erkrankung nur eines Oculomotoriuskernes handelt, die Störungen im Abducens und Trochlearis dagegen durch Unterbrechung der Leitung zu den Kernen dieser Nerven erklärt werden könnten. — v. Monakow belegt diese Auffassung durch einen selbst untersuchten Fall von progressiver Paralyse mit totaler Ophthalmoplegie (auch Reactionslosigkeit der Pupillen), in welchem er anatomisch höchstgradige Degeneration der Oculomotoriuskerne beiderseits nachweisen konnte, während die Abducenskerne normal und die Trochleariskerne nahezu normal waren. Emmert.

2) Ein Nachruf an Friedrich Horner †, von Dr. Th. Bänzinger jun. in Zürich. (Correspondenzblatt für Schweizer Aerzte. 1887. Nr. 7. S. 193.) Emmert.

3) Ueber die Entwickelungsgeschichte der Augenlinse. Vortrag, gehalten in der medicin. Gesellsch. in Basel von Prof. Gottschau am 2. März 1886, ref. im Correspondenzblatt für Schweizer Aerzte. 1886. Nr. 19. S. 541. Schon bei der ersten Anlage der Linse bemerkt man in der Tiefe der Linsengrube einen Zellhaufen. Dieser füllt das Centrum der Linse ursprünglich aus. Mit dem Wachsthum der Linse wachsen auch diese Zellen; schliesslich zerfallen dieselben oder werden resorbirt. G. vergleicht den Vorgang mit demjenigen bei der Entstehung des Glaskörpers. (Vergl. hierzu Rubatel, Recherches sur le développement du crystallin chez l'homme et quelques animaux supérieurs, ref. in dieser Zeitschrift. 1885. S. 255. Der Ref.) — G. zeigt auch ein Präparat der Membrana pupillaris eines 7 monatl. menschlichen Embryo's, an welchem die Arterien injicirt waren und die Linse abgelöst. Unter dem Mikroskop fanden sich nicht die geringsten Spuren von Gewebsresten, so dass es zweifelhaft er-

scheint, ob die Membrana pupillaris als Membran in diesem Stadium aufzufassen ist. Emmert.

4) Demonstration einer neuen Schulbank, von Dr. Schenk. Vortrag, gehalten in der medic.-chirurg. Gesellschaft d. Cantons Bern am 26. Juni 1886, ref. im Correspondenzbl. f. Schweizer Aerzte. 1886. Nr. 23. (1. Dec.) S. 658. Gestützt auf seine Untersuchungen: „Zur Aetiologie der Skoliose, ein Beitrag zur Lösung der Subsellienfrage," erschienen bei Steinecke in Berlin 1885, hat S. einen Schultisch construirt. Die Sitzbank fällt nach hinten ab; der Körper lehnt sich an die dahinter befindliche Schultischreihe mit leicht schräger Wand. In diesem Falle geht die Schwerpunktslinie nicht durch die Längsaxe des Körpers, sondern fällt hinter die Bank. Dadurch wird die Wirbelsäule sehr wesentlich entlastet. Die Einrichtung der Tische ist so, dass das Tischblatt, mit Ausnahme eines oberen flachen Theiles und zweier schmaler, seitlicher Streifen, um eine Axe gedreht werden kann, so, dass beim Stehen das Tischblatt nahezu senkrecht ist, beim Sitzen dagegen eine solche Annäherung an den Körper gestattet, dass der vordere Tischrand denselben beinahe berührt und also bei nach hinten sich anlehnendem Oberkörper gelesen und geschrieben werden kann. Dadurch ist die Gefahr für seitliche Rückgratsverkrümmungen und Verdrehungen der Wirbelsäule beseitigt, indem der Schüler überhaupt nie in den Fall kommt, sich z. B. beim Schreiben in schiefer Körperhaltung auf seinen linken oder rechten Arm einseitig zu stützen. — Sitzt der Schüler, so besteht eine Minusdistanz von 12 cm, steht er, eine Plusdistanz von 18 cm. Schüler und Erwachsene sitzen an solchen Tischen sehr gut. Der Preis einer zweiplätzigen Schulbank beträgt 40 frcs. = ca. 32 Mk. Emmert.

5) Ophthalmologische Casuistik, von Dr. L. Schmeichler, Regimentsarzt in Brünn. (Wiener med. Wochenschr. 1887. Nr. 4.) 1. Ein Fall von Frühjahrscatarrh bei einem 19jähr. jungen Manne, bei dem das Leiden seit seinem 4. Lebensjahre in mehr oder minder hohem Grade in den Sommermonaten aufzutreten pflegt. Eine längere Beobachtung des Patienten machte es S. möglich, das Verhältniss des Leidens zum Temperaturwechsel zu studiren; er fand, dass dasselbe mit dem Frühjahre nur insofern in Zusammenhang steht, als diese Jahreszeit eine wärmere Temperatur bringt; wenn aber das Frühjahr kühl und feucht ist, tritt das Leiden erst im Sommer auf; längerdauernde Niederschläge im Sommer bessern den Zustand auf eine Zeit lang; es würde sich empfehlen, Kranke mit intensivem Frühjahrscatarrh im Sommer in ein Seebad zu schicken.[1] 2. Verletzung eines Auges durch Stoss. 20jähr. Rekrut, der vor 12 Jahren einen Faustschlag gegen das linke Auge erhielt; Linsenluxation nach unten, Linse durchsichtig; hinter dem oberen Theile des Pupillarbereiches findet sich ein querziehender, mit knotenförmigen Verdickungen versehener, strangförmiger, und ein nur bei erweiterter Pupille sichtbarer, hinter der Linse gelegener, zickzackförmiger, ebenfalls dunkelgefärbter Körper, welche beide Gebilde von S. als Stücke des abgerissenen Ciliarkörpers aufgefasst werden. 3. Verletzung des Auges durch Steinwurf. 21jähr. Rekrut, vor 12 Jahren durch einen Hufschlag am linken Auge verletzt; Iris an 2 neben einander liegenden Stellen temporalwärts vom Ciliarrande losgelöst; beide artificiellen Pupillen durch eine pfeilspitzförmige Brücke getrennt. Die losgelösten Irispartien nach hinten umgekrempt, dahinter die Kapsel des Linsenrandes getrübt; am Ciliarrande 3 kleine schwanzartige Irisfetzchen. S beinahe $^{6}/_{6}$, Jäg. 1 wird gelesen. 4. Ein Fremdkörper der Orbita. Verletzung am oberen Augenlide durch Explosion einer

[1] Kann ich bestätigen. H.

Dynamitkapsel, Eindringen eines 21 mm langen und 8—12 mm breiten Stückes Kupferblei, welches erst nach 3 Monate bestehender Eiterung durch eine erweiterte Fistelöffnung sammt einer dünnen Platte des ganzen oberen Orbitaldaches entfernt wurde. Zurückbleiben eines mässigen Grades von Lagophthalmus. 5. Ein Gerstenkorn — unter leichten Allgemeinerscheinungen mit starker Spannung, blaurother Verfärbung der Lider und hochgradiger Bindehautchemosis verlaufend. S.

6) **Fermentation, putrefaction and suppuration, with demonstrations and experiments.** Vortrag, gehalten vor der New-York Academy of Medecine, am 16. December 1886, von Prof. H. Knapp. — Nach einigen einleitenden Bemerkungen über die historische Entwickelung der Anschauungen über Gährung und Fäulniss geht K. an die Lösung der Frage, ob die Eiterbildung gleich jenen Processen an die Existenz von Pilzen (Bacterien) gebunden sei, oder auch ohne letztere hervorgerufen werden könne. Zu diesem Zwecke hat er nach drei Richtungen hin experimentelle Studien angestellt und 1. den Nachweis geführt, dass kein Trauma an sich, ohne Infection mit pyogenen Bacterien, Eiterung zu Stande bringe. Hierher gehören seine schon bekannten Versuche, in denen er unter sonst gleichen Bedingungen einmal sterilisirte, ein andermal in Reinculturen von Staphylococcus pyogenes albus getauchte Instrumente zu seinen Operationen am Kaninchen verwendete — mit dem bekannten Erfolge. Analoge Versuche machte er, um 2. zu beweisen, dass Fremdkörper an sich in den Geweben keine Eiterung hervorrufen. Er brachte, unter den nöthigen Cautelen. sterilisirte Haarnadelfragmente in die Vorderkammer des einen Auges und absichtlich inficirte in die des anderen, mit dem Erfolge, dass im ersteren Falle der Fremdkörper gut vertragen und nur durch Bindegewebsneubildung theilweise eingekapselt wurde, im zweiten das ganze Auge durch heftige Phlegmone zerstört wurde. Die 3. Versuchsreihe galt der Frage, ob chemische Agentien ohne Beisein von Mikroben zur Eiterbildung führen können. Hier nahm K. die Experimente von J. Straus, Scheuerlen, Klemperer und Ruys auf und prüfte die Einwirkungen vornehmlich des Terpentins und Crotonöls, wenn sie mit peinlicher Vermeidung des Zutrittes von pyogenen Keimen in die Vorderkammer applicirt wurden. Bei den Terpentininjectionen war das Resultat, abgesehen von leichten Congestions- und Reizungszuständen in der Iris und Cornea, regelmässig ein negatives. Niemals konnten Eiterzellen oder Bacterien in den mikroskop. Präparaten oder durch Culturen nachgewiesen werden. Anders bei dem Crotonöl, welches durch Ulceration der Hornhaut die Reinheit des Experimentes gewöhnlich störte. Hier führte er das chemische Agens von hinten her durch die Sclera, Linse und Pupille in die Vorderkammer ein, auf der einen Seite streng antiseptisch verfahrend, auf der anderen mit Absicht inficirend. Jetzt konnte er sich überzeugen, dass die infectiösen Einspritzungen ausnahmslos zur eitrigen Schmelzung mit massenhafter Entwickelung der Mikroben führten, während in dem aseptisch behandelten Auge nur eine fibrinöse oder Leucocythenexsudation constatirt werden konnte. Da sich aber auch in den letzteren hin und wieder wenige Mikroben fanden, die von dem anderen nficirten Auge durch die Blut- und Lymphbahnen in das immerhin prädisponirte zweite Auge gelangt sein mochten, so wies K. durch neue Parallelversuche, die er nicht mehr an demselben Thier, sondern an je zwei verschiedenen ausführte, nach, dass bei dieser Cautele auch Crotonöl für sich nie Suppuration bedinge. Hiermit sei bewiesen, dass in keinem Falle Eiterung anders als durch den Einfluss von Mikroben hervorgerufen werde. Peltesohn.

7) Doc. Dr. Goldzieher: **Mittheilungen aus dem Gebiete der**

Augenheilkunde. Vortrag, gehalten in der Sitzung der k. Gesellschaft der Aerzte in Budapest, am 26. März 1887. (Wien. med. Blätter. 1887. Nr. 14.) 1. Primäres Sarcom im Corpus ciliare bei einem 55 jähr. Manne. L. Auge normal, r. am unteren-inneren Viertel der Iris, in der Gegend des Ciliarrandes, eine kleine bräunliche Erhabenheit, den Kammerfalz vollkommen ausfüllend und sich gegen die Pupille abflachend, keine entzündlichen Erscheinungen, optische Medien rein, Augenhintergrund normal. H = $^1/_{18}$, S = $^{20}/_{100}$, mit geeignetem Convexglase Jäg. 2. Diagnose: Melanosarcoma iridis, wahrscheinlich auch des Corpus ciliare. Trotz guter Sehschärfe Enucleation. Die pathol.-anatom. Untersuchung ergiebt ein Melanosarcom, dessen Hauptherd im Corpus ciliare sitzt; Retina nicht abgehoben, aber an einer Stelle mit einem in der Nähe ihres peripheren Antheiles sitzenden Knötchen verwachsen. — 2. Die Hutchinson'sche Veränderung des Augenhintergrundes. G. bespricht vier von ihm beobachtete einschlägige Fälle. Die Affection ist charakterisirt durch das Auftreten symmetrisch um die Macula angeordneter gelblicher oder weisslicher Flecke ohne Pigmentsaum. Sind Pigmentflecke vorhanden, so rühren dieselben von vorgeschrittenen Retinalhämorrhagien her. Das gefässlose Centrum der Macula bleibt immer frei. Entzündliche Erscheinungen am Augenhintergrunde sind niemals vorhanden. Die Sehschärfe ist in Folge des centralen Scotoms sehr herabgesetzt, der Lichtsinn dagegen normal. Die Erkrankung hat einen chronischen Verlauf, kann Jahre hindurch unter gleichem Bilde fortbestehen, wohl auch theilweise rückgängig werden. Mitunter kommt es zu Hämorrhagien, die so bedeutend werden können, dass sie den ganzen Glaskörper erfüllen. Die Erkrankung kommt nur im höheren Alter vor, befällt in der Ueberzahl Individuen weiblichen Geschlechtes, und hängt mit inneren Leiden (Herz- und Nierenaffectionen) nicht zusammen. Hingegen war in allen den von G. beobachteten Fällen allgemeine Atheromatose vorhanden. S.

8) Nettleship's Diseases of the Eye. 4. Aufl. London 1887. Das Buch erfreut sich einer steigenden Beliebtheit und mit Recht.

9) Compendium der Augenheilkunde, von Tetzer-Grünfeld. IV. Aufl. Wien 1887. Auch dieses von Arlt direct unterstützte Lehrbuch empfiehlt sich durch Kürze und Klarheit.

10) Clinica de enfermedadas de les Ojos, par el Dr. Santos-Fernandes. Habana 1887. Enthält u. A. die Sehstörung beim gelben Fieber, beim Sumpffieber. Deutsche Literatur erwähnt der Verf. nicht.

Um Einsendung von Separatabdrücken wird gebeten.

Einsendungen für die Redaction sind zu richten an Prof. Hirschberg, Berlin, NW., 36 Karlstr.

Verlag von Veit & Comp. in Leipzig. — Druck von Metzger & Wittig in Leipzig.

Centralblatt

für praktische

AUGENHEILKUNDE.

Herausgegeben von

Prof. Dr. J. Hirschberg in Berlin.

Monatlich ein Heft. Preis des Jahrganges 12 Mark. Zu beziehen durch alle Buchhandlungen des In- und Auslandes und die Postanstalten des Deutschen Reiches.

Juni. Elfter Jahrgang. 1887.

Ueber Scotome bei glaucomatösem Sehnervenleiden.

Von Dr. **Theodor Sachs**, Privatdocent für Augenheilkunde an der Universität Innsbruck.

Im Verlaufe der letzten zwei Jahre ist das functionelle Symptomenbild der glaucomatösen Erkrankungen durch Publicationen [von] Bunge und Pflüger bereichert worden; dieselben beziehen sich auf [d]en Befund von

inselförmigen Defecten theils in, theils neben dem Centrum eines in seiner Peripherie normalen oder eingeschränkten Gesichtsfeldes.

Bunge[1] fand unter 100 Gesichtsfeldern glaucomatöser Augen 4 Fälle von Paracentralscotom; zwei derselben bildet er als hakenförmige, das Gesichtsfeldcentrum von oben und innen-unten her umgreifende, mit ihrem lateralen Ende den blinden Fleck erreichende oder ihm wenigstens sehr nahe kommende Defecte ab und erwähnt von den beiden anderen, dass sie den ersten ähnlich, aber nicht, wie diese, Stellen absoluter Functionsaufhebung gewesen seien.

Die Pflüger'schen[2] Scotome unterscheiden sich wesentlich von denen Bunge's. Zunächst waren dieselben weder constant im Gesichtsfelde vorhanden, noch — wenn überhaupt nachweisbar — in ihrer Form beständig. Eines der Scotome wird „central hemianopisch“ genannt, aber gleichzeitig hervorgehoben, dass es mit den bei Intoxicationsamblyopie vorkommenden Scotomen keine Aehnlichkeit gehabt habe. Von 2 anderen Scotomen findet sich nur bemerkt, dass sie paracentral gewesen seien, und über das vierte endlich fehlen nähere Angaben vollständig. Die auf der Heidelberger Versammlung demonstrirten Gesichtsfeldzeichnungen sind leider in dem officiellen Berichte nicht reproducirt.

Ich selbst habe das erste Scotom im Gesichtsfelde eines glaucomatösen Auges im April 1885, ehe mir Bunge's Publication bekannt war, aufgefunden, seither bei jeder einschlägigen Perimeteraufnahme auf dieses Vorkommniss geachtet und so im Ganzen unter 27 glaucomatösen Gesichtsfeldern (darunter 15 Fälle von Glauc. simplex) 5 mit Scotomen behaftete angetroffen. Will ich auch zugestehen, dass es ein Spiel des Zufalls sein kann, wenn mir bei der relativ geringen Anzahl von Glaucomfällen so viele Scotome unterkamen, so möchte ich doch mit Bunge das Vorkommen von Scotomen bei Glaucom als ein nicht zu seltenes bezeichnen, wie sich wohl herausstellen dürfte, wenn man sich gewöhnt haben wird, jedes glaucomatöse Gesichtsfeld in dieser Richtung zu durchforschen.

Neben der wahrscheinlichen Häufigkeit haben unsere Scotome durch die eigenthümliche Art der Sehstörung, die sie veranlassen, durch ihr Verhalten zu den therapeutischen Eingriffen bei Glaucom eine grosse praktische Bedeutung, noch höheres Interesse aber erwecken sie in Bezug auf die Theorie der glaucomatösen Erkrankung des Sehnerven. So mag es denn, obwohl der Befund an sich nicht mehr neu ist, nicht werthlos erscheinen, über die von mir beobachteten Glaucomscotome ausführlicher zu berichten.

---

[1] Bunge, Ueber Gesichtsfeld und Faserverlauf im optischen Leitungsapparat. Halle 1884. S. 32.

[2] Bericht über die 17. Versammlung der ophthalmologischen Gesellschaft zu Heidelberg 1885. S. 94.

Fall 1. K., Martin, 65 Jahre alt. 18. April 1885.

Der Kranke wurde im Jahre 1877 wegen Glaucoma simplex am linken Auge iridectomirt, rechts sclerotomirt. Mit dem linken Auge, dessen Sehvermögen zur Zeit der Operation kaum besser gewesen sei, als jetzt, habe er schon damals „gerade in der Mitte" nicht gesehen und seither sei keine Aenderung in dieser Sachlage eingetreten. Am rechten Auge bemerke er seit 2 Jahren eine Verschlechterung, die sich dadurch kundgebe, dass er „auf ein Mal nicht mehr so viele Buchstaben überblicken könne, wie früher". Kämen ihm 2 Menschen entgegen, so erkenne er nur das Gesicht des zur Linken (des Kranken) einherschreitenden, das des anderen sei „verschwommen".

R.: Sehr zarte Sclerotomienarbe nach oben. Normale Kammertiefe. Schön blaue, nirgends atrophische Iris. Die ca. 4 mm weite und runde Pupille reagirt lebhaft. Spannung des Bulbus eher etwas subnormal. Ophthalmoskopisch: Tiefe, typische Randexcavation, schmaler glaucomatöser Sehnervenhof.

L.: Divergenz. Breites Colobom nach oben-aussen. Pupille ca. 6 mm weit. Spannung normal. Glaucomatöse Sehnervenexcavation.

R.: S $^6/_{18}$, l. mit + 4,0 D Jäg. 3 auf 18 cm.

L.: Finger auf 2—3 m bei nach aussen gerichteter Gesichtslinie und excentrisch nach unten gehaltenen Fingern.

Gesichtsfelder:

R. a. 90, o. 50, a.u. 85, a.o. 70, i. 55, u. 70, i.o. 45, i.u. 55.
L. a. 80, o. 50, a.u. 35, a.o. 70, i. 40, u. 60, i.o. 45, i.u. 45.

Im Gesichtsfeld des linken Auges besteht ein überwiegend temporalwärts ausgedehntes Centralscotom, innerhalb dessen kleine Wanderobjecte vollkommen verschwinden:

a. 15, o. 8, a.u. 7, a.o. 10,
i. 3, u. 7, i.o. 3, i.u. 3.

Im Gesichtsfeld des linken Auges eine von 3° lateral bis 20° im horizontalen Meridian sich erstreckende Stelle, an welcher kleine weisse Quadratchen sehr undeutlich werden, Farben gar nicht zu erkennen sind.

Auf meine Bitte unterzog sich der sehr intelligente Kranke am 22. Mai 1886 einer neuerlichen Untersuchung: Spannung, äusserer und ophthalmoskopischer Befund wurden vollkommen unverändert gefunden.

Gesichtsfelder:

R. a. 90, o. 40, a.u. 85, a.o. 75, i. 55, u. 80, i.o. 50, i.u. 55.
L. a. 70, a.u. 35, a.o. 60, o. 45, i. 40, i.o. 50, i.u. 45, u. 65.

R. Paracentralscotom (Fig. 1): a. 2—20, o. 7, a.u. 7, a.o. 8,
i. 0, u. 5.

Lichtempfindung innerhalb des Scotoms nicht ganz erloschen.

L. Centralscotom (Fig. 2): a. 20, o. 7, a.u. 7, a.o. 8,
i. 6, u. 4, i.o. 4, i.u. 3.

Im medialen Theile des Scotoms und im Centrum verschwinden die Wanderobjecte nicht vollständig, lateral fehlt jede Lichtempfindung.

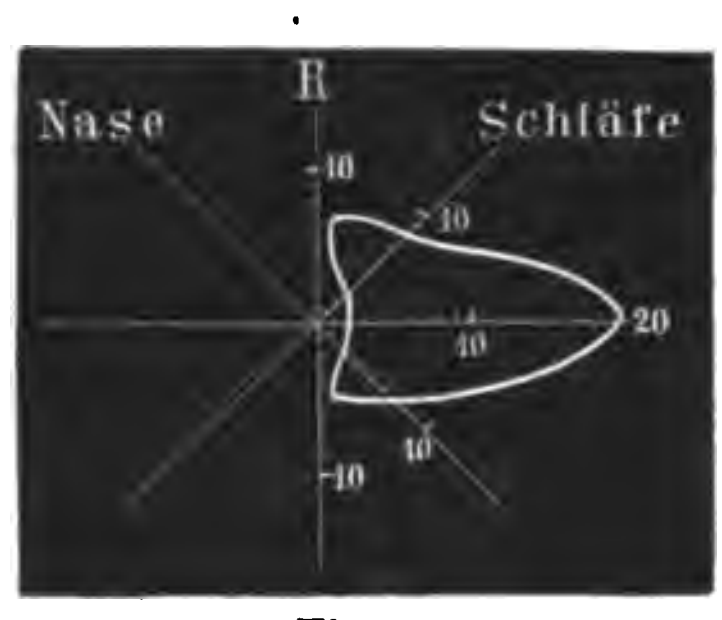


Fig. 1.

Fig. 2.

Fall 2. H., Hieronymus, Beamter, 58 Jahre alt, aufgenommen am 15. December 1885, kann über den Beginn der Sehstörung keine verwerthbare Mittheilung machen. In den letzten Wochen nahm die Sehstörung so zu, dass er durch eine stärkere Brille nachhelfen zu müssen glaubte und bei Gelegenheit der Brillenwahl wurde constatirt, dass das rechte Auge bedeutend schlechter sei als das linke.

R. A.: Cornea klar, Kammertiefe normal. In der Iris lateralwärts ein nicht die ganze Breite einnehmender atrophischer Gewebssector und eine kleinere atrophische Stelle nach innen-unten. Pupille 3 mm weit, prompt reagirend. Der graugrünlich verfärbte Sehnervenquerschnitt ist allenthalben bis an den Rand und zu beträchtlicher Tiefe excavirt und von einem schmalen atrophischen Chorioidealhof umgeben. Kein Arterienpuls. Spannung mässig erhöht.

Das linke Auge lässt äusserlich keine Anomalie erkennen, ophthalmoskopisch ist auch hier typische glaucomatöse Sehnervenexcavation und schmaler Halo glaucomat. zu constatiren. Netzhautarterien pulsiren nicht.

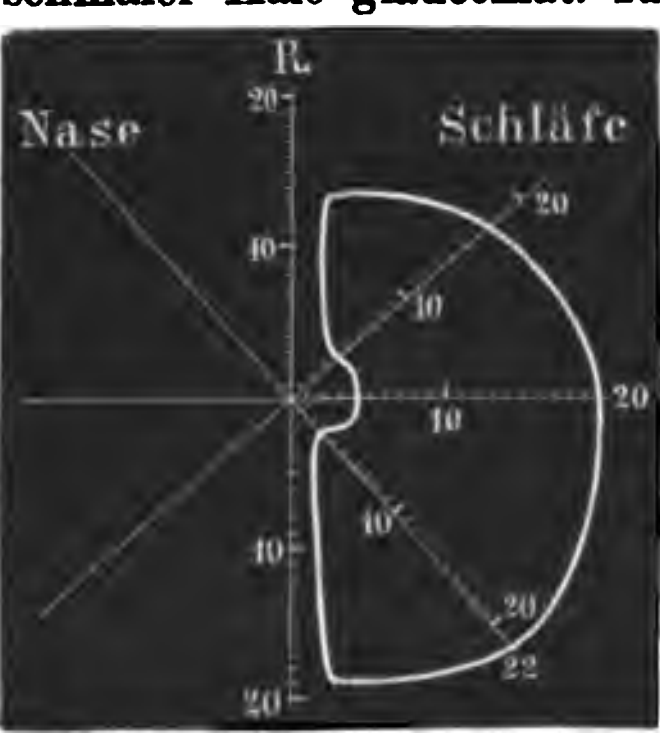


Fig. 3.

R.: S $^3/_{12}$. L.: S $^3/_6$.

R. Jäg. 5 und Einzelnes von 4 und 3. In Jäg. 4 wird auf 25 cm Abstand vom Worte „Morgenröthe“ nur „Mo“ gesehen, die übrigen Buchstaben verschwimmen.

Gesichtsfelder:

R. a. 90, o. 40, a.u. 70, a.o. 45,
i. 50, u. 65, i.o. 45, i.u. 45. (Unsicher bis 20.)

L. a. 90, o. 45, a.u. 85, a.o. 65,
i. 60, u. 60, i.o. 45, i.u. 50.

R. besteht ein Paracentralscotom (Fig. 3) von folgender Ausdehnung: a. 4—20, o. 12, a.o. 4—17, u. 19, a.u. 3—22.

Innerhalb des Scotoms verschwindet das Wanderobject ganz oder wird höchst undeutlich.

Am 18. December wurde der Kranke in Narkose an beiden Augen iridectomirt.

Am 29. December, dem Tage der Entlassung des Kranken, wurde notirt: R. S mit stenop. Loch $^1/_{18}$. L. S mit stenop. Loch $^3/_9$.

Gesichtsfelder:

R. a. 85, o. 35, a.u. 85, a.o. 65, i. 45, u. 55, i.o. 45, i.u. 20.
L. a. 90, o. 35, a.u. 90, a.o. 70, i. 40, u. 65, i.o. 40, i.u. 50.

Paracentralscotom: R. a. 2—20, a.o. 4—21,
a.u. 2—23, o. 17; u. 25.

Fall 3. M. Johann Jakob, 58 Jahre alt, 2. März 1886.

Progressive Abnahme des Sehvermögens seit 5 Jahren, ohne Schmerzen, ohne Obscurationen, ohne Regenbogensehen.

Pat. orientirt sich trotz der relativ hohen centralen Sehschärfe nur schwer im Raume.

Beide Augen zeigen äusserlich kaum eine Anomalie: Die Corneen vollkommen klar, Kammern normal tief, Irides schön braun. Pupillenweite r. und l. fast 5 mm. Beide Pupillen reagiren prompt auf Beleuchtung und Convergenz. Spannung rechts normal, links eine Spur höher als normal.

Ophthalmoskopisch: R.: Sehr ausgesprochene grüne Verfärbung des allenthalben bis an den Rand excavirten Sehnervenquerschnittes. Die Tiefe der Excavation entspricht einer Refractionsdifferenz von 3,0 D. Glaucomatöser Sehnervenhof, der nach aussen die Breite von $^1/_4$ P.D. besitzt, nach oben, innen und unten sich stark verschmälert. Nach innen-oben von der Papille eine kleine punktförmige Hämorrhagie, nach aussen-oben eine Gruppe kleiner, scharf begrenzter, weisser Punkte in der Chorioidea. Die grossen Netzhautgefässe normal. Kein Arterienpuls. L. A.: Verfärbung und Excavation des Sehnerven und glaucomatöser Halo wie rechts. Gefässpforte stark medialwärts verschoben, am medialen Rande der Excavation bilden die grossen Venen mehrere varicesähnliche Schlingen. Kein Arterienpuls.

R. S = $^3/_9$ unvollständig mit + 5,0 D Jäg. 5 auf 20 cm.

Das linke Auge divergirt und stellt sich zur Fixation excentrisch nach innen ein. In dieser Stellung werden Finger auf $1^1/_2$ m gezählt.

Gesichtsfeld: R. a. 80, o. 40, a.u. 85, a.o. 70,
i. 35, u. 60, i.o. 45, i.u. 35.
L. nicht aufzunehmen.

R. Paracentralscotom (Fig. 4): a. 4—18, a.o. 5—22,
a.u. 4—20, o. 3—15,
a.o. 6—20, u. 4—20.

Im Bereiche des Scotoms verschwindet das Wanderobject vollständig oder es wird nur ein schwacher Schimmer davon gesehen.

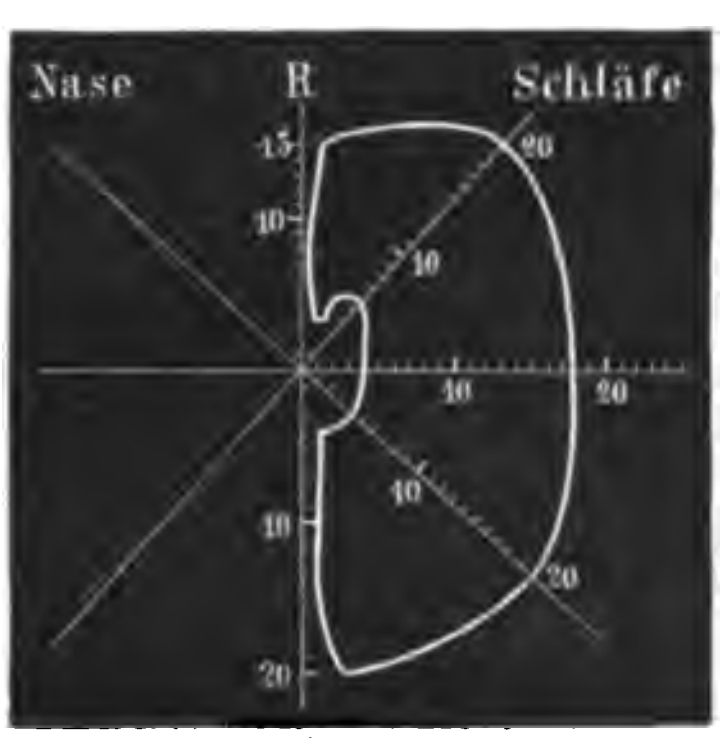


Fig. 4.

Von Farben wird Grün auch in grossen Flächen nicht erkannt. An DAAE's Farbentafel werden sämmtliche Feldchen für schwarz erklärt. Verschiebt man kleine farbige Quadrate längs des Perimeterbogens, so kann man constatiren, dass dieselben — Grün ausgenommen — erst lateral von der Scotomgrenze in einem kleinen Bezirke des Gesichtsfeldes richtig percipirt werden.

Am 5. März beiderseits Iridectomie.

Nach vollendeter Heilung ergiebt die Functionsprüfung am 18. März:

R. S = $^2/_6$ nahezu Jäg. 5 wird mühsam gelesen, Jäg. 3 wortweise. L. Finger auf 2 m excentrisch nach aussen.

R. Gesichtsfeld: a. 80, o. 30, a.u. 80, a.o. 55,
i. 40, u. 65, i.o. 40, i.u. 40.
Scotom: a. 4—18, a.o. 4—18,
a.u. 3—22, o. 3—18,
a.o. 4—20, u. 4—24.

Fall 4. S. Johann, 60 Jahre alt, 17. März 1886.

Der Kranke wurde am 11. März 1882 wegen Glaucoma simplex an beiden Augen in SCHNABEL's Klinik sclerotomirt. Das rechte Auge war schon zu jener Zeit nahezu erblindet, am linken Auge betrug die Sehschärfe vor und nach der Operation $^3/_{18}$. Die beiderseits erhöhte Spannung wurde durch die Operation r. ad normam reducirt, l., wo zur Zeit der Entlassung des Kranken noch Filtrationsödem bestand, sogar unter das normale Maass herabgedrückt.

Die Gesichtsfeldgrenzen waren damals:

R. a. 85, o. 45, a.u. 90, a.o. 60,
i. 40, u. 70, i.o. 50, i.u. 40.

Am 19. März 1883 stellte sich der Kranke wieder ein. Wir fanden r. noch fortbestehendes Filtrationsödem bei etwas subnormaler Spannung, l. normal gespännten Bulbus ohne Filtrationsödem. Das Sehvermögen des linken Auges war constant geblieben ($^3/_{18}$). Das Gesichtsfeld nach aussen und aussen-unten etwas enger geworden:

L. a. 70, o. 45, a.u. 75, a.o. 55,
i. 40, u. 65, i.o. 45, i.u. 50.

Am 17. März 1886 erschien der Kranke abermals mit der Angabe, dass sich das Sehvermögen des linken Auges seit Eintritt des Frühlings etwas verschlechtert habe. Beide Bulbi waren normal gespannt, das Filtra-

tionsödem rechts verschwunden. Die linke Pupille 4 mm, die rechte 3 mm weit — erstere prompt reagirend. Beiderseits tiefe glaucomatöse Excavation der stark grünlich verfärbten Sehnervenquerschnitte und glaucomatöser Sehnervenhof.

L. S mit ca. $-4{,}0$ D = $^{2}/_{18}$.

Gesichtsfeld: o. 50, a. 70, a.u. 75, a.o. 60,
u. 60, i. 55, i.o. 50, i.u. 50.

Paracentral ein Scotom, in dessen oberer Hälfte weisse und farbige Objecte vollkommen verschwinden. In der unteren Hälfte wird Roth grau oder gelblich gesehen — Weiss, Blau und Gelb behalten ihre Farbe bei, aber die quadratische Form der kleinen Blättchen wird nicht erkannt.

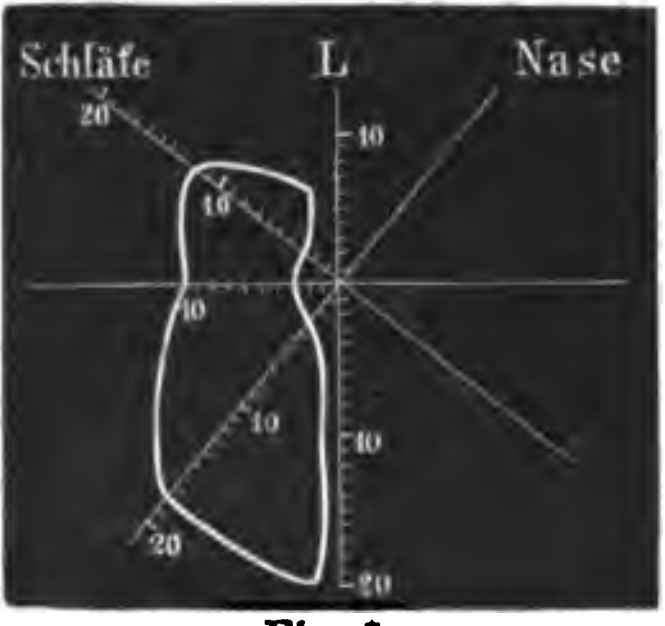


Fig. 5.

Grenzen d. Scotoms (Fig. 5): a. 3—10, o. 6,
a.u. 3—18, u. 20,
a.o. 3—12,
a.o.o. 3—10.

Farben an Daae bis auf Grün, welches für Grau, Gelb oder Blau erklärt wird, sämmtlich normal.

In grossen Flächen werden alle Farben richtig bezeichnet.

Die vier Paracentralscotome zeigen unter sich bedeutende Aehnlichkeiten; drei unter ihnen verbreiteten sich von 2—4° lateral vom Fixationspunkt bis über den blinden Fleck hinaus in horizontaler Richtung, nur eines endete vor dem blinden Flecke. Die verticale Ausdehnung schwankte innerhalb weiterer Grenzen, von 12—31°. In den Fällen 2, 3 und 4 zeigten die Defecte sehr ähnliche Formen. Die mediale Begrenzungslinie verlief nahezu vertical mit einer kleinen, dem Fixationspunkt zugewendeten Ausbuchtung; der laterale Contour war bei sämmtlichen ziemlich gleichmässig bogig.

Der einzige Fall, in welchem das Scotom die Mittellinie medialwärts überschritten hatte (Fall 1, r. A.), kann wohl, ohne den Thatsachen Gewalt anzuthun, als ein fortgeschritteneres Stadium des Paracentralscotoms angesehen werden; das so entstandene Centralscotom hatte grosse Aehnlichkeit mit den typischen Scotomen bei Intoxicationsamblyopie.

Die Gesichtsfeldgrenze war selten normal, meist aber nur wenig eingeschränkt; nur in Fall 2 bestand ein grösserer Defect nach innen-unten.

Sämmtliche Scotome waren nahezu absolut und keines von ihnen wurde als dunkler Fleck in den Raum projicirt, mithin waren alle negativ.

Die Lage des Paracentralscotoms brachte es mit sich, dass, wo es das rechte Auge betraf, das Lesen zusammenhängender Druckschrift ganz besondere Schwierigkeiten machte. Grössere Worte wurden nicht „über-

blickt". Objecte, die in grösserer Distanz befindlich in den Scotombezirk fielen (menschliche Gesichter) wurden nicht erkannt.

Sehr bemerkenswerth sind die Störungen des Farbensinnes in Fall 3 und 4, weil sie uns lehren, dass das Verhalten des Farbensinnes glaucomatöse und atrophische Sehnervenleiden denn doch nicht immer in so scharfer Weise trennt, wie es gemeinhin angenommen wird. In Fall 3 war die Grünempfindung vollkommen aufgehoben und das übrige Farbenfeld auf ein sehr kleines, vom Centrum jenseits die laterale Scotomgrenze abgerücktes Gebiet beschränkt. In Fall 4 war die Empfindung für Grün wesentlich herabgesetzt, nur für in grossen Flächen dargebotene Farbe erhalten. Sämmtliche Augen, deren Gesichtsfelder den Befund des Scotoms aufwiesen, zeigten im vorderen Bulbusabschnitt nur äusserst geringfügige oder gar keine glaucomatösen Veränderungen, bei ophthalmoskopisch unzweifelhafter glaucomatöser Sehnervenexcavation; ihre Spannung war theils normal, theils nur wenig über die Norm erhöht — sie repräsentirten also den reinsten Typus des „Glaucoma simplex".

Sicher in einem (Fall 1), möglicherweise auch in einem zweiten Auge (Fall 4) hatte sich das Scotom erst nach einer druckherabsetzenden Operation, deren dauernder Erfolg sich durch eine Reihe von Jahren erprobt hatte, herausgebildet — ein Vorkommniss, welches geeignet scheint, die Beeinflussung des glaucomatösen Sehnervenleidens durch operative Eingriffe in eigenthümlicher Weise zu illustriren.

Berücksichtigen wir diese Umstände, so ist es wohl schlechterdings unmöglich, die Erhöhung des Binnendruckes in irgend einen Zusammenhang mit der Entstehung der Scotome zu bringen.

Soweit mit Pflüger[1] in Uebereinstimmung, kann ich doch die Erklärung, die dieser Autor für seine durch ihre Flüchtigkeit allerdings höchst merkwürdigen Scotombefunde gegeben hat, für meine Fälle nicht acceptiren. Pflüger ist geneigt, die Scotome durch eine Affection der Stäbchen-Zapfenschicht der Retina bei intacten Nervenfasern zu begründen; eine solche Erkrankung der musivischen Schicht, die sich correspondirend der Ausdehnung des Defectes über ein viele Papillenflächen grosses Areal in der Netzhaut erstrecken und entsprechend der Höhe der Functionsstörnng ganz bedeutende materielle Veränderungen veranlasst haben müsste, könnte dem Ophthalmoskopiker wohl nicht unsichtbar bleiben — so lange sie es aber ist, gehört sie in das Reich der Hypothese.

Die einzige und constante anatomische Veränderung, die wir im Fundus der Scotomaugen angetroffen, bestand in Excavation des Sehnerven und auf sie, resp. ihre Ursache haben wir den eigenthümlichen Gesichtsfelddefect zu beziehen.

Als anatomische Grundlage der ohne Drucksteigerung vor sich gehenden

---

[1] a. a. O. p. 96.

Aushöhlung des Sehnervenkopfes hat E. v. Jäger ein eigenartiges Sehnervenleiden vorausgesetzt, dessen thatsächlichen Bestand Schnabel[1] durch theoretisches Raisonnement und eine Reihe klinischer Beobachtungen unzweifelhaft gemacht hat.

So sehr wir aber an das Nebeneinander von Sehnervenleiden und Scotomen gewöhnt sind, so wenig darf uns auch das Vorkommen von Scotomen bei der glaucomatösen Sehnervenerkrankung befremden.

Dazu kommt, dass die von mir beobachteten Glaucomscotome höchst beachtenswerthe Analogien speciell mit den Scotomen bei Intoxicationsamblyopie aufwiesen. Die Ausdehnung der beschriebenen Scotome in horizontaler Richtung entspricht nämlich ausnahmslos einer Stelle im Intoxicationsscotom, deren Leitungselemente, wie Bunge[2] und ich[3] nachgewiesen haben, die weitest fortgeschrittenen anatomischen Veränderungen erkennen lassen. Wenn wir nun beim glaucomatösen Sehnervenleiden dieselbe Stelle des Gesichtsfeldes als Sitz höchstgradiger Functionsstörung nachweisen können, so ist dies ein Beweis, dass die lateral von der Papille bis zu 2 oder 3° Entfernung von der Macula in die Netzhaut eintretenden Opticusfasern unter dem Einfluss anatomisch differenter Erkrankungen die grösste Neigung zur Einstellung der Function an den Tag legen — eine Prädisposition, für welche wir allerdings zur Zeit die Erklärung schuldig bleiben müssen.

Es ist mir eine angenehme Pflicht, meinem geliebten Lehrer und ehemaligen Chef, Hrn. Prof. Schnabel, für die Ueberlassung des Materials zu vorstehender Mittheilung meinen besten Dank auszusprechen.

Innsbruck, Mai 1887.

Gesellschaftsberichte.

Congrès d'Ophthalmologie. (Nach dem Progrès Médical vom 21. Mai 1887.)

Sitzung vom 5. Mai 1887.

1. Notation sur l'astigmatisme.

Im Auftrage der am ersten Congresstage eingesetzten, aus den HH. Javal, Martin und Parent bestehenden Commission verliest Hr. Parent den Bericht.

Die Commission empfiehlt auf Grund einstimmigen Beschlusses, die Axenbezeichnung auf beiden Augen identisch, nicht symmetrisch zu machen, die Graduirung der Probirbrillengestelle eine fortlaufende sein zu lassen, sie, vom Pat.

---

[1] Schnabel, Beiträge zur Lehre vom Glaucom III. Archiv f. Augenheilkunde. Bd. XV. S. 366.

[2] a. a. O.

[3] In einer demnächst erscheinenden Arbeit: „Anatomisch-klinischer Beitrag zur Kenntniss des Centralscotoms bei Sehnervenleiden."

aus betrachtet, im Sinne des Zeigers der Uhr, anzubringen und dabei, wenn der untere Halbkreis am Brillengestell die Theilung trägt, den Nullpunkt bis auf die rechte Seite (des Pat.) zu setzen.

Der Bericht erörtert die Gründe, die zu diesem Beschlusse führten. Es sind hauptsächlich Rücksichten auf den Optiker und auf die Graduirung der ophthalmometrischen etc. Instrumente.

Hr. Landolt empfiehlt, die Abstimmung über den Commissionsbeschluss, der zu einseitig sei, bis zum nächsten Congress zu vertagen.

In diesem Sinne äussert sich auch Hr. Vacher.

Die Abstimmung wird schliesslich auf Vorschlag von Javal bis zum folgenden Tage verschoben, um den Mitgliedern die Möglichkeit zu geben, näher die Sache zu überlegen.

Hr. Meyer und Hr. Landolt werden der Commission zugesellt.

2. Importance des médications locales en thérapeutique oculaire. — M. Abadie.

In Rücksicht auf die jetzt in der Medicin durchgedrungene Anschauung, dass die meisten localen Affectionen eine Folge local wirkender Krankheitserreger sind, wendet Vortr. jetzt angeblich mit gutem Erfolge auch bei vielen inneren Augenkrankheiten die Localbehandlung mit Salben an (Jodoformlanolinsalbe, Sublimatlanolinsalbe, erstere z. B. angeblich mit höchst günstigem Resultat bei Iristuberkulose, letztere u. A. bei Chorioiditis). Durch Massage will er ein tieferes Eindringen der Salbe befördern.

Hr. de Wecker betont, dass er bei Iristuberkulose, wo eigentlich Enucleation indicirt war, dieselbe unterlassen habe und der Process spontan rückgängig geworden sei.

Hr. Vannemann (de Louvain) ist erstaunt über den günstigen Einfluss, den Abadie dem Jodoform zuschrieb, da man demselben doch neuerdings jeden Werth als Antisepticum abspräche.

Hr. Abadie hebt hervor, dass die klinischen Erfahrungen der Chirurgen besser als Experimente die Wirksamkeit des Jodoforms an den Tag legten.

3. Sur la pilocarpine. — M. Darier (de Paris).

Vortr. will den Pilocarpininjectionen eine Bedeutung als differentialdiagnostisches Hülfsmittel zwischen Intoxicationsamblyopien und wirklichen Atrophien des Sehnervs zuschreiben. Es soll bei den Intoxicationsamblyopien wenige Minuten nach der Injection eine sehr merkliche Besserung von S und mitunter fast momentanes Verschwinden des centralen Scotoms für „Roth“ und „Gelb“ eintreten; die Besserung sei anfangs zwar nur von kurzer Dauer, aber in einigen Tagen käme es, wenn nicht zu einer vollständigen Heilung, so doch zu einer sehr bedeutenden Besserung.

Es diene das Pilocarpin nicht blos als Ausscheidung beförderndes Mittel, sondern gleichzeitig als Stimulans der lichtempfindenden Theile.

Bei wahren Atrophien des Opticus sei es vollständig ohne Einfluss.

Hr. Dianoux hat mitunter als Nebenwirkung (meist bei Tabikern) starken Tenesmus vesicae gesehen.

Hr. Coppez hat in einem Falle Pilocarpin als Antidot des Atropins bis zu 30 cgr injicirt, ohne irgendwelche Nachtheile für den Pat.

Hr. Suarez hat sehr heftige clonische Krämpfe nach einer Injection von $3^1/_2$ cgr gesehen.

Hr. Poncet räth namentlich bei Albuminurikern grösste Vorsicht an, weil sonst leicht Netzhautblutungen die Folge wären.

Hr. de Lacroix betont, dass man sehr beträchtliche Dosen ohne Schaden

injiciren könne, wenn man Tropfen für Tropfen in längeren Intervallen injicirte.

Hr. Gillet de Grandmont hebt hervor, dass er vom Pilocarpin auch bei wirklichen Atrophien in einer Reihe von Fällen günstigen Einfluss gesehen habe.

Sitzung vom 6. Mai 1887.

1. Notation de l'astigmatisme.

Zwischen den neu eingetretenen beiden Mitgliedern der Commission und den 3 alten hat eine Einigung nicht erzielt werden können. Hr. Landolt setzt die Gründe der Minorität dafür auseinander und empfiehlt eine Bezeichnung der Cylinder, wie sie in Deutschland wohl gewöhnlich angewendet wird.

Schliesslich wird auf Javal's Vorschlag selbst die Beschlussfassung über die ganze Frage bis zum nächstjährigen Congress vertagt.

2. Étiologie et thérapeutique de la myopie. — M. Galezowski.

Vortr. hat eine Statistik von 4654 Myopen des verschiedensten Grades der Myopie und der verschiedensten Altersstufen angestellt und in 3847 Fällen Heredität constatiren können. Die Schularbeit sei also nicht von dem Einfluss auf Erzeugung der Myopie, den ihr Cohn zugeschrieben.

Ferner entstände Myopie häufiger in Folge von Hornhautentzündung, in Folge von fieberhaften und constitutionellen Allgemeinkrankheiten.

In letzteren Fällen resultire sie meistens aus Veränderungen der vorderen Bulbushälfte und vor Allem der Hornhaut (Keratoconus und Keratoglobus sind Folgen davon).

Den Keratoconus operirt G. jetzt durch Excision eines halbmondförmigen Hornhautlappens ($2^1/_2$ mm vom Hornhautcentrum entfernt). Unter 22 Fällen hat er 21 mal mit diesem Verfahren guten Erfolg gehabt (1 mal Irisvorfall und secundäres Glaucom).

Ermuthigt durch diese Erfolge hat Vortr. dasselbe Verfahren seit $1^1/_2$ J. auch in Fällen von Myopie ohne Keratoconus (!) und ohne tiefere Läsionen angewendet und will dadurch nach der Vernarbung eine beträchtliche Abnahme der Myopie erzielt haben.

Discussion.

Hr. Abadie macht jetzt bei Keratoconus an Stelle der Galezowski'schen Excision, die zu leicht zum Irisvorfall etc. führte, die Galvanocausis durch $^2/_3$ der Hornhaut an derselben Stelle, wo G. die Excision macht. Vortr. glaubt irrthümlicher Weise, dies Verfahren bei Keratoconus erfunden zu haben.

In Fällen von progressiver Myopie ohne Keratoconus sei jedoch der Krümmungshalbmesser der Hornhaut meist gar nicht verändert, sondern die Bulbusaxe verlängert. Daher könne man von dem Galezowski'schen Operationsverfahren absolut keinen Erfolg erwarten.

Hr. Cuignet erkennt den Einfluss der Heredität als ätiologisches Moment der Myopie an, ein anderes, nicht zu unterschätzendes, sei in der Rasse zu suchen. — — — C. giebt dem Galezowski'schen Verfahren bei Keratoconus den Vorzug, weil die Heilung dabei schneller vor sich ginge, gleichzeitig auch die Spannung herabgesetzt werde, und der Erfolg, da ein Stück der Hornhaut in ihrer ganzen Dicke entfernt werde, ein besserer sei, auch eine feinere Narbe entstände.

Hr. Javal betont, dass die G.'sche Operation keine Erfindung von G. sei, sondern schon von Schiötz ausgeführt worden sei.

Hr. Gayet bemerkt, dass sie schon vor 25—30 Jahren angeblich mit

wunderbarem Erfolg in Belgien ausgeführt, nichtsdestoweniger aber sehr bald in Vergessenheit gerathen sei. Die Keratocausis habe er in 2 Fällen mit gutem Erfolg (einmal sogar mit vollständiger Durchbrennung der Hornhaut) angewendet; als er dann absichtlich die Hornhaut in ihrer ganzen Dicke durchbrannte, hat er sehr üble Folgezustände, vor Allem Fisteln, gesehen. Er warnt vor allen diesen Operationen, wenn die Hornhaut sehr dünn und leicht zu Entzündung geneigt sei.

In Fällen von einfacher Myopia progress., wie Galezowski es thut, zu operiren, hält er für höchst bedenklich.

Auf die Anfrage des Hrn. Armaignac (de Bordeaux) erklärt Hr. Galezowski, dass er unter 22 Fällen 5 mal Irisvorfall bei seiner Operation gesehen.

Hr. Landolt spricht noch gegen das G.'sche Verfahren bei progressiver Myopie.

Hr. Meyer hebt hervor, dass die Galvanokausis corn. bei Keratoconus keine neue Erfindung Abadie's sei, sondern dass die Operation schon von v. Graefe in nahezu identischer Weise ausgeführt sei; auch er verfahre so seit 22 Jahren. Doch sei er jetzt davon zurückgekommen und mache nur einfache Paracentese der Hornhaut.

Hr. de Wecker betont, dass bei der Keratoconusoperation, ganz wie bei Netzhautablösung, alle Verfahren nur sehr unvollkommen seien.

Aehnlich äussern sich Hr. Dianoux und Hr. Javal.

Hr. Maklakoff betont, im Gegensatz zu Galezowski, den auch von Rasseneigenthümlichkeiten unabhängigen, bedeutenden Einfluss der Schularbeiten auf die Entstehung der Myopie. Er hat 2000 armenische, cirkassische und kaukasische Kinder untersucht und vor der Schulzeit 3 %, nach Absolvirung der Schule 77 % Myopen gefunden.

Sitzung vom 7. Mai 1887.

1. Traitement du strabisme. — M. de Wecker.

Vortr. ersucht den Congress, eine Commission behufs Prüfung der verschiedenen Schieloperationsmethoden zu erkennen, die eine grössere Zahl von Schielpatienten mit Strabismus von 30—35° in 3 Theile theilen sollte. $^1/_3$ sollten mit blosser Tenotomie und Conjunctivalnaht, $^1/_3$ mit Tenotomie und damit combinirter Kapselvornähung, $^1/_3$ endlich mit Tenotomie und Vornähung des Antagonisten behandelt und die Resultate miteinander verglichen werden. (!)

Darüber wird discutirt, doch wird die Commission nicht ernannt.

2. Amaurose hystérique monolatérale. — Guérison complète et subite sans traitement. — M. Armaignac.

Es handelte sich um ein 10jähr., körperlich vollentwickeltes Mädchen aus nervöser Familie, welches seit 4 Jahren auf dem linken Auge blind zu sein angab. Es konnte in der That nur Handbewegungen erkennen. Simulation wurde ausgeschlossen. Als Vortr. eben mit einem anderen Arzte consultiren wollte, war S plötzlich nach Ansicht des Vortr. in Folge der Erregung wiedergekehrt und sogar besser, als auf dem rechten Auge.

3. Contractions et paralysies oculaires par suggestion. — M. G. Borel.

Vortr. hat durch Einredung in der Hypnose, und zwar im höchsten Grade derselben, dem Somnambulismus, Ptosis durch Contraction des Orbicularis auf einem Auge, sowie auch Strabismus converg. von wechselnder Stärke (also höchst wahrscheinlich auf Spasmus beruhend) erzeugt. Nach dem Erwecken bestand

Diplopie, die in ihrem Grade wechselte, aber bei Bewegung nach der Seite des schielenden Auges zunahm. Es bedurfte einer neuen Einschläferung, um das Schielen verschwinden zu machen.

Vortr. erwähnt dann noch einen Fall, wo ein constanter Astigmatismus myop. durch partielle Contraction des Ciliarmuskels bei einer Hysterischen längere Zeit beobachtet wurde. Nach Heilung der Hysterie war die Pat. emmetropisch.

Hr. Fontan hat bezüglich der „suggestion" ähnliche Beobachtungen gemacht und hebt den Nutzen der „suggestion" bezüglich der Therapie hysterischer Augenmuskelaffectionen hervor.

4. Kératite trabéculaire. — M. Gillet de Grandmont.

Vortr. stellt die „Kerat. trabecularis" als neue(!) Form von Keratitis auf. Es soll sich um eine parenchymatöse Hornhautentzündung der tieferen Schichten der Hornhaut handeln, die ohne Ulcerationen verläuft und ohne Trübungen heilt. Es treten dabei meist radiäre, mitunter sich verflechtende, grauweisse Linien und Striche auf, die nur bei stärkerer Vergrösserung sichtbar sind. Es handele sich um eine Infiltration der Lymphbahnen der Hornhaut mit Rundzellen.

Diese eigenthümliche Keratitis könne man beim Menschen jedesmal nach Operationen im Sclerocornealsaum beobachten, auch bei Thieren könne man sie erzeugen.

Die Behandlung bestände in Anregung der Circulation des Auges, Herabsetzung des Druckes und eventuell Peritomie.

5. Corps étranger de l'oeil expulsé spontanément. — M. Debierre.

Ein $8^1/_2$ jähr. Kind erhielt im November 1885 eine Zündhütchensplitterverletzung des Bulbus, fast 1 cm nach oben-aussen vom Hornhautrande. Ophthalmoskopisch grosser Bluterguss. S fast = 0. Kein Schmerz. Fremdkörper bei Sondirung der Wunde nicht unter der Conj. zu entdecken.

14 Tage später, nach grösstentheils erfolgter Resorption des Blutergusses, S = $^1/_3$. Entlassung des Kindes aus der Klinik des Dr. Ed. Meyer.

$1^1/_4$ Jahr später kam es wieder und klagte über das Gefühl eines Fremdkörpers in der Wunde. In der That sah man dort einen schwärzlichen Punkt, der sich bei Sondirung als harter Körper erwies. Ophthalmoskopisch liess sich an der betreffenden Stelle ein grosser weisslicher Fleck nachweisen, von dem ein Bindegewebszug von 1 Pap.-Durchm., sich allmählich verjüngend, in den Glaskörper hineinragte.

Unter Chloroform wurde an der Wundstelle von Dr. Meyer incidirt und der Fremdkörper extrahirt.

Völlige Heilung.

6. Cataractes iridocyclitiques. — Em. Berger (Graz).

Vortr. unterscheidet 3 Stadien dieser Staare:

1. Stadium der Proliferation der Linsenfasern mit Auftreten kleiner Spalten zwischen derselben und Kapselepithelwucherung (Kapselcataract).
2. Stadium des Eindringens von Eiterzellen in den Kapselsack, der geborsten ist und bindegewebige Umbildung desselben (Cataracta fibrosa).
3. Stadium der Kalk- oder Knochenbildung (Cataracta ossea).

Referate, Uebersetzungen, Auszüge.

Ueber die Pupillenstarre bei der progressiven Paralyse, von Moeli (Arch. f. Psych. XVIII. 1887. S. 1. Centralblatt für die medicinischen Wissenschaften. 1887. Nr. 23. 4. Juni).

Auf Grund seiner an einem grossen Material (über 500 paralytische Kranke) angestellten Beobachtungen kommt M. zu dem Schlusse, dass die reflectorische Starre der Pupillen ein häufiges, früh entwickeltes, diagnostisch sehr wichtiges Symptom der progressiven Paralyse ist. In der Hälfte aller Fälle war die Lichtreaction aufgehoben oder zweifelhaft, sehr erheblich beeinträchtigt in 61 % (aufgehobene 47 %, zweifelhafte 4 %, minimale 10 %, träge 10 %, gute Reaction 28 %).

Abnorm weite Pupillen finden sich seltener als verengte; bis 6 Mm. erweitert sind sehr wenige, viel häufiger eine Verengerung unter 3 Mm. Die miotische Pupille zeigt häufig eine eckige Gestalt. Die Lichtstarre ist häufiger bei Kranken mit Westphal'schem Symptom, als bei solchen mit erhaltenem Kniereflex.

Mit besonderer Sorgfalt und Jahre lang sind diejenigen Fälle untersucht bei denen eben nur das Fehlen der Lichtreaction bei sonst normalem Augenbefunde und unter Abwesenheit körperlicher oder für Paralyse sprechender psychischer Symptome den Verdacht auf Paralyse erweckte. Unter den 56 Beobachtungen dieser Art lassen sich verschiedene Categorien unterscheiden. Zuerst stehen die Fälle von Tabes und diejenigen, bei denen später das Bestehen einer progressiven Paralyse zweifellos wurde. In zweiter Linie finden sich hier 10 Fälle nachgewiesener Hirnerkrankung. — Nach Abrechnung dieser ergeben sich dann noch 20 Beobachtungen von Lichtstarre bei nicht Paralytischen. In den meisten Fällen dieser ganzen Gruppe war Syphilis oder Potus nachweisbar. Doppelseitige isolirte Lichtstarre, abgesehen von Herderkrankungen lies sich nur bei 12 Kranken unter den Nichtparalytischen (resp. Nichttabischen) constatiren (0,6 %). In der Hälfte dieser Fälle bestand nachweisbare Syphilis.

Nach einem Ueberblick der wichtigsten physiologischen Ergebnisse der letzten Jahre, welche für die Beantwortung der Frage nach dem Verlaufe der Opticooculomotoriusverbindungen in Betracht kommen, führt M. seine eigenen Untersuchungen an. In einer grösseren Reihe von Fällen untersuchte er die Seitenwand des 3. Ventrikels vom Chiasma ab nach hinten, sowie auch die Hinterwand nahe dem Aquaeductus (Weigert'sche Methode). — Ein erheblicher Faserschwund in der Ventrikelwand war nicht vorhanden.

Am Schlusse der Arbeit wird ein Fall mitgetheilt, wo durch lokale Veränderung eine reine Starre der Pupillen gegen Licht erzeugt worden ist, ohne dass im Leben oder durch die anatomische Untersuchung eine Erkrankung der Sehnerven nachgewiesen werden konnte. Die Pupillenstarre war eine dauernde, gleichmässige. Bei der Section fand sich ein Tumor im vorderen Abschnitt des 3. Ventrikels von der Grösse eines kleinen Apfels. Die Optici, die Oculomotorii waren intact. Bei diesem Befunde liegt es nahe, in einer Schädigung dem Ventrikel benachbarter Pupillarfasern des Opticus durch die Geschwulst den Grund für die Starre der Pupillen zu suchen.

Journal-Uebersicht.

I. The Ophthalmic Review. 1887. February.

A new tonometer, by Priestley Smith.

Das vom Verf. construirte Tonometer zeichnet sich vor den bisher verfertigten durch seine Einfachheit aus und scheint in der That brauchbare Resultate zu liefern.

Es löst die Aufgabe, die Tiefe des in dem Augapfel mittelst eines Stiftes bei einer bestimmten Belastung (10 g) hervorgebrachten Eindruckes zu messen, in einfacher Weise.

Bekanntlich haben die bisher construirten Tonometer einen Aussencylinder (resp. einen Theil eines solchen in Form zweier Stangen bezw. einen gabelförmig getheilten), der zum blossen Contact mit dem Bulbus dient — der Einfachheit halber wollen wir ihn Aussentheil nennen; — und eine central gelegene Stange, die den Eindruck zu machen bestimmt ist, — wir wollen sie Druckstange nennen. — Bei dem T. des Verf.'s besteht der Aussentheil aus einem kleinen Plättchen, welches an der zur Anlagerung an den Bulbus bestimmten Seite einen der Form des letzteren genau entsprechenden kreissectorförmigen (25 mm Durchmesser) Ausschnitt hat und welches verschieblich auf der Druckstange angebracht ist. Wenn man das T. gegen den Bulbus drückt, so verschiebt sich dieser Aussentheil zunächst an der Druckstange so lange, bis der Widerstand des gedrückten Bulbusschalenabschnittes 10 g beträgt. Sobald dies der Fall ist, beginnt in Folge einer höchst einfachen, sinnreichen Einrichtung die Druckstange sich mitsammt dem Aussentheile in ihrer gemeinschaftlichen Hülse vom Bulbus fort zu verschieben. In diesem Moment hört daher der Aussentheil auf, selbst wenn man noch weiteren Druck ausüben würde, sich an der Druckstange zu verschieben, der Zeiger, der ebenfalls auf der Druckstange angebracht ist und als Winkelhebel mittelst eines starren Drahtes mit dem Aussentheil in Verbindung stehend, die Bewegung desselben an der Druckstange bisher durch wachsenden Ausschlag angegeben hat, bleibt jetzt stehen. Der Ausschlag des Zeigers, der für jedes $^1/_{10}$ mm des anderen Armes des Winkelhebers 12 mm beträgt, giebt also direct an, um wieviel $^1/_{10}$ mm die Druckstange bei 10 g Belastung in den Bulbus eingedrungen ist.

Da der Aussentheil ausser von vorn nach hinten auch noch um eine senkrecht zur Längsrichtung der Druckstange gerichtete Axe beweglich ist, so ist es möglich, auch bei leicht schiefer Haltung des Instrumentes ohne Fehler die Messung zu machen.

Das Instrument wird, während der Patient bei senkrechter Kopfhaltung auf einem Stuhl sitzt und die Augen um 45° oder etwas mehr nach oben richtet und während das Unterlid nach unten gezogen wird, sanft gegen einen 4 Mm. unterhalb der Hornhaut gelegenen Punkt angedrückt.

Verf. hat an einem herausgeschnittenen Bulbus, den er mit einem Manometer verband und dessen Druck er auf diese Weise verändern konnte, Messungen mit seinem T. angestellt und u. A. gefunden, dass einem dem normalen gleichenden intraoc. Druck von 30 cm Wasser eine Impressionstiefe von 0,625 mm, einem Druck von 40 cm 0,4 mm, einem Druck von 70 cm 0,275 mm etc. etc. entspricht.

Bei normalem Auge beträgt bei 10 g Belastung der Druck zwischen 0,6 und 0,7 mm.

Das Instrument ist zu einem Preise von ca. 60 Mk. bei M. Ash and Sons, 4 Bull Street, Birmingham zu haben.

Es folgen **Referate** etc.

Das Märzheft enthält Donders' Rede über v. Graefe's Leben und Werke.

Ostwalt.

II. The Royal London Opththalmic Hospital reports. Vol. XI. 1887. January.

1) **The action of myotics and mydriatics on the accomodation,** by W. Lang and James W. Barret.

In Ergänzung ihrer Mittheilungen über die Wirkungen des Eserin und Pilocarpin (vgl. das Referat im Centralblatt, 1886, S. 298) veröffentlichen die Vorf. die Ergebnisse von Versuchen, die sie mit Homatropin, Homatropin und Cocain und nachträglich instillirtem Eserin angestellt haben. Die angewendeten Lösungen waren: 2% Lösung von Homatropin, je 2% Lösung von Cocain und Homatropin und 1% Eserinlösung. Die Einträufelungen wurden nur einmal zu Anfang des Versuches gemacht.

a) Durchschnittliche Wirkung des Homatropin in 6 Fällen:

1. Erweiterung der Pu., beginnend nach 13,33 Min., maximal nach 60 Min., verschwunden nach 21,67 Stunden.

2. Hinausrücken des Nahepunktes, beginnend nach 6,67 Min., am weitesten nach 61,67 Min., entsprechend 6,33 D. Wieder normal nach 8,75 Stunden.

3. Veränderung des Fernpunktes, und zwar sowohl Hinausrücken desselben, nach 63,33 Min. maximal, entsprechend 0,78 D, als auch Annäherung desselben, am stärksten nach 53,33 Min. 0,42 D entsprechend.

4. Verminderung der Accomodationsbreite, beginnend nach 5 Min., maximal nach 65 Min., wieder normal nach 8,75 Stunden. Die maximale Herabsetzung der Accomodation betrug 6,12 D.

b) Homatropin und Cocain bewirken in 6 Fällen durchschnittlich:

1. Dilatation der Pu., beginnend nach 10 Min., maximal nach 30 Min., verschwunden in 34,5 Stunden.

2. Hinausrücken des Nahepunktes, beginnend nach 6,17 Min., maximal nach 61,67 Min., entsprechend 6,97 D. Ursprüngliche Lage wieder nach 25,65 Stunden.

3. Veränderung der Fernpunktslage, und zwar Annäherung, maximal nach 50 Min., entsprechend 0,43 D, Abrücken, maximal nach 77 Min. entsprechend 0,75 D.

4. Herabsetzung der Accommodationsbreite, beginnend nach 5,83 Min., maximal nach 59,17 Min., wieder normal nach 25,67 Stunden. Die stärkste Einbusse der Accommodation entsprach 6,58 D.

Ein Vergleich beider Versuchsreihen ergiebt demnach, dass beide Mittel zugleich eingeträufelt

1. die Pu. bedeutend schneller erweitern, und dass die Dilatation länger ananhält als bei der Instillation von Homatropin allein.
2. die Veränderungen des Fern- und Nahepunktes zeitlich nicht wesentlich differiren. Die Einwirkung auf den Nahepunkt dauert aber weit länger, und der Grad der Wirkung ist ein etwas stärkerer.
3. dass die Herabsetzung der Accomodation etwas schneller eintritt und stärker ist, indem die Accomodation fast total gelähmt wird.

Wenn Verff. hieraus ableiten, dass es sich desshalb für ophthalmoscopische und ähnliche Zwecke empfehle, lieber beide Arzneien einzuträufeln, als Homatropin allein, so widerspricht das dem billigen Grundsatz, den Pat. sobald wie möglich von der lästigen Accomodationslähmung zu befreien.

e) Homatropin bei nachträglicher Application von Eserin bewirkte in 4 Fällen durchschnittlich:

1. Erweiterung der Pu., beginnend nach 12,5 Min., maximal nach 52,5 Min. Als Eserin nach 78,75 Min. eingeträufelt wird, contrahirt sich die Pu. nach 11,25 Min. und ist minimal nach 33,75 Min.

2. Der Nahepunkt rückt, nachdem Eserin nach 78,75 Min. instillirt ist, wieder näher schon nach 5 Min. und steht nach 28,75 Min. dem Auge näher (2,25 cm) als unter gewöhnlichen Umständen.

3. Der Fernpunkt wird durch die Eserineinträufelung schon nach 5 Min. angenähert, am stärksten nach 18,75 Min. und ist zu dieser Zeit (55,5 cm) näher dem Auge als im normalen Zustande.

4) Die Accomodationsbreite wurde durch die Eserineinträufelung nicht gleichmässig beeinflusst, bisweilen bewirkte das Homatropin trotz derselben eine weitere Verminderung derselben.

d) Homatropin und Cocain wirken bei nachträglicher Instillation von Eserin ganz analog.

Für die Praxis geht daraus hervor, dass man durch nachträgliche Einträufelung von Eserin die Wirkung des zu blos diagnostischem Zwecke angewendeten Homatropins so compensiren kann, dass Pat. schon nach wenigen Minuten seine Arbeit wieder aufnehmen kann.

Beigefügte graphische Darstellungen der Versuchsresultate erleichtern die Uebersicht über die zahlreichen Einzelangaben.

---

2) Miscellaneous cases, by E. Nettleship. (Fortsetz.)

1. Mydriasis des einen Auges ohne Accomodationslähmung in einem frühen Stadium von Tabes.

2. Beiderseitige starke Mydriasis mit nur leichter Accomodationsschwäche bei Tabes.

3) Einseitige Mydriasis ohne Accomodationsschwäche, mehrere Jahre nach einer durch ein Trauma hervorgerufenen schweren Abdominalkrankheit entstehend. Patellarreflex nicht vorhanden.

4) Einseitige Mydriasis ohne Accomodationsparese von unbekannter Dauer, vermutlich in Folge eines alten Sympathicusleidens auf derselben Gesichtsseite.

5. Starke Mydriasis ohne Accomodationsstörung in Folge eines Steinwurfs gegen das Auge.

6. Embolie oder Thrombose der rechten A. centr. retinae, 12 Tage später auch der linken. Sehkraft beiderseits nur in einem genau symmetrischen, nach oben aussen gelegenen Gesichtsfeldabschnitt erhalten. Chronisches Nierenleiden. Exitus letalis zwei Monate später.

7. Vitium cordis. Heftiges Schwindelgefühl, Erbrechen und Collaps. 3 Tage später Embolie der a. centr. retin. infer. des linken Auges.

8. Wiederholter Verlust der Sehkraft auf beiden Augen, während mehrerer Tage, ausgehend in vollständige Blindheit mit den Erscheinungen der Verstopfung der Netzhautgefässe. Günstiger Einfluss der Rückenlage. Wahrscheinlich Thrombose beider Centralarterien durch darniederliegende Circulation in den erkrankten Gefässen. Alter des Pat. 78 Jahre.

9. Chronische Iritis mit knotigen Ablagerungen in der Hornhaut, viele Jahre nach einer syphilitischen Infection.

10. Vereinzelte, ausgedehnte Haemorrhagie längs der Art. und Vena temporalis super. retin. Zahlreiche Pigmentresiduen daselbst länger als ein Jahr fortbestehend. Später allmähliche, fast vollkommene Resorption des Pigments.

11. 2 Fälle von Farbenwechsel gesunder Irisgewebe. Ein 14jähriger Knabe von dunklem Teint besitzt in beiden Regenbogenhäuten ursprünglich dunkelbraune Farbe, später sind beide grünlich-grau. In dem zweiten Fall war eine chron. Iridocyclitis vorausgegangen.

---

3) **On sympathetic inflammation of the eyeball,** by R. Marcus Gunn. (Fortsetz. und Schluss).

Verf. fährt mit der detaillirenden Beschreibung weiterer 27 Fälle fort und giebt zum Schluss ein Resumé mit folgenden Gesichtspunkten:

1. Alter (zum Beginn der sympathischen Ophthalmie). Das Alter steht in keiner Beziehung zur Häufigkeit der Entstehung von sympathischer Entzündung, keineswegs sind Kinder, wie man häufig annehme, dazu mehr disponirt. Die sympathischen Frkrankungen speciell nach perforirenden Traumen scheint im vorgeschrittenen Lebensalter weit häufiger einzutreten, wie in jüngeren Jahren, doch ist hierbei zu berücksichtigen, dass ältere Leute meist nur bei schweren Traumen sich zum Eintritt in die Klinik entschliessen.

2. Art der Erkrankung im entzündungserregenden Auge. a) Traumen: in 6 Fällen Hornhautperforation mit Betheiligung der Iris, 6 Mal Ciliarkörperwunden; 3 Mal Ruptur des Ciliarkörpers durch stumpfe Instrumente, 1 Mal Skleralwunde, 11 Mal Perforation der vorderen Augenhälfte ohne genaue Angaben. Die verletzenden Instrumente waren verschiedenster Art. Metallsplitter, die in das Augeninnere eindringen, figuriren darunter nur 3 Mal, einer von diesen verblieb im Bulbus. b) Operationen: 3 Mal Cataractextraction nach dem v. Graefe'schen Linearschnitt, 3 Mal nach dem modifizierten Linearschnitt, 2 Mal Discission. Stets war die Einheilung der Iris in die Narbe oder ihre Entzündung dabei beobachtet worden, 2 Mal trat bei diesen Fällen Panophthalmitis, 1 Mal Schrumpfung des operirten Bulbus ein. Ferner 1 Iridectomie bei Hornhautgeschwür, 1 Iridodesis bei Schichtstaar, 1 Saemisch'scher Hornhautschnitt wegen Abscess, 1 Hornhauttrepanation wegen Leukoms. c) Andere Ursachen: 4 Mal alte Hornhautverschwärung. 1 Mal Entzündung nach einem giftigen Fliegenstich.

3. Intervall. Die Zeit zwischen der Primärerkrankung und der sympathischen Entzündung wechselte von 14 Tagen, 3 Wochen, 24 Tagen bis zu 30 Jahren und mehr. In zwei Fällen von sehr langem Intervall war die erregende Ursache Hornhautulceration. In keinem der Operationsfälle liess die sympathische Entzündung lange auf sich warten. Ob das Lebensalter Einfluss auf die Frühzeitigkeit der sympathischen Erregung hat, bleibt dahingestellt, in der Jugend, wo der Gewebsstoffwechsel ein sehr lebhafter ist, scheint sie schneller Platz zu greifen. Im Uebrigen sind die Natur der Verletzung, die Constitution des Pat. und seine Prädisposition zu Iridis u. dgl. von grösserer Bedeutung.

4. Character der sympathischen Entzündung. In 5 Fällen war die Erkrankung eine ganz leichte: Ciliarinjection, leicht lösbare Synechienbildung, Keratitis punctata. In mehr als der Hälfte der Fälle trat der Process mehr oder weniger intensiver auf: Längere Anfälle mit Remissionen, allmähliche Verschlechterung der Sehkraft, Iritis, Keratitis punctata, mässiger Schmerz.

Endgültiger Ausgang meist Verlust des Auges. In 14 Fällen sehr heftige Entzündung mit unerträglichem Schmerz, rapide Erblindung.

5. Ausgang der sympathischen Entzündung. 5 Fälle leichten Charakters endigten günstig, zum Theil mit Wiederherstellung der vollen Sehkraft, 12 Mal wurde ein mittelmässiger Erfolg erreicht, in nicht weniger als 25 Fällen ging das Auge verloren. Von Einfluss auf die Heftigkeit des Processes scheint das vorgerückte Alter zu sein, vor Allem aber zeichneten sich gerade die Operationsfälle durch die Heftigkeit der sympathischen Erkrankung aus: 7 von den 8 Cataractfällen endigten ungünstig. Die Grösse des verstrichenen Zeitintervalls kann in keine Beziehung zur Prognose gebracht werden.

6. Ausgang des erst erkrankten Auges. In 34 Fällen ging das entzündungserregende Auge verloren, darunter 30 Mal durch Enucleation, in 6 Fällen behielt es brauchbare Sehkraft, obwohl das sympathisch erkrankte Auge bis auf einen Fall verloren war. Hierunter sind 4 extrahirte Augen einbegriffen, die Sehschärfen von bezw. $^{20}/_{30}$, $^{20}/_{40}$, $^{20}/_{100}$, $^{20}/_{200}$ behielten! In drei Fällen und wahrscheinlich auch in einem vierten ging das Auge durch Panophthalmitis zu Grunde.

7. Behandlung. Während des acuten Stadiums ist von Anfang an der Gebrauch von Quecksilberpräparaten zu empfehlen. Wo die Entzündung einen sehr heftigen Character annimmt, verfährt Verf. nur palliativ und enthält sich operativer Eingriffe. Wo in Fällen mittlerer Schwere die Tension zunimmt und die Iris sich wölbt, schreitet er zur Iridectomie, bei Pu.-Sperre macht er nach Jahresfrist eine optische Iridectomie, womöglich mit Linsenextraction und späterer Discission oder letztere allein mit theilweiser Entfernung von Linsensubstanz. In einem Falle wendete er gegen die Drucksteigerung wiederholte Paracentese der Ciliar-Staphylome an.

8. Sympathische Entzündung nach der Enucleation. Verf. beobachtete sie in 5 Fällen, glaubt aber, dass man bei genauerer Untersuchung mit der Lupe noch häufiger diese Beobachtung machen würde.

9. Allgemeine Bemerkungen. Verf. hebt unter den Erscheinungen der sympathischen Entzündung das wiederholte Auftreten von Keratitis punctata und als ein fast pathognomisches Zeichen den krampfartigen Wechsel zwischen Pupillenerweiterung und -verengerung nach einmaliger Beleuchtung hervor.

Die letzten drei unter den zu Anfang geschilderten 47 Fällen sind dem Verf. selbst nicht ganz zweifellos in Bezug auf ihren sympathischen Character.

---

4) Curator's pathological report, by J. B. Lawford.

5 Fälle von Linsenluxation.

Verf. giebt die Krankengeschichte der einzelnen Fälle und ihren anatomischen Befund nach makro- und mikroskopischer Untersuchung. Ein eigenthümliches Verhalten bietet der dritte Fall, wo die Linse schon vor der Luxation aus unbekannter Ursache cataractös und geschrumpft war, sodass durch die Dislokation die Sehkraft des Auges gewann. Die darauf folgende Drucksteigerung war, da jede Verwachsung der Iris und Hornhaut fehlte, nur darauf zurückzuführen, dass sich in den Maschen des lig. pectin. und um den Schlemm'schen Canal herum eine bedeutende Zellwucherung etablirt hatte, die vielleicht den Ausfluss des Humor aqueus erschwerte. Im 4. Falle hatten sich im hinteren Teil der Linsenkapsel neugebildete Gefässe zu entwickeln begonnen. Im 5. Fall war die Linse nach unten dislocirt und zwischen Sclera einerseits und Iris und Ciliarkörper andererseits eingekeilt, so dass sie mit ihrem oberen Drittel in die V.-K. hineinragte.

---

5) Notes on in-patients, by E. Treacher Collins.

1. Four cases of interstitial keratitis, with ulceration of cornea.

In allen 4 Fällen, die übrigens sämmtlich auf hereditärer Syphilis beruhen, beobachtete Verf. eine ungewöhnliche Entwickelung der Keratitis. Der Trübung der Hornhaut folgt, vom Rande her beginnend, dichte Vascularisation, die zuletzt nur eine kleine centrale Stelle frei lässt. Während die übrige Hornhaut sich langsam wieder klärt, wird diese centrale Stelle gelb und ulcerös; in einem Falle kommt es sogar zur Perforation, die übrigen vernarben mit Hinterlassung dauernder Trübung.

2. The treatment of granular ophthalmia with carbolic acid.

Nach dem Verf. ist die unverdünnte Carbolsäure bei der Behandlung der Granulosa ebenso wirksam wie der Höllenstein- und Blaustift, hat aber vor diesen den Vortheil voraus, durch gleichzeitige Anästhesierung der gepinselten Stellen weniger Schmerz zu verursachen. Wasser wird nachgespült, um die Wirkung abzuschwächen. Durch die Karbolsäure glaubt Verf. einen entzündlichen Zustand zu setzen, der die Absorption der Granulationen beschleunigt, und vor allem die Trachomkokken unfehlbar zu vernichten.

3. Statistics of cases of extraction of cataract before and since the introduction of cocaine.

Im Jahre 1883: In 225 Fällen trat 14 mal Panophthalmitis ein (6,3⁰/₀), 32 mal Glaskörperaustritt (14,2⁰/₀), 16 mal heftige Iritis (7,1⁰/₀). Im Jahre 1885: Unter 264 Fällen nur 3 mal Panophthalmitis (1,13⁰/₀), 22 mal Glaskörperverlust (8,3⁰/₀), 9 mal heftige Iritis (3,49⁰/₀).

---

6) Miscellaneous cases and observations, by W. J. Collins.

1. Abducens und Trochlearis-Lähmung bei einem 7jährigen Kind. Keine sonstigen Lähmungen. Leichte Hirnerscheinungen. Coma. Exitus 5 Wochen nach den ersten Symptomen.

2. Simulation einseitiger Erblindung seitens eines 9jährigen Mädchens. Leichte Ueberführung.

3. Staarreifung von 24jähriger Dauer.

4. Ein Argument zu Gunsten der Annahme meridionaler Accommodation. — Bei voller Correction des zusammengesetzten myop. Astigmatismus ist die Sehkraft = $^6/_9$. Nach einem kurzen Aufenthalt im Dunkelzimmer kann Pat. bei blosser Correction der Myopie mit dem entsprechenden sphaerischen Glas ebenso weit wie vorher lesen, aber nicht andauernd, und wird jedesmal durch Hinzufügen des Cylinders sofort anhaltend gebessert. Pat. bestand die Prüfung an den mannigfaltigsten Lesetafeln mit demselben Resultat und empfand deutlich die Thätigkeit ihres Accommodationsapparates als Asthenopie. — In dem angeführten Beispiel vermochte ja aber gar nicht eine partielle Accommodation den Astigmatismus, der doch myopisch war, aufzuheben. Ob sich Pat. nicht in der bekannten Weise durch einen stenopacischen Lidspalt zu helfen wusste?

5. Membrana pupillaris perseverans.

6. Accommodationschwäche infolge langer Lactation.

---

7) Note on certain retinal reflexes visible with the ophthalmoscope, by R. Marcus Gunn.

G. will die bekannten Seidenglanz-Reflexe in der Netzhaut darauf zurückführen, dass die Lamina interna nicht in gleichmässiger Krümmung über die Gefässe der Nervenfaserschicht hinwegzieht, sondern hie und da durch einen vorspringenden Gefässabschnitt hervorgewölbt wird. Ebenso ist die durch den

Netzhautglanz oft ganz besonders frappirende Maculargegend nach der Peripherie hin concav abfallend, nach der Fovea zu durch dickere Netzhautschichtung convex gewölbt, während die Fovea selbst wieder ganz vertieft ist. Ueberall, wo der Lichtstrahl auf solche Convexitäten fällt, erleidet er totale Reflexion, daher der Glanz in der benachbarten Netzhautregion. Peltesohn.

III. The American Journal of Ophthalmology. 1887. March.

1) **A decided improvement in the construction of lachrymal probes,** by Samuel Theobald, M.D., Baltimore.

Statt der üblichen silbernen Sonden empfiehlt Verf. wegen ihrer Leichtigkeit und Glätte Aluminiumsonden anzuwenden. In der überwiegenden Mehrzahl der Fälle bei Erwachsenen gebraucht er die stärksten Sonden, die den Thränenkanal passiren können: meist von $3^1/_2$—4 mm Durchmesser. Durch die Anwendung von Cocaïn und Cocaïnvaselin vermindert er die Schmerzen, welche die Sonde beim Einführen und während ihres Verweilens den Pat. verursacht.

2) **Keratitis bullosa,** by Dr. S. C. Ayres, Cincinnati.

Verf. schildert 3 Beobachtungen von vesiculöser Keratitis, die theils primär entstand, theils secundär sich zu einer älteren Erkrankung der Hornhaut hinzugesellte. Seine Behandlung bestand in Oeffnung der Bläschen und Anätzung mit concentrirter Carbolsäure und Jodoformeinstäubung, oder er gebrauchte den Lapis mitigatus. Die zurückbleibende Narbe konnte unter geeigneten Umständen tätowirt werden.

3) **An interesting case of tobacco amblyopia in a lady,** by Julian J Chisolm, M.D., Baltimore.

Ch. theilt die Beobachtung einer Tabaksamblyopie bei einem weiblichen Individuum mit, wie sie in letzter Zeit auch schon von anderer Seite erwähnt worden ist. Der Verlauf der Amblyopie hatte natürlich nichts Eigenthümliches, interessant ist nur die Feststellung der Aetiologie in diesem Falle: Die 40j. kinderlose Pat. lernte ihrem Gatten zu Liebe das Rauchen, um ihm in der ländlichen Einsamkeit mit der Pfeife Gesellschaft zu leisten. Verf. betont, dass er die Amblyopie auch schon bei ganz geringem Tabaksconsum beobachtet hat, ($^1/_2$ Cigarre täglich), und in diesen wie in schwereren Fällen einzig von der völligen Abstinenz neben der Strychninanwendung einen Erfolg erreicht hätte.

Es folgt eine Uebersetzung des in den Monatsbl. f. klin. Augenheilk. erschienenen Nekrologes auf Friedrich Horner. Peltesohn.

IV. Recueil d'ophthalmologie. 1887. Janvier.

1) **Hémorragie générale du corps vitré. Ophthalmotomie. Guérison,** par le Dr. E. Rolland.

R. entschloss sich in einem Falle von traumatischem Bluterguss in den Glaskörper, den er zwei Monate hindurch mit Resorbentien und Derivantien u. dgl. m. vergeblich zu heilen versucht hatte, weil die entzündlichen Symptome nicht schwanden und Schmerzen verursachten, zur Ophthalmotomie nach dem Beispiel Galezowskis. Ein 4 mm breites, auf beiden Seiten eine Rinne führendes Sclerotom wurde 5 mm hinter dem Ciliarkörper 5 mm tief in den Glaskörper eingesenkt und dann um 90° gedreht. Reichlich blutige Flüssigkeit trat aus.

Die Scleralwunde wurde nicht vernäht. Am Tage darauf wurden Finger gezählt, die entzündlichen Symptome schwinden allmählich ganz, nach Verlauf von 14 Tagen wird feiner Druck gelesen. Das GF. ist nur nach unten leicht eingeschränkt, die Medien vollständig klar und durchsichtig. Nach 3 Monaten besteht die Heilung fort.

2) Note sur un cas d'iridotomie, par le Dr. Meugin (de Caën).

3) Kératoscopie, Rétinoscopie, Pupilloscopie, Dioptroscopie et Réfraction, par Le Dr. Cuignet. (Suite et fin).

Verf. reiht die Erscheinungen an, die die verschiedenen Arten von Hornhautflecken beim Keratoscopiren darbieten, je nachdem sie aus oberflächlichen Erosionen und tieferen Substanzverlusten oder aus gleichmässiger Infiltration der Gewebslücken hervorgegangen. Bei Refractionsbestimmungen sind sie nur dann störend, wenn das Schatten- und Lichtspiel der Flecken stärker in die Erscheinung tritt, als das durch eine geringe Ametropie bedingte. Also kein Vortheil vor der ophthalmoscopischen Refractionsbestimmung! Es werden weiterhin der Keratoglobus, Keratoconus, die decentrirte und die durch atrophische Processe stellenweise verdünnte Cornea in ihren Beziehungen zur keratoscopischen Diagnostik besprochen. Ein Beispiel, in welchem durch die Keratoscopie ein Conus der Linse festgestellt werden konnte, wo wiederholt schon die irrthümliche Diagnose einer Cataract gestellt worden war, soll die Vorzüge des neuen Verfahrens beleuchten, das aber schliesslich dem Verf. selber nicht geeignet erscheint, die alten retinoscopischen Methoden zu verdrängen, vielmehr nur in Verbindung mit diesen eine gewisse Bedeutung für sich in Anspruch nehmen kann. Die Schwierigkeiten, die der ophthalmoscopischen Diagnose durch enge Pupillen, Hornhautflecke, Pupillarexsudate, Synechien, Accommodationsspasmen u. m. erstehen, fallen für die Keratoscopie nicht fort. Verf. schliesst, nachdem er die Gründe angeführt, warum er die zahlreichen Namen, die die Methode gefunden hat, gegenüber der Bezeichnung „Keratoscopie" zurückweisen muss, mit einem historischen Ueberblick über die durch Chibret, Maugin und Parent fortgeführte Entwicklung des ursprünglich von ihm 1872 zuerst veröffentlichten Verfahrens.

4) Conjonctivite diphtérique, par le Dr. Chaugarnier.

Der vom Verf. geschilderte einzelne Fall von croupöser Conjunctivitis — die eigentliche Diphtherie der Bindehaut lag nicht vor, wie sie überhaupt in Frankreich nicht zur Beobachtung kommen soll — beansprucht nur insofern ein Interesse, als die Infection durch ein schwerkrankes mit Croup behaftetes Kind genau nachgewiesen werden konnte. Der Verlauf der Augenentzündung zeichnete sich durch seine Heftigkeit und Rapidität aus. Trotzdem wurden beide Augen wesentlich durch antiseptische Behandlung gerettet.

1887. Février.

1) Tumeur primitive du nerf optique, par le Dr. Tillaux.

Verf. giebt das Krankheitsbild, Diagnose und Sectionsergebnis eines primär im Sehnerven des linken Auges sich entwickelnden Sarkoms bei einem sonst gesunden, hereditär nicht belasteten 41 jähr. Pat. Das rechte Auge blieb normal, konnte aber bis zur Enucleation des anderen zum Sehen nicht gebraucht werden, weil durch den Einfall der Lichtstrahlen die heftigsten Schmerzen auf dem

erblindeten Auge ausgelöst wurden. Das Resultat der von Cornil angestellten mikroskopischen Untersuchung bildet den Schluss des Artikels.

---

2) Du strabisme convergent hypermétropique des enfants. Théorie nouvelle et traitement, par le Dr. Cuignet.

Cuignet ist von der Unzulänglichkeit der bestehenden Theorien so sehr durchdrungen, dass er eine neue Erklärung über das Zustandekommen des Strabismus convergens ausgearbeitet hat. Hauptsächlich wendet er sich in diesem ersten Artikel gegen die von den allermeisten acceptirte Theorie von Donders, welcher er eine Inconsequenz über der anderen vorwirft. Mit einer gewaltigen Anzahl von Gründen zieht er dagegen zu Felde, leider kämpft er aber gegen Windmühlen, denn aus einem nicht recht begreiflichen Missverständnis fasst er den Donders'schen Grundgedanken, dass die Deviation des einen Auges behufs besseren Sehens eintrete, fälschlich so auf, als ob das schielende Auge selbst durch die Ablenkung an Sehschärfe gewinnen sollte. Gegen einen Nonsens lässt sich leicht streiten, und die ganze weitläufige Beweisführung des Verf.'s zerfällt deshalb in sich. Verf. selbst leitet das Einwärtsschielen von zwei Momenten ab, der Photophobie und einem „Reflex", den das kranke Auge auf das gesunde ausübt. Das lichtscheue Kind verbirgt das Auge im angulus internus hinter dem schützenden Nasenvorsprung und dem Orbitaldach; die Abweichung des Bulbus wird eine immerwährende, wenn die Ursache der Lichtscheu nicht gehoben wird, oder z. B. nach einer Keratitis ein Fleck in der Cornea persistirt, auch bei Cataracten, bei denen häufig eine grosse Lichtempfindlichkeit bestehe. (?) Wenn nicht jedes Mal unter gleichen Umständen geschielt werde, so beruhe dies auf der verschiedenen Sensibilität verschiedener Individuen. Der „Reflex" ist nichts anderes, als die Superposition des von dem hypermetropischen oder mit Trübungen der Medien behafteten Auge herrührenden Zerstreuungsbildes zu dem scharfen Netzhautbilde in der Fovea des gesunden Auges. Dass der Strabismus convergens weder aus einem Uebergewicht des rectus internus (Schweigger) noch aus Accommodations- und Convergenz-Bestrebungen sich ableiten lasse, geht für den Verf. allein schon daraus hervor, dass er sehr häufig unbeständig sei, geringer werde, sich ganz ausgleiche und bisweilen sogar in Divergenz umschlage. Die Ablenkung sei am häufigsten das Resultat einfacher, tonischer Contractionen, seltener durch eigentliche Contractur, am seltensten durch Retraction bedingt. (Wird fortgesetzt).

---

3) Étude sur la cocaïne, par le Dr. Galezowski. (Fortsetzung u. Schluss).

Im weiteren Verlauf des Artikels beschäftigt sich G. mit den bekannten physiologischen Wirkungen des Cocains, indem er die Experimentalergebnisse und klinischen Beobachtungen von Panas, Zieminski, Bribosia, Weber, Koenigstein, v. Reuss, Knapp, Vulpian, Graselli, Coursseraut u. A. citirt. Neue Erfahrungen in Bezug auf die Anästhesie, Mydriasis, Accommodationseinschränkung, Druck- und Temperaturveränderung vermag Verf. nicht anzuführen. Er wendet das Cocain ausnahmlos bei Operationen an der Hornhaut, namentlich beim Tätowiren derselben, bei der Cataractextraction und Discission, bei der Glaucomiridectomie aber nur zusammen mit Eserin an. Die Wirkung des Cocains äussert sich in den verschiedenen Altersstufen verschieden. Bei Kindern tritt die Anästhesie sehr bald ein und ist von relativ kurzer Dauer, bei bejahrten Patienten ist es gerade umgekehrt, sie bedürfen auch viel stärkerer Dosen. Bei Männern pflegt im Allgemeinen die Anästhesie viel früher einzutreten, wenn auch kürzere Zeit anzudauern, als bei Frauen. Darnach richte

sich zweckmässig die Anzahl der Instillationen, die immer nur kurz vor der Operation angewendet werden sollen. G. bedient sich zuweilen nach dem Beispiel Wölflers auch der subcutanen Injection (2 g einer 5 % Lösung) bei Exstirpation von kleinen Tumoren, Cysten, Chalazien, bei Einführung der Sonde in den Thränenkanal u. ä., mahnt aber selber zur Vorsicht wegen event. Intoxikationserscheinungen, wie er sie in einem zum Schluss aufgeführten Beispiel bei einer neuropathischen Pat. erlebt hat: neben schweren nervösen Symptomen sah er an den Lidern multiple Ulcerationen ausbrechen, deren Heilung Monate in Anspruch nahm. Peltesohn.

V. Annales d'Oculistique. Tome XCVII. 1. et 2. livr. 1887. Janv.-Févr.

1) M. Georges Martin. **Études sur les contractions astigmatiques du muscle ciliaire.** (Schluss).

Verf. bespricht auf weiteren 84 Seiten den von ihm so genannten „Astigmatisme associé, d. h. einen Ast., der durch associirte partielle Contraction des musc. cil. des anderen Auges sich zur Correction des Hornhautastigmat. dieses Auges partiell contrahirte. Auf diese Weise sollte jenes vorher nicht astigmatische Auge einen zum Hornhautastigmat. des anderen senkrechten Astigmat. acquiriren oder bei schon vorher bestehendem Astigmat. eine dem entsprechende Veränderung erleiden. Verf. führt dafür 48 casuistische Mittheilungen an. Wir verweisen diejenigen, die sich dafür interessiren, auf das Original, müssen jedoch bemerken, dass wir trotz der sehr ausgedehnten Beweisführung des Verf.'s uns nicht recht von der Existenz eines Astigm. assoc. haben überzeugen können. Vor allen Dingen will es uns a priori auch nicht recht annehmbar dünken, dass die zur Correction des optischen Fehlers des einen Auges angeblich stattfindenden Muskelcontractionen massgebend sein sollen für vermeintliche associirte Veränderungen des anderen, vorher optisch besser construirten Auges. Es scheint uns, wenn überhaupt derartige Beziehungen in Frage kämen, nur denkbar, dass das bessere Auge auf das schlechtere einen Einfluss übte und nicht umgekehrt.

---

2) M. E. Grandclément (Lyon). **Indications des lavages intra-oculaires après l'extraction de la cataracte.**

Verf. hat nach intraocularer Injection mit der Panas'schen Lösung (Hydr. bijod 1:20000) infolge der Reizwirkung in mehreren Fällen Iritis und zum Theil stationär bleibende Trübung der Cornea eintreten sehen. Verf. macht daher jetzt nur noch bei Extraction unreifer Cataracten und bei reifen nur, wenn S. nach der Extraction nicht genügend ist, Injectionen und zwar nur mit sterilisiertem Wasser. Die Antiseptica in der Verdünnung, in der man sie injiciren könnte, wirkten, falls wirklich bereits entzündungserregende Keime im Auge wären, doch nicht desinficirend, in allen Fällen aber wirkten sie reizend. Der wahre Vortheil beruht nur auf der Entleerung der Linsenreste und den erreichte er viel besser mit sterilisirtem Wasser.

Bei bestehendem Catarrh der Thränenwege, bei denen der Nutzen der antiseptischen Injectionen besonders gerühmt sei, wirkten sie eben aus besagten Gründen nichts. Man müsste in solchen Fällen nach wie vor zunächst gründlich das Thränenwegsleiden behandeln und eventuell 5—6 Wochen vor der Extraction eine präpar. Iridectomie machen und später durch die Cornealnarbe extrahiren, welche letztere dann weniger empfänglich für Keime sei.

---

3) **M. L. Leplat** (Lüttich). **De la régénération de l'humeur aqueuse après la paracentèse cornéenne.**

Verf. hat die bereits von Ehrlich, Schöler, v. Uhthoff, Schiek u. a. angestellten Experimente ergänzt und modificirt.

Er injicirte einem Kaninchen unter die Haut 2 g Jodkali, machte dann auf einem Auge die Paracentese der VK. und entleerte das Kammerwasser. In einer Reihe von Fällen exstirpirte er dann 30 Minuten in einer anderen Reihe 2 Stunden nach diesen Operationen beide Augen, liess sie gefrieren und wies mittelst Zusatz eines Tropfens einer 10 % Kalinitricumlösung, eines Tropfens Acid. sulf. dilus. und etwas Stärkekleister approximativ den Gehalt an Jod in dem gefrorenen und so mit Leichtigkeit in seiner Totalität herauszulösenden Kammerwasser beider Augen nach. Bei ganz geringem Gehalt entsteht bei jener Reaction Rosa-, bei mehr Violett-, bei noch stärkerem Blaufärbung.

Er fand dann bei den nach 30 Minuten enucleirten Augen weniger Jod in dem Kammerwasser des punktirten, bei den nach 2 Stunden herausgenommenen dagegen mehr Jod als in dem Kammerwasser des anderen Auges. Verf. schliesst daraus, dass, wenn alles Kammerwasser nach der Parecentese aus den Blutgefässen stammte, der Gehalt des Kammerwassers an Jod auch bei Enucleation nach 30 Minuten grösser sein müsste als auf dem anderen Auge, dass aber das Kammerwasser sich zum Theil aus dem corpus vitreum ergänzte, in welchem letzteren das Jod nach der Injection überhaupt erst nach 20—30 Minuten in den vordersten Schichten nachzuweisen sei. Für die Thatsache, dass bei der Enucleation nach 2 Stunden in dem vorher punktierten Auge sich mehr Jod findet, giebt Verf. keine genügende Erklärung. Ueberhaupt scheint uns die oben näher geschilderte approximative quantitative Bestimmung wenig Anspruch auf Genauigkeit zu haben.

Es folgen **Referate.** Ostwalt.

Vermischtes.

1) Von der Schrift des Prof. Herm. Cohn in Breslau: „Die Hygiene des Auges in den Schulen", ist jetzt eine englische und eine russische Uebersetzung erschienen. Die englische wurde auf Veranlassung der Midland Educational Company in Birmingham herausgegeben von Dr. W. P. Turnbull. Die russische Ausgabe veröffentlichte Dr. Medem, Stabsarzt am Cadettencorps in Pultawa. Für beide Uebersetzungen hat der Verfasser 4 neue Capitel, die besonders die Beleuchtungsfragen betreffen, geschrieben.

2) Die Aeusserung Haltenhoff's (Maiheft. S. 147, nach Progrès méd.) ist zu streichen, da Hr. H. dergleichen nicht gesagt hat.

Bibliographie.

1) The amblyopia of squinting eyes: Is it a determining cause, or a consequence of the squint, by Samuel Theobald, M.D. Separatabdr. aus The Medical News. September 4. 1886. — T. bekämpft die Schweigger-Graefe'sche Theorie von der präexistirenden Amblyopie schielender Augen und führt als Argument für die alte Lehre (Amblyopia durch Nichtgebrauch) an, dass die Amblyopie eine für das Schielen ganz charakteristische sei. Vornehmlich sei die Gegend der Macula und diejenige Netzhautpartie amblyopisch, welche mit

der Macula des nicht schielenden Auges correspondire, in viel geringerem Grade die übrige Netzhaut. Ferner beobachte man ausserordentlich selten anderweitig eine ähnliche Amblyopie ohne alle ophthalmoskopische Veränderungen, endlich spräche die fast unmittelbare Wiederherstellung der binocularen Fixation, die gelegentlich nach einer erfolgreichen Schieloperation beobachtet werde, zu Gunsten der älteren Anschauung. Peltesohn.

2) **Mittheilungen aus der Augenklinik des Prof. Dr. H. Cohn in Breslau.** Erstes Heft: Statistik über 40,000 Augenkranke mit 70,174 Augenkrankheiten. Wiesbaden 1887, J. F. Bergmann. Enthält ausser der Geschichte der Klinik seit ihrer Gründung (1866) tabellarische Uebersichten über die Häufigkeit der Erkrankungen an den einzelnen Augentheilen, wie sie in den 20 Jahren an 40,000 Patienten beobachtet wurden, zugleich auch deren Berechnung auf 10,000 Kranke und 10,000 Krankheiten. Den auf diese Art dargestellten Morbilitätscoefficienten vergleicht Verf. weiterhin mit den aus früheren Anstaltsberichten von Mooren, Hirschberg, Schöler, Bäuerlein und v. Arlt sich ergebenden Häufigkeitsziffern. (Fortsetzung folgt in zwanglos erscheinenden Heften.) Peltesohn.

3) **Ueber Neuritis optica, besonders die sogenannte „Stauungspapille" und deren Zusammenhang mit Gehirnaffectionen,** von Prof. R. Deutschmann. 68 S. gr. 8. Jena 1887, Verlag von Gustav Fischer. In Anbetracht des Umstandes, dass man bei Stauungspapillen nie einen irgendwie in's Gewicht fallenden Hydrops der Sehnervenscheiden post mortem hat nachweisen können, dass man aber andererseits so gut wie stets, selbst in den frühesten Stadien der Stauungspapille, exquisit entzündliche Veränderungen des Sehnervs und seiner Umgebung gefunden hat, ist Verf. der Frage, wodurch „Stauungspapille" entsteht, wie schon Andere vor ihm, experimentell näher getreten. — Er hat zunächst bei Kaninchen nach Tenotomie des Rectus sup. den Opticus mit völliger Schonung der Centralgefässe dicht am Foramen opticum durchschnitten, dann die stumpfe Canüle einer Prevaz'schen Spritze in den Zwischenscheidenraum des Sehnervs eingeführt, und, indem ein Faden über der Canüle zugezogen wurde, durch Erwärmen verflüssigtes, absolut sterilisirtes, am besten mit chinesischer Tusche gefärbtes Agar-Agar injicirt. Nach Zurückziehen der Canüle wurde dann der Sehnerv unterbunden und der Rectus sup. wieder angenäht. — Während der Injection wurde ophthalmoskopirt. — Nur wenn die Injection so weit getrieben wurde, dass das Blut aus Arterien und Venen völlig verschwand, trat ophthalmoskopisch das Bild der „Stauungspapille" auf, während sich dasselbe anatomisch sehr wesentlich durch die Abwesenheit jeglicher entzündlicher Veränderungen unterschied. — Wurde die Injection nur bis zur Erweiterung und Schlängelung der Venen getrieben, wobei die Sehnervenscheide schon sehr erheblich gedehnt wurde, so, wie es beim Menschen nie beobachtet ist, so glich sich die Störung meist schon nach wenigen Minuten, sicher aber nach 1—2 Stunden wieder völlig aus. — Verf. hat dann noch ähnlich, wie Schultén, direct in die Schädelhöhle, theils in den Subduralraum, theils in's Gehirn selbst, Injectionen von solchem schwarz gefärbten Agar-Agar gemacht, indem er eine mit einer stärkeren, spitzen Canüle versehene Spritze bei jungen Kaninchen direct durch den Knochen des Schädels einstiess. Selbst in Fällen, wo nach wiederholten derartigen, bis zur Grenze der Verträglichkeit getriebenen Injectionen bei der Section fast die ganze Gehirnoberfläche sich mit $^1/_2$—1 mm dicker, schwarzer Agarschicht bedeckt zeigte, und wo die Sehnervenscheide ganz damit gefüllt war, so dass man schon ophthalmoskopisch einen schwarzen Ring um den Sehnerv hatte entstehen sehen, war keine Stauungspapille zu erzeugen,

wenn wirklich völlig aseptisch zu Werke gegangen wurde. — Wandte Verf. dagegen zu den Injectionen in die Sehnervenscheide Agar-Agar an, dem er eine Staphylokokkenaufschwemmung beimischte, oder aber, injicirte er in die Schädelhöhle, da hier durch Injection von Staphylokokken zu schnell der Tod herbeigeführt wird, langsame Entzündung erregenden tuberkulösen Eiter, so erhielt er das typische Bild der Stauungspapille. In letzterem Falle musste das tuberkulöse Virus mittelst der in Folge der sich entwickelnden tuberkulösen Meningitis reichlich abgesonderten Cerebrospinalflüssigkeit in die Sehnervenscheiden geschwemmt sein und sich an der Durchtrittsstelle des Opticus durch die Sclera aufgespeichert haben. Daher entwickelten sich auch an dieser Stelle zuerst ausschliesslich kleine Tuberkel, während das Mittelstück des Sehnervs freiblieb. — Es handelte sich in allen Fällen um eine rein entzündliche Veränderung der Papille, eine Compression der Gefässe bestand nicht. — Auf Grund dieser seiner Experimente spricht sich Verf. nun dahin aus, dass auch beim Menschen reine Drucksteigerung keine Stauungspapille macht, es müssten dazu vielmehr Entzündungserreger mit der Cerebrospinalflüssigkeit in die Opticusscheiden gelangen, mögen dieselben nun chemischer oder parasitärer Natur sein. — Bei der gewöhnlichsten Ursache der Stauungspapille, den Hirntumoren, sucht Verf. diese Entzündungserreger in den Stoffumsatzproducten der letzteren, die sich der Cerebrospinalflüssigkeit beigesellten. — Verf. spricht noch die etwas gewagte Vermuthung aus, dass die Tumoren möglicherweise einen Locus minoris resistentiae für die Entwickelung mit dem Blutstrom zufällig dorthin gelangender Organismen bildeten. — Die Hirndrucksteigerung spiele nur insofern eine Rolle, als sie das Hineingelangen der besagten Entzündungserreger in die Sehnervenscheiden begünstige. Verf. geht nach einander alle Gehirntumoren und -veränderungen, bei denen „Stauungspapille" beobachtet worden ist, durch, und sucht für jeden einzelnen Fall die „Entzündungstheorie" annehmbar zu machen. Um beurtheilen zu können, inwieweit ihm dies gelungen ist, wolle der Leser das Original nachsehen. Ostwalt.

4) Dr. Fr. Meyer: Zur Anatomie der Orbitalarterien. (Sep.-Abdr. aus Morphol. Jahrb. Bd. XII. S. 414—458 mit 2 Tafeln). Im Anschluss an einen bereits auf der 17. Vers. der Ophthalmol. Ges. (Heidelb. 1885) berichteten Fall von heftiger arterieller Blutung bei Enucleatio bulbi hat Verf. die bisher ziemlich stiefmütterlich behandelte Anatomie der Orbitalarterien an injicirten Präparaten genauer studiert und zwar hat er 20 Präparate angefertigt. In 3 von diesen 20 verlief die Art. ophthalm. so, wie in jenem oben angeführten, später zur Section gekommenen Fall nicht über, sondern unter dem Sehnerv. Verf. ist auf Grund seiner Untersuchungen zu der Ueberzeugung gelangt, dass jene Abnormität der Entwicklung durchweg zu beobachtenden Anastomosen zu Theilen des Hauptstammes, während dafür andere Theile desselben verkümmert sind, ihre Entstehung verdankt. Verf. erklärt auf dieselbe Weise die Entstehung der übrigen zu beobachtenden Varietäten des Verlaufs der Orbitalarterien. Da ohne entsprechende Abbildungen diese Verhältnisse sich nicht erläutern lassen, so verweisen wir auf die mit hübschen schematischen Zeichnungen versehene Arbeit, die eine recht werthvolle Bereicherung der Anatomie des Auges bildet. Ostwalt.

5) Dr. Rumschewitsch (Kiew): Zur Casuistik der Hemianopia temporalis. (St. Petersb. Med. Wochenschr. 7 (19) März 1887.) Verf. bereichert die qu. Casuistik um 2 weitere Fälle. Der eine kam vor ca. 10 Jahren zur Beobachtung. S war beiderseits normal, die Pap. beiderseits blass. Weitere Details fehlen. Der zweite Fall betraf einen 58 jähr. Mann, der sich vor 5

Jahren syphilitisch inficirt hatte und bei dem sich im November 1882 nach mehrmaligen vorhergegangenen leichten Attacken desselben Symptoms unter fast vollständiger Bewusstlosigkeit und unter mehrmaligem Erbrechen vollständige Hemianopia tempor. zugleich mit starken Kopfschmerzen einstellte. Dabei war S = $^{20}/_{20}$. Bei antisyphilitischer Behandlung kehrten in den nächsten Monaten in den beiden hemianopischen Hälften beiderseits inselförmig (nahezu symmetrisch) die Sehkraft wieder und schliesslich war beiderseits bis auf eine leichte periphere Einschränkung und ein jederseits nach aussen unten gelegenes kleines relatives Skotom das GF wieder normal. S blieb andauernd normal. — Zu bemerken ist noch, dass sich in diesem Fall zunächst Diabetes insipid. und nach einigen Monaten auch Diab. mellit. mit ziemlich erheblichem Zuckergehalt einstellte. Verf. betont diesen Umstand umsomehr, als unter 36 genauer beschriebenen Fällen von Hemian. bitemp. 4 mal Diabetes angegeben ist, während bei den viel zahlreicheren Fällen von Hemian. homon. nur 3 mal Diabetes erwähnt sei. Der Pat. starb Anfang 1887. Section wurde nicht gemacht.

Ostwalt.

6) A. Hill Griffith: Four cases of bi-temporal Hemianopsia. (Sep.-Abdr. aus „The Medical Chronicle“ 1877. Jan.) Verf. berichtet über 4 Fälle von bitemp. Hemianopsie, die er innerhalb der letzten 4 Jahre beobachtet hat. — Nur in 3 von diesen 4 Fällen war die tempor. Gesichtsfeldhälfte total ausgefallen (bei beiderseits beträchtlich herabgesetzter S), in dem 4. Fall war sie auf dem rechten Auge nur für roth und grün ausgefallen und hier hatte dieses rechte Auge auch volle S. — In einem von jenen 3 Fällen war die Herabsetzung der S nach einem Schlag auf den Hinterkopf eingetreten, ohne irgendwelche anderen nervösen Störungen. Erst 9 Monate später war die Hemianopsie zu constatiren, 2 Jahre später erschienen die beiden Sehnerven bleich. — Nur in einem von diesen 4 Fällen bestanden noch andere nervöse Störungen, nämlich leichte Anästhesie der linken Gesichtshälfte, Parese des linken Olfactorius, beiderseits Ptosis und Diplopie, (welcher Art ist nicht angegeben). — Keiner der Fälle endete bisher letal, sodass wir über die eigentliche Ursache der H. im Unklaren bleiben.

Ostwalt.

7) Aug. Forel: Einige hirnanatomische Betrachtungen und Ergebnisse. (Arch. f. Psych. 1887. Bd. XVIII. S. 162). Bezüglich der Opticusbahnen im Gehirn kommt Verf. in seiner Arbeit zu dem Ergebniss, dass dieselben baumförmig verästelt im Corpus geniculat. ext. endigen und dass in den Ganglienzellen des letzteren ein neues Fasersystem seinen Ursprung nimmt, um in der Sehsphäre zu endigen. Die Erregungen der Sehnervenfasern sollen sich daher nicht per continuitatem, sondern per contiguitatem fortpflanzen. — Die Thatsache, dass es bei Exstirpation der Sehsphäre, trotzdem also kein directer Uebergang von Opticusfasern in Ganglienzellen des corp. genic. ext. und weiter in die Fasern zur Sehsphäre stattfände, doch zu Atrophien bis in den Tractus und selbst in den Opticus der gekreuzten Seite käme, liesse sich nach Verf. auf verschiedene Weise erklären: 1. wäre es möglich, dass directe Tractusfasern zur Hirnrinde verliefen; 2. dass die Schrumpfung der infolge der Rindenexstirpation atrophirenden Ganglienzellen des corp. genic. zu einer theilweisen secundären Atrophie der Opticusfaserendigungen in dem letzteren und damit zu einer partiellen Atrophie des Opticus selbst führt; 3. dass der Ausfall der Hauptfunction direct eine partielle Atrophie der Opticuselemente herbeiführte.

Ostwalt.

8) L. Darkschewitsch. (Wratsch. 1886. Nr. 43, nach dem Referate im Neurol. Centralbl. vom 15. Jan. 1887.) Verf. kommt zu dem Ergebnisse,

dass die Pupillarfasern den Tractus opticus in der Gegend des Corp. genicul. ext. verlassen, dann durch den Sehhügel hindurch zur Zirbeldrüse ziehen, um von da aus durch die hintere Commissur zu den Kernen der Nervi oculomotorii zu gelangen. — Durchschnitt Verf. ohne Verletzung der hinteren Commissur die hintere Sehhügelportion oder die hintere Abtheilung der Seitenwand des 3. Ventrikels, so trat Erweiterung der Pu auf der anderen Seite ein, die sich jedoch nur bei alleiniger Beleuchtung des betr. Auges constatiren liess. — Die Stilling'sche Radix descendens des Opticus hat nach Verf. mit dem Sehnerven gar nichts zu thun, da sie viel früher ihre Markbekleidung erhielte, als die Optici selbst. Ostwalt.

9) David Webster: On the adaptation of Corning's method of producing local anaesthesia by cocaïne to operations on the eyelids. (Medic. Rec. 1887. 5. März.) Verf. wendet jetzt, da er mit subcutanen Cocaïninjectionen nicht den gewünschten Effect erzielte, das Corning'sche Verfahren mit gutem Erfolge bei Lidoperationen an. Nach Cocaïnisirung der Bindehaut hebt er die Lider mit den Fingern oder mit einem Hartgummispatel ab. Darauf stichelt er die Haut in dem ganzen Operationsgebiet mittelst eines von ihm dazu construirten Instrumentes. Dasselbe besteht aus einem Hohlcylinder, der 150 Nadeln enthält, welche durch eine Spiralfeder bis zu einer zu regulirenden Ausdehnung hervorgetrieben werden. Er setzt den Cylinder mit zurückgezogenen Nadeln auf und lässt dieselben dann hervorschnellen. In die entstandenen Stichöffnungen treibt er dann mittelst des elektrischen Stromes Cocaïn hinein. Ein mit 4% Cocaïnlösung getränkter Schwamm wird als +Elektrode auf die Stichöffnungen aufgesetzt und, indem die —Elektrode auf eine beliebige Körperstelle kommt, wird der Strom von 5—6 Elementen 5—6 Min. durchgeschickt. Dann soll vollständige Anästhesie eingetreten sein. Soll dieselbe bis auf den Knochen hin eintreten, so muss man die ganze Procedur noch einmal wiederholen und die Nadeln tiefer eindringen lassen. Ostwalt.

10) Dr. A. Onodi (Budapest): Zur Lehre von der Conjunctivitis blenorrhoica. (Centralbl. f. d. medic. Wiss. 1887. 26. März.) Verf. will durch Impfung mit Trippereiter an einem bereits catarrhalisch afficirten Hundauge ganz acute, exquisite Conj. blennorrh. erzeugt haben. Ostwalt.

11) Ch. Abadie: Des procédés actuels d'extraction de la cataracte. (Progrès Médical. 1887. 26. Mars.) Der Artikel behandelt, wie so viele der letzten Zeit, die Vorzüge des alten Daviel'schen (?) Verfahrens und die durch Einführung der Antisepsis resp. Asepsis möglich gewordene Rückkehr zu demselben. Ostwalt.

12) Moeller: Casuistische Mittheilungen über das Vorkommen und die operative Behandlung des grauen Staares beim Hunde. (Sep.-Abdr. aus Zeitschr. f. vergl. Augenheilk.) Verf. betont, dass Staar beim Hunde ziemlich häufig sei; er unterscheidet ausser den partiellen Cataracten einen Jugend- und einen Altersstaar. Letzteren fand er bei Hunden nach dem 10. Lebensjahre fast ausnahmslos. Der Jugendstaar trete in den ersten drei Lebensjahren auf, entwickele sich sehr schnell (oft in wenigen Wochen, mitunter sogar in wenigen Tagen) und sei häufig nur einseitig. — Verf. operirt die Staare bei Hunden meist durch Discision, doch extrahirt er mitunter auch, dann meistens nach voraufgegangener Iridectomie. — Einmal beobachtete er 3 Jahre nach der Discision des Staares auf beiden Augen heftige intraoculare Hämorrhagie und trichterförmige Netzhautablösung beiderseits. Ostwalt.

13) Dr. S. Klein: Bemerkung zur Lehre von der optischen Pupillenbildung. (Sep.-Abdr. aus dem Centralbl. f. d. gesammte Therapie. 1.)

Verf. bricht eine Lanze für die optische Iridectomie, vor Allem bei Schichtstaar. Namentlich sei, wie ein eigener Fall u. A. darthäte, der Erfolg ein recht günstiger, wenn der Schichtstaar nicht zu peripher sich erstreckte, wenn der getrübte Theil möglichst die Lichtstrahlen ganz abschlösse, und wenn die künstliche Pup. möglichst klein gemacht würde (am besten blosse Sphincterectomie oder event. die von Schöler vorgeschlagene modificirte Iridotomie). Auch bei den sehr langsam reifenden Altersstaaren mit Kerntrübung wirke die eigentlich als präparatorisch ausgeführte Irid. häufig optisch sehr günstig. Es wäre vielleicht nicht unzweckmässig, wenn man in solchen Fällen wirklich eine optische Irid. nasenwärts machte. Ostwalt.

14) Georges Claeys: De la région ciliaire de la rétine et de la zonule de Zinn. (Mémoire présenté à l'Académie. Extrait du Bulletin, 1886. 3. serie, tome XX. Bruxelles. — A. Manceaux.) Verf. hat an menschlichen, sowie an Schweins-, Katzen-, Hunde-, Kaninchen-, Ziegenaugen sorgfältige histologische Untersuchungen angestellt. — Die Augen wurden ausserordentlich vorsichtig erhärtet, in toto gefärbt, dann nach den Regeln der Kunst eingebettet und mit dem Mikrotom geschnitten. — Eine Anzahl von Schnitten hat Verf. mikrophotographirt und direct durch Lichtdruck vervielfältigt seiner Arbeit beigegeben. Da ihnen absolut nichts schematisches anhaftet, so sind sie geeignet, den Ansichten des Verfassers zur Stütze zu dienen. — Bezüglich des Ansatzes der Zonulafasern an der Linsenkapsel hat Verf. die heutzutage fast allgemein verbreitete Auffassung, dass die zur vorderen Linsenkapsel gehenden Fasern weiter hinten vom Ciliarkörper entspringen und andererseits die zur hinteren Kapsel sich begebenden weitervorn, sodass nothwendigerweise eine Kreuzung stattfinden muss, nie bestätigt gefunden. Ausser den meridionalen Fasern der Zonula hat Verf. beim Menschen- und bei einer ganzen Reihe von Thieraugen auch circuläre gefunden. Merkel hatte solche Fasern schon 1870 bei Hammelaugen gefunden, doch wurden dieselben von den meisten spätern Untersuchern geleugnet. — Am besten präsentiren sich diese circulären Fasern beim Schwein. Sie entspringen, wie schon Merkel es beschrieben, wie die meridionalen Fasern von den Ciliarfortsätzen, biegen dann fast rechtwinklig um und verlaufen in einem hinter den meridionalen Fasern gelegenen Ring eine Strecke weit, um, nachdem sie einige Ciliarfortsätze übersprungen haben, wieder zu letzterem zurückzukehren. Verf. hat keine dieser Fasern zur Linsenkapsel gehen sehen. Sie haben dieselbe Structur wie die meridionalen Fasern, nur sind sie etwas zarter und weniger in Bündeln angeordnet. — Beim Schwein werden, wie schon Merkel es angegeben hat, die ganzen hinteren $^2/_3$ der ziemlich langen Ciliarfortsätze von diesen circulären Fasern überbrückt. — Ein Canalis Petiti existirt nach Verf. nicht. Die hintere Klammer erstreckt sich nach ihm von der hinteren Iris- bis zur vorderen Glaskörperfläche und wird nur durch die allerdings kein völlig dichtes Diaphragma bildende Zonula in einen praezonulären und einen zonulären Abschnitt geschieden. Letzteren schlägt Verf. vor als Jwanoff'schen oder Hocquart'schen Raum zu bezeichnen.

Ostwalt.

15) Die Grundempfindungen und ihre Intensitätsvertheilung im Spectrum: Von Arthur König und Conrad Dieterici. (Sitzungsber. d. Königl. Preuss. Akad. d. Wissensch. zu Berlin. XXXIX. 1886. Gesammtsitz. v. 29. Juli). Die Verff. haben experimentell und durch Rechnung in einem Falle eines monochromatischen, in 4 Fällen von dichromatischen und in 2 Fällen von normalen und 2 Fällen von anomalen trichomatischen Farbensystemen die Elementarempfindungscurven construirt. Bezüglich der dabei angewendeten Me-

thode müssen wir auf das Original verweisen. — Sie sind zu dem Resultat gelangt, dass auch ihr Fall beweist, dass die monochromatischen Farbensysteme nicht entstanden gedacht werden können durch Wegfall von einer oder zwei der Grundempfindungen der bisher untersuchten di- oder trichromatischen Systeme. Die monochrom. Systeme seien eben, wie schon Donders betont habe, eine pathologische Abnormität, verbunden mit anderen Störungen des Gesichtssinnes. — Für die dichromat. Systeme hat sich dagegen ergeben, dass es zwei Arten derselben giebt, von denen eine einfache Vergleichung der betr. Curven zeige, dass die eine entstanden gedacht werden könne durch Ausfall der Grundempfindung „Roth", die andere durch Ausfall der Grundempfindung „Grün" der normalen trichrom. Farbensysteme. — Von den 4 untersuchten dichrom. Systemen deckte sich in 2 Fällen die Curve der „warmen" Elementarempfindung (nach Donders so genannt) nahezu vollständig mit der R.-Curve, in den beiden anderen mit der G-Curve der normalen trichrom. Systeme, während die Curve der „kalten" Elementarempfindung sich in allen 4 Fällen mit der B-Curve der trichrom. Systeme deckte. — Für die normalen trichrom. Systeme hat sich den Verff. ergeben, dass die von ihnen bestimmten Grundempfindungen sich mit dem von Hering durch rein psychologische Analyse der Farbensysteme gefundenen „Ur-Roth", „Ur-Grün" und „Ur-Blau" deckten, während sein „Ur-Gelb" dem Schnittpunkt der R- und G-Curve entspricht. — Die von den Verff. untersuchten 2 anomalen trichrom. Systeme sind dadurch entstanden zu denken, dass zwar alle 3 Grundempfindungen ihrer Qualität nach vorhanden sind, dass aber die Intensitätscurve der Grundempfindung G. derjenigen des R. ähnlicher geworden ist. (Höchst wahrscheinlich giebt es nach Ansicht der Verff. noch andere anomale trichrom. Systeme durch anderweitige Superposition der normalen Curven). — Fällt die G-Curve ganz auf die R-Curve, so erhält man den ersten Typus der beiden dichromatischen Farbensysteme, von denen oben die Rede war. — Die anomalen trichrom. Systeme stellten also ein Zwischenglied zwischen den normalen trichrom. und den dichrom. Farbensystemen dar.

Ostwalt.

16) Vergleichend-physiologische Studien über Pupillarreaction, von Dr. E. Steinach, Assistenten am physiologischen Institut zu Innsbruck. (Centralbl. f. Physiol.) Im Laufe des verflossenen Winters habe ich eine Reihe von Beobachtungen zum Abschlusse gebracht, die das Ziel verfolgten, nähere Auskünfte über das Verhalten der Pupillarreaction bei den verschiedenen Thierarten zu ermitteln. Nach Zusammenstellung der Befunde, die ich an Vertretern sämmtlicher Wirbelthierclassen gewonnen habe, warf sich die Frage auf, in welchem Zusammenhange Pupillarreaction und Sehnervenfaserkreuzung stehen? Bei Prüfung dieser Verhältnisse stützte ich mich vornehmlich auf die von Gudden erörterten anatomischen Thatsachen. Als Ergebnisse meiner Studien lassen sich folgende Punkte kurz andeuten: Thiere, deren Sehnerven keine vollständige Decussation eingehen, sondern nach dem Austritte aus dem Chiasma ein noch beträchtliches Bündel ungekreuzter Fasern mitführen, zeigen directe und consensuelle Pupillarreaction (Mensch, Katze u. a.). Bei Thieren mit totaler Sehnervenfaserkreuzung bleibt der Pupillarreflex auf das Versuchsauge beschränkt; es herrscht hier einseitige, directe Pupillarreaction (Pferd, Krokodil u. a.). — Hiervon machen Thiere mit nach vorn gerichteten Augen, also theilweise gemeinschaftlichen Gesichtsfeldern, keine Ausnahme, insofern nur bei ihnen totale Kreuzung der Nervi optici stattfindet (Eulen). — Schliesslich giebt es Thiere, deren Sehnerven eine geringe Zahl ungekreuzter Fasern enthalten; letztere bilden ein im Vergleich zum gekreuzten Bündel verschwindend kleines, wie

Gudden[1] sagt, unbedeutendes Bündelchen, welches periphere Netzhautpartien versorgt und sich als aus Sehfasern zusammengesetzt erwiesen hat (Kaninchen). — Für diese Thiere gilt in Bezug auf die Pupillarreaction das Gleiche, wie für solche mit totaler Sehnervenfaserkreuzung. — Obzwar die anatomische Erfahrung zum Anfangspunkte meiner Untersuchungen diente, lässt sich andererseits im Hinblick auf die Constanz der obenerwähnten Befunde der einseitige, directe Pupillarreflex, ohne den Thatsachen Zwang anzuthun, als Reagens ansprechen für totale Kreuzung der die Pupillarbewegung vermittelnden Sehnervenfasern. — Nachdem ferner in diesen Fällen der der einseitigen Pupillarreaction zu Grunde liegende Reflexvorgang in der dem Versuchsauge contralateralen Gehirnhemisphäre sich abspielt, so ist die Thatsache der einseitigen directen Pupillarreaction nur verständlich, wenn man für die durch sie charakterisirten Thiere annimmt, erstens dass die pupillenverengernden Oculomotoriusfasern sich kreuzen und zweitens dass keine intracerebrale Verbindung zwischen den pupillenverengernden Centren besteht, wonach auf vollständiges Getrenntsein der Reflexcentren zu schliessen wäre. — Eine eingehende Begründung dieser Consequenzen und der aufgestellten Sätze, sowie die detaillirte Schilderung der Pupillarreaction bei den einzelnen Thieren unter Angabe der Untersuchungsmethoden, werde ich in einer bald folgenden Publication niederlegen.

17) Les mouches volantes, par le Prof. Panas. Nach einem klinischen Vortrag. (Le Progrès Médical. 1887. 28. Mai.) Autor bespricht in sehr zutreffenden Worten die Erscheinungen der Mouches volantes, wie sie namentlich in den Klagen der Myopen zu Tage treten, und erklärt sie in der in jedem Lehrbuch beschriebenen Weise. Mit gutem Recht, wie mir scheint, urgirt er in allen Fällen eine genaue ophthalmoskopische Untersuchung auf Trübungen der Medien mittelst des aufrechten Bildes. Die therapeutischen Maassnahmen des Autors bei wirklicher Myodesopsie bestehen in Ruhe, geeigneten geschliffenen oder dunklen Brillengläsern, psychischer Beeinflussung der Patienten u. a. m.

Peltesohn.

18) Tenotomy of the ocular muscles for the relief of headache and other asthenopic symptoms, by David Webster. (New-York Medical Monthly. 1887. Mai.) Der Artikel bespricht die Therapie der verschiedenen Formen von Asthenopie und erläutert den Nutzen einer Tenotomie bei der muskulären Asthenopie an einem Beispiel, welches der Dr. Agnew'schen Praxis entnommen ist. Nachdem sich in diesem Falle einer Insufficienz der Interni der Gebrauch von Prismen als unzulänglich erwiesen hatte, wurde nach sorgfältiger Messung des Grades der Insufficienz vermittelst Prismen zur Tenotomie des Externus geschritten. Nach einer kurzen Periode gleichnamigen Doppeltsehens war Pat. für die Zeit seines Lebens — die Beobachtung reicht 15 Jahre zurück — von den unerträglichen Kopfschmerzen, die ihn unaufhörlich gequält hatten, befreit.

Peltesohn.

[1] Gudden, Demonstration der Sehfasern und Pupillarfasern des Nerv. opticus. Sitzungsberichte der Gesellschaft f. Morphologie u. Physiologie in München 1885.

Um Einsendung von Separatabdrücken wird gebeten.

Einsendungen für die Redaction sind zu richten an Prof. Hirschberg, Berlin, NW., 36 Karlstr.
(Im August und September d. J. unter Adr. des Hrn. Dr. Ostwalt.)

Verlag von Veit & Comp. in Leipzig. — Druck von Metzger & Wittig in Leipzig.

Centralblatt

für praktische

AUGENHEILKUNDE.

Herausgegeben von

Prof. Dr. J. Hirschberg in Berlin.

Unter ständiger Mitwirkung der Herren Dr. ANCKE in München, Doc. Dr. BERGER u. Doc. Dr. BIRNBACHER in Graz, Dr. BRAILEY in London, Dr. CARRERAS-ARAGÓ in Barcelona, Prof. Dr. H. COHN in Breslau, Dr. CL. DU BOIS-REYMOND in Berlin, Doc. Dr. E. EMMERT in Bern, Dr. FÜRST in Berlin, Doc. Dr. GOLDZIEHER in Budapest, Dr. GORDON NORRIE in Kopenhagen, Doc. Dr. HORSTMANN in Berlin, Prof. H. KNAPP in New-York, Dr. KĘPIŃSKI in Warschau, Dr. KRÜCKOW in Moskau, Dr. M. LANDSBERG in Görlitz, Prof. Dr. MAGNUS in Breslau, Dr. A. MEYER in Florenz, Dr. VAN MILLINGEN in Constantinopel, Doc. Dr. J. MUNK, Dr. OSTWALT und Dr. PELTESOHN in Berlin, Dr. PURTSCHER in Klagenfurt, Dr. M. REICH in Tiflis, Prof. Dr. SCHENKL in Prag.

Monatlich ein Heft. Preis des Jahrganges 12 Mark. Zu beziehen durch alle Buchhandlungen des In- und Auslandes und die Postanstalten des Deutschen Reiches.

Juli. Elfter Jahrgang. 1887.

I. Eine Trichiasisoperation.

Von **J. Jacobson** sen.

Die kleine Operation, deren Beschreibung folgt, ist im letzten Jahre mehr als hundert Mal, zum Theil von mir, zum Theil von den poliklinischen Assistenten Prof. VOSSIUS und Dr. ULRICH ausgeführt worden. — Die Zahl der Operationen ist mit der Vermehrung der Indicationen schnell gewachsen, die Resultate sind ausnahmslos gut gewesen, unvergleichlich

besser, als die der Methode JAESCHE-ARLT.[1] In der Hoffnung, meine Collegen mit einem Verfahren, von dessen Erfolgen sie befriedigt sein werden, bekannt zu machen, schicke ich einer umfangreicheren Abhandlung die Beschreibung der Operation voraus.

Angenommen wird Trichiasis längs dem linken, oberen Augenlide. — Der Operateur steht vor, der Assistent hinter dem Kranken. Die rechte Hand des Assistenten dirigirt die JÄGER'sche Hornlatte, die freie Hand lässt während der ganzen Operation aus einem durchtränkten Stück Verbandwatte Lösungen von Borsäure (4%) oder Sublimat (1 : 2500) über die Wundflächen träufeln. Die Temperatur von 35—40° steigt, wenn der Lappen sehr blass ist, auf 50° C.

Erster Akt. Intermarginalschnitt nach JAESCHE-ARLT (richtiger AETIUS und PAUL VON AEGINA), der das Lid in die untere (Knorpel mit Conjunctiva) und obere Platte (sämmtliche Weichtheile) spaltet, 6—8 mm aufwärts.

Zweiter Akt. Umschneidung eines dünnen Hautlappens, gewöhnlich vom temporalen Ende des Intermarginalschnittes aus, entweder ungefähr senkrecht nach oben oder unten aus der Gesichtshaut, oder in stumpfem Winkel aus der Schläfenhaut oder aus der Lidhaut (VOSSIUS). Ist die Haut bis etwa 4 mm unterhalb der Spitze abpräparirt, so wird eine feine, krumme Nadel mit seidenem Faden von der Hautfläche her durchgestochen, dann die Spitze abgelöst.

Dritter Akt. Der Lappen wird vorsichtig an dem Faden in den intermarginalen Schnitt geleitet, seine Spitze in den nasalen Winkel genäht. Dieselbe Nadel befestigt den oberen Lappenrand an drei Stellen gegen die Austrittsstellen der Cilien, eine stärkere Nadel den unteren Rand an drei Stellen gegen den freien Rand des Knorpels. — Sutur der Hautwunde. — Jodoform.

Bemerkungen zum ersten Akt. Bei partieller Trichiasis überragt der Schnitt die falsch gerichteten Cilien um 3—4 mm nach jeder Seite, für die Mitte des Randes ist die Haut des Lides, die vielleicht allgemein vorzuziehen ist, allein brauchbar; bei totaler Trichiasis giebt die erste, erkennbare Mündung einer MEIBOM'schen Drüse die Stelle des Einstichs, von der aus nach beiden Seiten die Spaltung des Randes mit leicht gegen den Tarsus gerichteter Schneide ausgeführt wird. — Im zweiten Akt ist Verschieben des Lappens, Falten, Druck mit der Pincette möglichst zu vermeiden. Bei der Wahl der Haut ist auf kleine, blasse Härchen zu achten, die am unteren Lappenrande stören und einige Wochen (6—8) nach der Operation eine Excision aus dem transplantirten Lappen

---

[1] „Ausnahmslos gut" bedeutet soviel als: der Zweck ist immer erreicht worden. Kleine kosmetische Unvollkommenheiten, die sich nicht corrigiren liessen, können in einer kurzen Mittheilung leicht besprochen werden.

erfordern können. — Den dritten Akt leitet der Operateur damit ein, dass er durch Zug an der Haut dem freien Lidrande und den Cilien die richtige Stellung giebt, in der die Hand des Assistenten sie fixirt. Zeigt der Lappen die geringste Spannung, so wird seine Basis so lange unterminirt, bis er dem Faden ohne Zug leicht folgt. Während der Anheftung hat ihn der Assistent mit einer Sonde oder einem kleinen Kautschuk-Spatel von vorn so glat zu streichen, dass er keine Falten zeigt. —

Drei Tage unter doppelseitigem Verbande (Borlint, Guttaperchapapier, Verbandwatte mit Borsäure, Binde) genügen in allen Fällen, die Lage zu sichern und die Suturen zu entfernen. Ein Eiterpunkt am Stichkanal, oberfläche Gangrän eines Hautstückchen sind ohne Einfluss auf das Resultat. Nach drei Tagen wird das nicht operirte Auge, am 9. das operirte frei gelassen. Wir haben aber auch Heilungen nach 48 Stunden beobachtet.

Die Dimensionen des Lappens sind nach den Regeln der Chirurgie zu bestimmen. Die Höhe hängt von der Breite des Intermarginal-Schnittes ab (26 mm ca. = 30 mm Lappenhöhe, die Breite von der Breite des intermarginalen Theiles und der Wimperstellung. Letztere entscheidet therapeutisch, erstere kosmetisch; deshalb soll der Lappen lieber etwas zu breit sein, — ein Fehler, der am oberen Lide kaum auffällt und in jedem Falle durch eine Excision leicht zu corrigiren ist.

Sofort nach der Operation stehn die Wimpern richtig. Am nächsten Tage ist vor den Wundflächen der beiden Lidplatten und der Hinterfläche des Lappens eine den kleinen Raum zwischen den beiden Platten füllende Zwischen-Substanz neu gebildet, die eine Annäherung des Wimperrandes an den Knorpel selbst dann nicht zulassen würde, wenn der Lappen sich abgestossen hätte (in 24 Stunden unmöglich). Die Stellung der Wimpern ist mithin von der Heilung des Lappens unabhängig. Nach wenigen Wochen ist die Zwischensubstanz eine fast blutleere, feste, dem Knorpel ähnliche Masse geworden, aus der sich keilförmige Stücke, wenn der Lappen zu breit ist, excidiren lassen. Die feste Masse schrumpft nicht weiter.

Als Trichiasis-Operation unterscheidet die Methode sich von den älteren, sogenannten Transplantationen 1. dadurch, dass sie nach hinten gerichtete Cilien nicht nach oben resp. unten dislocirt, sondern nach vorn richtet, 2. dass sie den Chancen einer Transplantation nicht den Cilienboden, den sie erhalten will, sondern ein beliebiges Hautstück aussetzt.

Das neue Verfahren schafft ferner Ersatz für den intermarginalen Theil sowohl bei blepharitischer Atrophie des Lidrandes, als auch in späten Stadien der Conjunctivitis follicularis. Der die Literatur durchziehende Irrthum, dass das Entropion, der gewöhnliche Begleiter der Trichiasis tracho-

matosa, primo loco von der Schrumpfung der Conjunctiva abhängig sei, während es in Wirklichkeit einzig und allein oder der Hauptsache nach vom Druck des M. orbicularis abhängt, hat die Heilung gewisser Entropien nach der Trichiasis-Operation unerklärt gelassen. Durch Einschaltung einer Zwischen-Substanz zwischen Knorpel und Muskel gelingt es, Entropion und Trichiasis zu verhüten.

Die Schrumpfung der Conjunctiva mag noch so hochgradig sein, noch so rapid fortschreiten, es kommt zu keinem Entropion, wenn der Muskel keinen Angriffspunkt am Lidrande hat. Wie weit die Wirkung des Muskels reicht, davon kann man sich nach der Operation leicht überzeugen, wenn man die Lider gewaltsam schliessen lässt.

Eine Reihe von Indicationen geben die Vorboten der Trichiasis und die langwierigen Entzündungen des Cilienbodens, die den Haarwurzeln um so gefährlicher sind, je mehr Widerstand der Tarsus gegen die Ausdehnung des festen, entzündlich infiltrirten Gewebes leistet. — Der freie Lidrand hat im Krankheitsbilde der C. follicularis seine eigene Pathologie und Therapie, von der in den Lesebüchern nicht viel zu finden ist. Sie soll in nächster Zeit eingehender besprochen werden.

II. Etwas über Trachom.

Von Dr. M. Reich in Tiflis.

In jüngster Zeit ist in der russischen ophthalmologischen Literatur ein reger Meinungswechsel über Trachom aufgetaucht, welcher nicht allein oculistisch-militärisches, sondern auch rein wissenschaftliches Interesse haben und vielleicht zur Meinungsveröffentlichung deutscher Ophthalmologen führen dürfte.

Gelegentlich einer Polemik mit einem Armeecorpsarzt sprach ich die Meinung aus, es wäre den Follikelbildungen (ob in der That Follikel in rein histologischem Sinne, oder follikelähnliche Gebilde, kleine Lymphome, lymphatische Hyperplasien, ist ja noch nicht ganz entschieden) in der Conjunctiva, als solchen, makroskopisch nicht möglich anzusehen, ob sich aus denselben alle weiteren Stadien eines folliculären Trachoms (oder einer Conj. follicularis) entwickeln würden oder nicht, oder ob solche sich früher oder später auch spontan rückbilden (verschwinden) würden. Viele Beobachtungen an einer grossen Reihe von Individuen (periodische Revisionen von Regimentern) haben mich nämlich zur Ueberzeugung gebracht, dass aus Fällen von geringer Follikelbildung (3—5—10 Follikel etc.) in einer übrigens ganz normalen, auch nicht hyperämischen Conjunctiva (besonders der unteren Uebergangsfalte) sich unter Umständen alle weiteren Stadien

einer ausgesprochenen Conjunctivitis follicularis ausbilden können, aber durchaus nicht immer zu entwickeln brauchen; und dass aus solchen Fällen mit der Zeit das vollkommene Bild eines vorgeschrittenen Trachoms[1] entstehen kann, dass Conjunctivitis follicularis (auch nur in subacuter und acuter Form) sehr ansteckend sein kann und mit Trachoma folliculare in diesem Sinne identisch ist.

Wenige Follikel in einer sonst normalen Conjunctiva — also auch ohne pathologische Secretion — sind meiner Meinung nach nicht contagiös, und junge Leute mit solchen können mit diesen (immer doch pathologischen Bildungen) in den Militärdienst aufgenommen werden, ohne dass man — bei gehöriger Aufsicht und hygienischen Maassregeln — zu befürchten brauchte, dieselben würden andere Soldaten anstecken und trachomatöse Endemien oder Epidemien verursachen. (So in Kasernen, Kadettencorps, Feldscheererschulen u. dgl.)

Solche Fälle halte ich für die ersten Anfänge einer Conjunctivitis follicularis (Trachoma folliculare), welche sehr gut auch spontan schwinden, sehr lange unverändert bleiben können, aber auch in die weiteren hohen Entwickelungsstadien des folliculären Trachoms übergehen und mit bindegewebiger Schrumpfung der Conjunctiva endigen können.

Mit einem Worte: es giebt keine besondere Conjunctivitis follicularis im Sinne Saemisch's, welche als solche nicht mit narbiger (bindegewebiger) Veränderung der Conjunctiva verlaufen könnte; es giebt kein besonderes „granulöses Trachom", welches pathologisch-anatomisch von dem „folliculären Trachom (Conj. follicularis)" verschieden wäre, wobei natürlich die chronische Blennorrhoe (von Manchen noch Trachoma papillare genannt) nicht mit in Rechnung gebracht wird.

Im Ganzen also ist meine Meinung auf Grund der schönen Untersuchungen von Rählmann, Jacobson, Mandelstamm und eigenen klinischen Beobachtungen gebaut.

Prof. Adamück (Kasan) behauptet (im „Wratsch" 1886. No. 50), dass derjenige pathologische Zustand der Conjunctiva, welchen man so oft Trachoma folliculare nennt, gar nicht zum Trachom gerechnet werden kann, und schlägt vor, denselben Folliculosis conjunctivae zu bezeichnen, welche nichts mit dem Trachom gemein habe. Was er aber Trachom nenne, theilt er nicht mit, und spricht sich nur in dem Sinne aus, dass letzteres durch Ansteckung entstehe, im Gegensatze zur Folliculosis conjunctivae (welche ich Conjunctivitis folliculare — Trachoma folliculare nenne), die nie ansteckend sein könne. (Auch nicht bei pathologischer Secretion?).

Dem entgegen theilt auch Prunoff ziemlich ausführliche Krankengeschichten mit, aus denen auch mit Evidenz hervorgeht, dass, während in einer Familie z. B. die Einen an leichter Folliculosis, die Anderen an

[1] In dem gewöhnlich gemeinten Sinne.

ausgeprägter Conj. follicularis mit den weiteren, auch atrophischen Trachomperioden erkranken.

Dr. Kucharsky, welcher auf meine Anregung im bacterioskopischen Laboratorium der Militärmedicinalverwaltung in Tiflis die Arbeiten von Sattler und Michel wiederholte, fand in den Follikeln des Trachoms und in den Follikeln der angeblich davon verschiedenen Folliculosis[1]) — denselben Trachomcoccus, obgleich ihm Impfung deren Inhaltes und der Coccusculturen auf die menschliche Conjunctiva nicht gelang.

Bacterioskopisch ist also Folliculosis und Conj. follicularis auch dasselbe. [Die Arbeit von Dr. Kucharsky soll nächstens ausführlich referirt werden.]

In der That ist es, meiner Meinung nach, unmöglich, feste klinische Anhaltspunkte anzuführen, auf Grund welcher man in jedem Falle behaupten könnte, diese Follikelbildungen in der Conjunctiva seien gewiss ganz gutartig und könnten nie zur starken Entwickelung kommen, jene aber seien die echten „trachomatösen", und müssten durchaus alle die weiteren Stadien des Processes mit sich führen. Auch das klinisch sehr lange Unveränderliche des Bildes kann als Differentialdiagnose nicht gelten.

Geringe Follikelbildung in einer übrigens normalen Conjunctiva ist auch ein folliculäres Trachom (Conj. follicularis) im allerersten Stadium der Entwickelung, und in diesem Stadium nicht gefährlich, ohne merkbare Secretion nicht ansteckend (oder die Ansteckungsfähigkeit, sollte man eine solche zulassen, ganz minim), müsste deshalb als solche die Aufnahme in den Dienst eigentlich nicht verhindern, und braucht durchaus nicht durch Infection zu entstehen.

In diesem Sinne sprach sich auch Prof. Chodin (Kiew) aus, welcher die Folliculosis als leichte, oberflächliche Form der Conjunctivitis follicularis, durch Infection und nicht durch Infection entstehend, versteht, die andere, schwere Form mit sehr langsamem Verlauf und Narbenbildung — als tiefe, gewöhnlich aus der ersten sich entwickelnde Form versteht. — Die Form der Conjunctivitis follicularis könne, wegen ihrer Chronicität, Narbenbildung und überhaupt schwerer Folgen für das Auge, Folliculärtrachom genannt werden; wolle man aber überhaupt den Ausdruck Trachom behalten, so müsse man auch die Benennung papilläres Trachom gelten lassen, da auch diese Form (chron. Blennorrhoe, chron. Conjunctivitis? Ref.) sehr chronisch verläuft, zu Pannus und Narbenbildung führt etc.

Solch eine Theilung der folliculären Conjunctivitis (in Folliculosis und Trachoma folliculare) wäre aber nur eine rein praktische, da im wissen-

---

[1] Fälle von Folliculosis, die ganz von Conj. follicularis (Trach. folliculare) verschieden sein sollten, wurden von Dr. Larionow ausgesucht und als solche Dr. Kucharsky zugeschickt.

schaftlichen Sinne Beides ein und denselben Process, nur in verschiedenen Stadien desselben, darstellt.

Also ist diese Meinung mit der meinigen identisch. Die Ursachen, warum eine Conj. follicularis ein Mal zurückgeht, das andere Mal sehr lange fast unverändert bleibt, das dritte Mal in die weiteren Trachomperioden übergeht, sind noch lange nicht aufgeklärt.

Ich bin der Ueberzeugung, dass viele Fälle des von Einigen sogen. echten „Trachom" (welches von Anderen auch papilläres genannt wird), im Anfange im Grunde genommen folliculärer Natur sind, obgleich solche zu der vielleicht gerade beobachteten Zeit nichts mehr von folliculärem Aussehen haben, welches in den Anfangsstadien (die dem Arzte meistens entgehen), ganz charakteristisch und eclatant ist, dann später sich mit papillärer Schwellung und diffuser lymphatischer Infiltration complicirt und noch später den hyperplastischen und atrophischen Processen diffusen Charakters Platz macht.

Es giebt aber entschieden chronisch hyperplastische, später zu diffuser, mehr oder weniger oberflächlicher Conjunctivalnarbenbildung (Sclerose) führende Processe, die — im Gegensatz zur Conjunctivitis follicularis (Trachoma folliculare) — kaum je Andeutungen von folliculären Hyperplasien aufweisen, aber andererseits auch nicht chronische Blennorrhoe genannt werden können. Dies sind solche Conjunctivalaffectionen, die ich in einigen Dörfern des armenischen Hochlandes (Transkaukasien) zu sehen Gelegenheit hatte, und zwar auf einem grossen Theil (z. B. 20—30 %) der Bevölkerung. Als Ursache solcher könnte vielleicht zum Theil die, wenn auch nur geringe, aber chronische Reizung der zarten Schleimhaut durch den Rauch und feinen Staub in den Lehmhäusern der armenischen Dörfer (z. B. Amarat, kleiner Karaklis) angesehen werden (Heizung der primitiven Oefen mit Kisiak, d. h. getrocknetem Viehmist, oder auch einfaches Brennen desselben auf dem Lehmboden unter einem Dachfenster in der Lage, wobei ein Theil des Rauches sich im Wohnraum verbreitet).

Andererseits können solche Conjunctivalprocesse, welche etwas an die „essentielle Bindehautschrumpfung" erinnern, wohl auch durch mycotische Erkrankungen bedingt werden, — ein noch fast unbetretenes Untersuchungsfeld; noch unlängst wurde in der kaukasischen medicinischen Gesellschaft ein Fall demonstrirt (Dr. Larionow), welcher bei dem Bilde einer chronischen Conjunctivitis mit diffuser, oberflächlicher Narbenveränderung einen Streptothrix erwies.

Gesellschaftsberichte.

1) K. k. Gesellschaft der Aerzte in Wien. Sitzung vom 10. Juni 1887. (Schluss.) (Deutsche Medizinal-Zeitung. 1887. Nr. 51.)

Ein Fall von Synchysis scintillans.

Hr. Königstein demonstrirt ein Präparat, welches von einem von dieser seltenen Erkrankung befallenen Auge herrührt. Trotz der Affection konnte der Besitzer des letzteren sich desselben im Leben ganz gut bedienen, was in diesem Falle um so leichter constatirt werden konnte, da das andere Auge des Pat. amaurotisch war. K. vermag sich nur eines diesbezüglichen ausführlichen Sectionsbefundes zu erinnern. Die Krankheit besteht in einer Verflüssigung des Glaskörpers, welcher von Tausenden von Krystallen durchsetzt erscheint. Poncet hat in einem Falle Cholestearin-, Leucin- und Tyrosinkrystalle gefunden.

Der Glaskörper des Auges erscheint fetzig, durchsetzt von zahllosen kleinen gelblichen oder gelb-röthlichen Pünktchen, die mit freiem Auge sichtbar sind. Unter dem Mikroskop sieht man zahllose, äusserst zarte Fäden, welche von Körnchen besetzt sind und viel stärkere, stark lichtbrechende Fäden, welche bei schwacher Vergrösserung als Nadeln imponiren, die jedoch unter Immersion sich als Umgüsse der vorgenannten feinen Fäden darstellen; auch diese sind von zahllosen Körnchen besetzt, welche überhaupt in grosser Menge den Glaskörper erfüllen. Ausserdem sieht man sphäroide Körperchen, die einen concentrischen und gleichzeitig radiären Aufbau zeigen und mit Leucin Aehnlichkeit haben. Cholestearin und Tyrosin wurden weder chemisch noch mikroskopisch nachgewiesen. K. erwähnt noch ausserdem eine Publication von Panas, welcher durch regelmässige Darreichung von Naphtalin bei Kaninchen Synchysis scint. erzeugen konnte; die Krystalle bestanden aber in diesem Falle aus oxalsaurem, schwefelsaurem und kohlensaurem Kalk.

---

2) Chicago Medical Society. Meeting of January 17. 1887. (The Chicago Med. Journ. and Exam. 1887. March.)

Dr. Lyman Ware hält einen Vortrag über die klinischen Erscheinungen des Glaucoms.

In der Discussion hebt Prof. F. C. Hotz ergänzend die Symptome hervor, die den Hausarzt auf Glaucom aufmerksam machen sollten: gastrische, febrile Erscheinungen und Kopfschmerzen (Hemicranie) neben den Sehstörungen.

Prof. E. L. Holmes berichtet über die Extraction eines kleinen Eisenfragmentes aus der Vorderkammer mittelst Pincette.

Dem Magnet traute er nicht die Kraft zu, den im Fontana'schen Raum fest eingekeilten Fremdkörper anzuziehen.

Prof. Coleman hält die Anwendung des Elektromagneten überhaupt für eine Spielerei (?), die nur damit entschuldigt werden könne, dass der Bulbus ohnehin der Enucleation (?) verfallen ist, wo man über die Existenz eines Fremdkörpers im Bulbus im Zweifel bleibt.

Prof. Holmes und Colburn theilen diesen, nach so zahlreichen in der Literatur berichteten, günstig verlaufenen Magnetextractionen allerdings unbegreiflichen Skepticismus nicht und führen einschlägige Fälle an.

H. theilt gleichzeitig die Geschichte eines intraocularen, pigmentarmen Rundzellensarcoms der Chorioidea mit.

Die Geschwulst hatte bereits die Cornea perforirt. Die Enucleation ging leicht von Statten, infiltrirtes Gewebe blieb nicht zurück.

Dr. Boerne Bettmann hält einen Vortrag über den Zusammenhang zwischen Augen- und Nasenkrankheiten.

Dr. Henry Gradle führt in der Discussion als Beispiele, wo es gilt, die primäre Nasenaffection zu heilen, an: Pseudo-Erysipel der Lider, eine Folge von Blutstaunngen in dem vorderen Gebiet der unteren Nasenmuschel, periodisches Heufieber (Frühjahrscatarrh), Epiphora bei entzündlicher Schwellung der Nasenschleimhaut ohne Strictur in den Thränenwegen, Asthenopie, die vollständig nur gehoben wird, wenn ein gleichzeitiges Nasenleiden (z. B. Polyp) beseitigt wird.

Dr. H. M. Starky spricht über einige Modificationen in der Behandlung der Stricturen des Ductus nasolacrymalis.

Er sondirt im Allgemeinen nicht sehr oft, und lieber mit Gelatinebougies, als metallenen Sonden; träufelt dagegen häufiger Adstringentia in den Canaliculus ein.

Dr. A. P. Gilmore betont, dass Epiphora nicht immer auf Stricturen bezogen werden dürfe, sondern oft auf Reflexe zurückzuführen sei, die namentlich von der Nasenschleimhaut ausgehen.

Prof. W. Franklin Coleman trägt über sympathische Ophthalmie vor und giebt zum Schluss in Form einer Tabelle die Indicationen und Contraindicationen zur Enucleation bei drohender sympathischer Entzündung an. Im acuten Stadium einer Ophthalmie vermeidet er nach dem Beispiel der englischen Autoren die Enucleation.

Prof. J. E. Colburn hält eine möglichst frühe Evisceration des Bulbus für gerechtfertigt, wenn durch einen im Augapfel verbliebenen Fremdkörper die Sehkraft unwiederbringlich verloren worden ist und es sich z. B. um Arbeiter handelt, die einmal nicht die nöthigen Cautelen beobachten können, andrerseits ihre Arbeitsfähigkeit so früh wie möglich wiedererlangen wollen.

Peltesohn.

Referate, Uebersetzungen, Auszüge etc.

1) **Experimentelle Studie über traumatische Cataract**, von Dr. Carl Schlösser, Privatdocent und Assistent an der königl. ophthalmologischen Universitätsklinik zu München. Mit 6 Tafeln und 2 Holzschnitten. München 1887.

Verf. hat seine interessanten und ausserordentlich fleissigen Untersuchungen an der Hand des Thierexperimentes vorgenommen, insofern er bei Kaninchen, Katzen und Meerschweinchen mit Hülfe eines Graefe'schen Messers der vorderen oder hinteren Linsenkapsel resp. Corticalis eine kleinere oder grössere Verletzung beibrachte und den Verlauf in vivo zunächst beobachtete, sodann aber den Befund anatomisch genau feststellte. Die Versuchsthiere wurden, um jedes Stadium der Veränderung kennen zu lernen, 1, 2, 3, 4 ... bis 24 Stunden nach der Verletzung getödtet, weiterhin in steigenden Zeitintervallen bis zu einem halben Jahre, und es wurden so fortlaufende Präparate gewonnen, die über jede Entwickelungsphase der dem Trauma folgenden progressiven und regressiven Erscheinungen Aufschluss geben konnten. Die Präparate wurden in Sublimat, dann in Jodalkohol und absolutem Alkohol gehärtet, eine Methode, die jedoch Verf. nicht unbedingt für diese Zwecke empfehlen kann, insofern nach Einlegung in Canadabalsam blauschwarze Krystalle sich bilden, die sehr stören und auch Pigment vortäuschen können.

I. Klinisches Bild der traumatischen Cataract.

Bei kleinen, 1—3 mm langen Verletzungen der Vorderkapsel zeigt sich kurz nach dem Insult eine milchweisse Platte, in deren Mitte sich entsprechend dem Schnitt ein dunkler Streifen befindet. (Contrasterscheinung.) Die milchweisse Trübung besteht aus den in zahlreiche Myelinkugeln zerfallenen Linsenfaserenden. Die Platte wird zur prominenten Flocke, und diese selbst verschwindet bald spurlos, während neue Linsenmassen aus der Wunde nachquellen. Diese Vorgänge gehen im Beginn rasch vor sich, werden nach 8—10 Stunden langsamer und hören nach 18—20 Stunden auf, nicht weil die Kapselwundränder verkleben, sondern weil sich eine äusserst feine, weissliche Faserstoffmembran bildet, welche die Linsenmassen gegen das Kammerwasser abschliesst. Bei ausgedehnten Verletzungen tritt dieser Moment der beginnenden Verheilung viel später oder gar nicht ein und die ganze Linse wird resorbirt. Ebenso ist es mit Verletzungen am Aequator, nur dass hier nicht leicht die ganze Linse verschwindet. Die rascheste Heilung tritt bei Kapselwunden ein, die von Iris bedeckt sind und zwar durch die abschliessende Wirkung kleiner flächenhafter hinterer Synechien. Bei rasch geheilten Läsionen hören nach erfolgtem Wundverschluss weitere Veränderungen in der Linse auf, bei langdauernder Vernarbung hingegen bildet sich auch nach der Heilung der Wunde eine consecutive, geblähte Cataract, ähnlich der Catar. diabet. — Die Läsion der hinteren Kapsel ohne Verletzung der Corticalis alterirt die Linse selbst nicht, war aber die Corticalis mitgetroffen, so tritt nach Wochen eine sehr langsam sich bildende totale Cataract ein.

II. Degenerative Vorgänge:

a) der Linse bei Verwundung der Vorderkapsel.

Nach Eröffnung der Vorderkapsel geht das Kammerwasser zunächst in das capillare Maschenwerk, welches zwischen Kapselepithel und den aneinanderstossenden Linsenfaserenden besteht. Schon nach halbstündigem Bestande einer Wunde der Vorderkapsel finden sich über die ganze Vorderfläche verbreitet Vacuolen in den Linsenfaserenden (und zwar immer in den jungen Fasern, niemals in den alten, die keinen Kern mehr erkennen lassen). Die Vacuolen liegen meist vor dem Kern der Faser, oft so dicht vor demselben, dass er geneigt oder quer gestellt wird. Zugleich mit diesen Veränderungen am vorderen Linsenabschnitt tritt constant eine eigenthümliche Veränderung der hinteren Corticalis ein, dergestalt, dass sich zwischen den Linsenfasern, unweit der hinteren Kapsel und parallel mit derselben verlaufend, ein zusammenhängendes System von Lücken bildet, die mit kleinkörniger, granulirt aussehender Masse gefüllt sind. Heilt die Kapselwunde, so verschwindet diese „Quellungsschicht der hinteren Corticalis“ spurlos. Fast gleichzeitig mit der beschriebenen Veränderung oder etwas später treten perinucleäre Kanäle auf, d. h. es bildet sich ein den Linsenkern von hinten nach vorn umfassendes System von Lücken, die ebenfalls mit feinkörniger Masse erfüllt sind. Verf. möchte übrigens die Constanz des Auftretens dieser perinucleären Kanäle zu Gunsten der v. Becker'schen interfibrillären Gänge, die von O. Becker und Anderen bestritten wurden, verwerthen. Diese Kanäle nun, wie sie mit der Quellungsschicht der hinteren Corticalis zusammenhängen, münden auch in die Sternstrahlen ein, in denen sich ebenfalls ein körniger Inhalt findet, welcher die nach des Verf.'s Ansicht hier präexistenten capillaren Lücken ausfüllt. Nun quillt der Inhalt der Linsenfasern vor dem Kern und entleert sich in Gestalt von Myelinkugeln

unter die Kapsel resp. in die vordere Kammer. — Die bisher geschilderten Veränderungen sind noch reparabel, wie Verf. Gelegenheit hatte zu beobachten, während die noch zu beschreibenden zur progressiven Cataract führen. Und zwar tritt nun zunächst Kerntod in der von O. Becker beschriebenen Weise auf und Quellung der Linsenfasern an einzelnen Stellen mit Trübung des Inhaltes. Dieser Zerfall der Linsenfasermasse ist oft so rapid, dass sich in dem Zelldetritus noch Kernreste vorfinden. — Der Linsenkern widersteht am längsten der Zerstörung, die Dauer der völligen Resorption des Kernes beträgt für ganz alte Thiere 8—10 Wochen.

b) Degenerative Vorgänge in der Linse bei Verwundungen der Hinterkapsel.

Die Experimente fielen hier nicht so sicher aus, da sich die gesetzte Verletzung betreffs ihrer Ausdehnung nicht so genau beschränken liess. Offenbar hatte die alleinige Verletzung der Kapsel keine weiteren Folgen, während die Mitverletzung der Corticalis leichte Faserquellung mit Bildung einer hinteren Quellungsschicht (jedoch ohne Vacuolenbildung und perinucleäres Kanalsystem) nach sich zog.

c) Cataracta traumatica consecutiva.

Tritt Restitutio ad integrum nicht ein, so kommt es zur Cataracta consecutiva. Die Alteration ist, da chemische Veränderungen nicht nachweisbar sind, als eine physikalische aufzufassen. Die regellos gekrümmten Faserbündel, die Differenz der Brechung des normalen und veränderten Faserinhaltes u. s. w. erinnern lebhaft an das Bild bei Catar. diabetica. Regelmässig fand sich übrigens als erstes Symptom eine schalenförmige Trübung der hinteren Corticalis nächst der hinteren Kapsel.

d) Degenerative Vorgänge der Kapsel.

Die Linsenkapsel verhält sich bei den meisten Insulten völlig passiv; sie rollt sich auf und zwar um so mehr, je grösser die Wunde ist, und scheint sich sonst nicht weiter zu verändern, höchstens wird die Umbiegungsstelle leicht arrodirt.

e) Degenerative Vorgänge des Epithels.

Direct in Folge der Verletzung gehen die Zellen zu Grunde, indem wahrscheinlich unmittelbar durch die Quetschung bedingt Kerntod eintritt und molecülärer Zerfall. Diese Veränderungen sind nur in nächster Nähe der Wunde zu sehen, wo das Trauma direct wirken konnte. Auf dieselbe mechanische Ursache glaubt Verf. die Resultate der Versuche von Julie Sinclair zurückführen zu müssen, die mit dem Lapisstift die Kapsel touchirte und aus den Epithelveränderungen die Durchlässigkeit derselben für chemische Agentien nachweisen wollte. Ebenso ist wohl auch meist die nach Spaltung des Ulcus corneae (Saemisch) auftretende Linsentrübung aufzufassen. — Indirect durch Zutritt des Kammerwassers entstehen aus den Epithelien die sogenannten Blasenzellen (Wedl) oder hydropischen Zellen (Becker) und zwar ungefähr 5 bis 8 Stunden nach der Verletzung, jedoch meist nur dann, wenn dieselbe gross war. Eigenthümlicher Weise finden sich diese hydropischen Zellen nicht in der Nähe der Wunde, sondern mehr gegen den Aequator zu. Die normalen Epithelien werden von diesen Zellen comprimirt und erscheinen dann spindelförmig, sternförmig u. s. w. Verf. hat nicht beobachten können, was aus diesen Blasenzellen wird, und glaubt, einen vorübergehenden Hydrops der Zellen vor sich zu haben.

III. Giebt es bestimmte Bahnen in der Linse, in denen die Ernährungsflüssigkeit strömt?

Verf. ist der Ansicht, dass die von ihm beobachteten Wege, d. h. Quellungsschicht der hinteren Corticalis, perinucleäre Kanäle, Sternstrahlen der vorderen Corticalis die Bahnen für den Ernährungsstrom der Linse darstellen. Die Eintrittsstelle nimmt Verf. am Aequator, nahe der hinteren Kapsel an, sodann geht nach seiner Ansicht der Strom durch die Quellungsschicht und die perinucleären Kanäle zu den Sternstrahlen und durch diese zu den Austrittsstellen am Ansatz der Zonula. Die dabei zu postulirenden Stomata hat allerdings Verf. ebensowenig wie Andere finden können.

IV. Heilungsvorgänge nach Kapselverletzung.

Niemals sah Verf. eine Heilung durch einfache Verklebung. Immer bildete sich über der vorquellenden Linsenfaserflocke ein Fibrinniederschlag, welcher jene vor weiterer deletärer Einwirkung des Kammerwassers schützte. Aus diesem Fibrinüberzug, welcher übrigens die Detritusmassen durch sich hindurch in das Kammerwasser gehen liess, entwickelte sich vom Rande her eine feine Bindegewebsbildung, welche die Wunde allmählich mit solider Narbenmasse verschloss. Unter dieser Decke wurde auch später das Epithel ersetzt, indem sich zunächst in der Gegend des Wundrandes ein 3—5 Zellen hoher Epithelwall bildete, der sich gegen die Mitte mehr und mehr verschob und so verschwand. Die Neubildung des Bindegewebes der Narbe ist übrigens höchst interessant, da präexistentes Bindegewebe nirgends in der Nähe vorhanden ist.

V. Regenerative Vorgänge:

a) der Linse.

Ist die Kapselwunde geschlossen, aber nur dann, so kann eine theilweise Regeneration der Linse, auch wenn Kern und Corticalis schon resorbirt sind, eintreten. Functionstüchtig ist aber diese Linse (besser: Krystallwulst) nicht. Im Leben imponirt sie als Nachstaar.

b) der Kapsel.

Die Narbe, welche die Kapselwunde schliesst, kann sich im Laufe der Zeit in kapselartiges Gewebe umwandeln, wenn auch völlige Aufhellung noch nicht beobachtet wurde. Die eigentliche Kapselregeneration kommt jedoch dadurch zu Stande, dass die an die innere Fläche der Narbe sich anlegenden Epithelien eine neue Kapsel an diese Fläche anbilden resp. ausscheiden. Letztere Beobachtung spricht nach Verf.'s Ansicht auch für die Schwalbe'sche Behauptung, dass die Kapsel ein aus Ectoderm und Mesoderm gemeinschaftlich hergestelltes Gebilde sei.

c) des Epithels.

Verf. glaubt, dass das Hauptmoment der schon oben beschriebenen Vorgänge in veränderten mechanischen (Druck-) Verhältnissen zu suchen sei.

Verf. schliesst seine ebenso interessante als klare Arbeit mit Literaturangaben und Figurenerklärung. Dr. Ancke.

---

2) The pathogenic microbe of „acute catarrhal conjunctivitis". By J. E. Weeks, M.D. (The Medical Record. 1887. May 21.)

Um darüber in's Klare zu kommen, welche Krankheit Verf. im Auge hat, ist hier der blosse Name nicht ausreichend, unter welchem die mannichfaltigsten Formen von Conjunctivitis verstanden werden können. Es ist daher dem

Verf. nur zu danken, wenn er an den verschiedenen Stellen seines Artikels immer wieder auf die Symptomatologie der in Rede stehenden Bindehauterkrankung zurückkommt. Sie soll aber nach dem Verf. gar nicht zu verwechseln sein (?): schleimig-eitrige Secretion, nur selten in den schwersten Fällen mit der Thränenflüssigkeit sich mischend, hellgelbe Massen im inneren Canthus, Congestion in der Augapfelbindehaut, aber keine Chemosis oder ausgeprägte pericorneale Injection; nur geringe Lichtscheu; bisweilen Pseudomembranen und rein eitrige Secretion (!). Bei der mikroskopischen Untersuchung dieser Formen von Conjunctivitis findet man nun nach dem Verf. ausnahmslos einen „small bacillus", der nach seinen Erfahrungen der specifische Erreger derselben sein muss. — Verf. ist es gelungen, durch Uebertragung des Secretes von Mensch zu Mensch die Krankheit zu erzeugen, es ist ihm aber nicht gelungen, eine Reincultur des Bacillus herzustellen, vielmehr entwickelte letzterer sich immer nur in Gemeinschaft mit dem „clubbed bacillus". Letzterer allein rief in zahlreichen Impfversuchen niemals eine Conjunctivitis hervor, beide zusammen erzeugten allerdings das typische Bild, wie es oben angedeutet wurde, sodass ein gewisses Maass von Wahrscheinlichkeit der Specifität des Bacillus nicht abzusprechen ist. Der gedachte Bacillus hat nichts gemein mit den zahlreichen, im Conjunctivalsecret schon nachgewiesenen Keimen. Keiner von den bekannteren Kokken oder Bacillen ruft eine ähnliche Conjunctivitis hervor, wie sich Verf. experimentell überzeugte (nur der Streptococcus wurde nicht inoculirt). Der gezüchtete Bacillus selbst ist 1—2 μ lang, stets $^1/_4\,\mu$ dick; in Agar-Agar-Culturen hingen oft 6—12 in einer Kette zusammen, deren einzelne Glieder schwer zu sondern waren. Seine Sporen zeigen keine bestimmten Formen. Der Bacillus färbt sich leicht mit Fuchsin, Gentianaviolett und Methylenblau, aber weniger intensiv als die bekannteren Bacillen. Doppelfärbung ist bisher nicht gelungen; Schnittpräparate der Conjunctiva gelangen gut nach der Gram'schen Methode mit Gentianaviolett. Der Bacillus gedeiht am besten bei 34—38° C.; seine Entwickelung hört bei einer Temperatur unter 30° auf. Letztere Erfahrung bestimmt die Therapie. Durch eiskalte Compressen, die der Pat. im acuten Stadium stets angenehm empfindet, wird die Temperatur der Conjunctiva auf 30° C. herabgesetzt und dadurch die Weiterentwickelung des Krankheitserregers gehemmt. Das acute Stadium läuft dann in etwa 2 Tagen, ab und mildere Adstringentien treten an die Stelle der Eisumschläge. Die durchschnittliche Dauer von 4 Wochen, die bei blos adstringirender Therapie statthatte, wird durch die anfängliche Temperaturherabsetzung um 2 Wochen verkürzt. Peltesohn.

Journal-Uebersicht.

I. v. Graefe's Archiv für Ophthalmologie. XXXIII. 1.

1) Ueber das Verhalten des Epithels bei der Heilung von Linear- und Lanzenmesserwunden in der Hornhaut, von E. Neese in Kiew.

Die Untersuchungen sind an Kaninchen angestellt, die Gültigkeit der Resultate aber auch für den Menschen durch den Befund an einem von Prof. Becker extrahirten Auge festgestellt.

Die Einsenkung eines Epithelzapfens in Cornealwunden ist keineswegs nur Folge mechanischer Spannungsverhältnisse im Sinne eines passiven Vorganges. Es handelt sich vielmehr um ein actives Hineinwuchern des-

selben, das seine Grenze da findet, wo die Cornealsubstanz beider Wundlefzen sich direct berührt, was nur etwa in der Mitte der Dicke der Membran oder etwas innerhalb der Mitte stattfindet. Haben sich die Epithelplatten beider Seiten daselbst berührt, so ballen sich ihre Ränder auf und wuchern in der Richtung von innen nach aussen fort, wodurch ein förmlicher Zapfen zu Stande kommt. — Dieser Vorgang ist bedingt durch einen karyokinetischen Process in den Cornealepithelzellen, und zwar besonders in den tiefen Schichten, speciell in den Fusszellen. Die Karyokinese ist aber nicht auf eine ganz bestimmte Zone der Cornea beschränkt, sondern über die ganze Cornea zerstreut vorhanden; am lebhaftesten „in einem gewissen, allerdings recht ausgedehnten Umkreise — um die Wunde". — Am regsten ist der Process in der 4. Stunde. In der 10. Stunde ist schon eine Abnahme der Lebhaftigkeit zu bemerken. Die Andeutung zonulärer Anordnung ist dann schon ganz verloren gegangen. In der 12. Stunde fand Autor die Figuren zuerst im Epithel der Wunde selbst, das zu dieser Zeit schon beträchtlich an den Wandungen derselben hinabgestiegen war. Nach 24 Stunden sind die Figuren auf der Hornhautoberfläche fast verschwunden; es scheint aber, dass zu Ende des 1. und zu Beginn des 2. Tages der Process in der Wunde selbst ein lebhafterer wird. Ausser den Kernfiguren finden sich mehrfach verstreut kleine Zellen mit kleinem, dunkelgefärbtem Kern einzeln oder paarweise neben einander, die Autor als neugebildete Zellen ansprechen möchte. In den späteren Tagen ist der Process wohl als abgeschlossen zu betrachten.

Es kommt offenbar zu einer Verschiebung der Zellen gegen die Wunde hin. Nur in den Winkeln der Extractionswunde kommt es aber zu einer vollständigen Ausfüllung derselben durch Epithel; sonst erreicht der Epithelzapfen nicht eine so bedeutende Höhe, dass eine vollständige Ausgleichung des Niveaus zu Stande käme. Am tiefsten reicht der Berührungspunkt der Epithelplatten in der Mitte der Wundlänge, da die Wunde hier am weitesten klafft. Bei den Extractionswunden bleibt immer eine rinnenartige Vertiefung; nicht so bei Lanzenmesserwunden; bei diesen wird das Niveau vollkommen ausgeglichen. — Immer aber erfolgt der karyokinetische Process in den tiefsten Epithellagen.

Die Vernarbung bei Lanzenmesserschnitten erfolgt etwa in folgender Weise: Gleich nach Beibringung der Wunde quellen die Hornhautlamellen — zumal ihre Enden — durch Imbibition mit dem ausströmenden Kammerwasser stark an. Die Corneallamellen greifen zahnartig ineinander. Die Enden der mittleren verkleben zuerst miteinander durch den hervorquellenden Parenchymsaft. Die Kammer stellt sich wieder her. Der innere Wundtrichter wird durch ein Pfröpfchen verschlossen, das ein Gerinnungsproduct der gegenseitigen Einwirkung von Parenchymflüssigkeit und Iristranssudat darstellt. Der Epithelzapfen ist nach 30 Stunden als provisorischer Verschluss fertig gebildet. In und um die Wunde sind Rundzellen nur sehr mässig vertreten; am 3. Tage aber kommt es zu reichlicherer Ansammlung derselben und am 4. Tage ist die eigentliche reactive Entzündung fertig entwickelt, durch welche der definitive Wundverschluss geschaffen wird. Es kommt zu Ausstossung des Epithelzapfens durch neugebildetes Bindegewebe aus Umwandlung der Rundzellen. Zum Theil sind diese Zellen Abkömmlinge der fixen Hornhautzellen, an welchen gleichfalls karyokinetische Figuren wahrnehmbar sind. Am 5. Tage ist das acuteste Stadium der reactiven Entzündung schon vorüber. Durch Auswachsen der Spindelzellen um das Mehrfache ihrer ursprünglichen Länge kommt es am 6. Tage zu einer theilweisen Umschnürung, theilweisem Emporgehobenwerden der Zellen des Epithelzapfens, die nun eine partielle Degeneration der Zellen zur Folge haben —

ähnlich der hyalinen Abart der Coagulationsnekrose Weigert's. Der Kern schwindet vollkommen, und es kommt zu einer Art von „Zusammenschweissen" mehrerer benachbarter Zellen. Man bemerkt eine ähnliche Degeneration auch an einzelnen dem Wundkanale benachbarten Wanderzellen. Am 8. Tage ist der Zapfen sehr erheblich reducirt. In den folgenden Tagen erfolgt ein weiteres Vorrücken der sich organisirenden Bindegewebsschicht von innen her gegen die Oberfläche, wozu nachrückende Wanderzellen frisches Material liefern. Endlich am 30. Tage ist die Stelle der Wunde in der Hauptsache nur noch durch ein Fehlen der Bowman'schen und Descemet'schen Membran erkenntlich. Die Vereinigung der Enden der letzteren erfolgt nur durch um das Mehrfache feinere Faserlagen.

In dem oben erwähnten Falle einer Extractionswunde beim Menschen ergab sich, dass am 9. Tage der Wundverschluss noch zu mehr als zwei Dritteln durch Epithel hergestellt ist. Selbstverständlich geht hier der definitive Ersatz durch Bindegewebe langsamer von Statten.

Klafft eine Wunde sehr weit, so kommt es natürlich nicht zur Bildung eines soliden Epithelzapfens, sondern nur zu einer äusseren Schutzdecke Je grösser der Klaffungsgrad, desto mehr Einwanderung von Wanderzellen; ist die Immigration eine sehr beträchtliche, die reactive Entzündung eine sehr erhebliche, so wird es zur Durchbrechung des Epithelhäutchens kommen, ja es wird vielleicht sogar von Anfang dessen Bildung verhindert werden können.

---

2) Ueber das Wesen der Lichtsinnstörung, von Dr. Th. Treitel, Privatdocent in Königsberg i. Pr.

Autor bezeichnet als unstatthaft, die Nachtblindheit als Lichtsinnstörung aufzufassen; denn die Hemeralopie ist nicht charakterisirt durch Abnahme der Unterschiedsempfindlichkeit, sondern im Wesentlichen durch eine Beeinträchtigung sämmtlicher Functionen — also des Raum-, Farben- und Lichtsinnes in den centralen und peripheren Retinalpartien — bei herabgesetzter Beleuchtung. Es handelt sich auch nicht, wie Bjerrum glaubt, um eine Erhöhung der Reizschwelle bei gleichbleibender Unterschiedsschwelle, sondern auch die letztere ist vergrössert. Die Reizschwelle darf überhaupt nur als eine besondere Art der Unterschiedsschwelle aufgefasst werden, und so muss es schon von vornherein als sehr unwahrscheinlich bezeichnet werden, dass eine Veränderung der Reizschwelle bei normaler Unterschiedsschwelle oder Umgekehrtes vorkommen sollte.

Was Wolffberg mit seiner Methode misst, ist nicht eine Anomalie des Lichtsinnes, sondern jene Functionsstörung, die das Wesen der Hemeralopie ausmacht. Als Herabsetzung des Lichtsinnes darf nur eine Abnahme der Unterschiedsempfindlichkeit bezeichnet werden. (Die Veröffentlichung diesbezüglicher Untersuchungsergebnisse bei verschiedenen Amblyopien durch den Autor steht bevor.)

Legt man den richtigen Begriff der Lichtsinnstörung zu Grunde, so kommt man zum Resultate, „dass die Functionsstörung der verschiedenen Qualitäten des Gesichtssinnes stets miteinander parallel verlaufen". Nach unseren heutigen Kenntnissen können dieselben auf dreifache Weise entstehen: „Durch Trübung der brechenden Medien, durch sämmtliche Krankheiten des nervösen Sehapparates und durch Hemeralopie." Eine Störung des Lichtsinnes unabhängig von Störung des Raum- und Farbensinnes ist undenkbar.

---

3) **Die Augenheilkunde bei den Griechen,** von Prof. J. Hirschberg.

Die auf Augenheilkunde bezüglichen Stellen der ältesten Autoren werden, da ihre Angaben kurz und dunkel und ihre Hauptwerke theilweise verloren gegangen sind, erst durch die Lectüre späterer Schriftsteller verständlicher. Die Schriften des Aëtius und Paul v. Aegina sind von denen späterer Autoren die wichtigsten. Vielfach finden sich in den Uebersetzungen derselben aus Mangel augenärztlicher Kenntnisse grobe Fehler.

Des leichteren Verständnisses wegen schlägt daher Autor diese umgekehrte Reihenfolge ein und beginnt mit

Johannes Actuarius. (Lebte im 13. Jahrhundert zu Byzanz).

In seinem Werke *περὶ διαγνώσεως παθῶν* fand Autor eine kurze, schöne Abhandlung über Diagnostik der Augenkrankheiten. Allerdings enthält die Arbeit auch viele Angaben aus anderen Autoren, so besonders aus Paulus Aegineta.

Prof. Hirschberg giebt neben einander die Uebersetzung und den griechischen Originaltext und lässt unten Erläuterungen sprachlicher und sachlicher Art folgen.

Johannes Actuarius theilt die Bindehautkrankheiten ein in *τάραξις, ὀφθαλμία, φλεγμονή* und *ῥεύματος ἐπιφορά*. Die drei ersten könnten wohl als Hyperämie, Catarrh und Blennorrhoe gedeutet werden.

Er spricht vón *χύμωσις* (unserer Chemose); doch darf das Wort nicht von *χυμός* (Saft) hergeleitet werden, sondern ist durch Itacismus aus *χήμωσις* entstanden, von der Aehnlichkeit mit dem Aussehen einer Gienmuschel: *χήμη*.

Bluterguss unter die Bindehaut des Augapfels nennt er *ὑπόσφαγμα*, unter welcher Bezeichnung es auch heutzutage noch in der Ophthalmologie verstanden wird. Es entsteht durch Verletzung.

Gleichfalls mehr durch Verletzung entsteht das Oedem in der Umgebung der Lider (*οἴδημα*). Emphysem (*ἐμφύσημα*) kommt von einer Luftansammlung in den Lidern selbst.

Psorophthalmie (*ψωροφθαλμία*) nennt er einen Zustand von juckender Empfindung am Lide in Folge salziger Absonderung, Xerophthalmie (*ξηροφθαλμία*) dagegen eine Schwerbeweglichkeit der Augen mit Schmerz ohne flüssige Absonderung — trockenen Catarrh, nicht aber etwa unsere Xerose.

Das Ectropium (*ἐκτρόπιον*) wird erwähnt, von Entropium ist nicht die Rede; dieses letztgenannte Wort unserer Nomenclatur hat eigentlich ganz anderen Sinn und wäre — soll es durchaus ein griechisches Wort sein — etwa mit *εἰστραπή* zu übersetzen. Die Griechen nannten es *φαλάγγωσις*.

Dakryocystitis wird *αἰγίλωψ* genannt; hat aber noch kein Durchbruch stattgefunden: *ἀγχίλωψ*. Es ist auch von den hartnäckigen Fisteln die Rede.

Ferner findet sich eine gute Beschreibung des Trachoms, des Hagelkornes und Gerstenkornes, im Weiteren der *φθειρίασις*.

Ausfallen der Haare des Lides nennt J. *μαδάρωσις* (von *μαδᾶν*, zerfliessen, ausgehen).

πτίλωσις ist eine narbige geröthete Verdickung der Lider, die auch zuweilen die Cilienhaare zerstört; doch wachsen letztere nach der Heilung des Uebels wieder.

Unsere Trichiasis wird unter dem Namen *τρίχωσις* beschrieben und das Ausziehen der Cilien empfohlen. Bei Pseudo-Galen findet sich das Wort *τριχίασις*. Das Wort *διστιχίασις* findet sich bei Paulus v. Aegina.

Thränenträufeln werde bedingt durch Schwund der Carunkel. Es giebt zweierlei Zustände an der letzteren: *ἐγκανθίς* und *ῥοιάς*, Hypertrophie und Atrophie.

βόθριον heisst das hohle, enge, ungereinigte Geschwür der Cornea; ist es

breiter und weniger tief, so heisst es *κοίλωμα*. Die Randphlyctäne heisst *ἄργεμον*.

ἐπίκαυμα nennt Johannes „ein schmutziges, unreines, schorfiges Geschwür, bei dessen Reinigung öfters das Auge ausfliesst". Bei den Galenikern bedeutet dieses Wort seinem ursprünglichen Sinne gemäss: Verbrennung.

Unter *πρόπτωσις* versteht er einen Vorfall der Regenbogenhaut (wogegen die Galeniker darunter „Exophthalmus" verstehen). Ein kleinerer Irisvorfall heisst *μυιοκέφαλον* (Fliegenkopf, aber nicht *μυοκέφαλον*!), ein grösserer *σταφύλωμα*; bei Celsus findet sich diese letztere Bezeichnung auch auf unsere Scleralstaphylome ausgedehnt. Fällt das Meiste vor und liegt vor den Lidern, so wird dies *μῆλον* (Apfel) genannt.

ὄνυξ (Nagel) heisst Eiterunterlaufung der Cornea, die der Form nach dem Weissen der Fingernägel gleicht. *ὑπόπυος* heisst „eiterunterlaufen", würde also nur für den Hornhautabscess passen; ganz unrichtig aber ist es, dafür *ὑπώπιον* (die Wangengegend) zu gebrauchen.

Eine oberflächliche Hornhautnarbe heisst *οὐλή* oder *νεφέλιον*; die tiefen werden *λευκώματα* genannt.

Das Pterygium (*πτερύγιον*) wird gut beschrieben. Die schlimmsten Augenübel sind Carbunkel (*ἀνθρακώσεις*) und Carcinome (*καρκινώματα*).

Mydriasis (*μυδρίασις*) und im Gegensatze Phthisis (*φθίσις*) — nicht Myosis! — werden erwähnt. Auch vom Kleinersehen bei Mydriasis ist die Rede. Die Ableitung des Wortes *μυδρίασις* ist zweifelhaft. Bei Arētus wird merkwürdiger Weise das Wort für Pupillenverengerung gebraucht. Wollte man durchaus griechische Nomenclatur verwenden, so müsste man sagen: *πλατυκορίασις* und *στενοκορίασις*. Wollte man das Wort „Myosis" gebrauchen, so müsste es „Miosis" geschrieben werden, von *μείωσις* = Verkleinerung. Phthisis verkleinert nur die Pupille, Atrophie den ganzen Bulbus.

Das Wort „*νυκτάλωψ*" wird von Hippokrates für „tagblind" gebraucht, von Galenus aber und den Galenikern für „tagblind" und „nachtblind", so dass es besser ist, das Wort zu vermeiden; ebenso *ἡμεράλωψ*. Merkwürdiger Weise findet sich bei Johannes *νυκτάλωψ* auch noch mit dem Adjectiv *ἐαρινός* (frühlingsmässig), womit die essentielle Nachtblindheit bezeichnet wird, die in der Sonnengluth entsteht.

γλαύκωμα und *ὑπόχυμα* trennt Johannes. Ersteres nennt er ein Leiden der Krystalllinse, die in die hellblaue Farbe übergeführt wurde, *ὑπόχυμα* den Erguss von Flüssigkeit und deren Gerinnung zwischen Hornhaut (Iris) und Krystalllinse. Glaucom ist unheilbar. Man erblickte damals in der Linse das Organ des Sehens, wie wir in Sehnerv und Netzhaut. Cataracta wurde nur für eine Gerinnung zwischen Linse und Iris (*ὑπόχυμα*) gehalten; dieses ist nach Autor in den meisten Fällen heilbar. Es wäre an der Zeit, anstatt „Glaucom" die Bezeichnung „Drucksteigerung" einzuführen.

Die Definition der Amaurose und Amblyopie ist nach Hirschberg mit die beste, die vor unserem Jahrhundert gegeben wurde. Es wird auf Erkrankung der Sehnerven und zugehörigen Gehirntheile verwiesen. Amaurose kommt vom Worte *ἀμαυρός* = dunkel, Amblyopie vom Worte *ἀμβλύς* = stumpf.

Die Auseinandersetzungen über das Schielen (*στραβισμός*) und die Myopie (*μυωπία*) sind höchst bemerkenswerth. Das Schielen, das unmittelbar nach der Geburt beobachtet wird, beruht auf einem Bildungsfehler. Es kann zwar auch bei Erwachsenen entstehen, meist aber kommt es im Kindesalter zur Entwickelung, weil hier die Muskeln noch zart sind. Werden die Kinder durch irgend ein Object angeregt, häufig nach einer Seite zu sehen; so wird

diese Blickrichtung permanent, da der eine Muskel atrophirt, der entgegengesetzte aber sich contracturirt.

Der Zustand der Kurzsichtigkeit ist unheilbar wegen Schwäche der Innervation.

Exophthalmus — *ἐκπιεσμός* — entsteht durch Ansammlung eines dicklichen Exsudates, welches das Auge aus seinem Sitze drängt.

---

4) Zwei Fälle von primärem Glaucom bei jugendlichen Individuen, nebst Bemerkungen zur Glaucomlehre im Allgemeinen, von Dr. med. O. Lange, Augenarzt in Braunschweig, früher Assistenzarzt an der Augenheilanstalt in St. Petersburg.

Autor wendet sich gegen die Bezeichnung „entzündliches“ Glaucom und glaubt, dass es gerathener sei, mit v. Wecker von einem Glaucom „irritatif“ zu sprechen, da es sich ja um Stauungs- und Transsudations-Vorgänge und nicht um Entzündung handle.

Den Begriff der Drucksteigerung hält er für pathognomonisch unerlässlich für den Begriff Glaucom.

Was die Excavation anbelangt, ist keineswegs die Randständigkeit zum Begriffe der glaucomatösen Excavation nothwendig. Autor beobachtete die verschiedensten Arten von Excavationen. Die Gestaltung hängt sehr von der physiologischen Configuration der Papille, speciell der Gefässpforte ab. Immer ist sie evident eine Druckexcavation.

Autor erwähnt einen Fall, wo während der Obscurationen und Chromopsien die Excavation fast randständig schien, wogegen sich in den anfallsfreien Pausen nur das Bild einer ziemlich umfangreichen physiologischen Excavation bot.

Fall I. des Autors betrifft einen 20jähr. Bauern, der an glaucomatösen Anfällen litt. Beiderseits Sklerotomie (nach v. Wecker) nach Eserin. Links kam es zu cystoider Vernarbung (an der Stelle des Einstiches) mit starker wässeriger Abhebung der Conjunctiva bulbi; rechts glatte Narbe, doch auch hier Oedem der Bindehaut. Glücklicher Heilungsverlauf. Das Oedem persistirte. Nach etwas mehr als 4 Jahren Wiederkehr. Rechts neue Anfälle. Links noch immer leichtes Oedem, cystoide Narbe etwas abgeflacht; rechts — wo glatte Wundheilung — Oedem ganz verschwunden. Iridectomie rechts. Glatte Narbe, Anfälle bleiben aus. Rechts war die Excavation tief geworden; links, wo gute Function erhalten geblieben war, hatte sie sich abgeflacht.

Fall II. 22jähr. Bäuerin. Anfälle von entzündlichem Glaucom. Eserin verhindert zwar den Ausbruch neuer Anfälle, bessert das Sehen aber nicht. Somit beiderseits Sclerotomie nach v. Wecker. Auch hier an beiden Augen cystoide Narbe am Einstichspunkte, sowie episklerales Oedem. Guter Erfolg. Nach nahezu $4^1/_2$ Jahren befriedigender Status bei Fortdauer der Erscheinungen der cystoiden Vernarbung.

Autor will für seine Fälle „gesteigerte Secretion“ als Ursache des Glaucoms annehmen und glaubt den günstigen Einfluss der Sklerotomie auf Rechnung der Filtrationsnarbe schreiben zu müssen bei „weiter bestehender vermehrter Secretion“. Die Donders'sche Hypersecretionstheorie auf Grundlage nervöser Einflüsse lasse sich für gewisse Fälle sicher nicht bestreiten. Gerade für solche Fälle — die allerdings nicht a priori zu diagnosticiren seien — müsste cystoide Vernarbung angestrebt werden. Die Wiederkehr der Anfälle am rechten Auge in Fall I. glaubt Autor auf Mangel einer filtrationsfähigen Narbe beziehen zu müssen.

Gegen Schluss der Arbeit führt Autor noch zwei Krankengeschichten an

von Gl. simplex, wo je ein Auge schon erblindet war, wogegen am zweiten noch annehmbare Function (S. $^1/_6$ und $^1/_8$ ohne hochgradige Gesichtsfeldeinschränkung) bestand. Im 1. Falle wurde Iridectomie, im 2. Sclerotomie ausgeführt. In beiden Fällen rapider Functionsverfall trotz normalisirter Spannung. Im 1. Falle hatte randständige, im 2. flache Excavation bestanden. Autor bezeichnet den schlimmen Ausgang als räthselhaft und stellt als möglich hin, dass durch den Scleralschnitt ein Schrumpfungsprocess in der Lamina cribrosa angefacht und dadurch schnelle Druckatrophie der Nervenfasern herbeigeführt wurde.

Er glaubt, dass keine Theorie alle Glaucomformen zu erklären vermöge, sondern dass jede der Theorien für bestimmte Fälle ihre Berechtigung habe. Man müsse individualisiren.

Auf 69 Fälle von Gl. simplex aus Autors Statistik kam Myopie in 43,3 $^0/_0$, auf 94 von Glaucom mit Reizerscheinungen in nur 10,6 $^0/_0$ — eine gewiss sehr bemerkenswerthe Thatsache. Autor glaubt den Grund der überwiegenden Häufigkeit entzündlichen Glaucoms bei Hypermetropie in der Unnachgiebigkeit der Sclera suchen zu müssen gegenüber der grösseren Dehnbarkeit der Sclera bei myopischen Augen, die sich in gewisser Beziehnng wie jugendliche Augen bei Drucksteigerung verhalten und in ihren Wandungen nachgeben.

---

5) **Ueber den Einfluss der Mydriatica und Myotica auf den intraoculären Druck unter physiologischen Verhältnissen,** von Dr. Friedrich Stocker aus Luzern.

Autor verweist zunächst auf die beiden Hauptmethoden der Messung des intraoculären Druckes: die Tonometrie und die Manometrie, und giebt ein übersichtliches Bild des Entwickelungsganges der manometrischen Messungen am Auge.

Er experimentirte an curarisirten Katzen. Verwendet wurde die Graser'sche Canüle mit einer Verbesserung, die Prof. Pflüger anbrachte, welche das Eindringen von Luftblasen unmöglich macht. Dieselbe besteht in der Einfügung eines fest einschraubbaren Zapfens in eine Oeffnung an der Seite des Canülenhalters, die derjenigen anliegt, die den Ansatz für den Gummischlauch trägt. Ist nun alles zum Einstiche fertig, so wird der Canülenhalter möglichst hoch gehalten, der Zapfen losgeschraubt und durch leises Beklopfen auch die letzte Luftblase zur Oeffnung herausgetrieben, dann der Zapfen eingeschraubt und der Ueberdruck im Manometer hergestellt. Die Canüle darf nicht zu enge sein, damit nicht die Capillarwirkung störend einwirke. In den Gummischlauch wurden Glasröhrenstückchen eingeschoben, oder auch ein ganz starrer Schlauch von entsprechendem Caliber benützt, um die Elasticitätsschwankungen auszuschliessen. Manometer, Schlauch und Canüle wurden mit physiologischer Kochsalzlösung gefüllt. Zur genaueren Ablesung wurde ein Fernrohr mit Fadenkreuz verwendet. Abgelesen wurde von 5 zu 5 Minuten. Der Einstich wurde so schnell als möglich auf einem Auge nach dem andern gemacht. Zuerst treten starke Schwankungen auf, wahrscheinlich in Folge des mechanischen Reizes; nach $^1/_4$ bis $^1/_2$ Stunde tritt Ruhe ein. Dann zeigt sich der physiologische Augendruck auf beiden Seiten gleich oder 1—2 mm differirend. Wollte man auch eine Störung des physiologischen Gleichgewichtes durch den Versuch annehmen, so ändert das doch nichts am Werthe der Versuche, da es sich bei Erprobung der Arzneimittel ja um relative Werthe handelt. Unbedingt nothwendig ist es aber, beide Augen zugleich der Untersuchung zu unterwerfen, um an dem einen Auge einen Maassstab für die Druckschwankungen des anderen zu be-

sitzen. Die Puls- und Athmungsschwankungen des Manometers bezeichnet Autor als für das Experiment unentbehrlich, indem aus dem Vorhandensein derselben auf richtige physiologische Verhältnisse geschlossen werden dürfe; sie sind auch nur bei kräftiger Herzaction und einer gewissen normalen Tension des Auges zu beobachten. Die Druckhöhe im curarisirten Auge fand Autor zwischen 25 und 32 mm H., bei kräftigen Thieren höher, bei schwächeren geringer.

I. Atropin.

Wiederholte Einträufelung 1 % Lösung von schwefelsaurem Atropin in den Bindehautsack. Bulbusoberfläche, wie auch Stichcanüle wurde stets mit 5 % Resorcinlösung desinficirt. Es wurde erst eingeträufelt, nachdem der Druck auf beiden Augen etwa 10—15 Minuten gleich geblieben war.

In einem typischen Versuche zeigte sich folgendes Verhalten:

Zuerst beiderseits 30 mm, 10 Minuten nach Atropin Sinken auf 26, nach 25 Minuten steigen auf 28. Neuerliche Instillation: Curve steigt bis 30, was jedoch mit einer Steigerung des physiologischen Druckes zusammenfällt. Das Thier hatte gezuckt. Curare. Auf der physiologischen Seite steigt der Druck auf 32 und verharrt auf dieser Höhe. Nach nochmaliger Atropinanwendung Sinken auf 22.

Das Atropin hatte also eine Herabsetzung des Augendruckes im Maximum um 10 mm bewirkt, welches Maximum 1 Stunde und 50 Minuten nach der ersten Einträufelung eintrat.

In einem anderen Versuche fand Herabsetzung um 6 mm statt. In diesem einzigen Versuche trat anfänglich eine Steigerung von 26 auf 27 ein. Constant in allen Fällen fand Autor eine Herabsetzung des Augendruckes durch Atropin. Sehr bemerkenswerth ist, dass das Maximum der Pupillenerweiterung beim kleinsten Drucke auftrat. Dass Hoeltzke und Graser zu entgegengesetzten Resultaten kamen, rührt vielleicht von zwei schwachen Punkten her: 1. es fehlen Controlexperimente, 2. es wurde nicht mit Curare experimentirt, sondern mit Morphium, Chloroform-Aether-Mischung oder Chloral. Drucksteigerungen konnten möglicher Weise durch Excitationszustände bedingt gewesen sein. Bei der geringsten Zuckung konnte Autor ein Steigen beobachten. Das Resultat ist unzweideutig:

„Atropin setzt unter physiologischen Verhältnissen, das heisst im Auge des curarisirten Thieres den intraoculären Druck langsam herab."

II. Cocaïn.

4 % Lösung. Im ersten der zwei mitgetheilten typischen Versuche stieg die Säule von 28 innerhalb 10 Minuten nach der Einträufelung auf 29, fiel dann in den nächsten 5 Minuten wieder auf 28, um in den nächsten 10 Minuten in zwei Abstufungen um weitere 2 mm zu sinken. Diese Höhe blieb constant. Immer betrug bei den Cocaïnversuchen die Erniedrigung 2—3 mm, nachdem anfänglich eine kleine Steigerung eingetreten war; in zwei Fällen blieb diese letztere aus.

Resultate:

I. Cocaïn setzt den intraoculären Druck unter normalen Verhältnissen herab, ungefähr um 2—3 mm.

II. Cocaïn schickt in der Mehrzahl der Fälle der Verringerung der Augenspannung eine kleine Erhöhung derselben voraus."

III. Eserin.

1 % Lösung von schwefelsaurem Eserin. Typischer Versuch:

Ausgangsdruck 28 mm. Nach Einträufelung eine Drucksteigerung um 3 mm, die nach 20 Minuten wieder zum früheren Stande sinkt, um dann einer erheblichen Herabsetzung Platz zu machen. Nach einem nochmaligen plötzlichen Sprung von 2 mm aufwärts finden wir nach 20 Minuten ihr Minimum: 22 mm (gegen 26 zu Ende des Versuches am physiologischen Auge). Die Miose beginnt erst, nachdem die Curve schon den höchsten Punkt überschritten hat.

Resultate:

„I. Eserin erhöht primär den Druck im physiologischen Auge. Eine primäre Herabsetzung der Tension kommt nicht vor.

II. Eserin setzt nach der Erhöhung die intraoculare Spannung quantitativ mehr herab, als es sie primär steigert."

Die primäre Drucksteigerung und die leichten Ciliarschmerzen beim Menschen fallen der Zeit nach zusammen; vielleicht sind beide auf Trigeminuswirkung zurückzuführen. Die primär druckherabsetzende Wirkung des Atropins würde sich im Gegensatze zur Reizung durch Eserin durch narkotisirende Einwirkung auf den Trigeminus erklären lassen.

IV. Pilocarpin.

2 $^0/_0$ Lösung in den Bindehautsack geträufelt. Salivation 5—10 Minuten nach der Einträufelung. In einem typischen Versuche zeigten sich durch etwa 40 Minuten die exquisitesten Druckschwankungen (4—6 mm), doch ebenso auch beinahe am physiologischen Auge, was auf die Erregung des Thieres zurückzuführen ist. Erst nachdem sich die Säule an beiden Augen beruhigt hatte, zeigte sich ein steiler Abfall der Pilocarpincurve, bis zum Schluss um 7 mm, bei Abnahme des physiologischen Druckes um 3 mm.

Resultate:

„I. Pilocarpin setzt im physiologischen Auge den Druck langsam herab, nachdem es primär, während circa einer halben Stunde mit allgemeiner Körperaufregung, die Höhe der Augenspannung beiderseits stark in's Schwanken gebracht hat.

II. In der Periode der Druckschwankungen bemerkt man eine Erhöhung des mittleren Augendruckes auf beiden Seiten."

Aus den Versuchen mit sämmtlichen Mitteln ergiebt sich der Satz: Das Pupillenspiel steht nicht in nothwendigem, ursächlichem Verhältnisse zur Steigerung oder Verminderung des Druckes im Auge."

Sowohl bei Zunahme der Mydriasis als auch der Miosis zeigt sich ein Sinken des Druckes. Die grosse Dissonanz mit Höltzke und Graser ist, abgesehen von den schon oben genannten Einwänden, auf ungenügende Narkose und dadurch bedingte Reflexaction der Versuchsthiere zurückzuführen.

Anhangsweise erwähnt Autor eine von ihm angestellte Versuchsreihe, worin er sich die Aufgabe stellte, mit dem Ophthalmometer eventuelle Veränderungen des Hornhautradius nach Einträufelung der verschiedenen Mydriatica und Miotica zu constatiren. Er verwendete Kaninchen, deren Kopf aus einem mit Lochausschnitt versehenen Kasten hervorragte; mitunter wurde ausserdem noch durch das Kopfstück eines Kaninchenhalters noch grössere Immobilität angestrebt. Das Ergebniss war:

Weder Atropin noch Cocaïn verursachten Schwankungen des Hornhautradius, die die Grenze von Beobachtungsfehlern überschritten hätten. Wohl aber zeigte

sich nach Pilocarpin und Eserin constant eine Verkürzung des Cornealradius, wie schon v. Reuss für Eserin gefunden hatte. (So ergab sich in einem Falle: anfänglicher Radius 7.416; 25 Minuten nach Eserin 7.27.) (Schluss folgt.) Purtscher.

II. Archiv für Augenheilkunde. 1887. XVII. 2.

1) **Ueber Staar- und Nachstaaroperationen**, von Prof. C. Schweigger in Berlin.

Vergl. das Referat über die Sitzungen der ophth. Section der deutschen Naturforscherversammlung in Berlin 1886.

2) **Starke Eiterung nach einer Schieloperation. Die darauffolgende, sehr entstellende Divergenz durch Vorlagerung gänzlich beseitigt.** Von Prof. H. Knapp in New-York.

Verf. theilt einen Fall von Suppuration nach einfacher Tenotomie bei Strab. converg. mit. Das operirte Kind, welches sofort nach der Operation mittelst Wagen nach Hause geschafft wurde, hatte sich während der Fahrt in Folge der Narkose mehrmals übergeben müssen und bei dieser Gelegenheit sich wahrscheinlich inficirt. Hypopyonkeratitis mit starker Chemosis, Vereiterung der Sclera mit nachfolgender Protrusion und Verdünnung an der Insertionsstelle waren die Folgen. 14 Jahre später war eine sehr starke Vorlagerung des M. intern. noch im Stande, den secundären Strab. diverg. zu beseitigen. — Verf. betont die Nothwendigkeit der Asepsis auch bei dieser Operation, welche ja im Allgemeinen betreffs der Infectionsgefahr weniger gefürchtet wird, als andere operative Eingriffe an den Augen.

3) **Ein Fall von Lesescheu, Dyslexie (Dysanagnosie) mit Sectionsbefund,** von Dr. A. Nieden in Bochum.

Vergl. das Referat über die Sitzungen der ophth. Section der deutschen Naturforscherversammlung in Berlin 1886.

4) **Ueber den Xerosebacillus und seine ätiologische Bedeutung**, von Dr. Eugen Fränkel und Dr. E. Franke. (Aus dem allgemeinen Krankenhaus in Hamburg.)

Die Verff. hatten Gelegenheit, unter 5500 neuen Patienten 2 Fälle von Xerosis zu beobachten. In dem einen Falle handelte es sich um die bekannten triangulären, fettig glänzenden Flecken auf der Conj. bulbi und Hemeralopie bei einem 10jähr. Knaben, in dem anderen um die mit schwerer Allgemeinstörung und Keratomalacie einhergehende Form bei einem Säugling. In beiden Fällen fanden die Verff. neben dem Staphylococcus pyogenes flavus Rosenbach (aber nur bei directer Ueberimpfung auf Hammelblutserum) den schon von Neisser, Kuschbert und Leber beschriebenen Bacillus. Nur die von Neisser beobachtete, mit Osmiumsäure sich färbende, den Bacillus umgebende Hülle konnten sie nicht entdecken. Die Grösse der Stäbchen war verschieden, besonders gross fanden sie sich in den von Reinculturen abgeimpften Agar-Agar-Culturen. Eigenbewegung und Sporenbildung glauben die Verff. den Bacillen absprechen zu müssen. Auch der Umstand, dass nur in Brutwärme stehende Culturen Wachsthum zeigten, spricht für Vermehrung durch Theilung. Ueberimpfungen von Reinculturen auf und in die Augen, sowie den Körper von Thieren und Menschen hatten sämmtlich negatives Resultat. — Culturen mit dem schaumigen Secret, welches manche Formen von Conjunctivitis (Schleich)

liefern, zeigten genau denselben Bacillus. — Die Verff. kommen zu dem Schluss, dass man es bei dem schaumigen Secret einer- und den xerotischen Veränderungen der Conjunctiva andererseits nur mit klinisch differenten Zuständen einer und derselben, durch den beschriebenen Bacillus hervorgerufenen Erkrankung zu thun habe.

---

5) **Xerosis conjunctivae bei Säuglingen und Kindern**, von Dr. J. E. Weeks, Hausarzt am New-York Ophthalmic and Aural Institute. Uebersetzt von Dr. Max Töplitz in New-York. (Mit einem Holzschnitt.)

Verf. giebt eine ziemlich ausführliche Uebersicht der einschlägigen Literatur und der verschiedenen Ansichten der Autoren über das Wesen der Xerosis und beschreibt einen in Gemeinschaft mit Knapp behandelten, tödtlich ausgegangenen Fall von Xerosis. In dem Secret der Conjunctiva fanden sich neben Kokken in Gruppen und Ketten die von Leber u. A. beschriebenen Bacillen und ein anderer grösserer, dem Bacillus subtilis ähnlicher. Ueberimpfungen auf Kaninchenaugen hatten sämmtlich negatives Resultat, auch fand Verf. den Leber'schen Bacillus in dem Conjunctivalsecret von Augen, die keine Xerosis zeigten. Verf. glaubt deshalb nicht, dass die Anwesenheit des Leber'schen Bacillus den parasitischen Ursprung der Xerose beweise, und bestreitet auch die von manchen Autoren behauptete Abhängigkeit der Krankheit von Encephalitis. Am meisten erscheint ihm die Anämie und schlechte Ernährung der Patienten von Belang zu sein, da bei verbesserter Diät und Hygiene thatsächlich Heilungen vorkommen.

---

6) **Zur Behandlung der Scleralstaphylome traumatischen Ursprungs**, von Dr. M. Landesberg in New-York.

Da Verf. bei Abtragung von Scleralstaphylomen traumatischen Ursprunges schlechte Erfahrungen gemacht hatte, insofern trotz glatter primärer Heilung sich secundär cyclitische, die Enucleation indicirende Reizung einstellte, versuchte er es, nach vielen misslungenen Versuchen zur Beseitigung des Staphyloms (z. B. Druckverband, Iridectomie, Punction) mit multiplen Incisionen in die Ectasie. Er wiederholte diese Operationen in Zwischenräumen von 3—4 Tagen 17 mal (!), indem er jedesmal an einer anderen Stelle des Staphyloms mit einem Staarmesser durchstach und den Schnitt, wie bei der Sclerotomie gegen Glaucom, so führte, dass noch eine Brücke stehen blieb. Auf diese Weise erhielt Verf. zuletzt an Stelle der Ectasie eine breite, fest-elastische Narbenbrücke, die der vis a tergo Stand halten konnte und sich nur wenig über das Niveau der Sclera erhob. Die normale Form und der normale intraoculare Druck stellten sich wieder her, der Reizzustand schwand und das Sehvermögen besserte sich. — Verf. hat seine Methode dann noch in weiteren 13, meist complicirten Fällen von traumatisch entstandenem Staphylom angewendet, mit der die Behandlung etwas abkürzenden Modification, dass er nach Anlegung des Schnittes noch kleine Streifen der Wundränder excidirt. Der Erfolg war in allen Fällen ein guter.

---

7) **Gliom des rechten Auges mit mehrfachen Metastasen im Periost**, von Julian J. Chisolm, M.D. in Baltimore. Uebersetzt von Dr. Beselin in Berlin. (Mit einem Holzschnitt.)

Verf. beschreibt einen Fall von einseitigem Gliom der Netzhaut, in welchem 6 Monate nach der ersten Untersuchung, während die Netzhautgeschwulst nur wenig Fortschritte machte, eine monströse Metastasenbildung am Periost

des Schädels und des Schlüsselbeines auftrat, ohne dass cerebrale Symptome bis zum Tode, der nach weiteren 6 Monaten erfolgte, sich einstellte.

Es folgen **Sitzungsberichte** und **Referate.**

XVII. 3.

1) **Pathologisch-anatomische Untersuchungen von Augen diabetischer Individuen**, von Dr. V. Kamocki in Warschau (mit 6 Figuren auf 2 lithograph. Tafeln).

Verf. hatte Gelegenheit, in 4 Fällen von Diabetes die Augen anatomisch zu untersuchen.

1. Fall: 2 Augen mit Catar. diabetica. Linse im polaren Durchmesser 5,5 mm, colossal gebläht durch Ansammlung von Flüssigkeit in der Kapsel. Die Kapsel gedehnt, die Linsenwirbel nur stellenweise wohl erhalten. Sehr starke Quellung und Auflockerung in der hinteren Schicht der Iris (0,33 dick, während die ganze Iris 0,72 dick ist). Das Pigmentstratum ist eigenthümlich licht, die Pigmentzellen aufgetrieben und so zu sagen inhaltslos. Cystenbildung in Folge von Zusammenfliessen mehrerer solcher Zellen. Die Veränderung der Pigmentschicht hört scharf an der Grenze der Ciliarfortsätze auf.

2. Fall: Beiderseits Catar. diabetica. Die Linse ist 4 mm dick und auch sonst ziemlich normal bis auf Bildung von Bläschenzellen am Aequator. Die Veränderungen an der Iris sind wie in Fall 1, nur von geringerer Intensität (die Rarefaction des Pigmentes gestattet in diesem Falle übrigens sehr leicht die Zweischichtigkeit des hinteren Irisepithels nachzuweisen). Die hintere Irisfläche ist sogar an manchen Stellen des Pigmentepithels ganz beraubt (vielleicht postmortal). Sonst zeigt das Auge nichts wesentlich Abnormes.

3. Fall: Patient an Diabetes gestorben. Linse in vivo beiderseitig durchsichtig. Im Glaskörper ziemlich viel Zucker nachweisbar, Linse und Kammerwasser frei davon. Dicke der Linse 4,75 mm. Kapselepithelien theilweise in Wucherung begriffen. Linsenwirbel vorzüglich erhalten. Die Iris zeigt, wenn auch nur in geringem Grade, die Rarefaction des Pigmentepithels. Dieses selbst überall zweischichtig. Im Papillargewebe, nach innen von der lamina cribrosa, Drusen der Glaslamelle (Amyloidreaction ergab negatives Resultat).

4. Fall: Starker Diabetes. Zucker im Glaskörper, in der Linse und dem Humor aqueus. Cornea zuckerfrei. Mikroskopischer Befund durchaus negativ.

Verf. glaubt in diesen 4 Fällen, von Nr. 4 zu Nr. 1 gehend, 4 Stadien der wachsenden Veränderungen zu sehen, die der Diabetes am Auge verursacht und die sich speciell in den pathologischen Befunden der Linse und des hinteren Irisblattes aussprechen. Mit dem zuletzt angeführten Befunde an der Iris glaubt Verf. auch die häufigen Iritiden nach Operation der Catar. diabetica und die leichte Ablösbarkeit des hinteren Irispigmentes bei Iridectomie oder künstlicher Staarreifung erklären zu können.

2) **Neue Beiträge zur Frage der Erythropsie**, von Dr. O. Purtscher, Augenarzt in Klagenfurt.

Verf. vermehrt die Casuistik der Erythropsie um 6 neue, selbstbeobachtete Fälle (4 bei aphakischen, 2 bei nicht aphakischen Augen). Purtscher, der sich im Allgemeinen der Szili'schen Theorie anschliesst, glaubt, dass man dem Wesen der Erythropsie erst dann näher kommen könne, wenn über eine ausreichend grosse Anzahl von Fällen Publikationen vorlägen, in denen die hier so wichtigen Nebenumstände (existirt ein zweites Auge, wie ist es beschaffen?

Cataract oder nicht? Sehkraft? ist es sonstwie erkrankt? ist es amblyopisch seit der Geburt? besteht Strabismus? wird binocular gesehen? wie gross ist beiderseitig die Pu, resp. das Colobom? etc.) genügend berücksichtigt seien.

---

3) **Ein neuer Fall von pulsirendem Exophthalmus nach Fractura basis cranii mit Lähmung des 2. bis 6. und 8. Hirnnerven. Unterbindung der Carotis dextra.** Von Dr. A. Nieden in Bochum.

Bei einem Bergmann, der durch von links kommende Gesteimassen mit der rechten Schädelhälfte gegen eine feste Unterlage geschleudert wurde, zeigten sich nach 24stündiger Bewusstlosigkeit die typischen Symptome der Basisfractur: mit rechtseitiger Erblindung und rechtseitigem Verlust des Gehörs. Ferner stand der rechte Bulbus fast unbeweglich nach innen-unten; und es war Anästhesie im Bereiche des 2. und 3. Trigeminusastes nachweisbar, während der Facialis intact erschien. 9 Tage nach der Verletzung stellte sich plötzlich ohne äussere Ursache pulsirender Exophthalmu derselben Seite ein. Die Diagnose konnte demnach auf Basisfractur und pulsirenden Exophthalmus des rechten Auges nebst Zerstörung des Opticus und Acusticus, fast aller Zweige des Oculomotorius, des Trochlearis, des 2. und 3. Astes des Quintus und des Abducens derselben Seite gestellt werden. — Nachdem sich der Patient etwas erholt hatte, wurde die Unterbindung der Carotis dextra mit gutem Erfolg ausgeführt, insofern der Exophthalmus, die Kopfschmerzen und die Anästhesie im Bereich des Quintus völlig, das lästige Sausen und die Augenmuskelstörung in der Hauptsache beseitigt wurden.

---

4) **Vier seltene Fälle von Verletzung des Auges und seiner Umgebung,** von Privat-Docent Dr. E. Berger in Graz.

1) Ein Fremdkörper durch 20 Jahre in der Linse ohne Cataractentwickelung.

2) Eröffnung der Tenon'schen Capsel durch einen Fremdkörper.

3) Angeborene Lähmung des Levator palp. super. und des Rect. sup., wahrscheinlich durch Zangenextraction veranlasst.

4) Sehstörung in Folge einer durch Trauma entstandenen Periostitis der Nasenhöhle.

---

5) **Zwei Fälle von epibulbärem Carcinom.** (Aus der chirurg. Klinik zu Bonn.) Von Dr. C. Heyder in München (mit 3 Abbildungen).

Verf. beschreibt zwei in der chirurgischen Klinik zu Bonn beobachtete und operirte Fälle von epibulbärem Carcinom. In dem ersten Fall sass die Geschwulst wie eine dicke Schale dem vorderen Bulbusabschnitt auf, während letzterer selbst so gut wie völlig intact blieb. Exenteratio orbitae und Wegnahme der Lider ohne plastische Deckung des Defectes. Glatte Heilung. Kein Recidiv. — In dem zweiten Fall ging das Carcinom von einer Hornhautnarbe aus und erreichte auch hier wie in dem ersten Falle eine aussergewöhnliche Grösse (wie ein Hühnerei). Ebenfalls Exenteratio orbitae mit theilweiser Schonung der Lider und glatter Heilung. Nach 3 Monaten noch kein Recidiv. Der Bulbus ist unter dem Druck der Geschwulstmasse deformirt und atrophisch geworden, sonst aber bis auf einen Spalt in der Cornea, welcher durch Geschwulstmasse auseinander gedrängt ist, nicht ergriffen. Verf. schliesst an die Beschreibung seiner zwei Fälle eine gedrängte Uebersicht der bisher veröffentlichten einschlägigen Casuistik an.

---

6) **Der Bacillus des acuten Bindehautcatarrhs**, von Dr. J. E. Weeks, Hausarzt am New-Yorker Ophthalmic- und Aural-Institute.
(Vergl. oben S. 204.)

Es folgen **Referate.** Dr. Ancke.

III. The American Journal of Ophthalmology. 1887. February.

1) **A case of sympathetic neuro-retinitis. Anatomical examination of the enucleated eye**, by S. C. Ayres and Adolf Alt.

Der Artikel richtet seine Spitze gegen die Gifford'schen Experimentalversuche über die Fortpflanzung der sympathischen Ophthalmie. Verff. fanden in dem enucleirten Bulbus trotz sorgfältig gefärbter Schnittpräparate (nach Gram'scher und Weigert'scher Methode) keine Spur von Bacterien; ferner bestanden die deutlichsten Zeichen der stattgehabten Entzündung, Auswanderung von Blutkörperchen und Infiltration des Bindegewebes um den Sehnerven, gerade in der Nähe der lamina cribrosa und in der Arachnoideal-Scheide. Da, wo man sie nach Gifford erwarten durfte, in dem Centralcanal in der Umgebung der Hauptgefässe, zeigten sich nur sehr geringe Spuren. Nach den Verff. scheint die vorliegende Untersuchung viel eher die Knies'sche Ansicht zu bestätigen, nach welcher die sympathische Entzündung längs der Arachnoideal-Scheide zum Chiasma fortschreitet. So überzeugend, wie die Verf. wähnen, scheint indessen ihre Beweisführung an der Hand ihres anatomischen Präparates nicht zu sein, da die Krankengeschichte und der ophthalmoscopische Befund manchen Zweifel gestatten, ob denn wirklich hier gerade eine sympathische Ophthalmie vorgelegen habe.

2) **Cyst of iris**, by John Chase, M. D. Denver, Col.

An einem Auge, welches bereits zweimal von anderer Seite iridectomirt war, beobachtete Verf. an dem zwischen beiden Iridectomien gelegenen Irissegment eine zuerst weizenkorngrosse, später um das Dreifache vergrösserte Cyste, welche wegen drohender sympathischer Entzündung mit der zugehörigen Iris excidirt werden musste.

Ueber die Structur der Cyste verlautet nichts.

3) **On diphtheria of the conjunctiva**, by Adolf Alt, M. D.

Es folgen **Uebersetzungen** aus deutschen und französischen Zeitschriften.
Peltesohn.

1887. April.

1) **Report of a case of irido-choroiditis with sympathetic irritation of the fellow eye**, by H. Culbertson, M. D. Zanesville, O.

Enthält die Ergebnisse der histologischen Untersuchung, an Mikrophotogrammen erläutert.

2) **Cataract operations in New-York**, by Frank Trester Smith, B. S., M. D. Chatanooga, Tenn.

Verf. stellt die Verfahren von Knapp (ohne Iridectomie), Agnew (ohne Sperrer und Pincette — keine Iridectomie), Noyes (mit und ohne Iridectomie), Roosa (modificirte Pagenstecher'sche Entbindung mit der Kapsel) u. a. zusam-

men und kommt zu dem Schluss, dass, so wünschenswerth die Unterlassung der Iridectomie erscheinen möge, doch bislang die Erfahrungen mit diesem Verfahren zu vereinzelt sind, um schon jetzt eine generelle Abweichung von dem modificirten v. Graefe'schen Verfahren zu rechtfertigen. Eine Minorität glänzender Erfolge dürfe nicht eine Majorität sicherer, wenn auch weniger bestechender Resultate aufwiegen. Die Entbindung der Cataract in der Kapsel, ein Verfahren, welches dem Ideal am nächsten steht, habe es wegen der damit verbundenen Gefährlichkeit, niemals zu einer dauernden Anhängerschaft gebracht.

---

3) Changes in the fundus of the eye immediately after death, by Lucien Howe, M. D., Buffalo.

Verf. hat sich die Aufgabe gestellt, den ophthalmoskopischen Befund bei einem in den letzten Athemzügen liegenden Patienten zu erheben. Die Thatsache, dass mit der nachlassenden Respiration und Herzaction ein Zustand der Anämie der Netzhaut eintritt, und die Gefässe weniger deutlich hervortreten, ist genügend bekannt. Nach dem Exitus sah Verf. schon binnen 13 Minuten die Pu durch querziehende weisse Linien verlagert und bei focaler Beleuchtung die Cornea faltig gestreift. Studien über die Länge der Fortdauer des Sehpurpurs nach dem Tode behält sich Verf. vor.

---

4) The orthopaedic method of treating paralysis of the ocular muscles, by Adolf Alt, M. D.

Die blosse orthopädische Behandlung der Augenmuskellähmungen, wie sie Michel 1877 vorgeschlagen hat, hat sich dem Verf. nur in wenigen Fällen bewährt. Er führt 5 Fälle an, von denen er nur in zwei einen merklichen Erfolg beobachtete, allerdings nur bei gleichzeitiger Anwendung von Electricität und Jodkali.

Es folgen **Uebersetzungen** aus den „Archives d'Ophthalmologie" und dem „Centralblatt f. pr. Augenhlk."

Peltesohn.

IV. Bulletin de la clinique nationale ophthalmologique de l'hospice des Quinze-Vingts. 1887, Tome V. Nr. 1. Janvier-Mars.

1) Ferdinand de Arlt. — Friedrich Horner. Par le Dr. Fieuzal.

---

2) Compte-rendu de la clinique pour l'année 1886, par le Dr. Fieuzal.

Die Zahl der neuen Patienten betrug 9801. Die Klinik verfügt jetzt über 65 Betten. Ueber die Frequenz der Klinik während der einzelnen Monate und Vierteljahre, sowie über die Anzahl der vollzogenen Operationen im Vergleich zu den sechs voraufgegangenen Jahren seit Gründung der Anstalt, berichten zwei ausführliche Tabellen. — Die Operationen, welche nur an zwei Tagen in der Woche stattfinden, wo sich im Mittel 10—12 wichtigere Fälle angesammelt haben, sind jetzt in die Mittagsstunden verlegt, um nicht von künstlicher Beleuchtung abhängig zu sein. Das einzig brauchbare electrische Licht hat sich nämlich dem Verf. dermaassen unzuverlässig erwiesen, dass öfter in einem Momente, wo das Messer bereits in die Vorderkammer eingeführt war, die Beleuchtung versagte. — Da die Anstalt nur auf operativem Wege heilbare Fälle aufnimmt, so ist die Zahl der Operationen eine sehr grosse, insgesammt 1280. Bemerkenswerth in social-öconomischer Beziehung ist eine Berechnung der Verwaltungsbehörde, nach welcher im Durchschnitt der Kostenpreis für die Wieder-

herstellung eines Blinden (75—80 % guter Erfolge) sich auf 105 fr. = 84 M. stellt. —

Der Bericht enthält weiterhin eine Aufzählung und Statistik der an den einzelnen Theilen des Auges beobachteten Krankheiten und der vollzogenen Operationen mit genauer Angabe der bei den einzelnen angewendeten Methode. Es wurden 381 senile Cataracten extrahirt (darunter 269 ohne Iridectomie), insgesammt 459 Staaroperationen gemacht. Die 320 ohne Iridectomie ausgeführten Operationen ergaben in 74,38 % ein gutes, in 22,5 % ein mittleres, in 3,12 % ein schlechtes Resultat. Bei gleichzeitiger Iridectomie stellen sich dieselben Zahlen auf bezw. 78,4 %, 18 %, 3,6 %. Bei den nicht iridectomirten hat F. sehr häufig die Cystitomie gleich mit dem v. Graefe'schen Staarmesser ausgeführt, doch zieht er es jetzt nach seinen Erfahrungen vor, das Cystitom zu gebrauchen, weil die Schwierigkeiten bei aufgehobener VK. oder zu enger Pu zu grosse sind. Die Ausspülung der VK., die F. in nur 7 Fällen angewendet hat, findet nicht den Beifall des Verf., weil in allen 7 Fällen das Sehvermögen durch fortbestehende Hornhauttrübungen beeinträchtigt wurde. Trotz aller angewendeten Vorsicht, namentlich in der Glättung der Wunde und Reponirung der Iris, ist die Zahl der nöthigen Nachstaaroperationen in den ohne Iridectomie operirten Fällen eine eher grössere gewesen, als in den Vorjahren. —

Von den zahlreichen übrigen Operationen hebe ich nur 154 Iridectomien, 97 Enucleationen, (dagegen nur 9 Exenterationen) und 80 Discisionen hervor. Eine Resection des Opticus ist nicht mehr gemacht worden. Merkwürdiger Weise figurirt aber unter all den zahlreichen Operationen auch keine einzige Magnetoperation; nur eine Fremdkörperextraction aus der VK. wird genannt. Den Galvanokauter hat F. bei den mannigfaltigsten Affectionen mit gutem Erfolge angewendet, ebenso rühmt er ein mit dem Namen der Staphylo-ectomie bezeichnetes Verfahren bei Leucoma adhaerens.

---

3) **Recherches sur le corps vitré,** par le Dr. P. Haensell, chef du laboratoire d'histologie. (Histologie du corps vitré irrité par l'infusion de Jéquiritine.)

Verf., der schon vor 2 Jahren auf die anatomische grosse Aehnlichkeit zwischen dem entzündeten und dem embryonalen Glaskörper aufmerksam gemacht hat, hat neuerdings mit Hülfe der neueren Färbungsmethoden mit Haematoxylin und Carmin die Structurveränderungen im künstlich durch Jequirity-Injectionen gereizten Glaskörper studiert. Er injicirte mittelst der Pravaz'schen Spritze zwei bis drei Tropfen einer Infusion von 1 gran auf 2 cbcm destillirten Wassers, enucleirte das Auge des Versuchsthieres (Kaninchen) drei Tage später und härtete es in einer Chrom-Pikrinsäurelösung. Ein Querschnitt theilte den Augapfel in zwei gleiche Theile. Makroskopisch fand sich inmitten des Glaskörpers eine stecknadelkopfgrosse trübe Stelle, die ungefähr die Consistenz des übrigen etwas verdickten Glaskörpers hatte, von ihr aus nach der Retina zu wird der letztere immer weicher und weniger opak. Bei der mikroskopischen Untersuchung offenbart sich diese Stelle als structurlos und fein granulirt, repräsentirt also wohl eine Nekrose, die direct durch das Jequiritin herbeigeführt ist. Auch ein dünner Hof rings herum, der durchsichtiger ist, stellt wahrscheinlich ein nekrotisches Product dar. Beide Partieen färben sich mit Carmin und Haematoxylin wenig oder gar nicht. Der übrige Glaskörper zeigt dagegen ein Fadennetz, dessen Knoten von runden Körperchen eingenommen werden, die sich stark mit beiden Farbstoffen imbibirt haben. In der Nähe der nekrotischen Herde

sind die Fäden und Körperchen dicker und grösser und werden, je mehr sie sich der Retina nähern, kleiner. Zwischen den Maschen fanden sich wirkliche Zellen eingelagert, die nichts mit weissen Blutkörperchen zu thun hatten, wie man voraussetzen könnte, ihre fadenförmigen Fortsätze vereinigen sich mit den Netzfäden, und lassen sich nur durch ihre Stärke und Farbensättigung von diesen unterscheiden. Mit dem Immersions-System liessen sich in den Fäden noch verschieden grosse und verschieden stark gefärbte Zonen sondern. Im centralen Theil der Zelle wird die Grenze gegen ihre Peripherie deutlich durch solche ganz leicht gefärbte Zonen innerhalb der in die Zelle hineinreichenden Fäden vorgezeichnet.

Unter dem Einfluss der Jequirity-Reizung hat also die Glaskörpersubstanz, welche die Netzfäden bildet, die Eigenschaft angenommen, durch Haematoxylin und Carmin färbbar zu werden, mit anderen Worten, diese Fäden sind wieder in Chromatin umgewandelt ähnlich dem Chromatin der Embryonalzellen, das durch den Entwickelungsprocess nach der Geburt seinen chemischen Charakter verändert hatte und nicht mehr imbibitionsfähig war.

Verf. will damit bewiesen haben, dass im entzündlichen Zustande der Glaskörper zu seinem Embryonalzustand zurückkehrt, indem er die umgekehrte Reihenfolge der Entwickelungsstadien durchmacht. Er verspricht sich von seinen Experimenten einen neuen Weg zur Kenntniss der Entwickelungsgeschichte des Glaskörpers und seiner pathologischen Gewebsbildungen.

---

4) Note sur le chlorhydrate d'hyoscine, par les Drs. A. Trousseau et Fieuzal.

Verff. bestätigen im Allgemeinenen die kräftige Wirkung des Hyoscins, wie sie seit Hirschberg's ersten Versuchen bekannt ist, doch hat Fieuzal in zwei Fällen von Iritis, noch dazu einmal, wo keine Synechien bestanden, auch durch eine $1^0/_0$ Lösung von Hyoscinum hydrochlorat. gar keine oder keine nennenswerthe Mydriasis herbeiführen können.

---

5) Pseudo-atrophies de la papille, par le Dr. A. Trousseau.

Pseudo-Atrophie der Papille nennt Verf. solche Fälle, wo man durch das ophthalmoskopische Bild der entfärbten, weissen Sehnervenscheibe bei gleichzeitiger Verschlechterung der S., Einengung des GF. und der Farbenfelder sich berechtigt halten kann, Sehnervenatrophie zu diagnosticiren, hinter denen sich aber thatsächlich Intoxicationsformen (Alkohol, Tabak, Blei) verstecken, wie sich durch die völlige Wiederherstellung nach Abstinenz und gleichzeitiger Behandlung mit Strychnin und dem constanten Strom herausstellt (?). Verf. hat 4 solche Fälle beobachtet, darunter einen Pat., der dazu das ausgeprägte Bild der Tabes bot, und sah Heilung eintreten, wo er sie nicht zu prognosticiren gewagt hätte, weil die Abwesenheit eines centralen Scotoms die Diagnose der Intoxicationsamblyopie nicht ohne weiteres erlaubte.

---

6) Observations recueillies à la clinique.

a) Ophthalmoplegia externa, complicirt mit Hirnerscheinungen, von progressivem Verlauf. Multiple Hirnsclerose.

b) Doppelseitige Accommodationsparese nach einem schweren, recidivirenden Typhus. Pupillen weit und starr auf Lichteinfall, nur bei Accomodation reagirend.

c) Accomodationslähmung nach Diphtherie. 2 Fälle.

d) Netzhautblutungen bei Morbus Brightii. Peltesohn.

Bibliographie.

1) Ytterligare nagra iakttagelser rörande dakryocystit och dess komplikationer, af Dr. Johan Widmark. Aftryck ur Hygiea 1887. (Neue Beiträge zur Kenntniss der Dakryocystitis und ihrer Complicationen.) — Verf. hat, an die Sattler'schen Untersuchungen anknüpfend, Hornhautulcerationen, phlegmonöse Dakryocystitiden, Blepharadenitiden und die Thränenflüssigkeit im Sacc. lacrymal. bacteriologisch untersucht. Er fand in 2 Fällen von Ulcus serpiginosum den Staphylococcus aureus allein, in einem dritten diesen sammt dem Staph. aureus. In 4 frischen Fällen von Dakryocystitis phlegmon. wies er den Streptococcus pyogenes bald allein, bald mit St. albus oder aureus gepaart, oder letzteren allein nach. Bei den Blepharadenitiden herrschte der Staph. albus in den kleinen Abscesschen vor, bisweilen wurde der St. aureus gefunden. Im Thränensecret fanden sich vorwiegend Kokken zu 2, 3, 4 und mehr, in kleinen Haufen geordnet, vor, die aber nichts mit den Gonokokken gemein haben, vielmehr die diesen eigenthümliche Anordnung in den Lymphzellen vermissen lassen. — Impfungen der Conjunctiva von Kaninchen mit St. albus und aureus riefen keine nennenswerthen Erscheinungen hervor. Schnittwunden der Bindehaut zeigten lediglich eitrige Infiltration der Wundränder, aber kein Catarrh folgte. Die eine Dakryocystitis complicirende Conjunctivitis hängt darum, wie W. glaubt, nicht etwa von einer Einwanderung der Mikroben in das Bindehautgewebe ab, sondern wird nur mittelbar durch dieselben hervorgerufen, indem die mit der stockenden Secretion immer wieder in die Bindehauttasche zurückströmenden Keime den Charakter der Thränenflüssigkeit ändern und dadurch einen Reiz auf die Conjunctiva ausüben. Erst, wenn in Folge der Entzündung sich die Epithelialdecke abstösst, können gewisse von den zahllosen Bacterien in das Innere der Gewebe eindringen — gewöhnlich ist es der Streptococcus pyogenes — und so die phlegmonöse Form der Dakryocystitis hervorrufen. — Durch Impfung der Kaninchenhornhaut mit Staph. albus und aureus konnte Verf. Hypopyonkeratitis hervorrufen, die, von heftiger Conjunctivitis begleitet, in etwa 15% der Fälle mit gänzlicher Zerstörung der Cornea endigte. Fast ebenso schlimm wirkten die Impfungen mit Streptococcus pyogenes. Die bläschenförmigen Bacterien riefen mehr gutartige Keratitiden hervor. Gelangten die Keime in die Vorderkammer, so wirkten sie alle gleich heftig und hatten regelmässig den Verlust des Auges zur Folge. Man darf wohl daraus schliessen, dass auch beim Menschen die verschiedenen Mikroben verschiedene Entzündungen hervorrufen würden, ob aber genau dieselben, wie beim Kaninchen, muss dahingestellt bleiben. — Wenn die Impfung im Centrum der Hornhaut geschah, kam es gewöhnlich durch fortschreitende Eiterung zum Hypopyon, nicht so, wenn näher zum Limbus geimpft wurde. Die Nachbarschaft von Blutgefässen und der lebhaftere Stoffwechsel liessen hier nur ausnahmsweise eine Ausbreitung des primären Abscesses zu. Vielleicht erklärt sich so auch, warum beim Menschen die serpiginösen Ulcera fast immer im Centrum der Hornhaut angetroffen werden. — Re-Inoculationen, hauptsächlich von Staph. aureus, bewiesen dem Verf., dass mit einer Impfung keineswegs eine Immunität geschaffen ist. Die menschliche Hornhaut ist solchen, immer wieder erneuten Einwanderungen der Mikroben ausgesetzt, wo ein Ulcus serpens besteht. Daher erkläre sich, warum ohne geeignete Behandlung der Process meist zur Perforation und völliger Zerstörung der Hornhaut führt, während man bei einmaliger Impfung der Kaninchenhornhaut einen Stillstand desselben ohne völlige Destruction oft genug beobachtet.

— In 18 Fällen von Blepharadenitis züchtete Verf. Reinculturen aus den kleinen Abscesschen der Ciliarwurzeln. Stets, obwohl der Process durch verschiedene Krankheiten, wie Trachom, Rötheln, Scrofeln und Dakryocystitis hervorgerufen schien, erhielt er nur die beiden Staphyl. albus und aureus. Er glaubt deshalb, dass nicht diese Krankheiten direct die Blepharadenitis bewirken, sondern nur einen günstigen Nährboden für jene Keime schaffen, indem sie bald die Feuchtigkeit der Lidränder steigern, bald die Vitalität der Gewebe herabsetzen, sodass sie geringeren Widerstand leisten können. Peltesohn.

2) Report of progress in ophthalmology and otology, by B. L. Millikin. (The Cleveland Medical Gazette. 1887. February.) Autor bespricht in einer kurzen Uebersicht, ohne mehr als eine Zusammenstellung bekannter Dinge zu geben, die in den letzten Jahren wiederholt angeregten Fragen der Galvanokausis bei Hornhautgeschwüren, der Trans- und Reimplantation von thierischen Augäpfeln, der Behandlung von Retinitis albuminurica bei Schwangeren, der amerikanischen Nachbehandlung von Staarpatienten, der orthopädischen Curen bei Augenmuskellähmungen, der Stilling'schen Theorie vom Schielen, und erwähnt schliesslich die Knapp'schen Experimente über reine und infectiöse Wundheilung. Peltesohn.

3) Ninth annual report of the presbyterian eye, ear and throat charity hospital Baltimore 1886. (Julian J. Chisolm.) Neue augenleidende Patienten 4462. Staaroperationen 127, darunter 102 Extractionen, 73 Iridectomien, 48 Enucleationen, 97 Schieloperationen (6 Vorlagerungen), 176 Lidoperationen. Der Jahresbericht enthält eine Empfehlung der unseren Lesern zur Genüge bekannten, von diesem Hospital ausgegangenen Reform in der Nachbehandlung der Staarextraction. In einer Beilage berichtet C. nachträglich von 6 während des Januars und Februars 1887 nach dieser Methode behandelten Staarpatienten. Alle sechs gaben ein vorzügliches Resultat. Ueber die Erfolge der 102 Extractionen ist im Jahresberichte nichts vermerkt.

Peltesohn.

4) Cocaïne-dosage and cocaïne-addiction, by J. B. Mattison, M.D. in Brooklyn. (The Chicago Med. Journ. and Examin.) Verf. stellt 50 Fälle, die ihm aus der Literatur der letzten Jahre über Cocaïnintoxication, zum Theil mit tödtlichem Ausgange, bekannt sind, zusammen. Darunter befindet sich nicht einziger Fall, der durch die in der Augenpraxis übliche Instillation in den Bindehautsack herbeigeführt worden wäre. Peltesohn.

5) A case of complete detachment of the retina, with oedema and formation of serous cysts, by David Webster, M.D. (New-York Med. Journ. 1887. May 14.) Der Artikel enthält die Krankengeschichte und das Sectionsergebniss von einer totalen Netzhautablösung. Interessant sind an dem Befunde die Entstehung zahlreicher kleiner Cysten in der äusseren, weniger zahlreicher in der inneren Körnerschicht, welche in ihrem Inneren flügelförmige Bindegewebsstränge enthalten (Müller'sche Fasern) und miteinander nicht communiciren, zweier wahrscheinlich aus vielen kleinen zusammengeflossenen grösseren Cysten (5 mm und 1 mm) ziemlich in der Mitte zwischen Pa. und Ciliarkörper gelegen, und ferner eine ganz scharfe Abgrenzung zwischen der Zone des verdickten Linsenkapselepithels und den degenerirten Linsenfasern. Die Einzelheiten des Befundes sind im Original einzusehen. Peltesohn.

6) L. Mathiessen: Ueber den physikalisch-optischen Bau des Auges von Cervus alces mas. (Arch. f. d. ges. Physiol. XL. S. 314.) — Um sowohl die Gestalt als den Brechungsindex der einzelnen dioptrischen Mittel des Auges möglichst ungeändert zu conserviren, empfiehlt Verf., den Bulbus in

Müller'sche Flüssigkeit einzutauchen und dann in ein dicht schliessendes, mit Watte gefülltes Gefäss einzubetten; die Watte ist vorher mit Wasser oder noch besser mit $1^1/_2$ % Kochsalzlösung zu befeuchten. Verf. hat sich überzeugt, dass so behandelte Bulbi, auch nach 3tägiger Eisenbahnfahrt, einen unveränderten Brechungsindex der Linse zeigten, dagegen waren die Brechungsconstanten des Humor aqueus und vitreus, offenbar in Folge einer geringen Wasseraufnahme, etwas kleiner als im frischen Auge. Doch erwies sich dieser Umstand kaum von Einfluss auf die Berechnung der Cardinalpunkte. Die so conservirten Bulbi werden zuerst gefrieren gelassen, dann in einer Meridianebene durchschnitten und nun gemessen. Zunächst ergab sich an den Augen der Elchhirsche (Elenthiere), wie bei allen Augen mit ovaler Pupille, ein regelmässiger Astigmatismus der Hornhaut. Entsprechend dem vom Verf. früher aufgefundenen Gesetz zeigte sich auch hier eine Zunahme des Index von der Corticalschicht bis zum Kerncentrum der Linse (von 1,412 bis zu 1,453). Die beiden Hauptpunkte sind nur um knapp 1,2 mm von einander und 6,3 bez. 7,5 mm vom Hornhautscheitel entfernt, liegen also nahe hinter dem vorderen Linsenscheitel, die beiden Knotenpunkte (ebenfalls knapp 1,2 mm von einander entfernt) nahe hinter dem Kerncentrum der Linse. In dieser Beziehung stimmt der Bau des Elchauges mit dem des Rindes und Schafes nach Verf. überein, während der Bau des Auges der Fleischfresser (Löwe, Fuchs, Hund), so sehr letztere auch unter sich übereinstimmen, von dem jener Wiederkäuer beträchtlich abweichen.

J. Munk.

7) E. Steinach: Vergleichend-physiologische Studien über Pupillarreaction. (Centralbl. f. Physiol. 1887. Nr. 5.) Als Ergebniss seiner noch in extenso zu veröffentlichenden Untersuchungen theilt Verf. zunächst Folgendes mit: Thiere, deren Sehnerven keine vollständige Decussation eingehen (Mensch, Katze u. A.) zeigen directe und consensuelle Pupillarreaction. Bei Thieren mit totaler Sehnervenkreuzung (Pferd, Krokodil u. A.) bleibt der Pupillarreflex auf das Versuchsauge beschränkt; es besteht hier einseitige, directe Pupillarreaction. Auch bei Thieren, deren Sehnerven eine geringe Zahl ungekreuzter Fasern enthalten, wie Kaninchen u. A., herrscht ebenfalls einseitige directe Pupillarreaction. Letztere Thatsache ist nur verständlich, wenn man annimmt, dass die pupillenverengenden Oculomotoriusfasern sich kreuzen, und ferner, dass keine intercerebrale Verbindung zwischen den pupillenverengenden Centren besteht. Der einseitige directe Pupillarreflex kann als Reagens für totale Kreuzung der die Pupillarbewegung vermittelnden Sehnervenfasern angesehen werden.

J. Munk.

Um Einsendung von Separatabdrücken wird gebeten.

Einsendungen für die Redaction sind zu richten an Prof. Hirschberg, Berlin, NW., 36 Karlstr.
(Im August und September d. J. unter Adr. des Hrn. Dr. Ostwalt.)

Verlag von Veit & Comp. in Leipzig. — Druck von Metzger & Wittig in Leipzig.

Centralblatt

für praktische

AUGENHEILKUNDE.

Herausgegeben von

Prof. Dr. J. Hirschberg in Berlin.

Monatlich ein Heft. Preis des Jahrganges 12 Mark. Zu beziehen durch alle Buchhandlungen des In- und Auslandes und die Postanstalten des Deutschen Reiches.

August-Septbr. Elfter Jahrgang. 1887.

Bacteriologisches über Trachom.

Von Dr. **J. Kucharsky** in Tiflis.

Auszug aus einer ausführlichen Arbeit. — Aus dem Russischen übersetzt von Dr. M. Reich.

Mit der Absicht, einerseits die Untersuchungen von Sattler und Michel über die Mikroorganismen des Trachoms zu wiederholen, anderer-

seits die Frage zu entscheiden, ob das folliculäre Trachom und der Folliculärcatarrh in bacteriologischer Hinsicht ein und dasselbe wären,[1] oder ganz verschiedene Erkrankungen der Conjunctiva seien, unternahm ich die entsprechenden Untersuchungen — auf Vorschlag von Dr. Reich, Oculist der kaukasischen Armee — im hygienischen Laboratorium[2] der kaukasischen Militärmedicinalverwaltung in Tiflis, mit gütiger Erlaubniss des Hrn. Militärmedicinalinspectors Geheimrath Dr. Remmert.

---

[1] In der russischen ophthalmologischen Literatur der zweiten Hälfte d. J. 1886 wurden folgende Meinungen ausgesprochen:

1. Das, was man gewöhnlich Folliculärtrachom nennt, hat gar nichts mit „Trachom" gemein (Ansicht von Prof. Adamück; was aber Trachom sei — giebt er nicht an). Follikelbildungen in der unteren Uebergangsfalte, besonders bei jungen Individuen mit Accommodationsanomalien, wären nie ansteckend, seien besser „Folliculosis" zu nennen und führen nie zu Trachom.

2. Die Bildungen bei dieser „Folliculosis" seien wirkliche Follikel; bei folliculärem Trachom wären keine Follikelbildungen, sondern besondere Granula(?). Folliculosis sei auch Catarrhus follicularis s. vesicularis zu nennen, welcher nie zu Trachom führen könne (Larionow; theilw. Loschetschnikoff).

3. Man kann den Follikelbildungen in der Conjunctiva (auch in der unteren Uebergangsfalte, bei sogen. Folliculosis) als solchen, ihrem äusserem Ansehen nach — trotz vielen Behauptungen — nicht ansehen, ob solche sozusagen ganz besondere, gutartige seien, und nie zu den weiteren klinischen Bildern des Folliculärtrachoms führen werden oder können, oder ob solche Bilder sich mehr oder weniger bald entwickeln würden. Mit anderen Worten: In den allerfrühesten Perioden des chronischen folliculären Trachoms ist eine Differentialdiagnose zwischen diesem und irgend einer besonderen „Folliculosis" — nicht möglich; Folliculosis und folliculäres Trachom ist pathologisch-anatomisch dasselbe; ersteres ist nur ein früheres Anfangsstadium des letzteren, kann spontan schwinden, sehr lange unverändert bleiben, aber auch zu allen weiteren Perioden (bis zur narbigen Schrumpfung incl.) des Trachoma folliculare führen. Es sind uns zwar die Gründe eines so sehr verschiedenen Verlaufes nicht gut bekannt; Vieles hängt hierbei vom Alter, Individualität, Lebensweise, verschiedenen Reizen und Infectionen ab. — Folliculosis ist keine besondere klinische Form, sondern auch ein Trachoma folliculare (s. Conjunctivitis follicularis), ist in dieser Periode — besonders wenn ohne pathologische Secretion — wohl nicht ansteckend; kann entstehen durch Infection und auch andere Reize. Trachoma granulosum ist nicht von Trachoma folliculare verschieden. Diese Ansicht (wohl die fast identische mit Rählmann, Jacobson u. A.) theilen Reich, Chodin, Peunoff; letzterer führt neuerdings sehr eclatante Krankengeschichten vor, aus denen auch ersichtlich ist, dass bei Gliedern einer und derselben Familie sogen. Folliculosis bei den Einen schwindet, bei den Anderen in die höheren Perioden des folliculären Trachoms übergeht.

Deshalb gebe es bei Soldaten ein sozusagen mildes, kaum gefährliches Trachom (Folliculosis) und ein viel entwickelteres; beide aber eigentlich nicht verschieden.

(Reich.)

[2] Das Laboratorium ist mit allen neuen Mitteln zur bacterioskopischen Forschung versehen; es werden in demselben nächstens auch die Pasteur'schen Präventivinoculationen gemacht.

Untersuchungsmaterial lieferten mir 26 Fälle, welche verschiedene Grade derjenigen Conjunctivalerkrankung darboten, die man „folliculäres Trachom" nennt (bei Soldaten, Schülern der Feldscheererschule u. A.).

Zu Culturen wurden genommen: 1. Secrete der Conjunctiva, und 2. besonders der Inhalt der Trachomfollikel, welcher mit allen möglichen Vorsichtsmaassregeln entnommen wurde.

Abgesehen von fremden Verunreinigungen von Staphylococcus pyogenes aureus, Bacillus subtilis, Kartoffelbacillus u. A., kann man sagen, dass in allen Fällen ein Mikroorganismus erhalten wurde, welcher sich durch folgende Besonderheiten charakterisirt:

Wenn man auf der schiefen Agar-Agarfläche einen Impfstrich mit einem in den Follikelinhalt[1] getauchten Platindraht macht, und solch eine Eprouvette in den Thermostat bei 30—35° C. stellt, so kann man schon im Laufe der nächsten 24 Stunden auf der Agarfläche sehr kleine (kleiner als mohnkorngrosse) grauliche Flecke bemerken, welche im Laufe der Zeit sich beständig vergrössern, eine glänzend weisse Färbung annehmen, mit einander zusammenfliessen und eine ziemlich dicke weisse Schicht bilden. Längs dem Stichcanal bemerkt man einen schmalen graulichen Streifen. — Zugleich fangen einige Tropfen Condensationsflüssigkeit an, sich zu trüben, und am Boden der Flüssigkeit wird ein weisslicher Niederschlag sichtbar. Nach 2—3 Monaten, je nach dem Grade des Trocknens des Agar-Agar, hält das Wachsthum der Cultur offenbar an, was sich durch Farbenveränderung derselben kundgiebt: sie wird nämlich, aus der glänzend weissen etwas graulich; mit dem Laufe der Zeit (4 Monate) hört das Wachsthum ganz auf, so dass ein Partikel der Cultur, in ein anderes Probirglas gebracht, gewöhnlich gar kein Wachsthum mehr giebt. Bringt man aber solch ein Culturpartikel, im Anfange deren Entwickelung, in eine Eprouvette mit 5°/₀ Fleischpeptongelatine, so kann man gewöhnlich bei Zimmertemperatur (13—17° R.) in den ersten Tagen nichts bemerken, oder vielleicht nur an der Oberfläche der Gelatine eine unbedeutende Vertiefung und längs des Stichcanals ein mit unbewaffnetem Auge kaum merkbares Streifchen. — Am 6. oder 7. Tage kann man auf der Gelatineoberfläche deutlich ein weisses Häutchen bemerken, welches, beständig wachsend, fast die ganze Gelatineoberfläche einnimmt, wobei die kleine Vertiefung die Gestalt eines Trichters anzunehmen beginnt. Gleichzeitig mit dem Wachsthum des oberen Häutchens geht das Wachsthum der Cultur längs des Stiches, was sich dadurch kundgiebt, dass die Gelatine, in Folge von sehr kleinen, sich in ihr entwickelnden grauen Fleckchen, sich zu trüben anfängt und sich etwas verflüssigt. Diese Verflüssigung der Gelatine schreitet

---

[1] Eines mit allen Cautelen aus einer typisch folliculär-trachomatösen Conjunctiva herausgeschnittenen.

nicht gleichmässig vor, in Folge dessen der Stichcanal bald die Form eines Bechers (Fig. 1), bald die eines umgekehrten Kegels annimmt (Fig. 2), welche Formen auch Uebergangsstufen von der einen zur anderen darbieten können. Welche aber auch die Form der verflüssigten Gelatine längs des Stichcanals sein mag, am Ende der 4. Woche, manchmal auch früher, verflüssigt sich dieselbe und dann erscheint die ganze Gelatine trübe; die Verflüssigung geschieht nicht von oben nach unten hin, sondern eher in der Richtung vom Stichcanal zu den Wänden der Eprouvette hin. In einigen Fällen kommt es nicht bis zur vollständigen Verflüssigung der Gelatine, sondern dieselbe bleibt bei einer der beschriebenen Formen stehen, was — wie auch die verschiedene Form der Verflüssigung der Gelatine — von vielen Bedingungen abhängt, zu denen man die Veränderung der Saftigkeit der Gelatine in Folge deren Austrocknung und verschiedene Temperatureinflüsse rechnen kann. Jedenfalls bietet die Form der verflüssigten Gelatine längs des Stichcanals nichts Charakteristisches dar; zu den charakteristischen Merkmalen gehören aber:

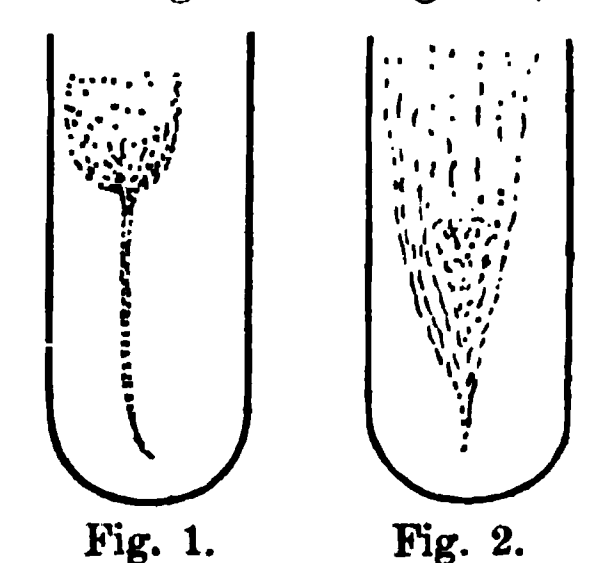


Fig. 1. Fig. 2.

1. Beständige Verflüssigung der Gelatine;
2. Bildung eines weissen Häutchens an der Gelatineoberfläche;
3. Bildung eines Niederschlages am Boden der Eprouvette.

Das erste Merkmal hat in der Bacteriologie wichtige Bedeutung, da auf Grund desselben die Unterscheidung solcher Sorten von niederen Organismen gemacht wird, die sowohl in morphologischer Beziehung, als auch in Hinsicht des Wachsthums auf anderen Nährflüssigkeiten (z. B. auf Agar-Agar und Blutserum) sich nicht von einander unterscheiden.

Der Befund eines weissen Häutchens, welches auf der Gelatineoberfläche wächst, kann deshalb als charakteristisch angesehen werden, weil 1. ich dasselbe in Verbindung mit anderen Kennzeichen bei Culturen anderer Mikrokokken in solcher Art nicht beobachtet habe; 2. sich dasselbe durch starke Zähigkeit, Dehnbarkeit auszeichnet, sodass bei Uebertragung aus einer Eprouvette in die andere es mit dem Platindrahtende sehr schwierig ist, eine minimale Quantität desselben zu fassen, und gewöhnlich das ganze Häutchen mitgeht; und 3. dasselbe beständig in allen Eprouvetten sich findet.

Das Entstehen dieses Häutchens in den Eprouvetten mit der ersten Generation könnte man sich in dieser Weise erklären: Der Inhalt des ausgedrückten Follikels zeichnet sich durch besondere Zähigkeit und Klebrigkeit aus, sodass es schwierig ist, eine Quantität davon auf den Platindraht zu nehmen; deshalb ist man genöthigt, zu Culturen zuerst den ganzen Follikel auszuschneiden, rasch den Inhalt desselben auszudrücken und nun letzteren

auf einer durchglühten Glasplatte zerrieben, zur Cultur zu nehmen. Man könnte voraussetzen, dass von dem Follikelinhalte aus eine bedeutende Quantität Schleim mitgenommen ist, welcher — auf der Gelatineoberfläche in der Eprouvette bleibend — auch die Mikrokokken unter einander verklebte, und letztere bildeten bei ihrer Vermehrung das weisse Häutchen. Wäre diese Voraussetzung richtig, so müsste durch eine Reihe von Culturen, bis zur 6. bis 7. Generation, aus einer Eprouvette in die andere, der klebende Stoff verschwinden oder doch wenigstens in so geringer Quantität bleiben, dass solche nicht auf die grobe Zähigkeit in den übrigen Eprouvetten wirken könnte; in diesen letzteren wurde dieselbe aber nicht nur nicht geringer, sondern noch stärker ausgedrückt. Folglich liegt der Grund der Zähigkeit oder Klebrigkeit nicht in dem aus dem Follikelgehalte genommenen Schleime, sondern in etwas Anderem.

Man kann voraussetzen, dass der Schleim, welcher die Zähigkeit der Cultur bedingt, ein Product der Mikroorganismen selbst ist.

Das dritte Merkmal, d. h. die Bildung eines Niederschlages am unteren Ende des Stichcanals, bietet an und für sich kein charakteristisches Kennzeichen, da solche Niederschläge auch bei vielen anderen Culturen beobachtet werden, aber in Zusammenhang mit jenem Häutchen verdient es erwähnt zu werden, da ich im Laufe langer Zeit geneigt war vorauszusetzen, dass die von mir erhaltene mikroskopisch reine Cultur eigentlich nicht rein war, und dass ich es wahrscheinlich mit zwei Mikroorganismen zu thun habe, von denen der eine die Gelatine verflüssigt und darauf in Folge seiner Schwere auf den Boden fällt, der andere aber dieselbe nicht verflüssigt. Solch eine Voraussetzung durfte umsomehr gemacht werden, da der von Michel beim Trachom gefundene Mikroorganismus die Gelatine nie verflüssigt.

Um mich von der Reinheit der Cultur zu überzeugen, machte ich oft Plattenculturen, wobei ich Partikelchen aus dem oberen weissen Häutchen und aus dem unteren Niederschlage nahm; zu letzterem Zwecke wurde die Eprouvette zerschlagen. Zur Cultur nahm ich immer doppelte, sterilisirte Schalen. Eine Reihe solcher Plattenculturen überzeugte mich davon, dass ich es mit einem und demselben Mikroorganismus zu thun hatte. Wie im ersten, so auch im letzteren Falle bekam ich auf der Gelatine Colonien in Form von weissen Flecken, welche äusserst langsam wuchsen, ebenso langsam die Gelatine verflüssigten und mit der Zeit einen gelblichen Farbenton annahmen. Bei einer Vergrösserung von 130 mal (R. Winkel. Obj. Nr. 4 + oc. Nr. 2, trockn. System) erschienen die Colonien in Form von bräunlich-graulichen, scharf begrenzten Flecken.

Bringt man solche Colonien in eine Eprouvette mit Gelatine, so geht das Wachsthum rascher vor sich, mit den oben beschriebenen Eigenthümlichkeiten. Ueberhaupt muss man sagen, dass auf Plattenculturen die

Colonien sehr langsam wuchsen, so dass dieselben nie die Grösse eines Hirsekornes übertrafen und nie zusammenflossen, wie auf Agar-Agar.

Was andere Nährmedien, wie z. B. Blutserum, Kartoffeln und Fleischpeptongelatine, betrifft, so bot das Wachsthum auf denselben nichts Charakteristisches dar. Auf Blutserum entstanden weisse Colonien, welche, später confluirend, ein Häutchen bildeten. Auf Kartoffeln wuchsen die Colonien sehr langsam, auch in Form von weissen Flecken. Verschiedene Färbung der Cultur habe ich niemals beobachtet. In Bouillon wuchs die Cultur rasch, so dass letztere sich bald trübte und an deren Boden sich ein Niederschlag bildete; oben bildete sich nie ein Häutchen. In letzterer Zeit cultivirte ich auf 8 $^0/_0$ Fleischpeptongelatine mit Zusatz von 8 $^0/_0$ Glycerin.[1] In diesem Medium wächst die Cultur rasch, besonders längs des Stichcanals. 8 $^0/_0$ Gelatine verflüssigt sich viel langsamer als 5 $^0/_0$. Um den Culturen den Luftzutritt abzusperren, wurde aus zwei Eprouvetten mit Fleischpeptonbouillon — von denen die eine reine 2 tägige Cultur 3. Generation bei Folliculosis conjunctivae, die andere reine 2 tägige Cultur 4. Generation des bei Trachom gefundenen Coccus enthielt — die Luft vermittelst des Geissler'schen Apparates herausgepumpt. Beim Schütteln der Eprouvetten fühlte sich deutlich der „Wasserhammer". Dieselben wurden in den Thermostat bei 35—37° C. gestellt; schon am nächsten Tage vermehrte sich die Trübung in beiden Eprouvetten, am Boden derselben war geringe Quantität eines weissen Niederschlages zu bemerken, welcher beim Schütteln in die Höhe stieg in Form von langen weissen Fäden. Der Wasserhammer fehlte. In den nächsten Tagen konnte man in beiden Eprouvetten zwei Schichten bemerken, eine untere trübe und eine obere helle, durchsichtige. Nach acht Tagen wurden beide Eprouvetten zerschlagen, aus jeder eine Cultur auf Agar-Agar gemacht und in einen To. 35—37° C. gebracht. Am nächsten Tage entwickelte sich eine reine Cultur von Mikrokokken.

Morphologisch erscheint die in den ersten Tagen ihrer Entwickelung aus Agar-Agar genommene Cultur in Form von Diplokokken, welche der Grösse und Form nach nicht nur an die Gonokokken erinnern, sondern auch an andere, in der Luft sich befindende. In einem suspendirten Tropfen erweisen einige Kokken eine stark springende Bewegung, welche nach Einstellung des Präparates unter das Mikroskop im Laufe von 2—3 Stunden beobachtet wurde; sogar nach Verlauf dieses Zeitraumes konnte man zuweilen lange Zeit oscillatorische und rotatorische Bewegungan einzelner Kokken beobachten, wobei stärkere Beleuchtung des Präparates die Bewegung scheinbar verstärkte.

Die Mikrokokken gruppiren sich bald einzeln, bald gruppenweise, bald in Form von kurzen Ketten, bald in Form einer 8. — Die Kokken er-

[1] Nocord et Roux, Annales de l'Institut Pasteur.

weisen eine sehr starke Affinität zu basischen Anilinfarben. Stellt man aus der Cultur ein Präparat nach der KOCH'schen Methode her, durch Färbung mit 1% Fuchsinlösung in 35° Spiritus, so kann man zwei Bilder bekommen, je nachdem, wie man das Präparat färbt; nimmt man wenig Farbe, lässt dieselbe kurze Zeit einwirken und wäscht dann rasch mit Aq. destill. ab, so erscheint die Cultur in Form von deutlichen Diplokokken, welche aus zwei Segmenten bestehen (Semmelgestalt), die von einander durch einen schmalen hellen Streifen getrennt werden; lässt man die Farbe länger einwirken, so sieht man den Zwischenstreifen auch bei den stärksten Vergrösserungen nicht und die Cultur erscheint dann in Form von Monokokken oder in Form von 8-förmigen Diplokokken. Folglich hat das Vorhandensein des Streifens nichts Charakteristisches, da dessen Sichtbarkeit von dem Präparationsmodus des Präparates abhängt, und besonders darum, weil derselbe bei allen Mikrokokken beobachtet wird, aber aus unbekannten Gründen für einige von ihnen als charakteristisch gilt. So erwähnt ROSENBACH[1] bei der Beschreibung des mikroskopischen Bildes der Culturen pyogener Mikrokokken, wie Staphylococcus pyogenes albus, aureus und anderer, über diesen Streifen gar nichts, und nur bei der Beschreibung des „Mikrococcus pyogenes tenuis" sagt er Folgendes: „Mikroskopisch erweisen sich die Einzelindividuen als unregelmässigere Kokken, vielleicht etwas grösser als die vorigen (Staphyl. pyogen. alb.), welche nicht selten zwei dunkle Pole mit hellgefärbter Zwischensubstanz haben und dann auch mehr gestreckt sind." Unterdessen ist „die hellgefärbte Zwischensubstanz" allen pyogenen Mikrokokken eigen und auch dem grössten Theile der in der Luft vorkommenden.

Bei Färbung verschiedener Mikrokokkenculturen mit einer und derselben Lösung, wobei ich auch zu einer und derselben Zeit zu wirken suchte, habe ich bemerkt, dass die Einen die Färbung leicht, Andere wieder nur schwierig annehmen. Diejenigen, welche sich leicht färben, verlieren die Färbung schwer unter dem Einfluss einer Schwefelsäurelösung 1:3 und umgekehrt.

So haben wir denn jetzt noch lange nicht so vollkommene optische Hülfsmittel, um mit Hülfe des mikroskopischen Bildes allein z. B. Trachomdiplokokken von Gonokokken oder pyogenen Staphylokokken zu unterscheiden.

Die Grösse der Diplokokken kann auch nicht als Kriterium dienen, da dieselbe sich verändert und abhängig ist von dem Nährmedium. So z. B. sind die Mikrokokken des Trachoms in Fleischpeptongelatine etwas grösser als in Agar-Agar. Analoge Erscheinungen werden beim Wachsthum auf verschiedenem Nährboden auch anderer pathogener Organismen beobachtet, wie z. B. bei den Stäbchen des Ileotyphus.

So geben also weder das mikroskopische Bild, noch die Verflüssigung

der Gelatine, noch die Farbe der Cultur, jedes an und für sich genommen, die Möglichkeit, einen pathogenen Mikrococcus von dem anderen zu unterscheiden, und nur alle Kennzeichen und die Impfungen alle zusammengenommen beweisen uns unzweifelhaft, dass wir es in der That mit diesem und nicht jenem Mikroorganismus zu thun haben.

Alles, was über Culturen gesagt wurde, die aus dem Trachomfollikelinhalte erhalten wurden, bezieht sich auch auf Culturen, welche aus dem Inhalte der Follikel beim Catarrhus follicularis oder der „Folliculosis" erhalten wurden.

Die beschriebene Trachomcoccuscultur konnte man verwechseln mit Staphylococcus pyogenes albus und noch mit einer Sorte Mikrococcus, welcher — wie mich davon wiederholte Luftuntersuchungen an verschiedenen Orten, z. B. Tiflis, Abastuman, überzeugt haben — ein sehr verbreiteter ist und sich durch folgende Eigenthümlichkeiten unterscheidet.

Auf Plattenculturen wächst er in Form von weissen, glänzenden Colonien, welche sich dadurch charakterisiren, dass dieselben die Gelatine nie verflüssigen. Ein Partikelchen dieser Colonien, auf Agar-Agar gebracht, wächst bei 20—30° C. rasch längs der schiefen Fläche des Agar-Agar, eine ziemlich dicke Schicht von glänzendweisser Farbe bildend. Längs des Stichcanals entwickelt sich derselbe in Form eines grauen Streifchens, aus einzelnen Punkten bestehend. Etwas langsamer geht das Wachsthum auf Fleischpeptongelatine, wo die Cultur, sich bei 14—17° R. entwickelnd, eine becherförmige Gestalt annimmt, mit etwas gekerbtem Rande, ähnlich einer Tulpenschale, was nach 2—3 Wochen stattfindet. Nach Verlauf dieser Zeit steht das Wachsthum offenbar still, wahrscheinlich in Folge des Austrocknens der Gelatine; letztere verflüssigt sich auch nie in den Eprouvetten. Auf Kartoffeln wächst er langsam in Form von kleinen weissen Flecken.

Nimmt man ein Partikelchen von einer Plattencultur und untersucht dasselbe mikroskopisch, nach Färbung mit 1% Fuchsinlösung in 35% Spiritus, so sieht man eine ganz reine Cultur von Diplokokken, die aus zwei mit einander durch einen ungefärbten Streifen verbunden sind; letzterer ist sehr klar zu sehen. Die Grösse der Diplokokken kommt derjenigen des pyogenen Staphylococcus ziemlich gleich.

Untersucht man dieselbe Cultur in einer späteren Periode (2—3 Wochen), so bekommt man ein anderes mikroskopisches Bild: anstatt der genannten Diplokokken sieht man nur Monokokken, d. h. durchweg gefärbte Kokken, etwas grösser als die von der Plattencultur genommenen, und gleichwie von einer Hülle umgeben. Wirkt man darauf auf das Präparat mit Schwefelsäurelösung 1 : 3, so sieht man statt der Monokokken wieder Diplokokken mit deutlich unterscheidbarem Mittelstreifen. Dies sind in Hauptzügen die Eigenthümlichkeiten dieses Mikrococcus. Um die Frage

zu entscheiden, ob derseselbe pathogen oder nicht sei, machte ich 2 Impfungen an Kaninchen unter die Haut, und bekam in beiden Fällen ein negatives Resultat; eben solches bekam ich auch bei Impfung der reinen Cultur dieses Coccus, von Agar-Agar genommen, auf ganz normale Conjunctiven.

Was den Staphylococcus pyogenes albus betrifft, so bietet er am meisten Aehnlichkeit mit den Trachomkokken; wenn man aber zur Charakteristik eines Mikroorganismus nicht ein einzelnes Merkmal, sondern alle zusammen nimmt, so ist auch letzterer vom ersten zu unterscheiden. Nichtsdestoweniger halte ich es nicht für überflüssig, dessen charakteristische Eigenthümlichkeiten zu erwähnen.

Rosenbach[1] beschreibt denselben so: „Auf Fleischpeptonagaragar keimte der Staphylococcus pyogenes albus in üppigen und durchsichtigen weissen Culturen, welche aussehen wie ein in die Länge ausgestrichener Tropfen Oelfarbe. Der Strich wächst rasch in die Breite bis etwa 4 mm, welche er in 1—2 Wochen erreicht. Nach längerer Zeit trocknet die Cultur ein, wird glatt und lässt sich später schwieriger übertragen. Fleischpeptongelatine wird rasch verflüssigt, so wie vom Staphylococcus pyogenes aur. Im luftleeren Kolben bewahre ich eine Reinzucht nunmehr 3½ Jahre auf, welche letzthin noch gute Culturen lieferte. Ich muss bemerken," sagt Rosenbach, „dass nicht selten die Culturen dieses Mikrobions dünn und kümmerlich ausfallen und kaum über den Ort der Aussaat hinauskommen. Erst eine bald angestellte weitere Uebertragung giebt dann üppige Culturen. Mikroskopisch ist, wie gesagt, dieses Mikrobion nicht von dem Staphylococcus pyogenes aureus zu unterscheiden."

Diese Beschreibung der Cultur hat soviel Aehnlichkeit mit dem oben beschriebenen Trachomcoccus, dass unwillkürlich der Gedanke auftaucht, ob derselbe nicht Staphylococcus pyogenes albus sei, welcher so oft in Wundsecreten, im Abscesseiter, im Secrete der Conjunctiva beim acuten Catarrh, bei der eitrigen Dacryocystitis (Sattler[2]) und nach Gifford[3] sogar im unsichtbaren Secrete der ganz normalen Conjunctiva vorkommt.

Zugleich mit solchen ähnlichen Merkmalen der Cultur sind aber auch scharfe Unterschiede zu constatiren.

1. Die Färbungsfähigkeit durch 1% Fuchsinlösung in 35° Spiritus ist nicht so stark ausgeprägt, wie beim Trachomcoccus.

2. Das Häutchen des Staphylococcus pyogenes albus zieht sich nicht in Fäden.

3. Der Staphylococcus pyogenes albus verflüssigt 5% Gelatine rasch,

---

[1] Rosenbach, Mikroorganismen bei den Wundinfectionskrankheiten des Menschen. Wiesbaden 1884. S. 21.

[2] Bericht über die ophthalm. Versammlung 1885.

[3] Archiv für Augenheilkunde. 1885.

so dass am 5. oder 6. Tage gewöhnlich die ganze Gelatinemasse in der Eprouvette ganz verflüssigt ist, was beim Trachomcoccus erst nach 4—5 Wochen (und noch mehr) beobachtet wird. Ausserdem geht die Verflüssigung der Gelatine im ersten Falle von oben nach unten, im zweiten aber vom Stichcanal zu den Wänden der Eprouvette hin.

4. Einspritzungen von 3—4 Theilungen einer Pravaz'schen Spritze — und sogar einer ganzen Spritze unter die Haut des Kaninchens — ruft weder locale noch allgemeine Erscheinungen hervor, während Einspritzungen derselben Quantität von Staphylococcus pyogenes albus - Cultur ziemlich bedeutende Veränderungen an der Einspritzstelle und dem Nachbargewebe und ziemlich bedeutende Temperaturerhöhung hervorruft, überhaupt schwere Erkrankung mit sich zieht, welche manchmal letal endet.

Impfungen machte ich Kaninchen, Katzen, Hunden, Tauben und endlich Menschen.

Von 24 Impfungen (verschiedener Thiere) ergaben 9 ein negatives Resultat: 6 nur Hyperämie der Conjunctiva, 6 Bildung kleiner Körner, 1 Hyperämie der Conjunctiva mit Trübung der Cornea[1], 1 Hyperämie der Conjunctiva mit Hornhautinfiltrat[2]; und in einem Falle ein positives Resultat, bei einer Katze nämlich entwickelten sich einige Körner, von denen man mit grosser Wahrscheinlichkeit sagen konnte, dass solche trachomatösen Follikel analoge Bildungen sind.

Was die 6 Fälle von Conjunctivalhyperämie mit kleinen Körnchenbildungen betrifft, so waren letztere so wenig deutlich entwickelt, so wenig überzeugend, dass es nicht richtig wäre, dieselben auch nur als Anfangsentwickelungsstadien des trachomatössn Processes anzusehen.

Deshalb muss man überhaupt sagen, dass die Impfungen der Cultur des Trachomfollikelinhaltes in allen 18 Fällen negativ ausfielen.

Impfung des Inhaltes (des Trachomfollikels) selbst ergab, wie oben gesagt, offenbar wirkliche Trachomkörner, welche auch bis heute nicht verschwunden sind.

In allen 4 Fällen von Impfungen auf die Conjunctiva des Menschen wurde ein negatives Resultat erhalten.

Obgleich ich nicht im Stande bin, zu erklären, aus welchen Gründen die von mir erhaltenen Resultate mit denjenigen solcher Forscher, wie Sattler und Michel, nicht übereinstimmen (vielleicht liegen diese Gründe im klinischen Material und in den Untersuchungsmethoden selbst), theile ich meine Beobachtungen schon jetzt mit, welche ich als Versuch betrachte, die Untersuchungen von Sattler und Michel zu wiederholen.

Obgleich nun dieser Versuch lange nicht von Erfolg gekrönt ist und

---

[1] Bei Impfung in die Cornea.
[2] Bei Impfung in die Cornea.

negative Resultate ergeben hat, erlaube ich mir nichtsdestoweniger folgende Schlüsse zu ziehen.

1. Das Trachom ist, der Ansicht einiger bewährter Kliniker (wie z. B. MANDELSTAMM) entgegen, ein Conjunctivalleiden sui generis, da bei demselben viele Forscher beständig im Korninhalte Mikroorganismen gefunden haben, welchen besondere morphologische und biologische Unterschiedsmerkmale zukommen. — Die Pathogenität des gefundenen Mikroorganismus ist noch nicht bewiesen, da die von SATTLER und MICHEL am Menschen erhaltenen positiven Resultate von Culturimpfungen wenig überzeugend sind, hauptsächlich wegen ihrer geringen Zahl (je ein Fall bei Beiden).

2. Dieser Mikroorganismus, welcher, nach den Einen, im Secrete nur sehr spärlich und selten, den Anderen nach aber in grösserer Zahl und immer vorkommt, erfordert noch eine Reihe von zahlreichen Untersuchungen, um dessen morphologische Beziehungen als Diplococcus entgültig zu entscheiden.

3. Der von MICHEL bei Trachom gefundene Mikroorganismus, welcher morphologisch aus Diplokokken besteht, ähnlich den Gonokokken, bietet nichts Charakteristisches dar.

4. Der von mir bei Trachom gefundene Mikrococcus wächst auf festem Nährboden bei 30—35° C. in Form von weissen, leicht zusammenfliessenden Flecken, welche ein sich in Fäden ziehendes Häutchen bilden.

5. Fleischpeptongelatine (5%—8%) wird immer verflüssigt und an deren Oberfläche bildet sich ein weisses, sehr zähes, sich in Fäden ziehendes Häutchen.

6. Bei erhöhter Temperatur geht das Wachsthum der Cultur viel rascher vor sich.

7. Die Cultur des in Rede stehenden Mikroorganismus kann man in einigen Beziehungen verwechseln mit Staphylococcus pyogenes albus und anderen, in der Luft vorkommenden Mikrokokken.

8. Durch Impfung der Cultur an Tauben, Kaninchen, Katzen, Hunden und am Menschen ist es mir nicht gelungen, wahres Trachom hervorzurufen.

9. Impfung des Trachomkorninhaltes auf die Conjunctiva des Katzenauges rief Entwickelung von Körnern hervor, welche den trachomatösen analog sind. (Aus diesen Körnern bekam ich Culturen, die sich in nichts von solchen aus Trachomfollikeln vom Menschen unterschieden.)

10. Trachom und der sogen. Follicularcatarrh (Folliculosis conjunctivae), welche nach Ansicht Einiger klinisch ganz verschieden sind, können vom bacteriologischen Standpunkte aus identisch genannt werden, weil, so wie bei jenem, auch bei diesem ein und derselbe Mikroorganismus gefunden wurde.

Meine Untersuchungen werde ich, falls ich dazu die Möglichkeit habe, fortsetzen.

Klinische Casuistik.

Intoxication durch Homatropin. Von Dr. Ziem in Danzig.

Im Maihefte des Centralblattes f. pract. Augenheilkunde findet sich ein Referat über eine Beobachtung von Chadwick, nach welcher das Einträufeln von $^1/_{100}$ Gran von schwefelsaurem Duboisin in den Bindehautsack bei einem 75 jähr. Kranken, ausser Trockenheit im Munde, Schwäche in den Beinen, taumelnden Gang, Schwindel, Unruhe, Delirien u. s. w. hervorgerufen hat, während zugleich der Puls verlangsamt war.[1] Eine ähnliche, nur weniger heftige Intoxication nach Application einer sehr geringen Menge von Homatropin in den Conjunctivalsack habe ich selbst unlängst gesehen.

Am 26. Februar Vormittags stellte sich der 19 jähr. Arbeiter Sch. von hier wegen einer schon seit der Jugend bestehenden Mangelhaftigkeit seines Sehvermögens bei mir ein. Nach Correction mit sphärischen und cylindrischen Gläsern (r. $-7{,}0$ sph. $\bigcirc$ $-1{,}50$ cyl., l. $-6{,}0$ sph. $\bigcirc$ $-2{,}0$ cyl.) S beiderseits $^8/_{18}$; beide Gesichtsfelder concentrisch ein wenig eingeschränkt. Zur Erleichterung einer genaueren Untersuchung besonders auch der Peripherie des Augenhintergrundes wird ein nicht ganz erbsengrosses Quantum einer $^1/_3$ proc. Homatropin-Salbe in den linken Bindehautsack gebracht, worauf einige Minuten später Mydriasis eintrat. Während nun der gerade bei mir anwesende College Dr. Kresin den Kranken ophthalmoscopirte, klagt der Letztere plötzlich, dass es ihm im Kopfe „duselig“ werde und dass ihm die Gedanken vergehen. Dr. Kresin constatirt einen Puls von nur 40 Schlägen. Der Kranke wird sofort in horizontale Lage gebracht, woraufhin der Puls auf 52 sich hebt, während die Respiration noch 30—32 p. Min. beträgt. Die Hände des Kranken fühlen sich sehr kühl an, ebenso die Haut des Gesichts und der Stirn, auf welcher kalter Schweiss ausgebrochen ist. 5 Minuten später, nachdem dem Kranken eine Tasse Bouillon verabreicht worden, beträgt die Resp. 24, der Puls 68 und nach 15 Minuten 72, doch war nach der Angabe des Kranken erst einige Stunden später ein Gefühl von Schwäche vollständig geschwunden. Am nächsten Tage stellte er sich bei vollkommenem Wohlbefinden und mit normaler Pupillenreaction nochmals ein. Ein Grund für die Herabsetzung des Sehvermögens liess sich übrigens nicht nachweisen.

Eine Inanitions-Ohnmacht lag hier nicht vor: der Kranke hatte, ehe er zu mir kam, in der bei ihm gewöhnlichen Weise gefrühstückt; ebensowenig kann es sich um eine psychische Einwirkung gehandelt haben, da der Kranke sonst durchaus keine Anzeichen übergrosser Schüchternheit erkennen liess. Für die Annahme einer Intoxication dürfte besonders wohl auch das hier beobachtete Verhältniss der Puls- zu der Respirationsfrequenz sprechen. Das allerdings hat vermuthlich eine gewisse Bedeutung bei dem Zustandekommen der Intoxication und vielleicht auch der Verlangsamung des Pulses ausgeübt, dass der Kranke einige Tage zuvor eine, übrigens nur leichte, Vergiftung durch Kohlenoxydgas durchgemacht hatte. Immerhin wird bei der Anwendung von Homatropin eine gewisse Vorsicht nicht ausser Acht gelassen werden dürfen, da nicht nur örtliche Störungen, wie in dem von Sachs mitgetheilten Falle ein acutes Glaucom[2], sondern, wie aus dem Vorstehenden hervorgehen wird, unter begünstigenden Umständen auch allgemeine Nebenwirkungen durch Homatropin hervorgerufen werden können, Allgemeinwirkungen, die bisher allerdings wohl nur in seltenen

[1] Centralbl. f. pract. Augenheilk. 1887. S. 155.
[2] Ibid. 1884. S. 271.

Fällen beobachtet beziehungsweise mitgetheilt worden sind, und von welchen auch Carreras-Arago[1] und Segura[2] bei ausgedehnterer Verwendung dieses Medicamentes nichts gesehen zu haben scheinen.

Gesellschaftsberichte.

Ophthalmological Society of the United Kingdom. Sitzungsbericht vom 5. Mai 1887. (The British Med. Journ. 1887. May 14.)

Lang berichtet über einen Todesfall durch ausgedehnte Meningitis suppurativa nach Enucleation eines eiternden Bulbus. Es schliesst sich eine kurze Discussion daran an.

Derselbe hält einen Vortrag über die Einführung von (Glas-, Celluloid- oder Silber-) Kugeln in die Tenon'sche Kapsel an Stelle des enucleirten Bulbus. Er vernäht die Kapsel über der Hohlkugel durch tiefe Suturen und schliesst die Conjunctiva durch oberflächliche Nähte. Jessop hält an Mules Verfahren fest, der die Glaskugel in die stehen gelassene Sclerotica einfügt, weil diese weit eher, als eine Tenon'sche Kapsel dem Reiz des Fremdkörpers Widerstand leisten könne. Adams Frost will die Muskeln mit der Tenon'schen Kapsel und der Bindehaut über der Glaskugel vereinigen, hatte bei diesem Verfahren aber bisweilen mit sehr störenden Blutungen zu kämpfen. Mules betont, dass er über 100 Fälle nach seiner Methode mit bestem Erfolge, ohne je eine sympathische Reizung beobachtet zu haben, behandelt habe. Little und Cross sprechen sich gegen die Evisceration überhaupt und weiter gegen die Einführung von künstlichen Glaskörpern aus; das alte Verfahren der Enucleation sei und bleibe das gründlichste. Die zwischen der Glaskugel und dem künstlichen Auge befindliche Bindehaut werde gereizt und könnte durch Druckatrophie zur Bildung einer Fistel führen. Brudenell Carter und Nettleship haben Mules Operation, bezw. die Frost'sche bald mit, bald ohne Erfolg nachgeahmt.

Nettleship berichtet über vier Fälle von Nachtblindheit in zwei Familien. In keinem von allen war das gewöhnliche Bild der Retinitis pigmentosa zu finden, vielmehr konnte man an und hinter dem Aequator eine Anzahl von sehr kleinen, verstreuten, weissen Flecken beobachten, die anscheinend nicht durch Atrophie, sondern Infiltration verursacht waren. Die Nachtblindheit bestand schon lange, machte aber in der letzten Zeit keine Fortschritte.

Mackinlay erwähnt einen Fall von vollkommener Selbstenucleation eines Augapfels mit schneller und glücklicher Heilung.

Critchett und Juler stellen einen Patienten vor, dessen Augenhintergrund ein eigenthümliches gepünkteltes Aussehen darbot und nach ihrer Ansicht vielleicht congenital, keineswegs aber auf Syphilis zurückzuführen ist (in dem einen Auge war der Glaskörper trübe!). Ein zweiter Pat. zeigte eine seltene Form von Pigmentveränderung in der Retina. Griffith erwähnt ein Geschwisterpaar, das ähnliche feine Pünktelung in der Gegend der Macula darbot, darum wohl die Veränderung als congenitale aufzufassen sei.

Adams Frost berichtet über einen cystischen Orbitaltumor, der erst

---

[1] Ibid. 1881. S. 504.
[2] Ibid. 1882. S. 183.

nach Verlauf von $1^1/_2$ Jahren im inneren oberen Orbitalwinkel als neue weiche Anschwellung hervortrat.

W. J. Collins zeigt einen Fall von Cholestearin im Glaskörper bei einem 66jähr. Mann. Nur das rechte Auge war afficirt.

Derselbe stellt einen Fall von Exophthalmus mit Linsentrübungen bei einem Pat. vor, der an Herzpalpitationen und ein Jahr zurück auch an beginnender Struma litt, welche letztere allerdings zurückgegangen war. Das Graefe'sche und Stellwag'sche Symptom fehlten. Mittlere Ptosis bestand auf dem Auge, welches zu prominiren begonnen hatte.

Brudenell Carter demonstrirt zum Schluss ein Paar Franklin'sche Brillengläser für Extrahirte und Ernest Clarke eine Anzahl künstlicher Augen.

Sitzungsbericht vom 9. Juni 1887. (The British Med. Journ. June 18, 1887.)

J. B. Story berichtet über einen Fall von allmählicher Erblindung des rechten und Hemianopsie des linken Auges bei einer jungen Frau, die gleichzeitig an Kopfschmerzen, Erbrechen und Schläfrigkeit zur Mittagszeit litt und auffallend an Körperfülle zunahm. Nettleship erinnert daran, dass in einem ähnlichen Fall ein Tumor in der Fossa pituitaria (Grube für die Hypophysis cerebri) bei der Section als Ursache entdeckt wurde; er wie Griffith und James Anderson haben ganz analoge Fälle beobachtet und haben häufig mit Erkrankung oder Hypertrophie der Hypophysis allgemeine Adipositas einhergehen sehen.

Ueber die Permeabilität des Ligam. suspensorium der Linse für organisirte Substanzen hält Hill Griffith einen Vortrag, in welchem er sich auf die wiederholte Beobachtung von Keratitis punctata ohne jede Iritis, wohl aber mit gleichzeitigen frischen Herden von Chorioretinitis, sowie auf zwei Fälle von Netzhautgliomen mit frei in der vorderen Kammer befindlichen Knötchen stützt. Er kommt darauf hinaus, dass mit den Saftströmen im Auge solide Partikelchen durch die Zonula hindurch nach vorn transportirt werden müssten. Jessop erwähnt im Anschluss hieran einen Fall, wo man beim Oeffnen des Auges einen Strom von Cholestearinstaub von oben her hinter der Iris sich nach vorn in den Boden der Vorderkammer ergiessen sah, wo sich das Cholestearin zu einer kleinen Pyramide anhäufte. Lang und Nettleship bestätigen die Coincidenz von Chorioiditis mit Keratitis punctata, hin und wieder seien auch Glaskörpertrübungen, oft aber nur die Ablagerungen in der Descemetis zu finden. Nettleship leitet letztere ebenfalls einzig mechanisch von einem Transport durch das Aufhängeband hindurch ab. Story und Hulke bekämpfen diese Annahme als anatomisch unwahrscheinlich und führen die Möglichkeit einer generellen Entzündung (Cyclitis, Choroiditis und Epithelialveränderungen(?) an der Descemetis) an. Mackinlay, Hutchinson jun., W. J. Collins und Griffith erschöpfen sich darauf in einer unfruchtbaren Discussion über die Möglichkeit und Unmöglichkeit einer Wanderung der entzündlichen Producte durch den Glaskörper und die Zonula.[1]

[1] Bei einer systematischen Untersuchung des Auges im aufrechten Bilde, wie wir sie in Prof. Hirschberg's Klinik zu üben pflegen — es werden der Reihe nach mit Loupe, resp. stärkeren und schwächeren Convexgläsern hinter dem Spiegel sämmtliche Theile des Auges von der Cornea bis zur Chorioidea sorgfältig „abgetastet" — stellt sich bei den in Rede stehenden Fällen fast ausnahmslos eine Gesammterkrankung des Auges, Panophthalmitis sicca, heraus. Die Ursache derselben ist in zehn Fällen mit Sicherheit neunmal auf Syphilis zurückzuführen. Eine mechanische Erklärung erscheint da wohl überflüssig. D. Ref.

Brailey berichtet über einen Fall von recidivirenden isolirten Herden von Chorioretinitis in der Gegend der Macula lutea. In $7^1/_2$ Monaten hatte er fünfmal solche kleine, runde, nicht scharf begrenzte Herde von dunkelgrauer Farbe auftreten sehen, denen isolirte runde und ovale Scotome entsprachen, und die auch zu Metamorphopsien Anlass gaben. Die Scotome hellten sich allmählich auf und schwanden ganz, obwohl ophthalmoscopisch die Spuren der Herderkrankungen nicht gänzlich geschwunden waren. Die Herde standen in Beziehung zu den Netzhautgefässen, die selber entschieden verbreitert waren, und die Papille zeigte leicht verwaschene Ränder.

Silcock stellt eine Pat. vor, bei welcher man eine Reihe kleiner Punkte in den tiefen Schichten der Hornhaut einen Kreis bilden sah, der dem Pupillarrand genau entsprach. Es bestand Keratitis parenchym. e lue congenita.

Cross demonstrirt eine wahrscheinlich sarcomatöse Hornhautgeschwulst, die Hulke mit Auskratzen und Application von Arg. nitr. zu behandeln empfiehlt.

W. J. Collins: Diffuse Blutung in einem blinden Auge.

Lawford: Coredialysis mit vollkommener Anteversion der losgelösten Irispartie. Walker: Ausgang einer Cyclotomie bei Glaucom. Derselbe berichtet über den Verlauf des einseitigen Exophthalmus eines Knaben, den er im November der Gesellschaft vorgestellt hatte (vgl. Centralbl. S. 75). Im Januar, nachdem die Protrusion anscheinend stationär geblieben war, nahm dieselbe in Folge eines plötzlichen Schrecks zuerst zu und verschwand dann bald spontan erst ziemlich schnell, später langsamer. In einem anderen Falle hat Vortr. mit gutem Erfolge die Unterbindung der Carotis gemacht.

Zum Schluss zeigt Story eine Experimental-Untersuchung, welche zur Erläuterung der Pathologie des Glaucoms dienen soll.

Sitzungsbericht vom 8. Juli 1887. (The British Med. Journ. July 16, 1887.)

J. Hutchinson jun. giebt den Befund der Autopsie eines Falles von completer Ophthalmoplegia externa und interna. Es handelte sich um chron. Entzündung aller Nerven, die innerhalb des rechten Sinus cavernosus verlaufen, um Obliteration des venösen Canals, partielle Verstopfung der Carotis und entzündliche Verwachsungen zwischen der Spitze des Temporo-sphenoidal-Lappens und der Dura mater. Vortr. führt noch zwei weitere, ähnlich verlaufene Fälle an, die sich unter dem Gebrauch von Jodkali besserten. Noch andere Fälle hatten eine centrale Ursache. Wo Protrusis bulbi und Congestion an den Lidern bestände, dürfte man zunächst an eine Erkrankung des Sin. cavernos. denken.

Lawford führt einen Fall von beiderseitiger Ophthalmoplegia externa an, die seit 10 Jahren unverändert bestand, ohne dass man die Ursache auf Lues oder eine Erkrankung des Centralnervensystems zurückführen konnte. Hutchinson leitet die meisten Fälle von symmetrischer Ophthalmoplegie von einer centralen syphilitischen Läsion ab; einzelne Fälle seiner Beobachtung waren durch ein Trauma bedingt. Einseitige Ophthalmoplegien seien auf Tabes oder syphilit. Neuritis zurückzuführen, auch ein Aneurysma der Carotis, welches im Sinus cavernosus auf die Nervenstämme einen Druck ausübte, hat er als Ursache einseitiger Ophthalmoplegie beobachtet. Mules sah Ophthalmoplegie beider Augen nacheinander bei Miliartuberculosis auftreten. Anderson hebt ein wichtiges Symptom bei einseitiger centraler Ophthalmoplegie hervor: Wenn das Lid des erkrankten Auges gehoben würde, sänke das des gesunden herab und umgekehrt. In einem Falle senkte sich das Lid des gesunden Auges herab, wenn das kranke bedeckt wurde.

Nettleship trägt über zwei Fälle von zeitweiliger Chinin-Amblyopie vor. Die Arterien der Netzhaut seien während der Amblyopie stets contrahirt, und die Papille anämisch verfärbt. Eine Besserung greife stets Platz, allerdings blieben eingeengte Gesichtsfelder und verengte Gefässe zurück. Hutchinson führt eine analoge Coffeïn-Amblyopie an.

Cross berichtet über zwei Fälle von sympathischer Ophthalmie trotz Evisceration. In dem ersten traten 17 Tage nach der Operation die ersten Erscheinungen der sympathischen Entzündung auf und konnten nur durch sofortige Entfernung des künstlichen Glaskörpers innerhalb 14 Tage geheilt werden. In dem zweiten begann die Ophthalmie am 21. Tage nach der Operation, 4 Monate nach der primären Verletzung, und hörte erst nach Ablauf von 10 Wochen auf. Solche Fälle seien zwar auch bei Enucleation hier und da beobachtet worden, doch sei letzterer bei drohender sympathischer Reizung der Vorzug zu geben, weil der Krankheitsstoff dadurch endgültig beseitigt würde und das Auge früher zur Ruhe käme, während bei der Mules'schen Operation die nicht ausgeschlossene Bildung einer Fistel noch besondere Gefahren einer Infection in sich schlösse. Mules zweifelt unter dem Widerspruch Brailey's den sympathischen Charakter des ersten Falles an, der zweite spräche nicht gegen seine Methode, weil die sympathische Ophthalmie erst 4 Monate nach dem Trauma eingesetzt habe (?). Die Mehrzahl der Discutirenden tritt für Cross' Ansicht ein.

Spencer Watson stellt je einen Fall von Glaucoma haemorrhagicum und serpiginöser Trübung der Cornea vor. Doyne demonstrirt ein neues Optometer.

Den Schluss der Sitzung bilden der Generalbericht über die letzte Session und die Neuwahl der Vorstandsmitglieder. J. W. Hulke ist als Präsident wiedergewählt.
Peltesohn.

Referate, Uebersetzungen, Auszüge.

1) **Wörterbuch der Augenheilkunde,** von Prof. Dr. J. Hirschberg. Leipzig 1887, Verlag von Veit & Comp.

Aus dem Vorwort:

Die griechischen Schriftsteller über Heilkunde, namentlich Hippocrates und Galenus, welche nach dem Wiedererwachen der Wissenschaften die Lehrmeister der Aerzte gewesen und sie jedenfalls vom Wust des Mittelalters befreit und der Naturbeobachtung zugewendet haben, wurden noch während des vorigen Jahrhunderts, wie die fleissigen Dissertationen deutscher Universitäten beweisen, theils im Urtext, theils in lateinischen Uebersetzungen recht eifrig studirt; heutzutage dagegen sind sie nur noch in den Händen weniger Liebhaber, die sich einen empfänglichen Sinn für Geschichte der Wissenschaft bewahrt haben.

Man citirt sie mehr in formaler Hinsicht, mit Rücksicht auf die einmal überlieferte Terminologie, während in sachlicher Hinsicht nicht alte Autorität, sondern Naturbeobachtung für uns den Born des Wissens darstellt.

Aber für Mitglieder eines gelehrten Standes ist die Kenntniss der hergebrachten Namen denn doch ganz unerlässlich; missbräuchliche Anwendung der Kunstausdrücke stiftet Verwirrung und ist dem Fortschritt der Wissenschaft

hinderlich. Nun, die wichtigeren Krankheitsnamen sowohl der allgemeinen Medicin wie auch ganz besonders der Augenheilkunde sind durchgehends griechisch, oder gelten doch dafür, — wenn sie nicht ausnahmsweise lateinische Uebersetzungen griechischer Worte darstellen. Ihre Kenntniss ist bis heute zum Verständniss älterer wie neuerer Schriftsteller gerade über Augenheilkunde ganz unerlässlich.

Gab es doch und giebt es noch heute sehr viele Fachgenossen, welche eine neue Lehre, eine neue Krankheit, ein neues Instrument ohne den Pass eines griechischen Namens nicht in die literarische Welt hinauszusenden wagen! Die alten Irrthümer sind sorgfältig von einem Lehrbuch in's andere übertragen und unseren Studenten und Aerzten getreulich aufbewahrt worden; man hat sogar, falschen Namen zu Liebe, nicht existirende Krankheiten erfunden und bis heute fortgebucht; man hat sinnlose Zeichen, die nur den Werth überlieferter Hieroglyphen haben, für richtige Namen ausgegeben und zu den alten Fehlern neue in Fülle hinzugefügt.

Um hier Wandel zu schaffen, muss man auf die Quellen der Namengebung, d. h. auf die alten Schriftsteller, zurückgehen. Dieser Arbeit habe ich mich willig unterzogen, obwohl dergleichen heutzutage wenig geschätzt wird. Früher mehr. Hat doch sogar der grosse Galen nicht verschmäht, ein Wörterbuch der hippocratischen Kunstausdrücke zu verfassen.

Ich hoffe, dass der Leser auch aus meinem Büchlein, welches sich auf die Augenheilkunde beschränkt, einigen Vortheil ziehen werde. Meine Absicht geht dahin, die vorkommenden Kunstausdrücke zu erklären (genauer nur die wirklich zur Augenheilkunde gehörenden); die nützlichen beizubehalten; die falschen und geschmacklosen zu verwerfen; alle überflüssigen, schädlichen und irrthümlichen Fremdwörter durch deutsche Namen zu ersetzen.

Wenn man in der Thier- und Pflanzenkunde bestimmte Wesen mit bestimmten Namen belegt, und seit Linné sich nicht sehr darum grämt, falls diese lateinisch-griechischen Namen schlecht gewählt sind: so handelt es sich doch in der Heilkunde nicht um unveränderliche Gattungen und Arten, sondern um Vorgänge, die sowohl selber im steten Fluss begriffen sind, als auch von der stetig fortschreitenden Wissenschaft immer anders aufgefasst und beschrieben werden. In der Medicin ist die Reform der Namengebung nicht so aussichtslos wie etwa in der Chemie. Uebrigens habe ich gar nichts gegen passende Fremdwörter in der Heilkunde, speciell in meinem Fache; aber sie sollen nicht überwuchern: und wenn eine klare Uebersetzung möglich, soll diese in der mündlichen und schriftlichen Darstellung vorgezogen werden. Der Arzt und selbst der Forscher gebraucht den Ausdruck Blennorhöe fast unbewusst und oftmals unrichtig; wenn er sich gewöhnt, von Eiterfluss zu sprechen, so ist er in der Lehre und Ausübung den Fehlgriffen weniger ausgesetzt.

Keineswegs will ich den angehenden Arzt, der ja so schon genug überbürdet ist, noch stärker, nämlich mit dem Studium der alten Griechen, belasten; sondern ganz im Gegentheil ihn auf meinem Gebiete entlasten und von überflüssigen, verwirrenden Namen befreien, so dass er sofort und frisch an das Studium der Dinge herantreten kann.

Mein Büchlein ist die Vorarbeit zu einem verständlichen, deutschen Lehrbuch der Augenheilkunde. Es ist, wie mir scheint, auf unserem Gebiet durchaus möglich und der Sache nützlich, die hässlichen Flicken noch mit den ursprünglichen Endigungen versehener, d. h. gar nicht eingebürgerter Fremdwörter sorgfältig abzulösen, das unwürdige Joch einer barbarischen Mischsprache abzuschütteln, und den Reichthum und die bezeichnende Kraft der Muttersprache

voll ausnutzend, allmählich zu einem reinen, der Durchsichtigkeit des Sehorgans entsprechenden Styl zu gelangen, — wie ihn einige vortreffliche Schriftsteller sogar schon besessen haben.

Ich schreibe deutsch, — nicht weil die griechischen Kunstausdrücke mir fremd sind. Man sagt, dass heutzutage die Ausländer uns besser verständen, wenn wir die hergebrachten Fremdwörter beibehielten. Erstlich ist dies nicht ganz richtig; denn reineres Deutsch ist leichter verständlich; und wer deutsch lesen will, mag die Sprache lernen. Zweitens habe ich noch nie gefunden, dass ein Ausländer in seiner Muttersprache auf das Verständniss deutscher Leser Rücksicht genommen. Endlich schreiben wir denn doch, wenn wir uns der deutschen Sprache bedienen, ganz wesentlich für — unsere Landsleute. Aus guten, sachlichen Gründen hat man in der Medicin das internationale Latein aufgegeben.

Zum Schluss will ich noch bemerken, dass weit interessanter als die Sprachlehre mir bei meiner Zusammenstellung die Geschichte gewesen. Ich habe den Versuch gemacht, die wichtigeren der in der Augenheilkunde vorkommenden Begriffe und Namen in ihrer Fortentwickelung durch die ganze Literatur der Alten zu verfolgen und mit der jetzigen Bedeutung zu vergleichen.

---

2) **Beiträge aus der practischen Augenheilkunde.** I. Ueber die Hutchinson'sche Veränderung des Augenhintergrundes, von Doc. Dr. Goldzieher in Pest. (Wien. med. Wochenschrift. 1887. Nr. 26.)

Die Hutchinson'schen Veränderungen des Augenhintergrundes hat G. an vier Augen bei drei Individuen gesehen. Es handelt sich in diesen Fällen um eine Erkrankung der centralsten Partie der Netzhaut bei Intactbleiben der Fovea centralis. Helle Flecken von unregelmässiger Gestalt und Grösse, von gelblicher Farbe umgeben gruppirt die Macula lutea. Diese Flecken zeigen keine Pigmenteinsäumung und wenn dennoch in ihrer Nähe Pigmentklümpchen vorhanden sind, so handelt es sich um kein Chorioidealpigment, sondern um Reste vorangegangener Retinalhämorrhagien. Papille, Peripherie der Netzhaut, Netzhautgefässe sind zumeist normal, nur hier und da kommen zerstreute kleine weisse Stippchen auch in der Peripherie der Netzhaut vor. Die Herde liegen unmittelbar unter den grösseren Gefässen, stellen aber nicht vertiefte Partien des Augenhintergrundes dar, lassen somit keine Niveaudifferenzen bei der ophthalmoskopischen Untersuchung erkennen.

Die Affection geht mit einem centralen Scotom bei normalen Gesichtsfeldgrenzen einher und tritt ein- oder beiderseitig auf. Morbus Brightii, Diabetes kommen bei der Aetiologie dieser Netzhauterkrankung nicht in Betracht. Auch Scrophulose, Syphilis, Leukämie konnte in den bisher beobachteten Fällen mit Sicherheit ausgeschlossen werden. Die einzige Abnormität, die G. bei den von ihm beobachteten Fällen zu constatiren vermochte, war Arteriosclerose. Die Mehrzahl der befallenen Kranken sind Frauen; das Leiden ist durch einen schmerzlosen chronischen Verlauf charakterisirt und kann viele Jahre unter gleichem Bilde fortbestehen. Die Prognose ist keine absolut ungünstige, da die Herde im Augenhintergrunde einer Resorption fähig sind.

Im Verlaufe der Erkrankung kann es zu Retinalblutungen kommen, die unter einem ganz eigenthümlichen Bilde auftreten. Es handelt sich nämlich um streifenförmige Hämorrhagien, welche ursprünglich in wenig gesättigtem Roth einer Arterie anliegen, und wahrscheinlich anfangs nur in der Scheide dieses Gefässes vorkommen, später aber an Umfang zunehmen und selbst so bedeutend

werden können, dass sie den ganzen Glaskörper durchsetzen und das Sehvermögen auf quantitativere Lichtempfindung herabdrücken.

Der Mangel an Pigment um die bei dieser Erkrankung zur Beobachtung kommenden Herde, sowie die Resorptionsfähigkeit dieser Herde spricht gegen die Annahme, dass man es hier mit einer exsudativen Chorioiditis zu thun habe; auch mit kolloiden Auswüchsen der Lamina vitrea hat man es nicht zu thun, da diese, wie jetzt hinlänglich sichergestellt ist, ein ganz anderes ophthalmoskopisches Bild geben. Es kann sich daher nur um eine Affection der Retina, und zwar um eine nicht entzündliche Affection der mittleren und hinteren Lagen derselben handeln, wahrscheinlich bedingt durch eine Erkrankung der Arterien, die mit Verstopfung der Arteriolen in der Macula und Ausbildung von Erweichungsherden daselbst, die der anatomischen Anordnung des Gefässbaumes entsprechend angeordnet sein müssten, einhergeht. S.

3) **Beobachtungen über Hemianopie**, von Prof. Kahler in Prag. (Prager med. Wochenschrift. 1887. Nr. 17 u. 18.)

48jähr. Frau, die seit einem Jahre an Sehstörungen, verbunden mit Kopfschmerz, zeitweilig auftretenden Parästhesien der oberen Extremitäten und Erbrechen leidet. Eine syph. Infection soll nicht vorangegangen sein. Patientin soll dreimal gesunde Kinder geboren haben. Bei der Aufnahme fand sich eine leichte Parese des r. Facialis, sonst sämmtliche Cerebralnerven frei, bis auf die Seh- und Riechnerven. — Pupillarreaction bei Lichteinfall erhalten. Ophthalmoskopisch: R. Papille sehr blass, Arterien sehr eng, L. Papille besser, Gefässe von normaler Weite. — Kniephänomen beiderseits sehr lebhaft, Lähmungserscheinungen, Sensibilitätsstörungen fehlen. — Harn eiweisshaltig. Die perimetrische Aufnahme ergiebt L. eine reine temporale Hemianopie mit scharfer, durch den Fixationspunkt gehender Trennungslinie, R. hochgradige unregelmässige Einengung des G. F., jedoch derart, dass von der äusseren Hälfte desselben nur ein kleiner centraler Theil erhalten schien, von der inneren Hälfte hingegen ein bedeutend grösserer. Zwei Tage später war aber auch R. temporale Hemianopie mit scharfer, durch den Fixationspunkt gehender Trennungslinie und Defect des inneren-oberen Quadranten vorhanden. Die G.F. für blau und roth zeigten in den erhaltenen Theilen nahezu normale Ausdehnung. Die Diagnose musste auf einen Krankheitsprocess gestellt werden, der das Mittelstück des Chiasmas und zum Theil den rechten seitlichen Winkel ergriffen hatte. Die vorhandene absolute Anosmie unterstützte diese Diagnose. Es kann sich dabei nur um einen umschriebenen Process an der Hirnbasis (Tumor oder syphilitisches Krankheitsproduct) von nicht grosser Ausdehnung handeln, da schwere Cerebralsymptome und Stauungspapille fehlten. Ebenso konnte die Albuminurie nur mit der Erkrankung an der Basis cerebri in Verbindung gebracht werden. Eine sofort eingeleitete Jodkalikur, sowie eine später vorgenommene Einreibungskur zeigten sich erfolglos. — Zur Constatirung von homonymer lateraler Hemianopie nach apoplectischen Insulten bei Patienten, die sich noch in dem soporösen oder somnolenten Stadium befinden, empfiehlt K. ein Verfahren, welches darin besteht, dass man den Kranken durch energische sensible Reize, Nadelstiche, die man im Gesichte applicirt, zu energischen Abwehrbewegungen veranlasst, ihn durch Wiederholung dieser Reize in Erregung versetzt, so dass er schon auf die Annäherung der Nadel zu reagiren anfängt. Hat man dies erreicht, dann sieht man auch, wie der Kranke nur bei Näherung der Nadel von der nicht gelähmten Seite her, Abwehrbewegungen macht, während er ruhig bleibt, wenn man die Nadel von der gelähmten Seite her nähert. Später, wenn das Bewusstsein ein

helleres geworden, lässt sich die Hemianopie mittels einer Kerzenflamme oder einem glänzenden Gegenstand leichter nachweisen. In späteren Stadien der Erholung, wenn Apathie, mürrisches Wesen und unwilliges Verhalten, oder etwa psychische Incohärenz und Delirien vorhanden sind, benützt man als Prüfungsobjecte Gegenstände, die die Begierde des Patienten reizen (Geldstücke, Lieblingsgetränke des Kranken etc.). S.

4) **Zur Kenntniss der bandförmigen Hornhauttrübung,** von Dr. Emil Bock. Mit 3 Tafeln. Wien 1887, Wilhelm Braumüller.

Verf. hatte Gelegenheit, 3 Bulbi mit bandförmiger Hornhauttrübung nach der Enucleation mikroskopisch untersuchen zu können. In allen 3 Fällen war nur das enucleirte Auge von der Trübung befallen.

Das erste Auge entstammte einem 5jährigen Knaben, das zweite einem 22jährigen, das dritte einem 35jährigen Manne.

In Fall II und III hatte sich an einer Keratitis suppur. eitrige Iridochorioiditis mit nachfolgender Schrumpfung des Bulbus angeschlossen, und war die bandförmige Trübung also in einer schon vorher narbig veränderten Hornhaut aufgetreten, im Fall I dagegen war die Hornhaut nicht anderweitig verändert, dagegen bestand auch in diesem Falle Iridochorioiditis (? tuberculosa) mit Schwielenbildung und Glaskörperschrumpfung.

Dieser Fall I ist also jedenfalls der reinste. Mikroskopisch fand Verf. dabei feine, ziemlich gleich grosse Kalkkörner in der Membr. Bowmani vertheilt, sodass dieselbe anstatt als ein hyalines Band, als ein feingranulirter Streifen erschien, welcher successive in die normale, nirgends unterbrochene Lamina elast. ant. überging. Von hier aus erstreckten sich Reihen von analogen Körnern zwischen die Basalzellen des Epithels, in die Kittleisten derselben und selbst noch ein wenig weiter. Sonst war das Epithel normal. Unter der Membr. Bowm. fand sich eine Schicht von Rund- und Spindelzellen, in welche auch Gefässe capillärer Structur, aber von ziemlich grossem Lumen eingebettet waren.

In den beiden anderen Fällen war das Bild durch die narbigen Veränderungen in Folge der Keratitis suppur. wesentlich complicirt, die Lamellen waren durcheinandergeworfen, stellenweise durch Narbengewebe ersetzt. Die mehr diffuse Verkalkung betraf hier fast die ganze vordere Hälfte des Hornhautstratums und schickte ebenfalls Fortsätze zwischen die Basalzellen des Epithels. Die verkalkte Zone setzte sich mit etwas ausgezackter Grenzlinie gegen die hinteren, nicht kalkig infiltrirten Hornhautschichten ab.

In dem vordersten, dem Epithel direct anliegenden Abschnitt der Hornhautsubstanz fanden sich ausserdem verkalkte Massen von eigenthümlicher Form, hervorgegangen aus Verkalkung neugebildeter Gefässe. Einzelne dieser Gebilde hatten eine drusige Gestalt, wahrscheinlich bedingt durch schichtenweise erfolgte Kalkanlagerung.

Verf. geht die Literatur dieser merkwürdigen Hornhautaffection ausführlich durch. Er spricht sich dahin aus, dass dieser Affection stets eine primäre Entzündung des Uvealtractus zu Grunde liege; dass höchstwahrscheinlich diese letztere zu einer pathologischen Zusammensetzung des die Hornhaut mit ernährenden Kammerwassers führe und so dann schliesslich die Kalkablagerung erfolge. Dass dieselbe sich gerade auf den Lidspaltentheil beschränkt, dafür weiss Verf. auch keine ausreichende Erklärung zu geben.

Der Arbeit sind 3 wohlgelungene Tafeln beigegeben. Ostwalt. —

5) **La loi de Listing.** Thèse pour le doctorat en médecine présentée et

soutenue par le Dr. Tscherning, de la faculté de Paris, docteur en médecine de la faculté de Copenhague, directeur adjoint du laboratoire d'ophthalmologie à la Sorbonne.

Verf. hat die Helmholtz'schen Versuche zum Beweis des Listing'schen Gesetzes mit Hülfe der Nachbilder wiederholt, mit der Abänderung, dass er das Nachbild nicht, wie Jener, auf eine Ebene, sondern auf die Innenfläche einer gemauerten, 4 m Radius haltenden, hohlen Halbkugel projiciren liess. Verf. kommt nach ausführlichen, hier nicht wiederzugebenden mathematischen Deductionen zu dem Ergebniss, dass sich aus dem Listing'schen Gesetz nur zweierlei schliessen lasse: 1. Der Blick kann nicht von einer Secundärstellung in eine andere geführt werden, ohne dass das Auge eine Raddrehung macht. 2) Das Auge kann aus irgend einer Stellung in irgend eine andere derart gelangen, dass es in jedem einzelnen Punkte des Weges eine Stellung einnimmt, als sei es zu diesem Punkte von der Primärstellung aus nach dem Listing'schen Gesetz gelangt. Dabei beschreibt der Fixirpunkt auf der Oberfläche der Halbkugel einen Richtungskreis, d. h. einen Kreis, welcher geht durch die beiden gegebenen Punkte und den Occipitalpunkt (Helmholtz). In dem speciellen Falle, dass einer der beiden gegebenen Punkte der Primärstellung entspricht, wird der Richtungskreis ein grösster Kreis. — Verf. macht zum Schluss darauf aufmerksam, dass das Listing'sche Gesetz eigentlich nur angiebt, wie die Bewegung bei gegebenen Bedingungen möglich ist, nicht wie sie sein muss oder auch nur, wie sie gewöhnlich statthat. Dr. Ancke.

---

6) **Beitrag zur Lehre vom Staphyloma corneae congenitum**, Inaug.-Diss. von Oskar Pincus. Königsberg, Hartung'sche Buchdruck. 1887.

Verf. giebt die Beschreibung eines Falles von Staph. corn. cong. Das betreffende Auge war der 10 Monate alten Tochter gesunder Eltern von Prof. Jacobson enucleirt worden. Der sagittale Durchmesser des Auges betrug $22^1/_2$ mm.

Neben der Cornealstaph. bestand, durch eine Furche von demselben abgegrenzt, Intercalarstaphyl. Die Linse fehlte. In einem von der Cornealnarbe nach hinten in den Glaskörper ziehenden, sich zuspitzenden, dicken, bindegewebigen Zapfen liess sich die gefaltete Linsenkapsel nachweisen; in den hinteren Schichten der Cornea fanden sich ausserdem degenerirte Linsenreste, Myelintropfen und Bläschenzellen, die sich nach Verf. beim Durchtritt der Linse durch das Loch der Cornea abgestreift haben müssen. Iris und Ciliarkörper waren höchst atrophisch, erstere grösstentheis mit der narbigen Hornhaut verwachsen. Die descemetische Membr. fehlte bis auf einen kleinen Randtheil.

Der Glaskörper war hinten von der Netzhaut abgehoben. Auf der Oberfläche der letzteren waren schon makroskopisch eine Unmasse, gedrängt stehender grauer Pünktchen zu sehen, mikroskopisch zeigte sich an diesen Stellen eine Abhebung der Limit. int. durch undurchsichtiges, körniges Exsudat. Die Gefässlumina der Nervenfaserschicht waren an den betreffenden Stellen auffällig weit.

Der Sehnerv war nicht glaucomatös excavirt. Ostwalt.

---

7) **Mittheilungen aus der St. Petersburger Augenheilanstalt.** Heft I. 1887. St. Petersburg. 1887, C. Ricker.

Die vorliegenden Mittheilungen enthalten:

1) eine Beschreibung der Organisation der Ambulanz vom Director Dr. Graf Magawly;

2) einen Bericht über die Ambulanz für die Jahre 1883 und 1884 von Dr. Theodor Germann. Es ist eine dankenswerthe Neuerung, dass man sich entschlossen hat, das riesige poliklinische Material der Petersburger Augenheilanstalt (dieselbe wurde im Jahre 1883 von 15641, 1884 von 16701 Patienten aufgesucht) statistisch zu verwerthen.

Dr. Germann hat dasselbe mit vielem Geschick nach den verschiedensten Gesichtspunkten geordnet und zum Theil durch Curven die gefundenen Resultate veranschaulicht.

Wir müssen uns aus Raummangel darauf beschränken, nur einiges Interessante hervorzuheben.

Das Verhältniss der Conjunctivalkrankheiten zu sämmtlichen pathologischen Befunden war 1883 und 84 31,75 $^0/_0$; von allen Conjunctivalkrankheiten betrug Trachom 21,25 $^0/_0$. Der Procentsatz des Trachoms ist beträchtlich geringer, als in Dorpat (62,18 $^0/_0$).

Die Hornhautentzündungen zeigten eine auffällige Häufigkeitszunahme in den Monaten mit starken Temperatur- und Witterungsschwankungen (April, Mai und October).

Die Zahl der Verletzungen ist sehr gross gewesen. Die Gesammtzahl der Verletzten in den beiden Jahren betrug 3200 = 10 $^0/_0$ sämmtlicher Patienten; davon 1306 Corpora alien. in cornea. Verf. schiebt die Hauptschuld auf die mangelnde Nüchternheit bei der Arbeit.

Die Zahl der Alterscataracten betrug in den beiden Jahren 813, davon waren reif oder überreif 368. Auffällig ist, dass nur 2 Mal Diabetes mell. dabei gefunden wurde. Die Zahl der Glaucome betrug zusammen 481, davon waren absolut 144, acut 16.

Erkrankungen der Thränenwege betrafen in der überwiegenden Mehrzahl (70—72 $^0/_0$) der Fälle Frauen.

Auffällig ist die bei dem starken Alkoholgenuss in Russland geringe Zahl von constatirtem centralen Scotom (in beiden Jahren zusammen 11).

Ob nicht eine ganze Reihe von den 129 als einfache Amblyopie verzeichneten Fällen bei genauerer Prüfung sich als Intoxicationsamblyopie mit centralem Scotom herausgestellt hätten!

Verf. giebt allerdings selbst an, dass in 80 Fällen die Amblyopie auf Alkoholmissbrauch zurückzuführen war. Es ist auch sehr auffällig, dass bei allen diesen 80 Alkoholikern eine Amblyopie ohne Befund, d. h. ohne tempor. Verfärbung des Sehnerven bestanden haben sollte. Von Interesse ist übrigens die Thatsache, dass bei diesen 80 Schnapstrinkern (darunter 18 Frauen) die Amblyopie nie vor dem 30. Lebensjahr, sondern 35 Mal zwischen 31.—40., 45 Mal zwischen 41.—50. Jahr auftrat. Der Missbrauch muss also jedenfalls längere Zeit fortgesetzt werden.

Sehr gross war auch die Zahl der Hemeralopien ohne Befund. Sie betrug 126, darunter nur 13 Weiber. Die letzte Woche der grossen Fasten vor Ostern lieferte das grösste Contingent. Offenbar spielt mangelhafte Ernährung bei schwerer Arbeit eine Hauptrolle in der Aetiologie dieser Erkrankung (nächstdem auch andauernde Blendung). Die (seit Hipp. bekannte) Verordnung von Leber, die das Volk nicht für Fleisch hält und die es daher selbst in der Fastenzeit isst, wirkte dabei sehr günstig. Ostwalt.

Journal-Uebersicht.

I. v. Graefe's Archiv für Ophthalmologie. XXXIII. 1. (Schluss.)

6) **Ueber spontane Aufsaugung von Cataracta senilis,** von Dr. Paul Meyer in Göttingen.

Bis gegen das Ende der vorophthalmoskopischen Zeit begegnet man bei den Autoren durchweg der Anschauung spontaner Heilbarkeit der Cataracta. In der nächsten Periode verhalten sich die Autoren direct ablehnend. In neuester Zeit herrscht insofern ein Mittelweg, als spontane Aufhellung zwar als möglich zugegeben, aber von ganz bestimmten, nur selten zutreffenden Voraussetzungen abhängig erachtet wird.

Autor lässt nun eine historische Uebersicht des Gegenstandes folgen bis auf die neueste Zeit. Autors eigener — ihm von Leber überlassener — Fall ist folgender:

Ein 59jähriger, der früher sehr gut gesehen (Scheibenschütze gewesen war), kommt mit der Angabe, dass er seit 17 Jahren Abnahme des Sehens am rechten Auge bemerke. Schon damals war von einem Augenarzte Cataracta diagnosticirt worden; die Operation wurde indess verschoben, weil das linke Auge gut war. Vor 2 Jahren heftige Entzündung des rechten Auges durch 14 Tage. Behandlung mit Augenwasser durch den Hausarzt. Seitdem öfters leichte Beschwerden an diesem Auge. Eine Verletzung hatte nie stattgefunden. Noch vor einem Jahre war ihm eine Staaroperation mit schlechten Aussichten vorgeschlagen worden.

Status: R. Pupille theilweise schön schwarz, wie bei Aphakie, theilweise von einer zarten Membran mit feinen hellen Pünktchen eingenommen. Von einer Linse nichts zu sehen. Mit dem Augenspiegel liess sich zwar undeutlich, aber doch sicher Druckexcavation nachweisen. Bulbus hart. Auch von einer luxirten Linse nichts wahrzunehmen. Lichtempfindung nur für helle Lampe; Finger excentrisch nach oben auf $^1/_2{}'$ — L. nahezu reifer uncomplicirter Staar.

Es wurde links extrahirt. Mit $+ 9{,}0$ $S = {}^{20}/_{200}$. Seichte, nicht randständige glaucomatöse Excavation. Am rechten Auge wurde circa 3 Wochen nach Aufnahme des ersten Status notirt (nach Atropin): Ausgesprochene Druck-Druckexcavation mit stark weisser Verfärbung der Papille. Linse bis auf einen membranösen Rest vollkommen resorbirt. Kapsel durchsichtig; zeigt nur feine weisse Pünktchen und einige etwas grössere Fleckchen. Am unteren Rande eine hintere Synechie. Keine Spur von Verletzung. Augendruck nicht erhöht.

Berücksichtigung für kritische Verwerthung können von den Litteraturdaten, die Autor gesammelt, nach ihm nur jene finden, wo es sich um Aufhellung bei unverletzter Kapsel handelt; es entfallen somit alle Fälle, wo Senkung der Linse eintrat; ebenso Szili's Fall, wo Ruptur der Kapsel angenommen wurde. Ein anderer Theil von Beobachtungen ist zu wenig ausführlich mitgetheilt, um verwerthbar zu sein.

Von den übrig bleibenden Fällen betrifft ein Theil kindliche oder jugendliche Individuen. Die Cataract war entweder angeboren (Holscher, v. Graefe, Schoen) oder in früher Lebensperiode erworben. Spontanheilung in Fällen solcher Art gehört nicht zu den seltensten Vorkommnissen, was auch aus der weichen Beschaffenheit kindlicher Linsen erklärlich ist. Von den zwei Fällen Jäger's gehört nur der eine hierher, da es sich im anderen nur um ein Stationärbleiben, nicht aber um Aufhellung von Linsentrübung handelt.

Was die Fälle von Aufhellung seniler Cataracte betrifft, so können von der

vorophthalmoskopischen Zeit nur die 2 Fälle von Warnatz verwerthet werden, deren einer zweifellos ist, wogegen der andere complicirterer Natur zu sein scheint. Sorgfältige Beobachtungen aus der jüngsten Zeit lehren mit Sicherheit, dass eiue mehr oder weniger vollständige Resorption oder auch theilweise Aufhellung einer vorher getrübten Linse mit Wiederherstellung des Sehvermögens erfolgen kann. In der Mehrzahl der Fälle handelt es sich um Aufsaugung der verflüssigten Corticalis mit oder ohne gleichzeitige Resorption des Kernes; im letzteren Falle bleibt er im zusammengefallenen Kapselsacke liegen, innerhalb desselben kann er sich senken, und die Blätter der Kapsel können sich so dicht aneinanderlegen, dass ein hoher Grad von Durchsichtigkeit zu Stande kommt. — Der Fall Leber's stimmt im Allgemeinen mit den Fällen Brettauer's überein, nur ist er complicirt durch einen glaucomatösen Anfall, der eine Druckexcavation herbeigeführt hatte, und ausserdem bestand eine hintere Synechie.

In allen Fällen begann die Cataract in den vierziger Jahren, was auch für die zweite seltenere Art von Resorption gilt, wo es zum Ersatz der verflüssigten Corticalis durch eine klare durchsichtige Flüssigkeit kommt, so dass die Linse ihre Gestalt beibehält, wie in den Fällen von Lange und Nordmann, und — wie letzterer will — auch in dem Falle Morgagni's. Es scheint möglich — wenigstens Knapp und Lange nehmen dies an — dass diese letztgenannte Form ein Anfangsstadium der Brettauer'schen Fälle darstellt.

Es ist somit sicher erwiesen, dass spontane Aufhellung nicht jugendlicher, sondern auch seniler Cataracten in einzelnen seltenen Fällen beobachtet ist. Sie ist bedingt durch Aufsaugung getrübter Linsenelemente und kommt sowohl bei beginnender, als auch bei totaler seniler Cataracta vor. Eine Aufhellung cataractöser Linsenmasse mit Erhaltung der Linsenfasern ist für den Menschen bis jetzt nicht nachgewiesen. Nach Analogie der Aufhellung traumatischer Cataracte ist eine einfache Resorption weit wahrscheinlicher.

---

7) **Die Accommodationsüberanstrengung und deren Folgen. Aetiologie des Glaucoms und der Alterscataract,** von Dr. W. Schön.

Der Ciliarmuskel repräsentirt eine Muskelmasse von 136,8—140 cbmm, also eine Muskelmasse, die im Verhältniss zur Grösse des Gesammtauges eine ganz erhebliche ist. Wie sollte Ueberanstrengung eines so bedeutenden Muskels nicht auch beträchtlichere Folgen haben, als man bisher angenommen? — Man sollte zu Studien nicht nur Augen mit fertigem, sondern solche mit entstehendem Glaucom verwenden.

Schön hält für wahrscheinlich, dass der Glaskörperdruck unter normalen Verhältnissen nicht auf der Sclera laste. — Autors Sätze über den Accommodationsmechanismus sind etwa folgende:

Es giebt ein vorderes und ein hinteres Blatt der Zonula; ausserdem giebt es noch spärliche mittlere Zonulafasern, deren Ansatz sich unmittelbar hinter dem Linsenäquator befindet. Die Ciliarmuskelfasern sind 1) äussere Meridionalfasern, 2) innere Meridionalfasern, 3) Ringfasern. Die beiden ersteren gehen nach rückwärts in Sehnenfasern über, die die äusserste Schichte der Chorioidea bilden und sich an der Sehnervenscheide ansetzen. Die äusseren haben auch vorne am Canalis Schlemmii einen festen Ansatz. Die inneren haben einen vorderen beweglichen Ansatz, da sie mit Köpfchen am vorderen Rande des Ciliarkörpers entspringen. Die äusseren Meridionalfasern comprimiren den Glaskörper und ziehen die Chorioidea nach vorne. Die inneren comprimiren ihn gleichfalls und ziehen den inneren Ciliarkörperwinkel nach hinten. Die Ringfasern

ziehen diesen selben Winkel gegen die Axe. Der innere Ciliarkörperwinkel muss somit bei der Accommodation nach innen und etwas nach hinten gezogen werden bei gleichzeitiger Compression und Druckerhöhung des Glaskörpers. Bei Einstellung für die Ferne sind beide Zonulablätter gespannt. Der gesammte Glaskörperdruck lastet auf der hinteren Fläche der Linse. Bei Einstellung für die Nähe erschlaffen die hinteren Zonulafasern, welche der Hyaloidea dicht aufliegen, und gestatten so dem Glaskörper das Eintreten in die Räume neben der Linse, sodass auf diese kein gestaltverändernder Druck mehr ausgeübt wird. Die vorderen Fasern werden aber hierbei im Gegentheil stärker gespannt. Es giebt eine Hyaloidea propria; sie liegt den hinteren Zonulafasern unmittelbar an. Bei Einstellung für die Nähe verlaufen die vorderen Zonulafasern bis zum Aequator dicht an die Vorderfläche der Linse gepresst. Vom Aequator ab schmiegen sich die mittleren Fasern den vorderen dicht an. Beim Blick in die Ferne liegt der Linsenäquator frei zwischen beiden Zonulablättern. Wie in anderen glatten Muskelfasern besteht auch in denen des Ciliarmuskels ein Tonus, besonders in den äusseren Meridionalfasern. —

Es muss also bei der Accommodation eine Spannungsvermehrung entstehen in einem Faserzuge, der endigt: hinten mit dem Ansatze der Ciliarmuskelsehnenfasern an der Sehnervenscheide, vorne mit dem Ansatze der vorderen und mittleren Zonulafasern an der Linsenkapsel. An beiden Stellen konnte Autor Veränderungen nachweisen an Augen, die ihre Accommodation übermässig anstrengen mussten — an hypermetropischen Augen. — Der Zug an den Sehnervenscheiden führt zu accommodativer Excavation, jener der Zonulafasern zu Faltenbildung der Linsenkapsel und dadurch zu radiären Trübungen. —

Accommodative Excavation.

Unter 2800 darauf hin untersuchten Augen fanden sich 758, wo wegen Hypermetropie, Presbyopie, Astigmatismus, Hornhautflecken und ungenügender Brillenausrüstung accommodative Excavation erwartet werden durfte. In 605 Fällen fand sich factisch mittlere bis randständige Excavation. Auf die 758 Augen betrüge dies 80,2 %, auf sämmtliche 2800 Augen 21,6 %.

Hochgradige und randständige Excavation fand Autor in 306 Augen oder analog berechnet in 40,3, resp. 10,9 %. Gegen die beiden Procentzahlen, die sich auf die Gesammtzahl aller Augen beziehen, ist nichts einzuwenden. Germann fand bei noch nicht schulpflichtigen Kindern in 3,6 % Excavation, woraus schon mit grösster Wahrscheinlichkeit hervorgeht, dass Excavationen sich während des Lebens entwickeln.

Bei Personen von 8—20 Jahren fand sich hochgradige oder randständige Excavation in 52 Augen. Alle bis auf 4 waren hypermetropisch oder astigmatisch. Von diesen anderen hatten 2 starken gemischten As., die 2 anderen schwache scheinbare M. (Es folgen Tabellen).

Accommodative Excavation und äquatoriale Cataract.

Wird von den unvollständigen Fällen abgesehen, so bleiben noch 55 Personen mit 110 Augen. Bei 95 davon ist die charakteristische Aequatorialcataract angemerkt. 92 davon — also 96,8 % dieser Augen — hatten mittlere bis randständige Excavation. 57 von den 95 (also 60 %) hatten normale S. In den übrigen Fällen war S. herabgesetzt durch Glaucom, Kernsclerose und vordere Corticalcataract in je 5 Fällen, in 4 durch hintere Corticalcataract. In den übrigen 19 Fällen bestand hochgradiger As., Vorrücken der Spalten in das Pupillargebiet — oder es war kein sichtlicher Grund auffindbar. Ueberraschend

ist die grosse Zahl, wo normale S. vorhanden war. Daraus wird auch verständlich, dass beginnende Cataract ungemein häufig übersehen wird. — In einzelnen Fällen entdeckte Autor die Trübungen erst nach Iridektomie.

Unter den 95 Augen fand sich bei 39 As., bei 39 H., bei 7 M., bei 6 E. (die beiden letzten Categorien zählen 11 Presbyopen), in 4 Fällen wurde R. nicht ermittelt.

Der einzige hochgradige Myope gab an, dass er seine Augen ungemein stark angestrengt, Nächte hindurch gearbeitet habe u. s. w. Von den Astigmatikern und Hypermetropen hatte mit Ausnahme eines Einzigen keiner Gläser für die Nähe getragen oder den As. corrigirt. Kein einziges Mal fand Autor Kernsclerose ohne Aequatorialcataract, dagegen 90 Fälle von letzterer ohne Kernsclerose.

Die rasche Entstehung vorderer Corticalcataract in einem Falle Autors erklärt sich aus einer Fortsetzung der Epithelwucherung bei der angestrengten Arbeit. Eine ähnliche Entstehung dürfte für die Fälle anzunehmen sein, wo bei Kindern in Folge von Krämpfen Cataracta entsteht; dieselbe Erklärung ist für Fälle von Cataracta punctata wahrscheinlich.

Tabelle I, die sich im Obigen nicht mit verwerthen liess, ergiebt, für sich betrachtet, eine Bestätigung der erwähnten Resultate. Unmöglich kann die Kernsclerose das Primäre sein. Andauernde starke Zerrung an den Zonulafasern erzeugt Abhebung der Kapsel in kleinen Fältchen, Wucherung des Kapselepithels in einem Saume hinter dem Aequator, entsprechend den mittleren Zonulafasern und einem zweiten Saume vor dem Aequator, entsprechend den vorderen Zonulafaseransätzen. Später wandeln sich die Epithelzellen in Bläschenzellen um und werden in die Corticalis der Linse gedrängt, die Kapsel löst sich am Aequator von der Linse ab, und nun treten die Ernährungsstörungen ein, welche zur Weiterentwickelung der Cataract führen.“ Aus der Liste ist mit Evidenz accommodative Anstrengung als Hauptmoment zu ersehen. Von besonderem Gewichte ist auch das Hinzutreten des zweiten Hauptsymptomes: der accommodativen Evcavation in 98,8 %. Zu diesem kann auch noch als nebensächliches umgekehrter As. treten. —

Unter 119 cataractösen Augen fand Schön in $^{2}/_{5}$ As. In mehr als $^{1}/_{4}$ der Cataractaugen fand sich aber umgekehrter As.; dieser überwiegt somit bei weitem den gewöhnlichen. Am häufigsten sind die niederen Grade des umgekehrten As. Sie finden sich in $^{1}/_{5}$ sämmtlicher Augen.

Die Erblichkeit der Cataractbildung findet ihre Erklärung in einer Erblichkeit von Fehlern, die eine Accommodationsüberanstrengung bedingen. Der Werth der Prophylaxe ist somit evident. Ob vorhandene Aequatorialcataract zum Stillstande gebracht werden kann, ist fraglich, doch nicht unwahrscheinlich.

Astigmatismus und accommodative Excavation.

As. fand sich unter den 2800 Augen in 504 vor, somit in 18,0 %. Bei 377 Augen (74,8 %) war der As. normal, bei 127 (25,2 %) pervers.

Normaler Astigmatismus.

Von den 377 normal-astigmat. Augen hatten As. $> {}^{1}/_{36}$ 227 (60,2 %), As. $\lesseqgtr {}^{1}/_{36}$ 150 (39,8 %).

Bei 197 Augen fand sich zugleich Excavation und zwar bei As. $> {}^{1}/_{36}$ bei 117 Augen $= 59{,}4$ % (mittlere bis randständige Excavation $92 = 78{,}6$ %); bei As. $= < {}^{1}/_{36}$ $80 = 40{,}6$ % (in 62 Fällen, also 77,5 % davon mittlere bis

randständige Excavation). Von den 244 Augen mit Excavation hatten 190 = 77,4 $^0/_0$ mittlere bis randständige Excavation, von sämmtlichen 472 Augen hatten mittlere bis randständige Excavation 190, somit 40,2 $^0/_0$.

As. kommt gleichzeitig mit beginnender Cataract vor in 3,8 $^0/_0$ sämmtlicher Augen mit normalem As.

Umgekehrter Astigmatismus.

90 Personen mit 180 Augen (Grenzfälle wurden als normale gerechnet!) $^3/_4$ der Fälle von umgekehrtem As. entfallen auf die schwachen Grade, wogegen beim normalen As. nur $^2/_5$ einen As. $\leqq$ $^1/_{36}$ zeigten.

Unter 82 Augen von 56 Personen mit umgekehrtem As. und Aufzeichnungen über Excavation fanden sich 16 = 20 $^0/_0$ mit As. $>$ $^1/_{36}$. Davon Excavation mittlere bis randständig 13 = 81,2 $^0/_0$. As. = $<$ $^1/_{36}$ 66 Augen = 80 $^0/_0$, davon mittlere bis randständige Excavation bei 46 Augen = 69,6 $^0/_0$.

Von 116 astigmatischen Augen (wovon 34 mit umgekehrtem As.) hatten mittlere bis randständige Excavation 83 = 71,5 $^0/_0$, von sämmtlichen 180 Augen 83 = 46,1 $^0/_0$. Diese letzte Reihe resultirt, wenn man die vorhandenen Excavationen auf sämmtliche Augen oder mit umgekehrtem As. behafteten Personen bezieht. Perverser As. ist mit Cataracta incipiens verbunden in 10,2 $^0/_0$.

Für beide Arten des As. ergiebt sich eine *grosse Häufigkeit accommodativer Excavation*, nämlich in 40 $^0/_0$. Bei Berücksichtigung der Augen aus der Zeit, wo Excavation stets angemerkt wurde, ergeben sich 70 bis 80 $^0/_0$, der nämliche Procentsatz, wie er jenen Augen zukommt, bei denen accommodative Excavation zu erwarten war. Aber auch schon der Procentsatz 40 übertrifft den Procentsatz für sämmtliche Patienten 21,6 $^0/_0$ um das Doppelte. Nur der schwache umgekehrte As. weist im Verhältniss zu den übrigen As.-Arten einen etwas geringeren Procentsatz auf.

Von den 605 Augen mit mittlerer bis randständiger Excavation hatten 273 As. überhaupt, also 45,1 $^0/_0$, darunter 190 (31,4 $^0/_0$) normalen und 83 (13,7 $^0/_0$) umgekehrten As.

Der As. der 504 astigmatischen Augen vertheilt sich, wie folgt:

227 mit normalem As. $>$ $^1/_{36}$ = 45,0 $^0/_0$, 150 mit normalem As. = $<$ $^1/_{36}$ = 29,7 $^0/_0$, 95 mit umgekehrtem As. = $<$ $^1/_{36}$ = 18,8 $^0/_0$ und 32 mit umgekehrtem As. $>$ $^1/_{36}$ = 6,3 $^0/_0$.

Es zeigt sich also eine constante Abnahme vom starken normalen bis zum hochgradigen perversen As. Autor hält indess *den schwachen umgekehrten As. im Gegensatze zu den übrigen Formen für erworben.*

Der perverse As. zeigt sich wandelbar. Auf die Häufigkeit desselben bei Glaucom wurde schon von anderer Seite hingewiesen. Autor verweist aber auch auf seine *Häufigkeit bei accommodativer Excavation.* Diese Art von As. ist ein durch accommodative Ueberanstrengung erworbene. — Er kann auf ungleichmässiger Anspannung der Zonulafasern und dadurch bedingter ungleichmässiger Linsenkrümmung beruhen, kann aber auch auf Rechnung einer Krümmungsveränderung der Cornea kommen; denn auch diese muss durch die äusseren Meridionalfasern eine Zerrung erleiden bei forcirter Accommodation. Primärer As. bedingt höhere Accommodationsanstrengung und dadurch Excavation; es kann aber auch aus beliebigen anderen Gründen nothwendig gewordene stärkere Anspannung der A. As. und Excavation bedingen.

Aequatorielle Cataract kommt häufiger gleichzeitig mit perversem As. als mit normalem vor, in 10 $^0/_0$ gegenüber 3,8 $^0/_0$.

Blepharospasmus.

In Folge von accommodativer Ueberanstrengung wird auch Blepharospasmus beobachtet. 2—3 senkrechte Falten über der Nasenwurzel sind charakteristisch. In hochgradigen Fällen setzen sich die Contractionen bis gegen den Mundwinkel hin fort. Mitunter wird auch eine Conjunctivitis vorgetäuscht, bisweilen mit hochgradiger Lichtscheu. Mit Ausnahme eines Falles verschwand der Blepharospasmus nach Anwendung richtiger Brillen.

Halo.

Autor versteht darunter den gegen die Peripherie hin diffus abklingenden Hof um den Sehnerven. In accommodativ überanstrengten Augen beobachtete ihn Autor 36 Mal unter 2800 Augen. Gleichzeitig war immer mittlere bis randständige Excavation, öfters Venenpuls, äquatoriale Cataract und perverser As. vorhanden. Der Halo kommt also nicht nur dem Glaucom zu, sondern auch der accommodativen Excavation. Er wird gebildet durch die äussere Seite des Scheidenfortsatzes, während die myop. Sichel von der Innenseite des umgeklappten Scheidenfortsatzes dargestellt wird. Bisweilen zeigt sich an Stelle des Halo eine ödematöse Schwellung, welche selbst an Stauungspapille geringeren Grades erinneren kann (Zeichen besonders starker accommodativer Ueberanstrengung).

Venenpuls.

Er ist bei accommodativer Ueberanstrengung sehr häufig. Autor hat ihn hierbei 66 Mal angemerkt. Er glaubt, dass er bei Excavation leichter sichtbar sei. Er kommt zustande durch Compression der Vene im Opticus hinter der Lamina, durch die arterielle Pulswelle. — Vollständige Entleerung der Vene wird aber nur bei Druckerhöhung beobachtet.

Maculae corneae.

Die Vermuthung, dass accommodative Excavation bei Hornhauttrübungen, die ja eine grössere Annäherung bedingen, häufig vorkommen müsse, hat sich vollkommen bestätigt. Autor führt 18 Fälle in einer Tabelle an, die seine Behauptung beweisen.

Accommodationsüberanstrengung und entzündliche Reizung.

Schon Martin hat auf eine Keratitis bei As. aufmerksam gemacht. Die Beobachtung ist richtig. Die Ursache ist aber nicht direct der As., sondern die durch ihn bedingte stärkere Accommodationsanstrengung. Man findet Thränen, Lichtscheu, Lidzwinkern, pericorneale Injection ohne Erkrankung der Bindehaut, Hornhaut oder Iris. Blepharospasmus ist häufig vorhanden und führt auch zu Blepharitis. Unter Benutzung der richtigen Brille verschwinden alle Erscheinungen in kurzer Zeit.

Zusammenfassung.

Ursachen der Accommodationsüberanstrengung sind: 1) H., 2) Presbyopie, 3) normaler As. und umgekehrter starker As., schwacher nur zum Theil, 4) Hornhautflecken, 5) aussergewöhnlich feine Arbeit, 6) gewohnheitsmässige stärkere Annäherung an die Arbeit, 7) Gebrauch zu starker Concavgläser.

Folgen: Hauptsächliche: 1) accommodative Excavation, 2) Faltenbildung der Linsenkapsel und Anregung von Wucherung des Kapselepithels.

Nebensächliche: 3) umgekehrter As., 4) Halo, 5) Venenpuls, 6) Blepharospasmus, 7) entzündliche Reizung.

Ausgänge: **1) Glaucoma simplex, 2) Cataract, 3) Glaucoma acutum.**

An 2 Augen konnte Autor den an Lebenden so oft beobachteten Typus auch anatomisch nachweisen: hypermetropischen Bau, Excavation und Aequatorialcataract.

Der erste Typus, das Glaucoma simplex, stellt die höchste Stufe accommodativer Excavation dar. Der zweite Typus ist das Glaucoma acutum; es tritt im accommodativ überanstrengten Auge auf, wenn die Ciliarmuskelfasern bei eintretender Insufficienz nicht gleichmässig versagen, sondern zuerst die inneren Meridionalfasern und die Ringfasern. Die Linse wird dann nicht mehr zurückgehalten, drängt nach vorne und führt Verschluss des Kammerwinkels herbei. Glaucoma mixtum ist eine Mischform beider Typen.

Die Ausgänge gestalten sich folgendermassen:

1) günstiger Ausgang. Die Accommodation versagt allmählich. Patient erhält die richtige Brille, der normale Tonus bleibt erhalten.

2) Die fortgesetzte Ueberanstrengung führt zu accommodativer Excavation mit Glaucoma-simplex, zu äquatorialer und später totaler Cataract oder zur beiden. Die accommodative Excavation heisst Glaucoma simplex, sobald S. und Gesichtsfeld zu leiden beginnen. —

3) Versagt unter den sub 2) erwähnten Verhältnissen ein Theil der Accommodationsmuskeln, so kommt es zum acuten Anfall. Es ist noch Restitutio ad integrum möglich. Die Iridektomie wirkt, wenn sie an einer Stelle ausgeführt wurde, wo noch nicht Verwachsung, sondern nur Verlegung vorhanden war, das Hinderniss somit beseitigt werden kann.

4) Schon in der ersten Abhandlung erwähnte Autor einen Tonus des Ciliarmuskels. Wäre ein solcher nicht verhanden, so müsste die Pulswelle im Auge geradeso, wie in einer Abscesshöhle fühlbar sein. Ein Patient klagte über schmerzhaftes Klopfen des Pulses im Auge. Es bestand Verdacht auf Ausbruch acuten Glaucoms. Helfen Brillen in solchen Fällen nicht, so ist Pilokarpin zu versuchen. Dieser letzte Typus wäre als Glaucoma atonicum zu bezeichnen. Hier versagen alle Fasern. Die Linse wird nicht nach vorne gedrängt. Daher bleiben hier die Erscheinungen des acuten Glaucoms aus. Dagegen lastet der Glaskörperdruck auf der Sclera, wodurch der Pulsstoss fühlbar wird. Auch dieser Typus kann sich mit dem ersten combiniren. In Autors Falle waren auch allgemeine Störungen vorhanden, nicht nur Accommodationsüberanstrengung allein.

Zum Schlusse folgen noch neuere Beispiele.

Das Auge erleidet also bei seiner Functionsausübung die Einwirkung zweier Gewalten: der Convergenz und der Accommodation. Erstere bedingt M., letztere grünen und grauen Staar. Alle 3 sind somit Functionskrankheiten des Auges. Wichtig ist es, die Aetiologie von Glaucom und Cataract zu kennen, um ihrer Entwickelung „vorbeugen“ zu können.

8) **Nachtrag zur Casuistik der Risse des Sphincter iridis,** von Dr. E. Franke in Hamburg.

9) **Das Glaucom ein Symptom,** von L. de Wecker.

Polemischen Inhaltes gegen Jacobson's Kritik. Es wird speciell bestritten, dass v. Graefe schon vor Entdeckung der Iridectomiewirkung bei Glaucom die Drucktheorie construirt habe.

10) Untersuchungen über den Einfluss des chronischen Alkoholismus auf das menschliche Sehorgan, II. Theil, von Dr. W. Uhthoff, Docent und Assistent der Prof. Schöler'schen Augenklinik in Berlin.

III. Der Alkoholismus in seiner ätiologischen Bedeutung auf dem Gebiete der Intoxicationsamblyopie, resp. der retrobulbären Neuritis.

Unter 100 Fällen von Intoxicationsamblyopie fand sich in 63 % die atrophische Abblassung der temporalen Papillentheile. Es waren fast ausschliesslich Fälle, wo die Sehstörung schon länger, als 6 Wochen bestand. Autor nimmt für alle diese Fälle als Ursache der Sehstörung ausgesprochene anatomische Veränderungen interstitiell neuritischen Charakters im Sehnervenstamme an. Solche können ja auch ohne ophthalmoskopischen Befund bestehen.

In 8 % war eine leichte, aber deutliche Trübung der Papillen und mitunter auch der nächstgrenzenden Netzhautpartien vorhanden. 3 Mal bestand neben der temporalen Abblassung ausgesprochene Hyperämie der Papillen. Es handelte sich hier um frischere Fälle. In 28 % fehlte ein pathologischer Spiegelbefund. Mit Ausnahme von 6 waren es frische Fälle. Das Vorhandensein nur geringer Veränderungen oder das Fehlen von ophthalmoskopischen Befunden beweist gar nichts gegen die Existenz eines neuritischen Processes. Im Gegentheil ist es ja nur sehr wahrscheinlich, dass der Process eine Zeit braucht, bis er soweit descendirt, um ophthalmoskopisch sichtbar zu sein. Für manche Fälle mag auch ein Einsetzen des Processes weiter rückwärts in der Gegend des Foramen opt. zutreffen, wenn auch Autors Sectionsbefunde den Process in den vordersten Sehnervenabschnitten erkennen liessen. In Fällen, wo keine hochgradige Sehstörung besteht oder sich dieselbe sehr rasch zurückbildet, lässt sich ohne Zwang annehmen, dass die anatomischen Veränderungen bald zu Stillstand und Rückbildung gelangten, noch ehe absteigende Degeneration eintrat. In jenen Fällen, wo schon lange Sehstörung besteht, ist fast ausnahmslos Abblassung der temporalen Papillentheile zu finden. Unter allen Umständen aber will Autor die Sehstörung immer nur durch neuritische Processe erklärt wissen.

Autor trägt — bevor er weiter geht — noch einen Fall von Magnan aus der Literatur nach, der bisher übersehen wurde, der aber factisch der zweite Fall von Alkoholamblyopie mit Obductionsbefund ist.

Nimmt man für alle Fälle der Intoxicationsamblyopien interstitiell neuritische Processe an, so stellen sich noch verschiedene Fragen in den Weg. Welche andere Substanzen ausser dem Alkohol sind im Stande, ähnliche Processe hervorzurufen? — Wie häufig ist das eine oder andere Moment? — Hat die Alkoholamblyopie etwas Typisches? — ist es berechtigt, die Alkohol-, resp. Intoxicationsamblyopien von der genuinen retrobulbären interstitiellen Neuritis zu trennen? —

Das Material, das der Entscheidung dieser Fragen zu Grunde gelegt wurde, ist das der Schöler'schen Augenklinik und zwar 30 000 poliklinische und klinische Patienten (die Autor in den letzten 6—7 Jahren selbst zu beobachten Gelegenheit hatte). Autor bemerkt im vorhinein, dass ihm eine Trennung von der gewöhnlichen retrobulbären Neuritis nöthig scheint.

Retrobulbäre Neuritis, resp. Intoxicationsamblyopie kam 204 Mal zur Beobachtung, also in 0,68 %. Die Erkrankungen des Sehnerven und der Retina im Allgemeinen ergaben ungefähr 2,5 % aller Augenkranken. Der Begriff „retrobulbäre Neuritis" deckte sich fast durchwegs mit dem centraler Gesichtsfeld-

störung (relativem oder absolutem, centralem Scotom), resp. mit einem Defecte, der aus einer solchen Störung hervorgegangen sein musste. Eine ausgesprochene Neuritis optica ophthalmoskopisch gehörte zu den grössten Ausnahmen. Ausgeschlossen wurden aus der Statistik jene Fälle von Neuritis, die z. B. durch Tumor cerebri, Meningitis etc. bedingt waren.

Aus der Tabelle (über 204 Fälle retrobulbärer neuritischer Affection) ergiebt sich, dass ca. $^2/_3$ aller Fälle auf Intoxication zurückzuführen sind. Die 138 Fälle von Intoxicationsamblyopien betreffen fast ausschliesslich Alkohol- und Tabakmissbrauch. 64 Mal, — also bei weitem am häufigsten war chronischer Alkoholismus der Grund, nur 23 Mal Tabak allein, 45 Mal trafen beide Schädlichkeiten zusammen. Fälle, wo eine dieser Noxen gegenüber der anderen sehr in den Hintergrund trat, wurden dementsprechend nur der gewichtigeren Seite zugetheilt. Autor konnte sich von differentiell diagnostischen Anhaltspunkten zur Unterscheidung von Alkohol- und Tabakamblyopie unter einander absolut nicht überzeugen.

Für Autors Material ist das Verhältniss der Alkoholamblyopie gegenüber der mit Tabaksamblyopie complicirten und der reinen Tabaksamblyopie etwa wie 3 : 2 : 1.

Ueber den Einfluss des Alkohols auf den Sehnerven bei Thieren liegen verwerthbare Angaben nicht vor. Auch die Frage, welche Form des Alkoholgenusses am schädlichsten wirke, ist noch offen.

In 3 Fällen war scheinbar Diabetes die Ursache der Sehstörung. Die Symptome glichen der Sehstöruug bei Alkohol-Tabakamblyopie. In 2 dieser Fälle lagen auch diese beiden anderen Schädlichkeiten vor. Ein Fall aber scheint rein zu sein. In gewissen selteneren Fällen scheint wirklich Diabetes zu einer gleichen Sehstörung zu führen. Jedenfalls würde bestehender Diabetes die Widerstandsfähigkeit gegenüber den anderen Noxen herabsetzen können.

Nur in 1 Falle wurde Bleiintoxication als Ursache eruirt, unter dem Bilde acuter retrobulbärer Neuritis. Patient kam $^3/_4$ Jahre nach Beginn der Sehstörung zur Beobachtung. Dementsprechend schon partielle Atrophie. S. $^7/_{200}$ und $^8/_{200}$. Grosse centrale absolute Gesichtsfelddefecte bei freier Peripherie.

Amblyopie in Folge von Schwefelkohlenstoff wurde 2 Mal beobachtet. Im 1. Fall bestand neben den charakteristischen Symptomen abgelaufener retrobulbärer Neuritis, auch Miosis und reflectorische Pupillenstarre auf Licht. Kniephänomen vorhanden. Im 2. Falle fand sich nur die typische Sehstörung ohne ophthalmoskopischen Befund. Der 1. Fall hat grosse Aehnlichkeit mit dem durch Bleivergiftung bedingten; vielleicht war auch hier eine solche im Spiele. Das Bild dieser letzten 3 Fälle neigt sich mehr dem der eigentlichen retrobulbären Neuritis zu, als dem der gewöhnlichen Intoxicationsamblyopien.

Amblyopien durch andere Substanzen (Chinin, Jodoform, Salicylsäure, salicylsaures Natron, Bromkalium etc.) fehlen ganz unter dem grossen Material. Sie scheinen somit äusserst selten zu sein. Auch ist nur für Chinin nachgewiesen, dass es wirklich hochgradige anatomische Veränderungen hervorzurufen vermöge. Das Bild dieser Amblyopie, wie es die Autoren schildern, ist aber ein ganz anderes, ähnlich dem nach grossen Blutverlusten. Ob durch Jodoform retrobulbäre Neuritis zu Stande komme, ist noch offene Frage, nachdem nur eine Beobachtung am Lebenden (von Hirschberg) vorliegt. Die Fälle von Amblyopie durch Morphium, Chloral, Salicylsäure etc. sind jedenfalls nicht auf Veränderungen des Opticus zurückzuführen. Die Quecksilberamaurose wurde schon von Leber als unerwiesen bestritten. Argentum nitr., Osmiumsäure und Schlangenbiss finden sich vereinzelt erwähnt. Im

Ganzen aber sind es nahezu allein Alkohol und Tabak, die Amblyopie bedingen, weitaus am häufigsten der Alkohol.

Der zweite Theil der Statistik umfasst jene Fälle retrobulbärer Neuritis, wo Intoxication nicht nachgewiesen werden konnte. Es waren 66 Fälle, also ungefähr $^{1}/_{3}$ der Gesammtzahl. Für 32 dieser Fälle war ein ätiologisches Moment nicht eruirbar; 34 Mal gelang dies: 7 Mal Syphilis (3 Männer, 4 Weiber), 3 Mal doppelseitig, 4 Mal einseitig; in 4 Fällen konnte die Infection mit Sicherheit festgestellt werden; sie war 1, 5, 6 und 10 Jahre vorher erfolgt. 7 Mal war Heredität nachweisbar. Die Patienten standen zwischen dem 11. bis 22. Lebensjahre; nur eine Frau hatte das 39. Jahr erreicht. 4 Mal war exquisite Erkältung die wahrscheinliche Ursache. Bei 3 jungen Mädchen bestand Dysmenorrhoe. Bei 4 Frauen lag vorgeschrittene Schwangerschaft vor. In 2 Fällen handelte es sich um hochgradige Anämie (einmal in Folge Entbindung, einmal durch Metrorrhagien). — Bei einem jungen Manne fand sich ein Herzfehler. Einmal bestand Periostitis des Stirnbeines. Der Process wanderte nach rückwärts und griff über auf den Opticusstamm. S. Finger: 2′, Gesichtsfeld nur in einem excentrisch nach oben gelegenen Stücke erhalten. Farben wurden nicht erkannt. Neuritis optica. Bewegung des Bulbus beschränkt; besonders nach oben, innen und unten schmerzhaft. Später Besserung: freie Gesichtsfeldperipherie, doch nur Blau excentrisch nach unten erkannt. Ein grösseres centrales absolutes Scotom. Langsam weicht das Bild der Entzündung dem der Atrophie, namentlich im temporalen Antheil. Nach circa 4 Monaten S. = $^{15}/_{40}$. Gesichtsfeld für Roth mässig eingeengt. In grossem centralen Bezirke wird Roth „Gelblich“ genannt; Grün central „Mattgrün mit einem Strich in's Bläuliche“. Patientin sah so, wie durch (allmählich immer weniger zahlreiche) Mullschichten. Dr. König fand ein trichromatisches Farbensystem, nur mit dem Unterschiede von einem normalen, dass central alle Farben — besonders aber die von ungefähr 500 $\mu\mu$ Wellenlänge weisslicher, weniger gesättigt erschienen.

IV. Klinisches über die Alkoholamblyopie, sowie über die Differentialdiagnose zwischen den Intoxicationsamblyopien und der nicht durch Intoxication bedingten retrobulbären Neuritis.

In allen 135 Fällen von Amblyopie durch Alkohol, Tabak und Diabetes fand Autor (mit Ausnahme eines einzigen Falles) Herabsetzung der S. und centrale Farbenstörung. Weitaus überwiegend fanden sich die bekannten relativen Scotome für Roth und Grün. In 15 Fällen wurde Grün auch in einzelnen Richtungen der Peripherie nicht oder überhaupt gar nicht erkannt. Sonst aber war die Ausdehnung des Scotomes für Roth und für Grün die gleiche. Roth wurde als „Schwärzlichgrau“; „Gelblich“ oder „Mattroth“ bezeichnet, — je nach dem Grade der Störung. Ein und derselbe Patient macht oft alle diese Angaben, je nach der Verschiebung des Objectes nach der Peripherie hin, wo das Scotom in die normalen Partien überging. — Grün wird bei Beginn des Scotoms als „Mattgrün“ bezeichnet, dann als „Weiss“ oder „Grau“. Einzelne Kranke sprechen auch von „Blau“. —

Bei 18 Kranken fand sich auch für Blau ein kleines Scotom, doch viel kleiner, als für Roth und Grün, aber mit concentrischer Grenze. Blau wurde als „Graublau“, „Mattblau“ und „Grau“ bezeichnet, zuweilen auch als „Grün“. —

In 4 Fällen bestand auch ein ganz kleines centrales absolutes Scotom. Solche Scotome waren regelmässig von einer Zone umgeben, wo auch Blau nicht erkannt wurde. —

In 2 Fällen waren diese absoluten Scotome von grösserer Ausdehnung. Roth und Grün wurden in diesen Fällen gar nicht erkannt.

In 10,8 % der Alkohol- und Tabakamblyopie fand Autor auch ein kleines centrales Scotom für Blau. In 5,2 % bestanden absolute centrale Defecte.

In 4 Fällen war die Roth-Grün-Empfindung ganz verloren gegangen, ohne dass ein Scotom für Blau vorhanden gewesen wäre. Nur in 2 Fällen war die Gesichtsfeldperipherie für Blau etwas eingeengt. In 2 dieser Fälle erfolgte eine fast vollständige Heilung. In einem dieser Fälle fand Dr. König ein dichromatisches Farbensystem, das vor der Erkrankung offenbar nicht bestanden hatte. Er fand, dass die K-Curve mit der der Roth-Grünblinden wahrscheinlich identisch war; die W-Curve fand er zwischen der der Rothblinden und der Grünblinden. Die Blau-Empfindungscurve dürfte wohl auch hier unverändert geblieben sein.

Die Aussengrenzen der Gesichtsfelder bei Alkohol- und Tabaksamblyopie fand Autor durchaus normal. Ausnahmen waren höchst selten. Es kann sich auch in solchen Fällen um Complication mit functioneller Einengung handeln.

In 3 Fällen typischer Alkohol-, resp. Tabaksamblyopie hatte angeborene Roth-Grünblindheit bestanden. Alle 3 Patienten wussten die Grenze des Scotomes anzugeben.

Die Scotomform war meist die typische, liegend ovale, nach aussen weiter vom Fixirpunkt reichend, als nach innen. Eine verschiedene Form für Alkohol und Tabak konnte Autor nicht finden. Auch anatomisch dürfte der Process derselbe sein. Meist erfolgte die Aufhellung von der Peripherie nach dem Centrum, mitunter aber umgekehrt. In Ausnahmsfällen war eine grosse Dissonanz zwischen S. und Farbensinnsstörung. Selten sank S. unter $^{15}/_{200}$; nur 5 Mal war dies der Fall.

Die meisten Alkohol-, resp. Tabaksamblyopen standen zwischen dem 40. bis 50. Lebensjahre (46), am wenigsten (4) zwischen dem 28. bis 30. Jahre.

Nur 10 von 66 Fällen nicht toxischer Neuritis zeigten ungefähr dieselbe relative doppelseitige centrale Gesichtsfeldstörung, wie bei Alkohol-Tabaksamblyopie; doch unterschieden sich auch diese Fälle durch andere Besonderheiten. In 24 der 66 Fälle fanden sich doppelseitige grössere absolute centrale Gesichtsfelddefecte mit und ohne umgebende undeutliche Zone, wogegen dieses Verhalten unter 138 Fällen toxischer Amblyopien nur 3 Mal beobachtet wurde. Bei 18 der einschlägigen Fälle wurden noch centrale Farben- — oder absolute Scotome bei relativ freiem Gesichtsfelde gefunden, aber nur einseitig, was bei der Alkohol-Tabaksamblyopie nur 1 Mal vorkam.

In 10 anderen Fällen fanden sich nur periphere partielle ringförmige Zonen der Gesichtsfelder erhalten, was bei Alkoholamblyopie nicht beobachtet wurde. Auch sank die S. häufig unter $^{6}/_{200}$. In 4 Fällen nicht toxischer Neuritis fanden sich Gesichtsfelddefecte, die sich besonders nach einer Richtung in die Peripherie erstreckten und nicht aus centralen Scotomen hervorgegangen sein konnten. Bei Intoxicationsneuritis fand sich nur 1 Fall mit vorübergehender concentrischer Einengung.

In 27 von den 66 Fällen war die Sehstörung nur einseitig. In anderen Fällen war ein längerer Zwischenraum zwischen der Erkrankung beider Augen. Plötzliches Einsetzen wird bei der eigentlichen retrobulbären Neuritis relativ häufig beobachtet, was für die Alkohol-Tabaksamblyopie nicht gilt.

Von letzterer wurden nur Männer betroffen, von der genuinen auch ein

grosser Bruchtheil Weiber. Die grösste Zahl von Erkrankungen fällt zwischen das 20.—30. Jahr, dann zwischen 30.—40., 10.—20., 1 Fall zwischen das 1.—10. Jahr.

Ferner wurde bei Beginn der Erkrankung in Fällen eigentlicher retrobulbärer Neuritis exquisite Schmerzhaftigkeit bei Bewegungen des Auges angegeben. —

Nur 3 von 66 Fällen decken sich in der Erscheinungsweise mit dem Bilde der Alkohol-Tabaksamblyopie; und ebenso decken sich nur 5 von den 138 Fällen von Alkohol-Tabaksamblyopie mit dem der eigentlichen retrobulbären Neuritis. Die klinische Unterscheidung ist somit gewiss gerechtfertigt, wenn auch eine scharfe anatomische Scheidung derzeit nicht möglich ist. —

Schlussbemerkungen.

Circa 13 % aller hochgradigen in der Charité beobachteten Säufer boten krankhafte anatomische Veränderungen der Sehnerven — ein hoher Procentsatz! — Fraglich bleibt noch, warum am Opticus die Atrophie sich von der nicht toxischen so wesentlich unterscheidet, was für die peripheren Nerven nicht zutrifft; ferner, warum die Erkrankung des Opticus partiell bleibt; ob nicht an anderen Sinnesorganen anologe Veränderungen vorkommen; endlich — wie kommt es, dass der Tabak — der am Sehnerven dieselben Veränderungen hervorzurufen vermag, wie der Alkohol, nicht wie dieser auch die peripheren Nerven ergreift? — Dr. Purtscher.

II. Zehender's klinische Monatsblätter für Augenheilkunde. April 1887.

1) **Ueber Glaucom**, von Dr. Rheindorf.

Nach R. beruht das primäre Glaucom auf behindertem Abfluss der Augenflüssigkeit aus dem hinteren in den vorderen Bulbusabschnitt, bedingt durch Verdichtung des Zonula-Linsendiaphragmas. Das Secundärglaucom ist die Folge einer vermehrten Flüssigkeitsabsonderung nach örtlicher Reizung eines Abschnittes des Uvealtractus, besonders des Ciliarkörpers und der Processus ciliares. — Neben der abnormen Härte des Bulbus giebt kein Symptomencomplex dem acuten Glaucom so sehr sein eigenthümliches Gepräge, als die Vortreibung der Linse und die damit gegebene Veränderung der Pupillar-Irisverhältnisse. Durch die Verengerung der Spalträume in der Linse und durch die Verdichtung der Zonulafasern im vorrückenden Alter wird der Abfluss des intraocularen Flüssigkeitsstromes behindert, in Folge dessen eine vermehrte Anhäufung von Glaskörperflüssigkeit entsteht. Geht die Verdichtung der Zonula nur ganz allmählich und ohne starke Congestionszustände der Aderhaut von statten, so steigt der Druck im Glaskörper so unendlich langsam, dass keine Entzündung entsteht. Die Zonula wird fester und trägt den ganzen gesteigerten Druck des Glaskörpers, ohne dass es zu einem Vorrücken der Linse kommt, also auch nicht zu einer erheblichen Zerrung der Ciliarfortsätze. Auf diese Art kommt das Glaucoma simplex zu Stande. Beim entzündlichen Glaucom zeigt sich zuerst ein Vorrücken der Linse, danach erst tritt die Entzündung auf; durch ersteres Verhalten werden die Ciliarfortsätze gezerrt, in Folge dessen die glaucomatöse Entzündung, eine Cyclitis, auftritt. Der ganze Zustand wird veranlasst durch eine relativ schnelle Verdichtung der Zonulafasern. — Die Iridectomie und Sclerotomie wirken dadurch, dass durch sie eine Oeffnung in die gespannte Zonula gebildet wird. — Das Secundärglaucom ist eine von dem Primärglaucom ganz verschiedene Krankheit. Dasselbe wird veranlasst durch Reizung eines Abschnittes des Uvealtractus.

. . . . . .

2) Iritis bei Diabetes, von R. Schirmer.

S. berichtet über einen Fall von linkseitiger Iritis bei einem 42jähr. Diabetiker. Dieselbe besserte sich erst, als der Zuckergehalt des Urins zurückging.

---

3) Cholestearinhaltige Flüssigkeit im verstopften unteren Thränenröhrchen, von Demselben.

S. entfernte aus dem unteren Thränenröhrchen einer Dame eine bräunliche Flüssigkeit, welche aus Cholestearinkrystallen, Blut- und Lymphkörperchen, Epithel-Detritus und Tripelphosphatkrystallen bestand.

Mai 1887.

1) Beitrag zur Vererbungslehre der Augenleiden, von Dr. Perlia.

P. beobachtete bei einem rhachitischen, jedoch von gesunden Eltern abstammenden Kinde, dessen Geschwister ebenfalls gesund waren, rechts Colobom der Iris und Chorioidea und links angeborenen Anophthalmos. Verf. führt diesen Zustand darauf zurück, dass die Mutter im ersten Schwangerschaftsmonat eine heftige Augenentzündung durchgemacht hatte. In der dritten und vierten Woche entwickelt sich nämlich die foetale Augenspalte.

---

2) Ein Fall von Sichtbarsein des Canalis Cloqueti, von H. Magnus.

M. sah bei einem 49jähr. Manne vom Opticus ausgehend ein zapfenartiges, sich bewegendes Gebilde, welches in den Glaskörper hineinragte, sich knopfartig verdickte und schliesslich in dünne Fasern auslief. Es handelte sich hierbei um ein Sichtbarsein des Canalis Cloqueti.

---

3) Zur Casuistik der Sympathicusreizung, von Demselben.

Eine 51jähr. an linkseitiger Supraorbitalneuralgie leidende Frau zeigte eine starke Röthung der Haut der rechten Gesichtshälfte, sowie starke Schweisssecretion dieser Partie, welche scharf in der Mittellinie des Gesichts abschnitt. Das rechte Auge war normal, nur die Pupille erschien gegenüber der linken auffallend erweitert. Sie reagirte dabei aber vollständig normal. Es bestand weder eine Ungleichheit der Lidspalte, noch rechtseitiger Exophthalmus. Der genannte Symptomencomplex trat nur auf, sobald die Patientin rasch und schnell gegangen war. Derselbe beruhte auf einer Reizung des rechten Sympathicus

---

Juni 1887.

Beiträge zur Casuistik der Verletzungen, von G. Pfalz.

P. berichtet über einen Fall von Einriss der Sphincter iridis in Folge eines Steinwurfs, welcher wahrscheinlich die untere Hälfte des Bulbus traf, da der Riss sich im oberen Theile der Iris befand. Während der Heilung entwickelte sich ein geringer Grad von Myopie.

Einem 17jähr. Drahtzieher war ein Eisenstück in das Auge gedrungen, welches die Cornea und Iris durchschlagen hatte und sich im Glaskörper befand. Die Linse zeigte, entsprechend der Iriswunde, eine circumscripte schwärzliche Trübung. Der Glaskörper war nur so schwach getrübt, dass der Fremdkörper in einer Luftblase liegend darin erkannt werden konnte. Derselbe wurde nach ausgeführtem Scleralschnitt vermittelst des Hirschberg'schen Electromagneten extrahirt. Er war 3 mm lang, 2 mm breit und $^1/_2$ mm dick. Die Scleralwunde wurde durch eine feine Seidensutur geschlossen. Die Heilung verlief reizlos und

wurde Patient nach drei Wochen mit einer Sehschärfe von $^4/_{20}$ entlassen. Die Linsentrübung blieb stationär. Horstmann.

III. The Ophthalmic Review. April 1887.

1) The pupil-symptoms met with after injuries to the head, by Jon. Hutchinson junior.

Verf. bespricht das Verhalten der Pupille bei Schädelverletzungen und bringt dabei einen oder den anderen selbstbeobachteten Fall vor.

Während des Collapsstadiums seien die Pupillen weder erweitert, noch verengt, sie neigten eher zur Miosis, selten sei beiderseitige Mydriasis dabei zu beobachten. Wenn eine Pupille merklich erweitert wäre, so wären auf der gleichnamigen Seite des Gehirns häufig Reizerscheinungen zu constatiren. In einer Reihe von Fällen handelte es sich dabei um directe Verletzungen des betr. Oculomotorius.

Sowie es zu entzündlichen Veränderungen im Gehirn käme, träte starke Miosis ein, auch wenn die Verletzung eine weit von den Corpora quadrig. entfernte Stelle des Gehirns beträfe. (Forts. folgt.)

2) Two cases of iridodialysis followed by unusual results, by L. Werner.

Der erste der beiden Fälle betrifft eine durch einen Steinwurf entstandene Iridodialysis, die eine Stunde nach ihrer Entstehung in Behandlung kam und etwas weniger als $^1/_3$ der Irisperipherie betraf. Unter Atropin und Druckverband trat vollständige Heilung des Spalts ein. Verf. glaubt, dass die sofortige Atropinbehandlung durch Aneinanderlagerung der ganz frischen Wundlippen die Heilung sicher befördert habe. Allein erkläre sie diese jedoch nicht, da unter gleichen Verhältnissen doch so ungemein selten Heilungen von Iridodialysis beobachtet seien.

Der zweite Fall betraf einen Patienten, der sich durch ein gegen das Auge fliegendes Stück Holz eine Iridodialysis der ganzen nasalen Irishälfte zugezogen hatte, wobei diese Irishälfte, wie man nach Resorption des Hyphaema erkennen konnte, sich vollständig umgeschlagen hatte, so dass sie die andere Irishälfte verdeckte und ihre Pigmentschicht nach vorn kehrte. Als einige Tage später wegen Schmerzen und Reizzustandes die umgeschlagene Iris durch Iridectomie entfernt werden sollte, ging dies nicht, da die beiden Irishälften miteinander verwachsen waren.

Verf. schlägt für die erwähnte traumatische Lageveränderung der Iris die Bezeichnung „Antecession der Iris“ vor. (?)

Es folgen **Referate** etc.

May 1887.

1) Abstracts of lectures on the intraocular muscles of mammuals and birds, by Walter H. Jessop.

Der Artikel enthält eine kurze Wiedergabe der Vorlesungen des Verf.'s über die intraocularen Muskeln der Säugethiere und Vögel. Wesentlich Neues bringt derselbe nicht.

Verf. leugnet einen Dilatator pupillae.

Was die Richtung der Fasern des Ciliarmuskels betrifft, so sei eine so scharfe Trennung in longitud., radiäre und circul., wie sie Iwanoff wollte, nicht angängig. Die Richtung der Fasern sei vielmehr, wie Brailey es betont, abhängig von der Form des Auges und der Lage des Ciliarkörpers. Auch bei den Vögeln erkennt Verf. nicht drei scharf getrennte Muskeln (Müller's, Crampton's, Brücke's M.), es sei vielmehr auch bei den Vögeln ein einziger Muskel.

---

2) The pupil-symptoms met with after injuries to the head, by Jon. Hutchinson junior (Forts.).

Verf. betont, dass beiderseitige starre Mydriasis stets von übelster Prognose bei Hirndruck nach Verletzungen sei; die einseitige Mydriasis danach sei diagnostisch von grosser Bedeutung, da die Blutung stets auf der Seite der Mydriasis gefunden sei. Verf. hat, um dies zu beweisen, 25 Fälle aus der Literatur zusammengestellt und 2 selbstbeobachtete hinzugefügt; von diesen 27 Fällen zeigten 14, also mehr als die Hälfte, einseitige Mydriasis und immer auf der Seite der Verletzung.

Bezüglich der Ursache dieser Mydriasis schliesst sich Verf. nicht der von seinem Vater ausgesprochenen Ansicht an, dass es sich um eine directe Compression des Oculomot. in der mittleren Schädelgrube handele. Er bespricht die Momente, die gegen diese Auffassung sprechen; vor allem sei es die Thatsache, dass die beobachtete Mydriasis sehr häufig viel stärker sei, als bei completer Oculomotoriusparalyse.

Verf. neigt der Ansicht zu, dass es sich um einen Druck auf die Corpora quadrigem. handele. (Forts. folgt.)

---

3) Remarks on Prof. Deutschmann's views on optic neuritis, by Walter Edmunds and J. B. Lawford.

Die Verff. wenden sich gegen die Deutschmann'schen Ansichten über die Entstehung der Stauungspapille. Nach ihren Untersuchungen handelt es sich in allen Fällen um eine descendirende Neuritis; die Thatsache, dass die intracraniellen Nervenabschnitte frei und nur die intraorbitalen entzündet gefunden würden, spräche durchaus nicht dagegen, dass die Entzündung von den Meningen aus abwärts fortgeschritten sei. Die Verff. haben einige 40 Fälle untersucht und stets, wo Papillitis bestand, Entzündung der Nerven in ihrer ganzen Länge gefunden. In einigen wenigen Fällen war die Entzündung auf die centraler gelegenen Abschnitte beschränkt, hier war der Process offenbar noch nicht bis zur Papille fortgeschritten.

Die Verff. widerlegen dann die D.'sche Behauptung, dass der Sitz des Tumors gleichgiltig sei. Sie haben 96 Fälle von lethal verlaufenen Hirntumoren daraufhin analysirt und in 86% der Fälle, wo der Tumor in den basalen Ganglien oder im Kleinhirn sass, dagegen nur in 46% der Fälle, wo er in der Convexität des Gehirns sass, Stauungspapille gefunden.

Auch die Behauptung D.'s, dass Hirntumor ohne Stauungspap. etwas sehr Ungewöhnliches sei, treffe nicht zu. Sie haben in 30% ca. die Stauungspap. fehlen sehen (Gowers in ca. 20%).

Es folgen **Referate** etc.

June 1887.

1) The pupil-symptoms met with after injuries to the head, etc., by Jon. Hutchinson junior (Schluss).

Verf. kommt nun zu dem Pupillenverhalten bei Verletzungen des Halssympathicus zu sprechen und citirt eine Anzahl von einschlägigen Fällen.

Verf. resumirt die Ergebnisse seiner Betrachtungen wie folgt:

1. Bei Gehirnerschütterungen verhalten sich die Pupillen für eine unbestimmte, von der Stärke der Erschütterung abhängende Zeit ähnlich wie in der Aether- oder Chloroformnarkose, d. h. sie reagiren langsam, ohne erweitert oder verengt zu sein.

2. Selten trifft man dabei ein- oder beiderseitige Mydriasis an.

3. Wenn entzündliche Erscheinungen auf schwere Gehirnquetschungen folgen, beobachtet man in der Regel Miosis.

4. Bei Gehirndruck in Folge von Meningealblutungen beobachtet man in wenigstens der Hälfte der Fälle Mydriasis auf der Seite der Verletzung, nächstdem ist doppelseitige Mydriasis das Häufigste; Miosis dagegen sehr selten.

5. Bei Halssympathicusverletzungen kommt active Miosis nicht vor, die Pupille der afficirten Seite erweitert sich nur im Dunkeln nicht.

6. Der Verlauf des Halssympathicus scheint beim Menschen derselbe, wie der bei niederen Thieren experimentell nachgewiesene zu sein, d. h. die Fasern desselben scheinen vom ersten oder zweiten Dorsalnerven zu kommen.

---

2) Abstracts of lectures on the intraocular muscles of mammuals and birds, by Walter H. Jessop (Forts.).

Verf. hat durch Durchschneidungs- und nachherige Reizungsexperimente an Säugethieren und Vögeln, wie schon andere vor ihm, die Innervationsverhältnisse der inneren Augenmuskeln klarzustellen versucht.

Seine Experimente haben ergeben, dass die Fasern des Oculomotorius, die für den Sphincter pup. und für den Musc. ciliar. bestimmt sind, durch die Nn. ciliar. brev. in den Bulbus gelangen, während die Nn. ciliares longi vom N. nasociliaris trigem. dem Auge die Fasern zum Dilatator pup. und ebenfalls Fasern zum Musc. ciliaris zuführen.

Durchschneidung sämmtlicher Nn. cil. brev. bewirkt Lähmung des Ciliarmuskels und Mydriasis; danach erfolgende Reizung der peripheren Enden derselben bewirkt Miosis und Accommod. für die Nähe. Wird nur einer von den peripheren Stümpfen der Nn. cil. brev. gereizt, so tritt, wenn die Pu. vorher nicht dilatirt war, ebenfalls reguläre concentr. Verengerung der Pu. ein, war sie dagegen künstlich dilatirt, so contrahirt sie sich in diesem Fall irregulär.

Das Entgegengesetzte hatt statt bei Durchschneidung und Reizung der Nn. ciliar. longi. Die Fasern des Sympath. verlaufen mit dem Trigem. zusammen erst vom Ganglion Gasseri.

Die Nn. ciliares longi führen aber dem Auge auch Fasern zum Ciliarmuskel zu. Denn wenn man bei mässiger Contraction des Ciliarmuskels nach Pilocarpineinträufelung die langen Ciliarnerven reizt, kann man am Zurückweichen des vorderen Linsenreflexbildchens die Abflachung der Linse direct beobachten. Diese Fasern zum Ciliarmuskel stammen nicht vom Halssympathicus her. Reizung desselben hat keinen tiefen Einfluss auf den Ciliarmuskel. Woher jene Fasern stammen, ist noch nicht ausgemacht.

Dass die bei Reizung des Halssymp. erfolgende Erweiterung der Pu. nicht bloss eine Folge der Contraction der Irisgefässe ist, hat Verf. dadurch bewiesen, dass er ein Thier sich schnell verbluten liess, dann zunächst, um alles Blut aus

den Irisgefässen auszutreiben, den Halssymp. reizte; bei einer neuen Reizung tritt dann von neuem Mydriasis ein und zwar wird dieselbe vor der Maximalverengerung der Carotiden maximal und dauert nur kurze Zeit, während die Verengerung der Carotiden länger dauert.

Bei den Vögeln hat der Halssymp. keinen erweiternden Einfluss auf die Pu., wohl aber der Trigeminus und die langen Ciliarnerven.

Es folgen **Referate** etc. Ostwalt.

July 1887.

1) **A case of fibro-sarcoma of the orbit,** by H. R. Swanzy.

Verf. exstirpirte bei einem sonst gesunden 11 jährigen Pat. ein colossales Fibrosarcom der Orbita, welches, nach den Angaben der Angehörigen, bereits $6^1/_2$ Jahre früher begonnen hatte, den Bulbus zu verdrängen, ohne bisher Metastasen gemacht zu haben. Er musste zu dem Zwecke beide Lidcommissuren einschneiden und einen ringsum von dem Orbitalrand zu der Geschwulst ziehenden ligamentösen Strang durchtrennen, bevor er den Tumor im Ganzen ausschälen konnte, der sich dann mit Leichtigkeit aus der Augenhöhle herausheben liess. Der Bulbus war der Form nach erhalten, die Tension aber vermindert und die Linse cataractös; der Sehnerv wurde vermisst, wahrscheinlich, weil er durch Atrophie zu einem fadenförmigen Strang zusammengeschrumpft war. — Nachdem am Tage nach der Operation die Ueberzeugung gewonnen worden war, dass jede Blutung stand, wurden die Lidränder angefrischt und mit einander vernäht; nur eine kleine Oeffnung an jedem Ende wurde zur Drainage längere Zeit hindurch stehen gelassen.

Der Tumor erwies sich als ein Fibrosarcom mit vorwiegend fibröser Structur. Der Ausgangspunkt war mit Wahrscheinlichkeit im retrobulbären Bindegewebe zu suchen.

2) **Cases of tumour of cornea and conjunctiva,** by A. H. Benson.

a) Recidiv eines Fibroma corneae (vergl. die Details der Primärgeschwulst in diesem Centralbl. S. 121). Das Recidiv war viel kleiner und flacher, als das ursprüngliche Fibrom, und hatte eine quadratische Begrenzung statt der früheren kreisförmigen.

b) **Melanotische Geschwulst am Limbus conjunctivae.** Der kleine Tumor wurde in seinem Wachsthum 5 Jahre lang beobachtet. Vor der Exstirpation betrug er 8 mm in der Länge, 3 mm in der Breite. Histologisch bestand er aus fibrösem Gewebe mit zahlreichen sarcomähnlichen Zellen und beträchtlichen Pigmentmassen, die zum grossen Theil unmittelbar unter dem Epithel der Bindehaut angehäuft lagen.

3) **On the shallow anterior chamber of primary glaucoma,** by Priestley Smith.

Die Drucksteigerung bei Glaucom leitet Verf. nicht so sehr von einer excessiven Zunahme der intraocularen Secretion, wie von einer Hyperämie, namentlich der venösen Gefässe im Uvealtractus, ab. Auch das charakteristische Symptom der engen Vorderkammer erklärt er sich auf diesem Wege folgendermaassen: Die Ciliarfortsätze schwellen an, ein Theil des Humor aqueus wird ausgetrieben und die Linse rückt nach vorn; dadurch wird der Vorderkammerwinkel comprimirt. Jetzt wächst der intraoculäre Druck rapide, und in dem-

selben Maasse wird der Abfluss des Kammerwassers mehr und mehr erschwert. Gleichzeitig nimmt aber die Hyperämie in den Venen zu, weil durch die Drucksteigerung auch der Ausfluss des Blutes verhindert wird, und so spielt sich der Process in einem Circulus vitiosus ab, bis die normale Compensation durch die Kammerwassersecretion gänzlich sistirt. — So entstehe das acute Glaucom. Wo die Hyperämie allmählich und in geringem Grade sich geltend macht, entwickele sich das Glaucoma simplex. Erfahrungsmässig seien die krankhaften Zustände, in denen eine Disposition zu venöser Hyperämie bestehe, auch als Prädisposition zu Glaucomanfällen bekannt. Die neuerdings von Birnbacher und Czermak publicirten Experimentaluntersuchungen scheinen ihm seine Auffassung zu stützen, wenn auch deren Schlussfolgerungen in Bezug auf die Gewebsveränderungen in glaucomatösen Augen keineswegs auf frische Fälle Anwendung finden dürften, weil die Structurveränderungen nicht als die Ursache, sondern als die Folge der Drucksteigerung und gehinderten Circulation gelten müssten.

Es folgen **Referate** und ein **Gesellschaftsbericht**. Peltesohn.

IV. The Medical Record. 1887. April.

1) **Two cases of insufficiency of the superior rectus muscle, with distressing symptoms permanently relieved by prisms**, by R. W. Amidon, New-York.

Bei dem ersten Patienten bestand gleichzeitig Insufficienz der Interni und des einen Rect. super. Verf. corrigirte beide Insufficienzen gleichzeitig durch ein Prisma mit der Basis einwärts vor dem einen, mit der Basis auswärts vor dem anderen Auge. Mit demselben dauernden Erfolge verordnete er in dem zweiten Falle eine Combination von den gleichzeitig bestehenden Astigmatismus corrigirenden Cylindergläsern mit einem Prisma 4°, Basis nach innen oben. Aus dem Krankenbericht geht hervor, dass die Schwäche des Superior bei einer späteren Untersuchung nicht mehr zu constatiren war. (Es hat sich demnach um eine passagere Parese gehandelt, die im Allgemeinen besser geheilt, als durch so complicirte und schwere Brillengläser corrigirt werden sollte.)

2) **An improved opththalmoscope**, by Francis Valk.

Das Ophthalmoskop ist das Loring'sche und die Verbesserung — ein senkrechter Hebel, der durch ein Zahnrad die Rekoss'sche Scheibe dreht — eine längst bekannte (vgl. Graefe-Sämisch, Bd. III, S. 135).

Peltesohn.

V. The British Medical Journal. 1887. May 14.

Some of the symptoms of Graves's disease (morbus Basedowii), by David Drummond.

Aus den zahlreichen klinischen Mittheilungen des Verf. über seine Beobachtungen von Morbus Basedowii greife ich die unsere Leser einzig interessirenden Angaben aus zwei Sectionsprotokollen heraus: „die Augen waren keineswegs mehr so stark prominent wie zu Lebzeiten des Patienten, die Orbitae waren vom Fettgewebe sehr vollständig ausgefüllt", und „die Augenhöhlen enthielten reichlich Fett, doch waren nirgends geschlängelte Gefässe oder ein Oedem nachzuweisen. Der rechte Sehnerv war entschieden verlängert und maass $1^1/_2$ Zoll vom foram. opt. bis zum Bulbus. Die Muskulatur des Augapfels war weich,

zerreiblich und deutlich verfettet. Vom Müller'schen Muskel war keine Spur mehr zu finden". — Erwähnenswerth ist noch die vom Verf. bei allen Fällen beobachtete eigenthümliche bronzene, bisweilen an die Addison'sche Krankheit erinnernde Pigmentation der Haut, namentlich auch rings um die Augen. Das Wesen der Krankheit vermögen natürlich auch die kritischen Untersuchungen und Erläuterungen des Verf. nicht zu ergründen.

1887. Mai 28.

1) What is the best method of dealing with a lost eye? by W. Adams Frost.

Verf. beschäftigt sich in diesem Artikel mit dem Vergleich zwischen dem alten Enuclationsverfahren und der neuerdings von Mules vorgeschlagenen Methode der Exenteration mit Einführung einer Glaskugel in die stehenbleibende Scleralhöhlung. Hinsichtlich der Sicherheit in Bezug auf sympathische Ophthalmie habe die Evisceration an sich nicht nur nichts vor der Enuclation voraus, weil durch die venösen Gefässe der restirenden Augenkapsel immer noch ebensogut, wie durch die gefürchteten Ciliargefässe septisches Material nach dem Gehirn fortgeführt werden könne und andererseits durch neue Untersuchungen die Wanderung der infectiösen Keime längs des Sehnervenstammes zweifelhaft geworden sei, sondern sie stehe sogar gegen sie zurück, weil man nie wissen könne, ob man alles erkrankte Gewebe beseitigt hätte. Das rohe Ausschaben der Papille bei der Exenteration hebe schliesslich jede vermeintliche Differenz von dem Enucleationsverfahren bezüglich der Gefahr einer Meningitis auf. Käme es in sehr seltenen Fällen wirklich zu der letzteren, so gewähre die Enucleation wenigstens die Möglichkeit einer gründlichen nachträglichen Desinfection und freier Drainage der Orbita.

Die Mules'sche Einführung einer Glaskugel habe zwar den unleugbaren Vortheil, einen besseren Stumpf zu schaffen und dadurch die Beweglichkeit des künstlichen Auges zu sichern und zu erhöhen, weiterhin auch durch Ausfüllung der Sclera die Ansaugung etwaiger septischer Stoffe zu erschweren, doch sei die Reibung der Bindehaut zwischen der Glaskugel und dem künstlichen Auge nicht unbedenklich.

Verf. schlägt deshalb vor, die Sicherheit der Enuclation mit der kosmetischen Wirkung der Glaskugel in einem neuen Verfahren zu vereinigen: Er enucleirt mit sorgfältiger Ablösung der Muskeln möglichst dicht am Bulbus, führt die Glaskugel in die Tenon'sche Kapsel selbst ein, und schliesst die Tenon'sche Kapsel sammt den Muskeln und der Conjunctiva über derselben. Die erste und bisher einzige Operation nach dieser Methode ist dem Verf. nicht geglückt.

2) The operative treatment of trichiasis with or without entropion, by Arthur H. Benson.

Verf. wendet bei partieller Trichiasis die Electrolyse zur Zerstörung der Haarwurzeln an. Bei gleichzeitigem Entropium und wo der schief wachsenden Cilien zu viele sind, spaltet er den Lidrand in der üblichen Weise und näht in die Spalte einen Mundschleimhautlappen ein.

Zum Schluss bespricht Verf. das von Argyll Robertson gegen Ectropium angewendete Verfahren: Darnach werden 2 Nadeln mit Catgutfäden durch den Lidrand eingestochen, nach innen geführt und von innen durch die Umschlagsfalte wieder ausgestochen, um über einem Gummi-Drainröhrchen verknüpft zu werden, nachdem zwischen Lidbindehaut und den Catgutfäden eine kleine bleierne

Platte eingeschoben worden ist, über welche sich der Lidrand einstülpen soll. Verf. citirt 14 Fälle, in welchen 4 Mal der Effect dieser Operation vollkommen war, 5 Mal eine beträchtliche, 3 Mal eine leichte und nur 1 Mal gar keine Besserung herbeiführte.

3) **Spasmodic entropion: New method of treatment**, by David Mc Keown.

Verf. heilte ein spastisches Entropium des Unterlids dadurch, dass er durch eine einzige in der Mitte zwischen beiden Lidcommissuren angelegte Naht beide Lidränder für die Dauer von 6 Tagen an einander befestigte. Nach dem Lösen der Naht war das Entropium dauernd geschwunden. Dasselbe Verfahren empfiehlt Verf. auch für gewisse Fälle von Ectropium.

1887. June 4.

Entire freedom from pain and undue reaction after evisceration and introduction of the glass vitreous, by P. H. Mules.

Verf. führt den Schmerz und die heftige Reaction, die dem Eviscerationsact folgen, auf ein Einströmen von seröser Flüssigkeit in den subscleralen Raum mit nachfolgender Infiltration und Drucksteigerung der Orbita zurück. Er macht deshalb eine Incision am Canthus externus und zahlreiche Einschnitte mittelst spitzer Scheere in das retrosclerale Orbitalgewebe, indem er Sorge trägt, dass dabei der subsclerale Raum geöffnet wird, und legt Drains ein. Auf diese Weise hat er in 2 Fällen jedem Schmerz vorgebeugt.

1887. June 11.

1) **Ophthalmic repair and senile decay**, by Anderson Critchett.

Critchett hat mehrfach Gelegenheit gehabt, hohbetagte Greise, von 84 bis 96 Jahren, zu extrahiren und konnte sich von der schon oft bewunderten Lebensfähigkeit der Gewebe überzeugen, die einen durchaus regelrechten Heilungsprocess durchmachten. Obwohl hier der eine Patient an seniler Gangrän des Fusses litt, dort ein anderer von einem aproplectischen Insult während der Nachbehandlung heimgesucht wurde, ein dritter vor Schwäche ausser Stande war, sich vom Platze zu bewegen, wurde doch bei allen ein günstiger Wundverschluss beobachtet. Die Indication zur Staarextraction scheint demnach durch das Alter gar keine Einschränkung zu erfahren.

2) **Cataract extraction (v. Graefe's). A new method of treating an old complication**, by P. H. Mules.

Im Begriff, die Contrapunction zu machen, erlebte es Verf., dass sein Patient den Kopf drehte, und dadurch die Iris vor das Messer zu liegen kam. Er entschloss sich, um weder die Operation zu sistiren, noch, wie sonst üblich, die vorgefallene Iris zugleich mit dem Hornhautschnitt auszuschneiden, zu einer sofortigen neuen Punktur und Contrapunktur, und begnügte sich für den Augenblick mit der Entfernung der verwundeten Iris wie bei einer präparatorischen Iridectomie. Die Extraction ging drei Wochen später glatt von Statten.

1887. July 16.

1) **Abstract of a clinical lecture on miner's nystagmus**, by C. S. Jeaffreson.

Der Artikel bespricht die bekannten Krankheitserscheinungen, die bei Koh-

lenbergwerksarbeitern häufig beobachtet werden, und die in Schwindelgefühl, Hyperästhesie und Anästhesie der Retina, Hemeralopie, Lidspasmus und, wovon die Krankheit ihren Namen erhalten hat, in einem entweder manifesten oder sehr leicht auslösbaren Nystagmus bestehen. Die Deutung der Symptome als eine Localerkrankung des Muskelapparates am Auge, wie sie in der Auffassung von Dransart in Belgien und Simeon Snell in England besteht, weist Verf. entschieden zurück und sucht die Erklärung in einer Störung und Erschöpfung des Centralnervensystems, wie man sie sich bei der den Kohlenhauern eigenthümlichen, andauernd stark nach oben und hinten gebeugten Kopfhaltung leicht construiren könne. Die Natur habe zwar die Vorsehung getroffen, dass die zum Gehirn führenden Gefässe dank ihrer Schlängelung gemeinhin durch mechanische Einflüsse nicht alterirt werden, wenn aber die Zerrung der Gefässwände eine lang anhaltende sei, so reiche die natürliche Schlängelung nicht zur Compensation aus, und die Folge sei eine allgemeine Hirnanämie, namentlich in dem Ernährungsgebiet der A. basilaris, welche den Occipitallappen versorgt. Auch könne man sich vorstellen, dass bei den anatomischen Beziehungen des freien Randes des Tentorium cerebelli zu den Corpora quadrigemina und zu process. cerebell. ad. corp. quadr. die exceptionelle Flexion des Kopfes ein Druck auf die so wichtigen Theile ausgeübt wird (?). Eine solche Störung der im Kleinhirn zu suchenden Coordinationscentren und der diese mit den Sehcentren verbindenden Kleinhirnfortsätze würde die meisten Symptome der in Rede stehenden Krankheit hinreichend erklären.

---

2) Congenital pigmentation of the sclerotic, by Stephen Paget.

Rings um die Cornea des $3^1/_2$jährigen Patienten zog ein $^1/_4$—$^1/_2''$ breiter, aus dunkel bläulich-grauen, unregelmässigen Pigmentflecken bestehender Ring auf beiden Augen. Nach aussen und innen war der Ring unterbrochen. Sonstige Pigmentation an den Litern oder irgendwelche suspecte Pigmentirung des Augenhintergrundes fehlte. Peltesohn.

VI. The American Journal of Ophthalmology. 1887. May.

1) A case of partial trichiasis relived by Stellwag's method of reversing and replanting the ciliary border, by F. C. Hotz, Chicago.

Stellwag's Trichiasisoperation, nach welcher der Lidrand gespalten, ein schmaler, die Cilien tragende Lappen gelöst und umgekehrt, mit den Cilien von dem Lidrand abgewandt, wieder eingepflanzt wird, hat sich dem Verf. nicht einmal bei partieller Trichiasis bewährt. Nach guter Einheilung schrumpfte der Lappen allmählich, und die umgepflanzten Haarbulbi wurden bis auf zwei atrophisch. Bei Transplantation des ganzen Lidrandes ist ein solcher Ausgang begreiflicher Weise nicht so gleichgültig, bei partieller Trichiasis aber ist das Verfahren, wenn es gelingt, kosmetisch entstellend, da ein Theil der Cilien dann tiefer, resp. höher steht, als die noch am Lidrand haftenden.

---

2) Simple methods of finding the axis of a prisme, by Ward A. Holden, Cincinnati.

Um sich zu überzeugen, ob der Optiker einem verordneten Prisma die beabsichtigte Axenrichtung in dem Brillengestell wirklich gegeben hat, muss man die Methoden kennen, um die Axe eines Prisma zu finden. Verf. schlägt 6 ganz praktische, aber nicht neue Methoden vor, die alle darauf hinauslaufen, dass die Verbindungslinie zweier correspondirender Punkte von dem wahren und dem durch die prismatische Ablenkung entstandenen Bilde der Axe des Prisma

entsprechen muss. Wenn man das Prisma so lange dreht, bis die beiden Bilder einer Graden zu einer ungebrochenen Linie sich vereinigen, so giebt diese Linie die Richtung der Prismenaxe an. Man kann zu diesen Proben natürlich die katoptrischen ebensogut wie die dioptischen Bilder des Prisma verwerthen.

3) Severe injuries to the eyeball, by Adolf Alt.

Verf. theilt 15 glücklich geheilte Fälle sehr schwerer Verletzungen des Augapfels aus der praeantiseptischen Periode seiner Praxis mit, um zu beweisen, dass ein glücklicher Ausgang bei so schweren Traumen nicht einzig, wie man heutzutage immer anzunehmen geneigt wäre, der Antisepsis zu verdanken ist.

Es folgt die Uebersetzung des am Grabe von Arlt's von Prof. Sattler gehaltenen Nekrologs. Peltesohn.

VII. Revue Générale d'Ophthalmologie. 31. Janvier 1887.

1) De la production artificielle de la cataracte par la naphtaline, par le Prof. Dor.

Der Artikel enthält im Wesentlichen dasselbe, was Verf. selbst später auf dem Congrès d'Opht. recapitulirt hat. Wir verweisen auf unser Referat im Maiheft S. 145.

Verf. hat übrigens die beiden an die Académie de médecine gerichteten Mittheilungen über denselben Gegenstand, nämlich die von Bouchard et Charrin und die von Panas, seinem Aufsatz beigefügt.

2) Clinique du Dr. Meyer, notes et observations cliniques, par Virgile Caudron.

Verf. berichtet:

1. über einen Fall von doppelseitiger Dacryoadenitis bei einer 34jährigen Patientin. Dieselbe war seit $^1/_2$ Jahr jedesmal zur Zeit der Menstr. aufgetreten und von selbst rückgängig geworden. Das letzte Mal war sie besonders heftig. Es bestand Fluctuation; doch verweigerte die Patientin die Punction;

2. über eine Familie von Aniriden. Eine 54jährige Patientin kam mit beiderseitiger Cataract, glaucomatösen Erscheinungen des rechten und peripheren und schwächeren centralen Trübungen der Hornhaut des linken Auges in die Klinik. Auf dem rechten Auge fehlte die Iris vollständig, auf dem linken waren nasalwärts und temporalwärts $^3/_4$, resp. $^1/_2$ mm breite, 4, resp. 3 mm lange Irisrestchen zu constatiren.

Eine grosse Anzahl von Familienangehörigen (Mutter, Vater der Mutter, 1 Schwester, 3 Kinder derselben) zeigten ebenfalls Irideremie.

Dr. Meyer extrahirte die linke Cataract. Patient zählte danach mit Convexglas Finger: $2^1/_2$ m (entsprechend der Hornhauttrübung);

3. über einen Fall von doppelseitiger Ophthalmoplegia externa totalis mit Atrophia nerv. optic. bei einem 40jährigen, nicht syphilitischen und nicht tabischen, dem Trunke sehr ergebenen Patienten;

4. über eine Hornhautverletzung durch einen Dorn. Einem Patienten war beim Beschneiden einer Hecke ein Dorn in die Hornhaut gedrungen. Die Spitze ragte in die VK hinein. Extractionsversuche blieben erfolglos. Es entstand ulcus corneae, Hypopyon und Iritis.

Verf. machte mit dem Schmalmesser den Hornhautschnitt an der Stelle des

Dorns und in der Axe desselben nur etwas schief auf ihn losschneidend, sodass er ihn leicht einkerbte und beim langsamen Auschneiden mit hervorbrachte.

Unter warmen Umschlägen und Duboisineinträufeln soll Heilung mit normaler S. erfolgt sein.

Es folgen Referate. Ostwalt.

1887. No. 2. Février.

Contribution à l'étude au sens chromatique au moyen du chromatophotomètre de Colardeau, Izarn et Dr. Chibret, par le Dr. Chibret (Clermont-Ferrand).

Verf. hat mit seinem in Gemeinschaft mit Colardeau und Izarn neuerfundenen Chromatophotometer, betreffs dessen ich auf das Original verweisen muss, Farbensinnuntersuchungen an Normalen und Daltonisten angestellt. Das Instrument hat neben anderen Vorzügen auch den, dass die bessere oder schlechtere Erziehung des untersuchten Individuums, was Farbensinn anlangt, dabei nicht in Betracht kommt. Verf. ist der Ansicht, dass viele Individuen, die nur einen schlecht gebildeten Farbensinn haben, in den bisherigen Statistiken als Farbenblinde geführt worden sind und dass es eben diese auch sind, die angeblich durch Uebung von ihrem Fehler geheilt wurden. Ein wirklich Farbenblinder hat nach des Verf.'s Ansicht einen Sinn, den Farbensinn, zu wenig und kann sich denselben auch auf keine Weise verschaffen, er lernt im besten Fall nur, sich und die Andern zu täuschen.

Es folgen **Referate**. Dr. Ancke.

1887. Nr. 3. Mars.

1) Diagnostic des paralysies de la troisième paire d'origine tabétique, par M. le Professeur Fournier.

Verf. bespricht die differential-diagnostischen Momente zwischen den Augenmuskel- (vor allem Oculomotorius-) Lähmungen bei Tabes und denjenigen, die durch Läsionen des betreffenden Nerven, besonders durch Gummata bedingt sind. Er bringt nichts Neues, hat dagegen das bereits Bekannte ganz hübsch zusammengestellt.

Wir lassen die vom Verf. aufgestellte Tabelle folgen:

	Symptome der Tabes.	Symptome einer Läsion der Nervenbahnen.
Sofort zu constatirende Eigenthümlichkeiten.	I. Lähmung immer partiell, oft nur die Pupille betreffend.	I. Totale Lähmung.
	II. Lähmung vergesellschaftet entweder mit a. Erhaltung des accommodativen Reflexes oder mit b. Miosis.	II. Nichts von alle dem.
Im Verlauf hervortretende Eigenthümlichkeiten.	III. Oft schnell vorübergehend, mitunter nur Tage, ja nur Momente dauernd.	III. Dauernd.
	IV. Zu Recidiven geneigt.	IV. Nicht zu Recidiven geneigt.
	V. Oft schnell spontan heilend.	V. Nur bei specifischer Behandlung und auch dann nur langsam und allmählich heilend.

Es erscheint uns bedenklich, dass Verf. es als Regel aufstellt, dass die specifischen Oculomotoriusparesen total sind; man kann oft genug syph. Lähmungen, die nur die internen Augenmuskeln betreffen, sehen.

2) Sur une nouvelle cause de mydriasie, par Le Dr. R. Rampoldi (Pavia).

Verf. beobachtete neuerdings drei weitere Fälle von Mydriasis bei catarrhalischer Affection der Lungen. Die Mydriasis soll dabei häufiger ein-, als beiderseitig und dann auf der Seite der Lungenaffection und des Schulterschmerzes angetroffen sein. Verf. glaubt, dass es sich um einen durch den Sympathicus auf den Dilat. pup. vermittelten Reflex ähnlich, wie bei Wurmreiz, handele.

3) Traitement des maladies de la surface du bulbe oculaire par des Vapeurs medicamenteuses, par le Dr. A. Vianu (Bukarest).

Verf. wendet jetzt bei vielen äusseren Augenaffectionen, vor allem bei chronischen vascularisirten Hornhautentzündungen (Pannus), aber auch bei alten Bindehautcatarrhen etc. Bestäubungen mittelst Wasserdampfs, vermengt mit zerstäubter Medizin (1—2 % Carbols., 1—2 % Cupr. sulf., 2—4 % Ac. boric., 2—3 % Kal. jod.) an. Er bedient sich zum Zerstäuben einfach eines Inhalationsapparates. Jede Sitzung dauert 5—10 Minuten. Ausser der specifischen Wirkung des betreffenden Mittels soll dabei noch die Wärme und der mechanische Reiz therapeutisch in Betracht kommen. Verf. will sehr gute Resultate damit erzielt haben.

4) Du Strabisme convergent hypermétropique des enfants (Schluss), par le Dr. Cuignet.

Entsprechend seinen Ansichten über die Entstehung des Strab. conv. (cf. S. 183) giebt Verf. dann auch die therapeutischen Maassnahmen an. Die rationellen unter denselben sind längst allgemein acceptirt und die dem Verf. eigenthümlichen fallen mit seiner neuen Theorie. Höchst eigenthümlich berührt der Vorschlag, bei ganz kleinen Kindern, sowie Strab. sich zeigt, um die Sehkraft zu erhalten und den Strab. rückgängig zu machen, durch eine absolut lichtdicht schliessende Occlusionsbrille jahrelang jeden Lichtstrahl von dem zu schielen beginnenden Auge auszuschliessen.

5) Des procédés actuels d'extraction de la cataracte, par le Dr. Ch. Abadie.

Enthält nichts Neues.

6) Sur la pseudo-atrophie de la papille. Berichterstattung über die Denkschrift des Dr. Trousseau in der Société de Médecine de Paris durch Dr. Ch. Abadie.

Hr. Trousseau hatte in seiner Denkschrift 2 Fälle von Pseudoatrophie des Opticus besprochen, wo, obgleich der Sehnerv ophthalmoskopisch durchaus das Bild der Atrophie zeigte, doch die Sehschärfe bei geeigneter Behandlung völlig normal wurde und blieb.

Hr. Abadie bezweifelt es, dass es sich in diesen beiden Fällen nicht um Intoxicationsamblyopie gehandelt haben sollte. Allerdings hat er selbst dabei nie Verfärbung der Papille gesehen. Abadie hebt als Hilfsmittel für die Differentialdiagnose hervor:

1. den electrischen Strom. Bei einfacher Amblyopie sei eine geringere

Stromintensität in M.-A. erforderlich, um ein Phosphen zu erzeugen, als bei Atrophie (Methode publicirt von Abadie's chef de clinique, Dr. Darier, auf dem Congr. d'Opht. 1884);

2. die Pilocarpininjectionen nach Conrsserant, die bei einfacher Amblyopie eine momentane, wenn auch vorübergehende Besserung von S. bewirkten, dagegen bei wahrer Atroph. ohne jeden Einfluss blieben. (?)

Es folgen Gesellschaftsberichte etc. Ostwalt.

Nr. 4. Avril 1887.

1) **Ectropion cicatriciel., autoplastie,** par M. le prof. Trélat.

Der Artikel behandelt 2 Fälle von Narbenectropium der Lider und die dabei vorzunehmende Plastik.

---

2) **Sur la cataracte pointillée post-typhoïdique,** par le Prof. J. Fontan, de Toulon.

Verf. berichtet über 3 Fälle, in denen während der Reconvalescenz von schweren fieberhaften Krankheiten (2 Mal Typhus, 1 Mal schwere Typhlitis) Cataracta punctata bds. auftrat, die progressiv war und in 2 Fällen die Extraction erforderlich machte, da S. auf diesen beiden Augen in Folge der Cataracta punctata auf quantitative Lichtempfindungen herabgesunken war.

---

3) **Des hémorragies de la cornée et de leur diagnostic différentiel,** par le Dr. Galezowski.

Verf. beschreibt 2 Fälle von Blutungen in die Hornhaut am unteren Rande, die leicht Hyphaema hervortäuschen können.

Der eine Fall betraf eine Patientin mit Secundärglaucom nach Iridochorioiditis mit Pu.-Verschluss und beginnendem Staphyloma ant., der andere Fall war die Folge einer Contusion des Bulbus durch ein dagegen fliegendes Holzstück.

Die Blutung war in beiden Fällen aus den Randgefässen erfolgt und ca. 4 mm gegen das Hornhautcentrum in den Hornhautlamellen vorgedrungen.

Die Differentialdiagnose gegenüber Hyphaema ist leicht zu stellen. Bei focaler Beleuchtung sieht man die ganze Iris frei, die Ränder der Blutung sind ferner zackig und der obere nicht horizontal bei senkrechter Stellung des Pat., sondern nach oben convex. Auch tritt bei Stellungsveränderungen des Kopfes oder beim Schüttteln desselben keine Verschiebung ein.

---

4) **Traitement de l'ulcère serpigineux de la cornée,** par le Dr. A. Dehenne.

Die Behandlung des Ulc. serp. corn. seitens des Verf. gleicht im Wesentlichen der jetzt allgemein verbreiteten: Spaltung, Sondirung, Ausspülung der Thränenwege, Sublimatberieselung der Hh., Cauterisation. Verf. weicht nur darin von dem Ueblichen ab, dass er die Keratotomie nicht mehr macht, um keine frische Wunde zu schaffen. In Fällen von stärkerem Hypopyon durchbohrt er nach Ausbrennung des Geschwürsbodens die Cornea mit dem Thermocauter selbst und erweitert das Perforationsloch etwas durch Seitwärtsbewegung des Thermocauters. Darauf Eserin 4 Mal pr. d.

Auf diese Weise will Verf. glänzende Erfolge erzielt haben.

5) **Sur un cas de rupture traumatique de la chorioide,** par le Dr. Oreste Parisotti (Rom).

Verf. berichtet über einen Fall von Chorioidealruptur, die nicht, wie es gewöhnlich sei, nach aussen, sondern nach innen vom Sehnerven in Folge eines Steinwurfs, der das Auge ebenfalls auf der inneren Seite getroffen hatte, entstanden war.

Verf. geht des Näheren auf die Entstehung der Aderhautrupturen ein und kommt zu dem Ergebniss, dass u. a. auch gerade sein Fall, wo der Riss auf der Seite der Verletzung lag, gegen die alleinige Giltigkeit der Contre-coup-theorie spräche.

Verf. ist der Ansicht, dass es sich in seinem Fall, wie auch in einer Reihe anderer publicirten vielmehr um eine plötzliche Verdrängung des Bulbus und dadurch bedingte Zerrung des Opticus an den Augenhäuten handle.

Dass der Riss häufiger temporalwärts liege, erkläre sich daraus, dass von der temporalen Seite her Fremdkörper den Augapfel leichter treffen können.

Verf. spricht übrigens bei Beschreibung seines Falles noch von einem zweiten, sichelförmigen, weniger glänzenden, nach Verf. wohl in der Verheilung begriffenen Aderhautriss und von an Retinitis pigm. erinnernden Pigmentfleckchen in der Gegend der Macula. Es will mir scheinen, dass das wohl auch kleinste Einrisse waren und dass auch hier, wie in der Regel bei Aderhautrupturen, kleine und kleinste Einrisse im ganzen Umkreis des Sehnerven bestanden.

Die Sehschärfe betrug $^1/_9$. Angeblich soll auch die Pa. eine weisse Verfärbung zu zeigen begonnen haben. Verf. schreibt dieselbe der nach seiner Theorie durch die Verschiebung des Bulbus bedingten Zerrung des Opticus zu.

6) **Sarcome de la choroide; ossification totale de la chorioide** (Mittheilung in der Soc. de méd. prat.), par M. Gillet de Grandmont.

Verf. berichtet 1. über einen Fall von bohnengrossem, an den N. optic. angrenzenden, von Netzhautablösung verdeckten Melanosarcom der Choroidea bei einem 52jährigen Patienten und demonstrirt den Bulbus;

2. demonstrirt er eine bei Evisceration eines phthisischen Bulbus gewonnene, in toto verknöcherte Chorioidea.

7) **Notes sur le pterygion,** par le Dr. Lopez (de la Havane).

Verf. giebt eine Statistik von 46 Pterygiumfällen, die in seiner Praxis 9 % aller Augenaffectionen ausmachen. Die Hälfte der Pterygiumfälle war mit anderen Augenleiden vergesellschaftet.

Es folgen **Referate.** Ostwalt.

1887. No. 5. Mai.

1) **Choix de la méthode opératoire de la cataracte; moyens d'éviter les complications,** par le Dr. Galezowski.

G. operirt jetzt fast ausnahmslos nach „französischer Methode". Jedoch ist sein Lappenschnitt mehr halbelliptisch als sphärisch und in seiner Grösse der der Cataracte angemessen. Die Punktion und Contrapunktion fallen in die Grenze der durchsichtigen Hornhaut und die Spitze des Lappens ist noch 2 bis $2^1/_2$ mm vom Limbus entfernt. Die Sclerotica vermeidet er peinlichst, da er glaubt, dass sonst die Zonula gezerrt und Glaskörpervorfall verursacht wird.

Durch die grosse Entfernung der Lappenspitze vom Limbus vermeidet er den bei dieser Methode am meisten zu fürchtenden Irisvorfall. Die Discision macht er, wenn nicht die Kapsel pathologisch verdickt ist, vor der Contrapunktion mit dem Staarmesser. Nachstaar kommt allerdings sehr häufig vor (84 mal bei 307 Operationen), aber lässt sich leicht nachträglich durch Discision beseitigen. Entzündliche Complicationen hat Verf. neuerdings, seitdem er die Wunde mit seinen Gelatineplättchen verschliesst, wenig gesehen. Eserin träufelt er vor der Operation nicht mehr ein, da es oft das Auge reizt, auch warnt er vor den Mydriaticis, da er häufig glaucomatöse Complicationen gesehen hat (à suivre).

2) **Images kératoscopiques,** par le Dr. Cuignet.

3) **De la détermination du dègré de l'amétropie par la retinoskiaskopie,** par le docteur Zieminski.

4) **Sur le succès immediat et l'insuccès tardif dans l'opération de la cataracte,** par le Dr. Suarez de Mendoza (d'Angers).

Verf. ist der Ansicht, dass die Statistiken der Staaroperationen weniger gute Erfolge aufzuweisen haben würden, wenn man nicht blos die unmittelbaren Verluste, sondern auch die „tardiven" (bedingt durch Amotio retinae, wenn Glaskörper vorgefallen war, durch Iriseinklemmung, Iridocyclitis chronica u. s. w.) mitrechnen wolle. Als häufigste Ursache dieser tardiven Misserfolge sieht Verf. die Iriseinheilung an. Verf. führt zur Bekräftigung des Gesagten einige selbst erlebte Fälle an und empfiehlt dringend in allen Fällen von Einklemmung der Iris möglichst bald die operative Beseitigung vorzunehmen.

Es folgen **Sitzungsberichte** und **Referate.** Dr. Ancke.

1887. No. 6. Juin.

1) **Biographie du professeur Gosselin,** par Galezowski.

2) **De la kératite trabéculaire,** par M. Gillet de Grandmont.

Verf. beschreibt eine eigenartige parenchymatöse Keratitis, die sich jederzeit einstellt, wenn die Circulation in der Tiefe der Cornea gestört ist. Sie ist charakterisirt durch das Auftreten kleiner grauer Striche im Parenchym, die meist radiär gestellt, manchmal auch gekreuzt erscheinen. Die einzelnen Striche lassen sich nur mit Hülfe der Loupe sehen. Verf. nennt diese Keratitis trabeculär, obwohl sie eigentlich canaliculär heissen müsste, da man es nach des Verf.'s Ansicht mit nichts anderem, als den mit Lymphzellen strotzend gefüllten Saftbahnen der Cornea zu thun hat. Aus dieser pathologischen Beobachtung ergiebt sich übrigens, dass die vielbestrittenen Corneal tubes von Bowman wirklich existiren und nicht als Kunstproduct angesehen werden dürfen. Künstlich Injection der Randgefässe der Cornea ergiebt nämlich das gleiche Bild wie bei trabeculärer Keratitis. Dass diese Keratitis nur auf Circulationsstörung zu beziehen ist, sieht man auch daraus, dass sie bei jeder Operation, die den Limbus betrifft, in der Nähe des Schnittes auftritt. — Die Entzündung tritt sowohl idiopathisch auf, als auch im Gefolge oberflächlicher und tiefer Erkrankungen des vorderen Pols. Die eigentliche trabeculäre Keratitis heilt ohne Hinterlassung von Spuren bei geeigneter Behandlung (leichte Irritation, Herabsetzung des intraocularen Drucks, eventuell Peritomie).

3) **Rapports existant entre les lésions oculaires visibles à l'ophthalmoscope et les troubles fonctionels de l'oeil**, par le Dr. Dehenne.

4) **Les troubles de la vision dans le diabète sucré sont-ils des phénomènes de consomption?** Par le Dr. Rolland (de Mont-de-Marsan).

Verf. behauptet, dass jeder Kranke mit Diabetes mellitus augenkrank sei, wenn auch nicht immer in auffälliger Form. Deshalb entdecke auch der Augenspecialist so häufig zuerst den Diabetes. Die diabetischen Augenerkrankungen dürfen nicht als Folge der allgemeinen Ernährungsstörung aufgefasst werden, denn nur 20% der Diabetiker zeigen eine solche, während, wie Verf. meint, alle Diabetiker augenleidend sind. Ferner tritt Verf. der in Frankreich herrschenden Ansicht entgegen, dass das Auftreten von Augenleiden bei Diabetikern ein Symptom des herannahenden Endes sei.

5) **Énucléation d'un globe oculaire amenant la guérison de l'épilepsie**, par le Dr. Pechdo (de Villefranche).

Ein Knabe erhielt einen Steinwurf gegen das rechte Auge. Die Sehkraft schwand, das Auge wurde weich. Ein Jahr später stellten sich regelmässig auftretende epileptische Anfälle ein. Da auf dem zweiten Auge sich später eine sympathische Iritis serosa entwickelte, wurde das erste enucleirt (es fand sich Netzhautablösung und Kalkstaar, aber kein Fremdkörper) und dabei die eigenthümliche Bemerkung gemacht, dass vom Tage der Operation an sich kein epileptischer Anfall mehr zeigte.

6) **Oulétomie et iridectomie secondaires dans la récidive du glaucome opéré**, par le Dr. Suarez de Mendoza (d'Angers).

Verf. will auf Grund zweier Beobachtungen von Glaucomrecidiv die Sclerotomie nur in solchen Fällen gelten lassen, in denen die Iris bei der ersten Operation nicht eingeklemmt wurde, wohingegen er für die Fälle, in denen die Sphincterecken nicht mehr frei sind, die einfache, resp. doppelte Iridectomie für indicirt hält.

7) **Choix de la méthode opératoire de la cataracte, moyens d'éviter les complications**, par le Dr. Galezowski (Suite).

Verf. bringt im Anschluss über das im vorigen Heft Gesagte eine Statistik über 65 Staaroperationen.

Es folgen **Sitzungsberichte** und **Referate**. Dr. Ancke.

VIII. Archives d'Ophthalmologie. Tome VII. No. 2. Mars-Avril 1887.

1) **Études sur la nutrition de l'oeil d'après des experiences faites avec la fluorescéine et la naphtaline**, par M. le Prof. Panas.

Die interessante Arbeit, die Panas in Gemeinschaft mit seinem Chef de laboratoire, M. Vassaux, gemacht hat, liefert einen werthvollen Beitrag zur Frage der Ernährung des Auges. Die Fluorescininjectionen haben im Wesentlichen das bereits Bekannte bestätigt.

Bezüglich der Resultate der Naphtalinfütterung verweisen wir auf unseren im Anschluss an den Progr. méd. gemachten Bericht über den Congrès d'Ophtalmologie (s. Maiheft 1887. p. 145). Gelegentlich der Discussion über den Dor'schen Vortrag über Naphtalincataract hat Verf. selbst die Ergebnisse seiner Naphtalinfütterungen kurz resumirt.

Das Resultat seiner Forschungen ist kurz dahin zusammenzufassen, dass der Ernährungsstrom im Auge vom Opticus durch den Glaskörper zur Linse, beziehungsweise zur VK geht und der Humor aqueus im Wesentlichen nur die Umsetzungsproducte enthält, die von dort durch den Schlemm'schen Canal nach aussen abgeführt werden.

Nach den Versuchen des Verf. spielt die Retina bei der Ernährung des Auges eine Hauptrolle.

Wir wollen noch hervorheben, dass der Arbeit 5 Tafeln zum Theil mit gut gelungenen mikroskopischen Abbildungen (von Vassaux) beigegeben sind.

2) De l'antisepsie en Oculistique, revue générale, par le Dr. Rohmer.

Der Artikel bringt nichts Neues, enthält nur 1. einen historischen Ueberblick über die Entwickelung der Antisepsis in der Augenheilkunde; 2) eine Besprechung der hauptsächlichsten ophthalmiatrisch angewendeten Antiseptica; 3) kommt Verf. auf die Wirkung der Antisepsis bei den verschiedenen Augenkrankheiten zu sprechen. Bei einfacher Conj. wendet er 5 % Ac. boric. an, bei Conj. blenorrhoic. den Höllensteinstift und zugleich Antiseptica (Ac. boric. oder Jodoform) an.

Die Autorennamen, und vor allem die deutschen, sind übrigens in diesem Artikel, wie in den meisten französischen, zum grossen Theil ganz verstümmelt wiedergegeben. Bei einem mehr geschichtlich gehaltenen Aufsatz stört das doppelt. (Forts. folgt.)

3) Sur une panophtalmie infectueuse d'origine microbienne, son analogie avec l'ostéomyelite infectueuse, par M. le Prof. Gayet.

Der Fall des Verf. betraf ein 18jähriges, bis dahin gesundes Mädchen, das plötzlich unter typhösen Erscheinungen erkrankte. Es brach eine heftige Panophthalmie auf dem linken Auge aus. Die Cornea wurde perforirt. Verf. enucleirte das Auge. Er machte sofort, angeblich unter allen Cautelen, Strichkulturen auf Agar-Agar, es wuchsen nach Verf. Staphylococcus pyog. aur. und albus. Damit vorgenommene Impfungen ins Innere von Kaninchenaugen führten zur Panophthalmie und bei Inoculation sehr grosser Bakterienmengen sogar zur Allgemeininfection mit Kokken im Blut.

Auch das der Patient. noch während der Reconvalescenz entnommene Blut enthielt angeblich anfangs die genannten Kokken. Auch bildeten sich in der Reconvalescenz an der Stelle der Blutegelbisse hinter dem linken Ohr Furunkel, deren Eiter die besagten Kokken enthielt.

Aus alledem schliesst Verf., dass es sich in diesem Falle um eine neue Lokalerkrankung bei Allgemeininfection mit jenen Staphylokokken gehandelt habe, ganz ähnlich wie dieselben erwiesenermaassen die Osteomyelitis und die Furunkel erzeugten.

Wir müssen jedoch hervorheben, dass Verf. keineswegs auf der Höhe der bakteriologischen Untersuchungstechnik steht. Er hat nie sofort e vivo Platten gegossen, sodass er nicht davor gesichert war, dass die üppiger wachsenden Kokken andere Bakterien überwucherten. In der Bouillon, die die zur Impfung bestimmten Kokken enthielt, befanden sich ausserdem, wie Verf. selbst eingesteht, Beimengungen von anderen Bakterien, die Verf. wegen ihrer geringen Menge vernachlässigen zu dürfen glaubte. Das durfte er aber nicht. Denn z. B. ein pathogener Spaltpilz ist von weit grösserer Bedeutung, als Millionen von nicht pathogenen.

Wir sind also durch die ausserdem in zu geringer Menge angestellten Versuche keineswegs überzeugt. —

4) **Quelques observations de rétinite pigmentaire avec anomalies intéressantes,** par le Dr. A. Darrier.

Verf. berichtet über 6 Fälle von Ret. pigm. mit interessanten, aber nicht neuen Anomalien. 1 Fall davon war Ret. pigm. sine pigm. mit wachsbleicher Pap. und engen Gefässen, sowie eigenthümlich grauschwarzer Färbung der Retina; ein anderer betraf einen 12jährigen Knaben, der ausser 2—3 schwarzen atypischen Fleckchen auch Retin. pigm. sine pigm. zeigt und ebenso, wie 2 jung verstorbene Geschwister je 6 Finger und Zehen besitzt, während 2 andere Geschwister normal sind.

Ein anderer Fall zeichnete sich dadurch aus, dass der betreffende Patient, obwohl seit Kindheit nachtblind, doch bis zum 67. Jahre seine Arbeit als Schmied verrichten konnte. Dann wurde der Rest seines zusammengeschrumpften GF durch die allmählich grösser gewordene Polarcataract verdeckt. Seine beiden nachtblinden Brüder hatten bis zu ihrem Tode im Alter von 46, resp. 77 Jahren ihr Handwerk als Schmied ausgeübt.

Es folgen Referate etc. Ostwalt.

1887. No. 3. Mai-Juin.

1) **Recherches expérimentales pour servir à l'étude de la cataracte traumatique,** par M. le docteur Boé. (II. partie.)

Verf. weist nach, dass die feine Lage kernhaltiger Zellen, welche sich bei traumat. Cataract nach artificieller Verletzung der hinteren Kapsel des Kaninchenauges, innerhalb und ausserhalb dieser Kapsel findet, nicht mit dem Kapselepithel in Verbindung steht, sondern nur eine Fortsetzung einer ganz gleich gearteten, aber dicken und zusammenhängenden Schicht von ähnlichen Zellen ist, welche den Ciliarfortsätzen anliegt.

2) **Notice sur la valeur du peroxyde d'hydrogène comme remède therapeutique et diagnostique,** par le docteur Maklakoff (Moscou).

Verf. empfiehlt ausserordentlich das Wasserstoffsuperoxyd als kräftiges und brauchbares Antisepticum. Der O in statu nascenti hat erstens eine antiseptische Wirkung und zweitens als Gas vor einer Flüssigkeit den Vorzug, dass er auch in feinste Gewebsspalten einzudringen vermag (désinfection interstitielle). In Folge dieser Eigenschaft ist das H_2O_2 auch im Stande, Cavitäten im Gewebe nachzuweisen, da dieselben durch den O aufgetrieben und sichtbar gemacht werden. — Bei Keratitis purulenta leistet das Präparat so Vorzügliches, dass Verf. in neuerer Zeit von jedem operativen Eingriff Abstand nehmen konnte.

3) **Nouveau traitement du keratocone,** par le docteur Ch. Abadie.

Die neue(?) Methode besteht darin, dass A. das Galezowski'sche Verfahren (Excision eines halbmondförmigen Stückes der Cornea) dahin abgeändert hat, dass er statt der Excision einen gleichgeformten tiefgehenden Substanzverlust mit dem Thermocauter setzt und so die Gefahren der Eröffnung der vorderen Kammer vermeidet.

4) **Luxation rare du cristallin** (observée à la clinique ophthalmologique de Lyon), par M. P. Montagnon, interne des hôpitaux de Lyon.

Es handelt sich um einen Fall von Luxation der Linse bei traumat. Scleralruptur, in dem die Linse nicht wie gewöhnlich gerade nach oben unter die Conj. unweit der Limbus, sondern nach oben aussen und hinten dislocirt wurde, so dass sie zwischen Insertion des M. externus und superior ein wenig hinter dem Aequator sass. Ueber die Art der Verletzung fehlen die Angaben.

5) **Quelques phénomènes entoptiques,** par le prof. Aug. Charpentier.

a) Verf. sieht, wenn er im dunklen Zimmer einen sehr kleinen und sehr hellen Lichtpunkt fixirt, zwei sich im Gesichtsfeld nach aussen erstreckende leuchtende Bogen, die sich ihre Concavität zuwenden und sich so ungefähr zu einem Queroval ergänzen. Die beiden Bogen gehen von dem fixirten Punkte aus und vereinigen sich wieder an der Stelle des Gesichtsfeldes, welche dem blinden Fleck entspricht. Nach der Ansicht des Verf.'s ist das Phänomen, das angeblich constant auftritt, so zu erklären, dass die etwas schief zum optischen System stehende Fovea etwas Licht nach innen wirft und dieses Licht dann auf die im Bogen von der Pa nach der Fovea ziehenden Nervenfasern fällt. (Bestrahlung einer Sehnervenfaser in ihrem Verlauf macht aber nicht Lichtempfindung, sondern nur Bestrahlung ihrer für Licht empfindlichen Endigung in der Netzhaut.)

b) Charpentier giebt eine neue Manier an, die Purkinje'sche Aderfigur entoptisch zu Gesicht zu bringen, welche darin besteht, dass man durch einen + oder − cyl. 3 bis 4 D. einen Rost von millimeterbreiten schwarzen und weissen Linien betrachtet. Dreht man den Cylinder, so dass seine Axe schief steht zur Richtung der Rostlinien, so erblickt man sehr scharf die Gefässfigur.

6) **Recherches sur la greffe oculaire, expériences sur la greffe intrapéritonéale de l'oeil,** par L. Baraban et J. Rohmer, agregés à la faculté de Nancy.

Um zu ergründen, ob und in welcher Art sich ein enucleirtes Auge, das auf ein anderes Individuum übergepflanzt wird, verändert, haben die Verff. Augen in das Peritoneum von Meerschweinchen versenkt und nach verschieden langem Verweilen daselbst mikroskopisch untersucht (à suivre).

Es folgen **Sitzungsberichte** und **Referate.** Dr. Ancke.

IX. Annales d'oculistique. Tome XCVII. 1887. Mars-Avril.

1) **Études sur les contractions astigmatiques du muscle ciliaire,** par le Dr. Georges Martin (de Bordeaux). Schluss.

2) **Croissants de la papille et contractions astigmatiques,** par le même.

Verf., der wie bekannt, der Ansicht ist, dass sowohl Astigmatismus als auch Correction von Astigmatismus durch partielle Contraction des Ciliarmuskels zu Stande kommt, führt in seiner Arbeit jetzt auch die Entstehung fast aller, wenn nicht überhaupt aller Staphyl. post. auf die gleiche Ursache zurück, indem er als ersten Satz aufstellt: Sämmtliche Augen mit Staphyl. post. sind astigmatisch, und als zweiten: Die Richtung, in der das Staphylom die grösste Ausdehnung hat, findet sich immer parallel einem der Hauptmeridiane und zwar meist dem,

welcher das Minimum der Refraction darstellt. Bei verticalem Astigmatismus (d. h. wenn der verticale Meridian am stärksten bricht) wird eine horizontale corrigirende Contraction vorhanden sein und gemäss diesem horizontalen Zug ein Staphylom nach aussen entstehen; ist der Astigmatismus horizontal (contraire à la règle), so wird ein Staphylom nach unten entstehen. — Es bestätigte sich dieser Satz an 358 verticalastigmatischen Augen 336 mal, an 24 horizontalastigmatischen Augen 15 mal. Ferner fand sich im Gegensatz dabei bei astigmatischen Augen ohne Hornhautastigmatismus, d. h. mit subjectiv durch partielle Ciliarmuskelcontraction hervorgerufenen Astigmatismus des Staphylom parallel dem meistbrechenden Meridian. — Das constante Vorhandensein von Conus inferior bei horizontalem Astigmatismus in allen 24 untersuchten Fällen lässt den Verf. an der Wahrscheinlichkeit der von Andern aufgestellten Behauptung zweifeln, dass derselbe nur eine congenitale Missbildung darstelle. Diejenigen Staphylome aber, die bei verticalem Astigmatismus sich nun nicht in die Theorie des Verf.'s fügen wollen und auch vertical sind, sind nach seiner Ansicht so entstanden, dass ein und dieselbe spasmodische Contraction des Ciliarmuskels sowohl die Hornhaut deformirt und Astigmatismus macht, als auch die Chorioidea von der Pa. wegzerrt. Diese Annahme, dass der Ciliarmuskel durch partielle Contraction im Stande sei, die Krümmung der Hornhaut zu ändern, ist zwar, wie Verf. selber zugeben muss, nicht bewiesen, jedoch genügt ihm, dass mehrere Ophthalmologen sie als möglich hingestellt haben. — Verf. hält diese partielle Contraction für sehr gefährlich, was die Entwickelung der Myopie anlangt, und empfiehlt sorgfältige Correction dieses (doch meist minimalen und variablen!) Astigmatismus bei allen Myopen als bestes Präservativmittel gegen progressive Kurzsichtigkeit (?). „Les verres de la myopie ne sont pas les sphériques concaves. Avec ces verres on voit seulement plus au loin.“ Verf. schliesst seine etwas schwer verständliche Arbeit mit Tabellen, die seine Theorie stützen sollen.

3) **La méthode graphique dans les recherches de la tension intraoculaire,** par le Dr. Bellarminoff. (Aus dem Deutschen übersetzt.)
Schon von mir im Februarheft 1887 referirt.

Es folgen **Referate.** Dr. Ancke.

Vermischtes.

Metz, den 25. Juli 1887.

Anknüpfend an ein in der letzten Nummer der Berliner klinischen Wochenschrift, S. 540 erschienenes Referat über einen Fall von sog. Erschöpfungs-Amaurose, welchen Prof. Immermann aus Basel in der diesjährigen Wanderversammlung der Neurologen u. s. w. in Strassburg angestellt hat, erlaube ich mir Ihrer gütigen Beurtheilung folgende Beobachtung vorzulegen. Prof. Immermann führt die Amaurose und Atrophie der Optici in seinem Falle auf eine durch die Diarrhoen und die typhöse Erkrankung herbeigeführte Inanition zurück; darauf, dass der Pat. am Tage vor dem Eintritt der Erblindung 10 grm. extr. fil. mar. eingenommen hat, legt er nur insofern Gewicht, als die bestehenden Diarrhoen unterhalten, bez. verstärkt seien. Vor etwa drei Jahren beobachtete ich Folgendes: Ein gut genährtes etwa 18 jähriges Dienstmädchen welches an einer Tänia litt, holte sich aus der Apotheke 10 Kapseln mit extr. fil. mar. à 1 grm. und nahm davon stündlich eine Kapsel; nachdem sie sechs genommen hatte, traten Convulsionen und Coma ein, nach deren Aufhören eine doppelseitige Amaurose mit starker Mydriasis zurückblieb. Im Laufe von Wochen trat eine allmähliche Besserung des Sehvermögens auf dem r. Auge ein, bis nach Monaten die Sehschärfe hier eine

normale wurde; auf dem l. Auge war die Amaurose bleibend; es konnte sehr bald eine Atrophie des Sehnerven constatirt werden, und noch nach Jahr und Tag — ich behielt die Pat. unter Augen — war eine deutliche Porzellanpapille zu sehen, und es hatte sich bedingt durch die einseitige Amaurose Strabismus entwickelt. Der Causalnexus zwischen Bandwurmcur und Erblindung war ein deutlicher. Da ein Missgriff in der Dispensirung der Kapseln vorliegen, statt fil. mar. extr. belladonnae gegeben sein konnte, wurden die übrig gebliebenen Kapseln forensisch untersucht, aber ihr Inhalt als extr. fil. mar. verificirt Ich brauche nicht hinzuzufügen, dass der Verlauf der Krankheit eine hysterische oder urämische Amaurose ausschliessen liess; es war nie Eiweiss im Urin: nach Jahr und Tag waren weder cerebrale noch medulläre Symptome vorhanden.

Sie können sich vorstellen, dass ich seitdem ein grosses Misstrauen gegen das Präparat und seine Anwendung in so grossen Dosen als Bandwurmmittel gehabt habe.

Nicht Specialist auf dem Gebiete der Augenkrankheiten und die Literatur nach dieser Richtung hin nicht beherrschend, weiss ich nicht, ob eine derartige Wirkung des Farrenkrautextractes bekannt ist. Die Beobachtung des Prof. Immermann scheint der meinigen congruent zu sein, wenngleich sie durch die complicirenden Umstände — Diarrhoe, Typhus — nicht so durchsichtig ist.

— — —

Stabsarzt Dr. Fritz.

Bibliographie.

1) Colour-blindness and other defects of sight in some of their medico-legal aspects, by James T. Rudall. Melbourne 1887. — Die kleine Schrift geisselt die Gleichgültigkeit, die von den gesetzgebenden Factoren in England gegenüber den ärztlichen Untersuchungen der Augen von Eisenbahnbeamten und Seeleuten nach wie vor beobachtet wird. Vorgeschrieben ist allein die Prüfung, ob Farbenblindheit vorliegt. Diese Untersuchung wird gemeinhin von praktischen Aerzten einzig an der Hand der Holmgreen'schen Wollproben für die Nähe angestellt. Alle anderen Defecte, der Sehkraft und des Gesichtsfeldes, gröbere Refractions- und Accommodationsanomalien bleiben gänzlich unberücksichtigt. Verf. weist durch zahlreiche Beispiele aus seiner eigenen und anderer Fachgenossen Erfahrung nach, wie nicht minder verhängnissvoll diese Unterlassungen bei dem verantwortungsvollen Beruf des Schiffs- und Bahnpersonals sich rächen können, als die übersehene Farbenblindheit. Da andererseits es vorgekommen ist, dass vollkommen qualificirte Prüflinge wegen passagärer Störungen, die falsch beurtheilt wurden, von dem untersuchenden, in dem Specialfach nicht genügend bewanderten Arzte für dauernd unbrauchbar erklärt wurden, so müsse die Legislatur nach zwei Seiten hin Sorge tragen: 1. dass die Untersuchungen sich nicht nur auf Farbenblindheit, sondern auf alle oben erwähnten Punkte erstrecken und auch die ophthalmoskopische Prüfung in sich schliessen; 2. dass die Untersuchungen competenten Aerzten übertragen werden, die sie voll beherrschen. Die Competenz der Aerzte sowohl, wie die Art und Weise der Untersuchung dürfe aber nicht willkürlicher Beurtheilung unterliegen, sondern müsse gesetzlich geregelt sein.

Peltesohn.

2) Ueber den antiseptischen Werth des Jodoforms und Jodols, von H. Sattler in Prag. (Fortschritte der Medicin. 1887. Bd. V. Nr. 12.) Verf. hat Versuche über die Wirksamkeit der verschiedenen Antiseptica ausgeführt, indem er sterilisirte Seidenfäden mit den im Conjunctivalsack vorkommenden Mikroben (in Reincultur) tränkte, sie sodann verschieden lange in die antiseptischen Flüssigkeiten tauchte und endlich, nachdem er das Antisepticum abgewaschen, in Nährgelatine brachte, um zu beobachten, ob die Mikroorganismen sich nun noch weiter entwickeln können. Er fand dabei am wirksamsten

$1^0/_{00}$ Sublimat und dann $5^0/_0$ Carbol; weniger wirksam 1 : 5000 Sublimat und $3^0/_0$ Carbol, sowie Chlor. Gleiche Versuche mit Jodoform und Jodol, bei denen der mikrobenhaltende Seidenfaden in diese Pulver gelegt wurde, um dann, nach Möglichkeit durch Schütteln von jenen wieder befreit, in die Nährgelatine zu kommen, ergaben, dass diese beiden Mittel in der That nur mitunter im Stande waren, die Weiterentwickelung der Mikroben sicher zu verhindern, meist jedoch das Wachsthum hemmten, resp. beschränkten und verzögerten. Das Jodoform zieht Verf. dem Jodol, obgleich das Jodol eine entschieden stärkere antiseptische Wirkung hat, vor, weil es örtlich stark reizt; nur in Salbenform kann er es empfehlen. S. ist der Ansicht, dass das, was das Jodoform in Action setzt, in erster Linie und wesentlich die Mikroorganismen selbst sind, welche wieder durch das bei der Zersetzung des Jodoforms sich entwickelnde freie Jod oder die gebildeten anderen Jodverbindungen geschädigt resp. getödtet werden, während ausserdem die durch jenen Lebensprocess gebildete Ptomaine ihre schädlichen Eigenschaften verliert. Verf. hält auch fest an der Ansicht, dass dem Jodoform jede Fernwirkung abgeht und dass die Beeinflussung der Mikroorganismen nur in der unmittelbaren Nachbarschaft der der Zersetzung unterliegenden Jodoformmoleküle stattfindet. Dr. Ancke.

3) O. Langendorff: Ueber einseitigen und doppelseitigen Lidschluss. (Arch. f. Anat. u. Phys. 1887. S. 144.) Während beim Menschen der Blinzelreflex auch bei nur einseitiger Berührung des Auges doppelseitig ist, gleichwie der Pupillarreflex, sind beide Reflexe beim Kaninchen nur einseitig. Es hängt dies offenbar mit der Getrenntheit der Gesichtsfelder in den divergent stehenden Augen der Kaninchen zusammen, während beim Menschen (und ähnlich auch bei Hund und Katze) Gemeinsamkeit der Gesichtsfelder besteht. Es müssen also bei Letzteren Verbindungsbahnen (intercentrale Bahnen) zwischen den beiderseitigen Rindenfeldern des dem Lidschluss vorstehenden Facialis angenommen werden. Beim Kaninchen scheinen diese Verbindungsfasern zu fehlen, wenigstens tritt auch bei elektrischer Reizung der Hirnrinde zunächst nur gekreuzter Lidschluss ein; erst bei sehr bedenklicher Stromstärke erhielt Verf doppelseitigen Lidschluss. J. Munk.

4) Prüfung auf Farbenblindheit bei der k. k. Armee und Kriegsmarine, von Regimentsarzt Dr. K. Hoor. (Der Militärarzt. 1887. Nr. 10, 11.) H. befürwortet die Untersuchung mit den Stilling'schen Tafeln; er lässt den zu Untersuchenden mit einem Bleistift die verschieden gefärbten Quadrate der Reihe nach bezeichnen. Alle zur Genietruppe, dem Pionier- und dem Eisenbahn- und Telegraphenregimente eingereihten Leute sollten auf Farbensinnstörung geprüft und sollte bei der Kriegsmarine die Prüfung auch auf die Gelbblaublindheit ausgedehnt werden. S.

5) Zur quantitativen Farbensinnprüfung des Dr. Louis Wolffberg vom Standpunkte des Militärarztes, von k. k. Regimentsarzt Dr. K. Hoor. (Der Militärarzt. 1887. Nr. 7.) Nach H. eignet sich das Wolffberg'sche Verfahren zur Bestimmung der centralen Sehschärfe für den Militärarzt nur in sehr beschränktem Maasse. Die Grenze der Tauglichkeit oder Untauglichkeit lässt sich mit dieser Methode nicht genau fixiren, da viele Augen, die nur $^1/_2$ und $^1/_3$ der normalen Sehschärfe aufweisen, r.^{2} und bl.^{7} auf 3 m erkennen und andere mit normaler Sehschärfe auch nur dasselbe oder nicht viel mehr zu leisten im Stande sind. Weiter verfügt der Militärarzt nicht immer über ein für diese Untersuchungsmethode genügend hell beleuchtetes Local und werden die Resultate seiner Untersuchung wesentlich beeinflusst durch den Umstand, dass er gezwungen ist, bei jeder Tagesbeleuchtung, Vormittag sowie Nachmittag, bei klaren wie bei

trüben Tagen, zu untersuchen. Bessere Dienste soll das Verfahren leisten bei Fällen hochgradiger Herabsetzung der Sehschärfe ohne objectiven Befund, um zwischen Erkrankung und Simulation, resp. Aggravirung zu entscheiden. S.

6) Ueber den Farbensinn der Thiere, von A. Flinker in Wien. (Wien. med. Wochenschr. 1887. Nr. 9. Feuill.) Kurzer Bericht über Prof. Graber's Versuche, das Farben- und Helligkeitsgefühl der Thiere betreffend. S.

7) Cocaïn in der oculistischen Praxis, mitgetheilt von Doc. Dr. Borysiekiewicz in Wien. (Wien. med. Wochenschr. 1887. Nr. 10.) Die locale Anästhesie wendet B. bei Tenotomien in folgender Weise an: Cocaïnisirung des Bindehautsackes durch 3 Minuten, hierauf Einspritzung einer $5\,^0/_0$ Lösung unter die Bindehaut des benachbarten Muskels; nach 5—6 Minuten nahezu schmerzlose Operation. — Bei zwei Fällen von Enucleation, bei denen die Bindehaut stark chemotisch geschwellt war, liessen auch Einspritzungen von $5\,^0/_0$ Cocaïnlösungen im Stiche. Bei der Cataractextraction befürwortet B. nebst den Cocaïneinträufelungen in den Bindehautsack, auch solche in den Kammerraum (?); stärkere Blutungen aus den Regenbogenhautgefässen hat er dabei niemals beobachtet.[1] Die durch das Cocaïn hervorgerufene Entspannung der äusseren Augenmuskeln beugt dem Eintritte eines Glaskörpervorfalles vor. Unter 115 bei localer Anästhesie vorgenommenen Extractionen hatte B. nicht einen Fall mit Glaskörperaustritt. B. hat auch den Glaskörperstich (Schmidt, Rivaud-Landrau, Hasner) wieder aufgenommen; mit einem Irishäkchen wird ein 4 mm langer Schlitz in die zurückgebliebene Staarmembrane gemacht. — Das ganze Manöver erfordert eine neuerliche ausgiebige Cocaïnisirung des Auges. Die Discission des Nachstaares verrichtet B. im ersten Stadium der Cocaïnanästhesie (in den ersten 5—10 Minuten). Im Stadium der Secundärwirkung des Cocaïns fällt die Discission wegen verminderter Spannung des Auges in der Regel ungenügend aus. Hornhauttrübungen in Folge der Cocaïneinträufelung hat B. in 17 Fällen von Cataractextraction beobachtet. Dieselben schwanden in der Regel nach 3 bis 4 Tagen, nur in einem Falle wurde die Cornea erst am 12. Tage nach der Operation rein. In 4 Fällen (2 Trichiasis und 2 Hordeola) erhielt B. in Folge der Anwendung des Cocaïns, Epitheldefecte an der Cornea; die vorzunehmende locale Anästhesie erfordert daher die strengste Antisepsis. Bei Trichiasis-Operationen erwiesen sich subcutane Cocaïneinspritzungen als vollständig unwirksam. S.

8) Tuberculose der Conjunctiva, demonstrirt von Prof. v. Reuss in der k. k. Gesellschaft der Aerzte in Wien am 22. April 1887. (Wien. med. Presse. 1887. Nr. 17.) 66 jähr., einer tuberculösen Familie entstammender Patient mit leichter Lidschwellung des rechten Auges, flachen Granulationen der Conjunctiva und einem 12 mm im Durchmesser betragenden Geschwür mit gewulsteten Rändern in der äusseren Hälfte der Bindehaut. Der Grund des Geschwüres mit flachen Granulationen bedeckt. Ein excidirtes Stück aus dem Geschwürsrande ergiebt Riesenzellen und eine grosse Menge Tuberkelbacillen. Unter dem rechten Unterkiefer befinden sich geschwollene Drüsen. Pat. leidet an Lungentuberculose (Tuberkelbacillen im Sputum). S.

9) The Circulation of the blood in the orbit, studied by means of the plethysmograph., by F. W. Ellis. (Sep.-Abdr. aus Boston Med. and Surg. Journ. 1887. 21. Apr.) Im Hinblick auf den directen Zusammenhang der Gefässe der Orbita mit denen der Schädelhöhle glaubt Verf., dass die circulato-

---

[1] Auch ohne diese nicht! — In mehr als 250 Extractionen kein Glaskörpervorfall. H.

rischen Druckschwankungen in der ersteren einen Index abgäben für diejenigen in der letzteren. Er hat deshalb mittelst seines im Journ. of Physiol. Vol. VII. p. 309 beschriebenen sogenannten „piston-recorders", nachdem er die Augenhöhle durch eine passend geformte Güttaperchakappe luftdicht abgeschlossen hatte, die circulat. Druckschwankungen in derselben bestimmt und eine Pulscurve gefunden, die grosse Aehnlichkeit mit der der Schädelhöhle hatte. Dieselbe ist, wie die letztere, nach Landois' Terminologie „anacrotisch", d. h. die zweite Erhebung liegt auf dem aufsteigenden Schenkel. Verf. giebt sich der sanguinischen Hoffnung hin, dass man auf diese Weise im Stande sein werde, von der Orbita aus die Circulationsverhältnisse der Schädelhöhle zu studiren! Ostwalt.

10) The amblyopia of squint, by O. F. Wadsworth. (Sep.-Abdr. aus Boston Med. and Surgic. Journ. 1887. January 20.) Verf. bekämpft, sich anlehnend an Schweigger, die sogen. „amblyopia ex anopsia" des schielenden Auges. Die Gründe des Verf.'s schliessen sich auch eng an die von Schweigger vorgebrachten an. Wir fassen sie hier kurz zusammen: 1. Häufig beobachte man gleich gute S auf beiden Augen bei sicher nicht alternirendem Schielen; 2. die Amblyopie sei, wenn sie vorhanden, in vielen Fällen nicht hochgradig; nur etwa 30 $^0/_0$ der schielenden Augen, darunter viele mit hochgradigen Refractionsanomalien, hätten eine S von weniger als $^1/_7$; 3. man beobachte häufig gleich hohe angeborene Schwachsichtigkeit bei Leuten, die nie geschielt haben. Diese Gründe hat Verf. durch eine Statistik von allerdings nur verhältnissmässig wenig Fällen (57 Strab. conv., 11 Strab. diverg., 15 monoc. congen. Amblyop.) zu stützen gesucht. Verf. giebt schliesslich allerdings zu, dass der Nichtgebrauch des schielenden Auges zwar keine Amblyopie, aber eine functionelle Unbehilflichkeit herbeiführe, die durch Separatübungen zu beseitigen sei. Ostwalt.

11) Associate external ophthalmoplegia or uncomplicated paralysis of the external muscles of both eyes, by Dr. W. F. Mittendorf. (Sep.-Abdr. aus d. Journ. of Nerv. and Ment. Dis. 1887. Vol. XIV. Febr.) Verf. hat die bisher veröffentlichten 30 Fälle von Ophthalmoplegia externa einer näheren Prüfung unterworfen. Er stellt die Symptome danach folgendermassen zusammen: 1. Vollständige Unbeweglichkeit beider Augen (anfangs besteht meist noch leichte Beweglichkeit nach der Seite und auch nach unten); diese Bewegungen kehren auch nach längere Zeit bestandener vollständiger Unbeweglichkeit häufiger wieder; 2. keine Störung des Sehens in die Ferne; 3. leichte Störung des Nahesehens, nicht in Folge von Accommodationsparese, sondern in Folge der bds. Internuslähmung; 4. keine Veränderung der Augäpfel selbst; 5. mitunter ganz leichte, häufig sehr starke Ptosis; 6. die Affection ist bezüglich der Augenmuskeln progressiv, ergreift einen nach dem andern, dann aber tritt Stillstand ein. Andere Muskeln werden nicht ergriffen. Verf. theilt im Anschluss daran einen neuen selbstbeobachteten Fall mit, der einen 30jähr., im übrigen gesunden Mann betraf. Bei demselben war das l. Auge vollständig unbeweglich, das r. konnte leicht nach unten und ein wenig nach innen bewegt werden. Accommod. und Pupillenspiel waren normal. Ueberstandene Syphilis konnte nicht mit Sicherheit festgestellt werden. Medicamente (Jodkali in grossen Dosen, Strychnin) und constanter Strom halfen so gut wie nichts. Nur die Ptosis ging etwas zurück. In Anbetracht des Umstandes, dass die wenigen bisher gemachten Sectionen bisher keine anatomische Grundlage für die Affection erwiesen haben, hält Verf. sich für berechtigt, die Strümpell'sche Hypothese, dass das Fehlen von Diplopie mit Wahrscheinlichkeit eine Folge einer krankhaften Veränderung der den associirten Bewegungen vorstehenden Ganglienzellen sei, weiter auszudehnen, und die ganze Störung einer solchen Veränderung zuzuschreiben. Ostwalt.

12) Bericht über: A case of sarcoma of the brain (occiptal lobe), causing hemianopsia, removed by operation, von Dr. W. R. Birdsall und Dr. R. F. Weir. New-York Neurological Society. Sitzung vom 5. April 1887. (The Medical Record.) Es handelte sich um einen 52jähr. Pat., der seit Sommer 1886 Hirnsymptome zeigte. Es trat nach Erbrechen Schwerfälligkeit in den Bewegungen der r. Körperhälfte, vorübergehend Diplopie für die Ferne, Hemianopsia sin. ein. Im October 1886 constatirte Birdsall Stauungspapille bds. und leichte Erweiterung der l. Pupille. Es wurde ein Tumor des rechten Hinterhauptlappens diagnosticirt. Dr. Weir machte die Exstirpation. Er machte zwei Trepanöffnungen 1 Zoll über der Protub. occip. 1 Zoll nach r. von der Medianlinie, verband dieselben miteinander zu einer $2^3/_4$ Zoll breiten, $2^1/_4$ Zoll hohen Oeffnung und entfernte den nach Durchtrennung der Dura sofort sichtbaren grossen Tumor stückweise. Er wog $157^1/_2$ g. Seine drei Durchmesser betrugen $3^1/_4$, $2^3/_4$ und $2^1/_2$ Zoll. Der Pat. starb einige Stunden nach der Operation an Verblutung. Section wurde nicht gestattet. Ostwalt.

13) Beiträge zur Dioptrik der Krystalllinse, von Prof. Ludwig Matthiessen (Rostock). (Sep.-Abdr. aus Berlin-Eversbusch's Zeitschr. f. vergl. Aug. 1887. IV. Wiesbaden, J. F. Bergmann.) Verf. hat die Formeln für die Berechnung der Kardinalpunkte für: a) kugelförmige und concentr. geschichtete Linsen (Wale und Fische), b) gleichseitige und abgeplattete Linsen (Raubthiere), c) ungleichseitige Linsen (Mensch und einige Hausthiere), und zwar immer für die geschichteten Linsen durch Integralrechnung entwickelt. Auf Grund dieser Formeln hat er dann die Kardinalpunkte für die beiden Augen einer getödteten Löwin nach Messung der geometrischen Dimensionen und der physikalischen Constanten bestimmt, und zwar einmal für die Linse für sich und dann für die Combination der sämmtlichen brechenden Medien der Augen. Die gefundenen Werthe mögen im Original nachgesehen werden. Wir wollen nur erwähnen, dass Verf. durch seine Berechnungen eine Hypermetr. von 1,6 D. für das Löwenauge fand. Wenn er dieselbe Berechnung machte und nur an Stelle der geschichteten Linse mit nach dem Centrum zunehmender Brechkraft die gleichwerthige homogene Linse substituirte, so ergab sich eine Hypermetr. von 2,0 D. Ostwalt.

14) Ueber die Theorie des simultanen Contrastes von Helmholtz, von Ewald Hering. I. Mittheilung: Der Versuch mit den farbigen Schatten. (Sep.-Abdr. a. d. Arch. f. ges. Phys. 1887. Bd. XXXX. Bonn.) Verf. wendet sich auf Grund eigener, recht exacter Versuche gegen die von Helmholtz aufgestellte Theorie des simultanen Contrastes. Er kommt zu dem Resultat, dass man zur Erklärung jenes Phänomens nicht genöthigt sei, psychologische Momente herbeizuziehen, wie dies Helmholtz gethan, sondern dass nichts dagegen spräche, dass der simultane Contrast auf einer sogen. Wechselwirkung der Netzhautstellen beruht. Bezüglich der Einzelheiten seines Versuchs müssen wir auf das Original verweisen. Ostwalt.

15) Kurzsichtigkeit und Erziehung. Acad. Festrede z. F. d. Stiftungsfestes d. Univ. Bern am 20. Nov. 1886, gehalten von Dr. E. Pflüger, Prof. ord. (Wiesbaden 1887, Verl. v. J. F. Bergmann.) Die Rede behandelt den Einfluss der Schule auf die Entstehung, resp. Zunahme der Myopie und die dagegen zu ergreifenden hygienischen Massnahmen. Verf. bringt im Wesentlichen bereits Bekanntes, er theilt im Allgemeinen die Ansichten von Cohn. Nach seinen Untersuchungen schwankt der Durchschnittsgrad der Myopie in den unteren Klassen zwischen 1 und 2 D., in den oberen zwischen 2 und 3 D. Durch genaue Nachforschungen in der Stadt Luzern ermittelte Verf., dass aus erblich

belasteten Familien 10 % Kinder mehr myopisch werden, als aus nicht erblich belasteten. Myopie wurde in den untersten Klassen von sieben untersuchten Schweizer Gymnasien im Durchschnitt bei 11,5 %, in den obersten bei 52 % der Schüler beobachtet. Was die Präventivmassregeln anbetrifft, so wollen wir uns darauf beschränken, einige der Rathschläge des Verf.'s wiederzugeben. Verf. empfiehlt als künstliche Beleuchtung dringend das Glühlicht, für die Einzelbeleuchtung die Lampen mit Doppelcylindern wegen der geringeren Wärmestrahlung. In Betreff der Schulbankfrage tritt er für die von Dr. Felix Scheck in Bern construirten Bänke, die eine bis über die Schulterblätter reichende schräge Rückenlehne und eine grosse Minusdistanz besitzen, ein. Die Schiefertafel will er möglichst ganz durch Papier und Feder ersetzt wissen. Ganz im Anfang sollen an Stelle der Schiefertafeln nur weisse Tafeln mit schwarzen Griffeln gebraucht werden. Die Zeilenlänge der Schreibhefte soll höchstens 75—80 mm betragen. Die Tischplatte soll um 10° mehr, als sie es gewöhnlich ist, geneigt sein. Es soll weniger Werth auf Kalligraphie gelegt werden. Vor allen Dingen sei dauernde Controle durch einen Schularzt erforderlich.

Ostwalt.

16) A form of gonorrhoeal conjunctivitis not dependent upon inoculation. (Nach The Chicag. Med. Journ. and Exam. 1887. May.) Abernethy hat Fälle beobachtet, wo bei Urethritis und Gelenkentzündung eine beiderseitige gonorrhoische Ophthalmie einsetzte, ohne dass eine directe Uebertragung erfolgt war. Haltenhoff bestätigt aus seiner Erfahrung dieses Vorkommniss und weist darauf hin, dass bei derartigen Ophthalmien die Injection der Bindehaut geringer, die Secretion mehr schleimig als eitrig zu sein pflegt und die Entzündung mit den Remissionen und Exacerbationen der Gonorrhoe in der Urethra wechselt. (Ob das Secret Gonococcen enthielt, ist nirgends gesagt — Bindehautcatarrhe bei fieberhaften Infectionskrankheiten sind aber etwas uraltes.)

Peltesohn.

17) Anatomische und experimentelle Studien über den Zusammenhang von intracraniellen Affectionen und Sehnervenerkrankung. Inaugural-Dissertation von J. Zellweger. (Zürich 1887.) Verf., der in der Auffassung der Stauungspapille sich den Ansichten Leber's und Deutschmann's anschliesst, nach welcher die eigentliche, mächtige Stauungspapille nicht mechanisch, sondern stets durch Entzündung bedingt ist, hatte Gelegenheit, zwei Fälle klinisch und anatomisch zu analysiren, die ihn in dieser Auffassung zu befestigen ihm geeignet scheinen. In dem ersten handelte es sich um eine einfache Basilarmeningitis mit descendirender Neuritis und starkem Erguss in die Opticusscheiden, in dem zweiten um ein Sarcom des Schläfelappens von der Grösse eines mittleren Apfels, Hydrops meningeus und Hydrocephalus internus mit descendirender Neuritis beider Opticusstämme und mächtigem Exsudat im Scheidenraum, namentlich in dem gleichseitigen Sehnerven. Im ersten Falle musste auffallen, dass die Meningitis gegen den Pons und die Medulla oblongata hin, sowie in den Fossae Sylvii kaum angedeutet war, und in dem zweiten Fall eine basale kaum und noch weniger eine Meningitis der Convexität vorlag. — Verf. vermuthete nun, dass der Zusammenhang zwischen der intracraniellen Erkrankung und der Entstehung der entzündlichen Stauungspapille folgendermassen construirt werden könne: Wenn ein Tumor in seiner Umgebung Entzündung erregt, so kann er, falls ein kräftiger Lymphstrom ihn mit der Gehirnbasis und den Opticusscheiden verbindet, direct Neuritis des Opticus verursachen, wenn nämlich die entzündungserregenden Elemente durch den Lymphstrom nach der Opticusscheide transportirt werden und dort eine Zeit lang zur Ruhe kom-

men. Diesen hypothetischen Lymphstrom glaubt Verf. durch Experimentaluntersuchungen am Kaninchen mittelst Injection einer sterilisirten Emulsion von feinstem Malerzinnober, unter sorgfältiger Vermeidung jeden Injectionsdruckes, nachgewiesen zu haben. Nach 3 Tagen fand sich der subvaginale Raum von einer grossen Menge Zinnobers erfüllt, besonders dicht nahe der Papille, nicht in der Papille selbst oder der Retina. Späterhin fand sich reichlich Zinnober in den inneren Schichten der Duralscheide, dann in den äusseren Lagen, schliesslich auch ausserhalb derselben im supravaginalen Raum; ein grosser Theil des Zinnobers verliess auch den Opticus längs der Centralgefässe. Im Opticus selber war niemals Zinnober zu entdecken. So wie die Zinnobertheilchen in der blinden Endigung des Intervaginalraumes angesammelt werden, so müsse auch die Stagnation von entzündungserregenden Elementen, welche durch den Lymphstrom dahin geschafft, die Entstehung der Papillitis in hohem Maasse begünstigen.

Peltesohn.

18) Corps étrangers du globe oculaire, par M. Raynaut. (Recueil des actes du Comité médical des bouches-du-Rhone. 1886—1887. Tome XXV. 2me et 3me Fascicules.) Verf. theilt zwei Fälle mit, wo er grössere Fremdkörper, die 15, bezw. 4 Jahre in der Sclerotica verweilt hatten, durch Incision und Pincette entfernt hat. Im ersten Fall hatte der Fremdkörper vorher niemals irgendwelche Symptome gemacht, im zweiten eine chron. Iridocyclitis mit Netzhautablösung verursacht. Peltesohn.

19) Du cautère actuel dans le traitement des ulcères graves de la cornée, par M. Raynaut. Vier Bobachtungen, die Verf. ausführlich mittheilt, sollen den Beweis liefern, ein wie heilkräftiges Agens die Galvanokaustik bei serpiginösen und tiefen Hornhautgeschwüren ist, und dass es vor dem Saemisch'schen Schnitt den Vorzug verdient. Peltesohn.

20) Universitäts-Augenklinik in Bern. Bericht über die Jahre 1884 bis 1886. Erstattet von Prof. Dr. Pflüger. — I. Bericht über die Jahre 1884—1886. — Im Herbst 1884 ist die Augenklinik aus den im Jahre 1878 bezogenen Localitäten in das Erdgeschoss des medicinischen Blockgebäudes im Inselspital umgezogen. Bei der Einrichtung der neuen Locale wurde, natürlich ohne Mitwissen Pflüger's, nur auf die Klinik Rücksicht genommen, nicht aber auf die Poliklinik, sodass für das poliklinische Ordinationszimmer nur ein Raum von 1,7 m Breite und 3,8 m Länge, der eigentlich für einen Abort bestimmt war, übrig blieb. Die Patienten müssen wegen dieser minimalen Verhältnisse die Sehproben im Spiegel lesen. In den 3 Jahren 1884—1886 wurden 1202 Kranke in der Klinik verpflegt und 3201 Patienten poliklinisch behandelt. Operationen: Linsenoperationen 142 (132 guter, 5 halber, 5 kein Erfolg); Hornhaut- und Lederhautoperationen 251 (233 guter, 16 halber, 2 kein Erfolg); Iridectomien 248 (218 guter, 16 halber, 14 kein Erfolg); Lidoperationen 89 (84 guter, 4 halber, 1 kein Erfolg); Schieloperationen 116 (112 guter, 4 halber Erfolg); Operationen an Bulbus und Orbita 55 (54 guter, 1 kein Erfolg); Operationen an den Thränenorganen 46 (45 guter, 1 kein Erfolg); Diversa 9 (8 guter, 1 kein Erfolg). Gesammtzahl der Operationen 887. — II. Erregungen und Miterregungen im Bereiche homonymer Gesichtsfeldbezirke. Anästhesia optica (Anästhesia retinae). Projection der Sehsphäre. — In ausführlicher Besprechung der schon von Schiele veröffentlichten Versuche über die Erregungen und Miterregungen im Bereich homogener Gesichtsfeldbezirke, wie sie regelmässig bei der Anästhesia optica (Anästhesia retinae, v. Graefe) beobachtet werden, kommt Verf. zu der Ansicht, dass wohl diejenigen Autoren Recht haben dürfen, welche die kleinste gleichmässige Fascikelfeldermischung der Projection im Occipitallappen

annehmen. Er denkt sich, dass die Endigung einer Netzhautfaser in der Rinde ihre Erregung der ihr hart nebengelagerten, gewöhnlich mit ihr durch Erziehung im engsten physiologischen Verband stehenden Endigung der homonymen Faser der anderen Netzhaut mittheilt. Die Annahme der territorialen Abgrenzung der Projection homonymer Netzhauthälften im Occipitallappen harmonirt am allerwenigsten mit den beobachteten Erregungserscheinungen. — Dass so oft Gesichtsfeldbefunde der aufgestellten Theorie widersprechen, wundert den Verf. nicht, da diese Befunde ja nach der psychischen Stimmung des Patienten sehr verschieden ausfallen. — Betreffs des Details der Deductionen des Verf.'s und der Entkräftung der Einwände anderer Autoren verweise ich auf das Original. — III. Mittheilungen über den Sara-Fond zur Unterstützung unbemittelter Augenkranker. Dr. Ancke.

21) Ophthalmologische Casuistik, von Dr. Ludwig Schmeichler, k. k. Regimentsarzt in Brünn. (Sep.-Abdr. aus Dr. Wittelshöfer's Wr. Med. Wochenschr. 1887. No. 4 u. 5.) I. Ein Fall von Frühjahrscatarrh (Beitrag zur Aetiologie des Frühjahrscatarrh). Bei einem Patienten mit echtem Frühjahrscatarrh beobachtete Verf., als er seine genauen Aufzeichnungen über die sich fortwährend wiederholenden Exacerbationen des Leidens mit den meteorologischen Tabellen verglich, dass jede Temperaturerhöhung, speciell, wenn sie mit grosser Trockenheit einherging, die Reizerscheinungen vermehrte und umgekehrt jedes Sinken der Temperatur mit steigendem Feuchtigkeitsgehalt der Luft stetige Besserung brachte. Verf. ist deshalb der Ansicht, dass der Frühlingscatarrh nur insofern mit dem Frühling in Zusammenhang steht, als derselbe wärmeres und trockeneres Wetter bringt; ist er jedoch kühl und feucht, so tritt das Leiden erst im Sommer auf. — Der oben erwähnte Patient, der schon alle Mittel erfolglos durchprobirt hatte, erreichte übrigens stets eine auffallende temporäre Besserung seines Zustandes durch Einträufelung von Cocaïn. — II. Verletzung eines Auges durch Stoss: Bei einem Auge mit alter Linsenluxation nach unten findet Verf. im Pupillengebiet zwei dunkle Streifen, den einen nach oben, den anderen mehr nach unten, gezackt und der luxirten Linse anliegend. Verf. hält es für das Wahrscheinlichste, dass diese schwarzen Stellen dem Ciliarkörper entstammen, von welchem sie gelegentlich der Luxation in Folge ausserordentlicher Festigkeit der Zonula abgerissen wurden. — III. Verletzung des Auges durch Steinwurf: Bei einem Patienten mit alter, vor 9 Jahren erworbener Verletzung fand sich eine doppelte Iridodialysis. Zwischen den beiden neuen Pupillen war eine ganz schmale Irisbrücke stehen geblieben. Dass der Patient dabei fast volle Sehschärfe hatte, war wohl dadurch bedingt, dass hinter den beiden neuen Pupillen eine circumscripte Staarbildung eingetreten war, die übermässige Blendung abhielt. — IV. Ein Fremdkörper in der Orbita: Patient war bei einer Explosion am Augenbrauenbogen verletzt worden. Die Wunde wollte nicht ganz heilen. 3 Monate nach der Verletzung wurde ein grosses Stück Kupferblech (21 × 8 bis 12 mm) herausgeschnitten. Es bestand narbiger Lagophthalmus, der sich nach der Operation durch Massage theilweise beseitigen liess. — V. Ein Gerstenkorn: Nach einer hochgradigen Schwellung des Lides mit Chemosis und Fieber, welche befürchten liess, dass es sich um einen schweren infectiösen Process handeln werde, entwickelte sich ein kleines Hordeolum, nach dessen Incision das Auge rasch wieder normal wurde. Dr. Ancke.

22) Experimentelle Studie über reine Linsencontusionen. Inaugural-Dissertation von Otto Schirmer, pract. Arzt aus Pommern. Angeregt durch die Beobachtung Deutschmann's, welcher fand, dass nach Spaltung des Ulcus corneae serpens vorderer Kapselstaar sich entwickelte, hat Schirmer

experimentell an Kaninchenaugen untersucht, welche Veränderungen reine Linsencontusionen nach sich ziehen. Diese letzteren brachte er zu Stande, indem er in der einen Reihe der Fälle durch eine Hornhautwunde mit einer feinen Sonde einging und den Sondenknopf auf der Kapsel leise hin und herführte, und in der zweiten Reihe der Fälle, indem er einen Sämisch'schen Schnitt führte mit Stehenlassen einer Brücke in der Mitte und dabei es absichtlich so einrichtete, dass der Messerrücken sich leicht auf der Linsenkapsel rieb. — Frühestens eine halbe Stunde nach der Verletzung zeigte sich in fast allen Fällen eine strichförmige, selten länglich ovale Trübung mit scharf abgesetzten Rändern, welche ihre grösste Intensität 36—48 Stunden nach der Operation erreichte, um dann meist nach einigen Wochen, manchmal auch schon nach einigen Tagen zu verschwinden. Die Veränderungen waren in ihrer Intensität direct proportional der Stärke der Contusion, während das Alter der Thiere offenbar belanglos war. Die Trübung bleibt immer auf die vordere Cortikalis beschränkt und greift nie weiter um sich. Die epithelialen Veränderungen tragen entschieden weniger zum Zustandekommen der Trübung bei, vielmehr sind es die Zerfallsprocesse der dicht unter der Kapsel gelegenen, direct von dem Trauma betroffenen Linsenfasern. — Eine zweite constante Erscheinung ist das frühestens 6—8 Stunden nach der Verletzung auftretende Sichtbarwerden des vorderen Sternstrahles, bedingt durch das Auseinanderweichen der vorderen Faserenden an dieser Stelle. — Die verschiedenen Thiere wurden nun in bestimmten Zeitintervallen nach der Operation getödtet, und die mikroskopische Untersuchung ergab zunächst, dass die Kapsel als solche völlig unbetheiligt bleibt an den auftretenden Veränderungen. Unmittelbar nach der Verletzung tritt zunächst eine Degeneration der Zellleiber und der Zellkerne des Kapselepithels der betreffenden Stelle ein, die direct auf die Quetschung zurückzuführen ist. Fast gleichzeitig damit beginnt auch schon die Regeneration des Epithels durch Verschiebung der angrenzenden intacten Epithelien. Unter denselben finden sich auch einzelne sog. hydropische Zellen (Becker). Ausserdem findet nun noch eine Regeneration durch Zelltheilung von den verschobenen Epithelien aus statt. — Was die Veränderungen in der Linse selbst anlangt, so zeigt sich zunächst als directe Folge der Contusion Impression der Linsenfasern und Auseinanderweichen der Schichten durch Dazwischentreten von Myëlinblasen. — Die körnigen Zerfallsmassen, welche dann auftreten, werden im weiteren Verlauf resorbirt und die Linsenfasern rücken wieder aneinander. — Als indirecte durch Ernährungsstörung bedingte Veränderung fand Verf. das von Schlösser beschriebene, den Kern umgreifende interlamelläre System von mit körniger Masse gefüllten Canälen, die in die Quellungschicht der hinteren Cortikalis (Schlösser) mündeten. Jedoch konnte Verf. eine weitere Einmündung letztgenannter Bahnen in die vorderen Sternstrahlen, wie sie Schlösser bei seinen traumatischen Cataracten sah, nicht finden. Die durch jene gefüllten Canäle bedingte Trübung verschwindet rasch, während die durch Auseinanderdrängen der Linsenfaserenden am Sternstrahl hervorgerufene längere Zeit besteht. — Verf. kommt zu dem Schluss, dass wenigstens an den Versuchsthieren eine reine Linsencontusion nicht zu Kapselstaar, sondern nur zu einer vorübergehenden Linsentrübung führt. Dr. Ancke.

23) Zur Aetiologie des Trachoms, von Dr. F. Goldschmidt, Assistenzarzt an der Kinderklinik in Nürnberg, früherem Assistenzarzt am städtischen Krankenhaus. (Sep.-Abdr. aus dem Centralblatt für klinische Medicin. 1887. No. 18.) Verf. hat die bei der Aschaffenburger Endemie von Michel angestellten Versuche zur Reincultivirung des Trachommikrobions wiederholt und

kann die Angaben Michel's vollinhaltlich bestätigen, insofern er genau denselben Diplococcus wie jener Forscher erhielt. — Er ist mit Michel der Ansicht, dass er es wirklich mit dem eigentlichen Krankheitserreger sowohl der sog. Conjunctivitis follicul., als auch des vernarbenden Trachoms zu thun habe.

Dr. Ancke.

24) Erweichungsherd im rechten Grosshirnlappen, von Dr. Alexander in Aachen. (Sep.-Abdr. aus der Deutschen Medicinischen Wochenschrift. 1887.) 20 Jahr nach einer primären Infection erwarb Patient gelegentlich eines apoplectiformen Anfalles partielle Oculomotoriuslähmung (nur der exterioren Muskel) und Parese der linksseitigen Extremitäten. Die Diagnose wurde, da nur in den Grosshirnschenkeln die zu den exterioren Muskeln gehenden Zweige des Oculomotorius von den zu den interioren gehenden getrennt verlaufen, auf einen intrapedunculären rechtsseitigen Krankheitsherd gestellt. Bei einem späteren Rückfall, der auf eine durch Schmiercur bewirkte Besserung folgte, wurden auch die interioren Oculomotoriusäste befallen, was, da basilare Symptome fehlten, auf einen Durchbruch des Herdes in den 3. Ventrikel gedeutet wurde. Der Sectionsbefund bestätigte die Richtigkeit der Diagnose. Dr. Ancke.

25) Abscess in der Orbita und Thränensackfistel bei Eiterung der Kieferhöhle, von Dr. Ziem in Danzig. (Sep.-Abdr. aus der Allg. med. Central-Zeitung. 1887. No. 37 u. ff.) Verf. beobachtete bei einem Mann mit alter Naseneiterung eine Thränensackblennorrhöe mit Fistelbildung und in Zusammenhang mit dem Thränensack einen Abscess der Orbita. Nach Eröffnung der Kieferhöhle derselben Seite entleerte sich eine grosse Menge stinkender Jauche und die schon genannten anderen Eiterungen heilten. Verf. ist der Ansicht, dass die Nasen- und Kieferhöhlenerkrankung das Primäre sei und die Thränensackblennorhöe secundär entstanden sei, ebenso wie die Abscessbildung in der Orbita, indem die Eiterung längs der Gefässbahnen durch die untere Orbitalwand hindurchgegangen. Der Abscess der Orbita sei sodann gegen den Thränensack durchgebrochen und habe sich nicht vom Thränensack aus bilden können, da der Thränensackeiter durch die Fistel nach vorn hin freien Abfluss hatte. Dr. Ancke.

26) Ueber die Lähmung der Convergenzbewegung der Augen im Beginne der Tabes dorsalis, von A. de Watteville (London). (Neurologisches Centralblatt. 1887. No. 10.) Verf. beschreibt einen Fall von beginnender Tabes, in dem ausser dem Fehlen des Kniereflexes kein anderes Symptom sich vorfand, als eine Lähmung der Convergenzbewegung der Augen. Die Accommodation war normal, jedoch bestand reflectorische Pupillenstarre. Betreffs des Sitzes der Läsion kommt Verf. nicht zu einer definitiven Entscheidung. Dr. Ancke.

Um Einsendung von Separatabdrücken wird gebeten.

Einsendungen für die Redaction sind zu richten an Prof. Hirschberg, Berlin, NW., 36 Karlstr.
(Im August und September d. J. unter Adr. des Hrn. Dr. Ostwalt.)

Verlag von Veit & Comp. in Leipzig. — Druck von Metzger & Wittig in Leipzig.

Centralblatt

für praktische

AUGENHEILKUNDE.

Herausgegeben von

Prof. Dr. J. Hirschberg in Berlin.

Unter ständiger Mitwirkung der Herren Dr. Ancke in München, Doc. Dr. Berger u. Doc. Dr. Birnbacher in Graz, Dr. Brailey in London, Dr. Carreras-Aragó in Barcelona, Prof. Dr. H. Cohn in Breslau, Dr. Cl. du Bois-Reymond in Berlin, Doc. Dr. E. Emmert in Bern, Dr. Fürst in Berlin, Doc. Dr. Goldzieher in Budapest, Dr. Gordon Norrie in Kopenhagen, Doc. Dr. Horstmann in Berlin, Prof. H. Knapp in New-York, Dr. Kępiński in Warschau, Dr. Krückow in Moskau, Dr. M. Landsberg in Görlitz, Prof. Dr. Magnus in Breslau, Dr. A. Meyer in Florenz, Dr. van Millingen in Constantinopel, Doc. Dr. J. Munk, Dr. Ostwalt und Dr. Peltesohn in Berlin, Dr. Purtscher in Klagenfurt, Dr. M. Reich in Tiflis, Prof. Dr. Schenkl in Prag.

Monatlich ein Heft. Preis des Jahrganges 12 Mark. Zu beziehen durch alle Buchhandlungen des In- und Auslandes und die Postanstalten des Deutschen Reiches.

October. Elfter Jahrgang. 1887.

Zur Operation der Trichiasis

Von Oberstabsarzt Dr. **Burchardt.**

In dem Juliheft dieses Centralblattes hat Hr. Prof. J. Jacobson eine Trichiasis-Operation beschrieben, die ihrem Wesen nach mit einem Verfahren übereinstimmt, welches ich in den Annalen des Charité-Krankenhauses., VII. Jahrgang, 1882, Seite 633—640, beschrieben habe. Das Wesentliche meines Verfahrens besteht darin, dass die Heilung der Trichiasis „durch Einlagerung von schmalen Hautstreifen in einem zwischen

den Haarbälgen der fehlerhaft stehenden Wimpern und den MEIBOM'schen Drüsen angelegten Spalt sicher erreicht wird". Dies Verfahren erstrebte „die Heilung nicht durch Verkürzung der äusseren Haut des Lides, sondern durch Wiederherstellung der verloren gegangenen normalen Breite des intermarginalen Theiles des Lidrandes".

Um jeder Missdeutung vorzubeugen, bemerke ich ausdrücklich, dass es mir auch nicht entfernt in den Sinn gekommen ist, dass Hr. Prof. JACOBSON meinen kleinen Aufsatz in den Charité-Annalen gekannt hat. Er würde ihn sicher erwähnt haben. Die klare Beschreibung, die er von den von ihm geübten Operationen giebt, zeigt übrigens sofort, dass er in der Technik in zwei Punkten anders verfährt, als ich. Erstens schneidet er den in den gespaltenen intermarginalen Theil des Lides eingepflanzten Hautlappen breiter als ich. Ich schliesse dies daraus, dass er ein späteres Ausschneiden aus dem eingepflanzten Hautlappen für zulässig erklärt. Ferner unterscheidet sich sein Verfahren von dem meinigen dadurch, dass Prof. JACOBSON den Hautlappen aus der Haut des Gesichtes, oder der Schläfe, oder des Lides entnimmt, während ich denselben ausnahmslos aus der Lidhaut ausschneide.

Ich habe im Laufe der letzten fünf Jahre mein Verfahren weiter auszubilden mich bestrebt. Als Hr. Prof. KNAPP vor $1^1/_2$ Jahren meine Krankenabtheilung in der Charité und hier auch meine Trichiasis-Operation sah, forderte er mich auf, eine Beschreibung derselben ihm für das Archiv der Augenheilkunde zu schicken. Ich habe dies damals nicht gethan, weil ich die in den Charité-Annalen gemachte Veröffentlichung irrigerweise für genügend hielt. Es würde eine neue Beschreibung allerdings schon darum gerechtfertigt gewesen sein, weil ich die einzelnen Theile der Ausführung der Operation allmählich abgeändert hatte. Unter den jetzigen Verhältnissen halte ich es nun für geboten, das Versäumte nachzuholen, und glaube, dies umsomehr thun zu müssen, weil der Erfolg meiner Operation im Allgemeinen insofern ein so vollkommener ist, dass man dem operirten Lide meistens hinterher gar nicht ansieht, dass es je der Sitz einer Trichiasis und der Gegenstand einer Operation gewesen ist.

Ich schneide in den intermarginalen Theil so weit ein, als sich die Trichiasis erstreckt. Die Spaltung der Lidplatten wird möglichst gleichmässig 4 mm tief gemacht. Durch vorherige Anlegung der KNAPP'schen Lidklemme gelingt es am oberen Lide leicht, unter Blutleere zu operiren. Am unteren Lide macht die Anlegung der Klemme bisweilen grosse Schwierigkeiten; ist auch in einzelnen Fällen, namentlich in solchen, in denen das Lid stark verkürzt ist, gar nicht ausführbar. Es muss in diesen, allerdings seltenen Fällen die Zuflucht zu der JÄGER'schen Hornplatte genommen und ohne Blutleere operirt werden. (Wenn man nach Prof. JACOBSON den einzupflanzenden Hautlappen aus dem Gesicht oder der Schläfe nimmt,

muss man natürlich von vornherein auf die Blutleere verzichten, was mir ein Nachtheil zu sein scheint.)

Es werden dann in Abständen von je 3 bis 4 mm von dem Grunde des Spaltes aus sehr feine Seidenfäden nach der Bindehaut hin durchgezogen.

Nunmehr wird etwa 3 mm entfernt vom Lidrande, jedenfalls aber ausserhalb des Bereiches der Wimpern, ein so seichter Schnitt, dass das Messer in den Spalt nicht eindringen kann, parallel mit dem Lidrande geführt. Dieser Schnitt muss einige Millimeter länger sein, als der Spalt. Ein zweiter, mit dem ersten parallel laufender und gleich langer Schnitt wird 1,5 bis 2 mm höher angelegt, und der zwischen den beiden Schnitten enthaltene Hautstreifen (im Folgenden Hautbrücke genannt) in möglichst dünner Schicht bis an seine Enden hin abgelöst, welche mit der Lidhaut in Verbindung bleiben. Die Dünnheit ist darum wünschenswerth, damit die Papillen der Lanugohärchen möglichst zurückbleiben.

Man setzt dann die Spitzen einer kräftigen Scheere in das eine Ende des Spaltes und in das entsprechende Ende des ersten Hautschnittes ein, und durchschneidet das zwischenliegende Gewebe. Ebenso wird das andere Ende des Spaltes mit dem anderen Ende des ersten Schnittes verbunden. Die Scheere wird dabei so gehalten, dass das äussere Ende des Hautrandes des Spaltes von aussen her, das innere Ende von innen her ein wenig unterschnitten wird. Die Hautbrücke wird dann mittelst eines Schielhakens in den Spalt hineingezogen und in demselben dadurch sicher befestigt, dass die vorher eingelegten Seidenfäden mit den aus dem Spalt vorsehenden Enden über die Hautbrücke hinweg wieder in den Grund des Spaltes geführt und von hier nach der äusseren Haut durchgezogen werden. Die Enden je eines Fadens werden geknüpft und damit die Hautbrücke in dem Spalt unverrückbar festgehalten. Sollten die Enden des Hautrandes des Spaltes die Brücke nicht gut festhalten, so wird auch an dieser Stelle eine Naht von der Schleimhaut zur Haut über die Hautbrücke weg angelegt. Die kleine Wundfläche, die durch die Verlegung der Brücke entstanden ist, wird durch einige feine Seidennähte geschlossen, und endlich die Knapp'sche Klemme entfernt. Die Heilung erfolgt unter trockenem Verbande mit oder ohne Jodoform, und ebenso unter nassem Borsäure-Verbande ohne Eiterung. Die Hautbrücke, so schmal und dünn sie ist, besitzt nämlich darum sehr gute Aussichten, lebendig zu bleiben und einzuheilen, weil sie an beiden Enden mit dem Mutterboden in Verbindung bleibt und weil sie nirgends von Nähten durchstochen ist. Nach 3 bis 4 Tagen entferne ich sämmtliche Nähte.

Die Schmalheit der Brücke beeinträchtigt die Sicherheit der Heilung der Trichiasis nicht. Die Wimpern sind in allen Fällen von der Hornhaut dauernd abgewendet.

Einige Male habe ich aber bemerkt, dass leichte Reizzustände sich

trotz des normalen Standes der Wimpern späterhin einstellten, und bei genauerem Zusehen entdeckte ich, dass feinste Lanugo-Härchen sich trotz aller Vorsicht auf dem neugebildeten intermarginalen Theile des Lides befanden und gegen die Hornhaut streiften. Ich vermuthe, dass in Königsberg dieselbe Erfahrung gemacht werden wird.

Um die durch die Lanugo-Härchen bedingten Reizerscheinungen sicher zu vermeiden, habe ich in neuester Zeit das im British medical Journal im Juni dieses Jahres von Benson angegebene Verfahren mit gutem Erfolge benutzt. Die von mir als gut erprobte Technik des Verfahrens ist folgende:

Man legt die Knapp'sche Klemme an, spaltet das Lid vom intermarginalen Theil aus in der erforderlichen Länge bis auf 4 mm Tiefe und führt in je 3 bis 4 mm Abstand durch die ganze Dicke des Lides ungefähr in der Höhe des Grundes der Spalte feine Seidenfäden. Alsdann wird mittelst einer zweiten Knapp'schen Klemme die Unterlippe gefasst. Mit einem Messer wird, nachdem mit 5‰ Sublimat die gefasste Schleimhautfläche gehörig gereinigt ist, ein Streifen Schleimhaut in erforderlicher Ausdehnung leicht umzeichnet. Mit einer spitzen Cooper'schen Scheere gelingt die flache und glatte Abtrennung des umzeichneten Streifens weit leichter, als mit dem Messer. Noch vor der Loslösung wird jedes Ende des Streifens von der Epithelseite her mit einer feinen, krummen Nadel durchnäht. Der Streifen wird demnächst in die Spalte des intermarginalen Theiles gelegt und seine Enden sofort vom Grunde der Spalte aus festgenäht. Alsdann werden die vorher durch die Dicke des Lides durchgezogenen Seidenfäden leicht über dem Streifchen Lippe geknüpft, die Knapp'sche Klemme gelöst und das Auge aseptisch verbunden. Zuletzt wird die Wunde in der Lippe vernäht. Nach drei Tagen können auch hier die Nähte entfernt werden. Ich habe diese kleine Operation bisher 7 mal ausgeführt und stets Einheilen des Lappens und Heilung der Trichiasis erzielt.[1] Die Entnahme eines Streifens Lippenschleimhaut nach Benson halte ich namentlich in denjenigen Fällen, in denen der intermarginale Theil und die Lidbindehaut stark geschrumpft sind, für besser, als mein Verfahren. Ich hebe aber nochmals hervor, dass die Hauptsache für die operative Beseitigung der Trichiasis die von mir 1882 zuerst angegebene Einheilung eines Hautstückes in das vom intermarginalen Theile her gespaltene Lid ist. Alle älteren Operationsweisen, so weit sie nicht die Wimpern ganz wegnahmen, oder auf den Rücken des Lides verschoben, bemühten sich, die Trichiasis dadurch zu heben, dass sie die äussere Haut des Lides vom Lidrande wegzogen, sei es durch Anlegung einer Aetznarbe, oder durch Ausschneiden eines Hautstückes, eventuell unter Zuhülfenahme einer Spaltung des intermarginalen Theiles, erreichten das Ziel aber nicht, weil die Haut des Lides

[1] In drei später operirten Fällen ist der Streifen Lippenschleimhaut theilweise oder auch ganz abgestorben.

zu verschiebbar ist und für die Narben keinen dauernden Halt bietet. Nur der an sich sehr feste Lidrand kann die Grundlage zu einer dauernden Abwendung der Wimpern von der Hornhaut abgeben, und es ist mir sehr lieb, dass unabhängig von mir ein so hervorragender Augenarzt, wie Hr. Prof. JACOBSON, im Wesentlichen zu demselben Verfahren gekommen ist, wie ich.

Gesellschaftsberichte.

1) VII. Versammlung der ophthalmologischen Gesellschaft zu Heidelberg, am 14., 15. und 16. September 1887. (Deutsche med. Wochenschr. 1887. Nr. 40.)

Referent: Horstmann.

Die Versammlung der ophthalmologischen Gesellschaft war von 68 Mitgliedern und Theilnehmern besucht. Dieselbe wurde von Prof. Zehender (Rostock) in der Aula der Universität eröffnet. Derselbe gedachte der grossen Verluste, welche die Gesellschaft durch das Hinscheiden von Arlt und Horner erlitten hatte. Zur Feier des 25 jährigen Stiftungsfestes wurde beschlossen, im August 1888 einen internationalen ophthalmologischen Congress zu Heidelberg abzuhalten und Prof. O. Becker mit den Vorbereitungen dazu beauftragt.

I. Sitzung am 14. September.

Vorsitzender: Prof. Fuchs (Wien).

1. Prof. Sattler (Prag): Anatomische und physiologische Beiträge zur Accommodation. Der Accommodationsapparat besteht aus einem activen und passiven Theil, dem Ciliarmuskel und der Linse. Der erstere besteht aus marginalen, circulären und radiären Fasern. Dazu kommen noch Muskelbündel, welche analog sind dem Musculus Cramptonianus. Dieselben entspringen am Sclerawulst und enden an der Sclera selbst. Die marginalen Fasern gehen in die Suprachorioidea über und zwar in die elastischen Fasern derselben. Die radiären Fasern bilden den mächtigsten Theil des Ciliarmuskels, während die circulären bedeutend schwächer sind. — Was die Functionen des Ciliarmuskels anlangt, so existirt keine getrennte Function der einzelnen Partien. Die Ciliarfortsätze rücken bei der Accommodation vor und berühren den Linsenrand nicht. Die radiären Fasern unterstützen dabei die Wirkung der circulären. Die marginalen Fasern haben keinen Einfluss auf die Verschiebung der Suprachorioidea. Die circulären Fasern sind ausschliesslich eine Eigenthümlichkeit der Menschen. — S. wiederholte ausserdem die Experimente von Hensen und Völckers über den Accommodationsmechanismus und erhielt dieselben Resultate. Er richtete sein besonderes Augenmerk auf die Spannungs- und Druckverhältnisse während der Accommodation. Bei jeder mit dem Durchtritt des elektrischen Stromes bewirkten Accommodationsanstrengung trat eine Drucksteigerung auf. Die meridionalen Fasern haben nicht den geringsten Einfluss auf den Sehnerv. Der Zug derselben wirkt nur auf die Suprachorioidea und zwar auf die Lymphräume derselben. Die Drucksteigerung übt keinen Einfluss auf das Zustandekommen der Myopie und des Glaucoms aus. Die Schneller'schen Versuche über Accommodation durch Axenverlängerung des Bulbus beweisen nichts, da die Beobachtungen fehlerhaft sind.

---

2. Prof. Manz (Freiburg): Ueber Schädeldeformität und Sehnervenleiden. M. beobachtete in drei Fällen, wo der Schädel eine auffallende Höhe im Vergleich zum Sagittaldurchmesser besass, beiderseitige Erblindung. Während zwei Fälle anfänglich noch etwas gesehen hatten, war der dritte blind geboren. Ophthalmoskopisch erschien die Papille weisslich verfärbt, die centrale Depression war verschwunden; ihr Rand zeigte eine verwaschene Begrenzung, und die Gefässe erschienen verengt. Sonst fanden sich nur unbedeutende Pigmentveränderungen. Ausserdem bestand Prominenz beider Augen mit Divergenz. Was die Schädelbildung anlangt, so war das Occiput sehr wenig entwickelt, in zwei Fällen war eine Art von Crista erhalten.

Es handelt sich in allen Fällen um Atrophia nervi optici in Folge von Neuritis optica, veranlasst durch die Schädeldeformität. Vielleicht war der erste Grund der Neuritis in einer Meningitis zu suchen. Die Schädelbasis wird bei hohem Schädel alterirt, es tritt eine Meningitis auf, welche wieder eine Entzündung der Optici veranlasst.[1]

3. Prof. v. Hippel (Giessen): Weitere Mittheilungen über Transplantation der Hornhaut. H. berichtet über den bereits im vorigen Jahre von ihm mitgetheilten Fall von Cornealtransplantation. Er führte die Operation in der Art aus, dass er von der getrübten Cornea mit dem Trepan den oberen Theil entfernte, die klare Descemetis aber stehen liess. Auf den Defect transplantirte er die Cornea eines Kaninchens, welche anheilte und bis jetzt, $1^3/_4$ Jahr nach der Operation, klar blieb. Die betreffende Patientin hatte eine Sehschärfe von $^1/_{10}$ und las Jäg. 6. Die Mitte der Cornea ist fast vollständig durchsichtig. Die Sehschärfe würde noch eine grössere sein, wenn nicht die Brechbarkeit der Hornhaut des Kaninchens eine andere wäre, wie die des Menschen. — Eine weitere derartige Transplantation führte H. im Juni d. J. bei einer 50j. Frau aus, welche vor 2 Jahren an Ulcus serpens gelitten hatte. Auch hier heilte die Kaninchenhornhaut an und blieb klar, so dass sich die Sehschärfe von Fingerzählen auf $^1/_{10}$ gehoben hat. — Bei diesen Operationen muss das Trepan so construirt sein, dass eine Quetschung des Leucoms nicht möglich ist, ebenso darf man mit der Trepankrone nicht zu tief dringen.

An der darauffolgenden Discussion betheiligten sich Nieden (Bochum), Ulrich (Strassburg) und Pagenstecher (Wiesbaden).

---

4. Dr. C. Hess (Prag): Der Heilprocess bei Hornhautgeschwüren. H. producirte vermittelst Injection von Staphylococcus pyogenes aureus in die Hornhaut Cornealgeschwüre. Er beobachtete dabei, dass die Vernichtung der Geschwürskokken ausschliesslich durch die Aufnahme in Leucocyten vor sich gehe. Die Phagocytose ist ausserordentlich energisch bei Thieren, bei welchen das Geschwür rasch und leicht abläuft (Katze). Beim Kaninchen sind die Kokken in einer Woche aus dem Geschwür verschwunden. An der Vernichtung nehmen Theil die von den Randschlingen der Cornealgefässe eingewanderten Leukocyten und die aus dem Conjunctivalsack stammenden. Die Phagocytose wird durch feuchte Wärme ausserordentlich gesteigert.

---

5. Hr. Dr. Max Wolf (Heidelberg) spricht über: Die chromatische Längenabweichung des Auges.

---

[1] Vergl. Centralbl. f. pr. Augenh. 1883. S. 1.

6. Prof. Vossius (Königsberg): Zur Operation der Trichiasis. — V. berichtet über die Vorzüge der von ihm empfohlenen Methode der Lappentransplantation bei Trichiasis und Entropium auf Grund von 43 von ihm operirten Fällen. Nach Anlage des intramarginalen Schnittes und Lospräparirung der oberen Lidhaut in 3—4 mm Ausdehnung, wird der Schnitt nach aussen 5—6 mm weit verlängert, aus der Haut des oberen Lides ein 3—5 mm breiter Lappen umschnitten und von der Basis aus subcutan von der Unterlage abgelöst, um alsdann genau denselben in den Hautdefect des Lidrandes einzupassen und durch 6—8 Suturen sorgfältig zu vereinigen. Gangrän beobachtete er dabei niemals. Jodoform und ein feuchtwarmer Druckverband wurde angewandt. Der Lappen zeigte nur wenig Neigung zur Schrumpfung, die Narben waren kaum zu sehen, und die Lidhaut blieb dünn. Die Dünnheit und Geschmeidigkeit des Lappens rechtfertigt seine Entnahme aus dem Lid gegenüber der aus der Schläfengegend oder dem Backen.

Wicherkiewicz (Posen) operirte ähnlich ohne Suturen. Maiweg (Hagen) dagegen empfiehlt dieselben. Schmidt-Rimpler (Marburg) sah gute Resultate von der linearen Cauterisation vermittelst des Paquelin'schen Galvanokauters. Eversbusch (Erlangen) pflasterte in 5 Fällen den Defect mit Epidermisfragmenten aus. Laqueur (Strassburg) beobachtete immer Schrumpfung des stiellosen Lappens. Markwort (Antwerpen) beobachtete die besten Resultate nach der Snellen'schen Operation. Lange (Braunschweig) ist der Ansicht, dass sich die Methode der Operation nach dem Stadium der Affection richte.

---

7. Dr. C. Hess (Prag): Die Naphthalinveränderungen im Kaninchenauge. H. wiederholte die Experimente von Dor und Panas und erhielt von diesen wesentlich verschiedene Resultate. 10—12 Stunden nach der ersten Naphthalinfütterung der Kaninchen fanden sich regelmässig vor der ersten Retinalaffection in der hinteren Corticalis der Linse lange Striche, welche bei wechselnder Beleuchtung bald silberglänzend, bald dunkel erschienen, oder ganz verschwanden. Bei der anatomischen Untersuchung erwiesen sie sich als Lücken und Spalten zwischen den noch normalen Linsenfasern. Erst später trat ein wirklicher Faserzerfall ein, und zwar zuerst am Linsenäquator, dabei fand er am Kapselepithel eine sehr starke Zellvermehrung. Das Epithel zeigte genau dieselben Veränderungen, wie bei der senilen Cataract. In der Retina konnte er nur das Auftreten von kleinen Vacuolen in den Körnerschichten constatiren.

II. Sitzung am 15. September.

Vorsitzender: Prof. Schweigger (Berlin).

1. Dr. St. Valude (Paris): Recherches expérimentales sur la tuberculose oculaire.

2. Dr. Knies (Freiburg): Ueber Grundfarben. K. nimmt 4 Grundfarben: Roth, Gelb, Himmelblau und Violet, an. Da dieselben individuell sehr verschieden sind, so empfiehlt er die Bezeichnung „Grundelemente“.

3. Prof. Schmidt-Rimpler (Marburg): Ueber den Einfluss der peripheren Netzhautbeleuchtung auf das centrale Sehen. S.-R. stellte auf Grund einer gelegentlichen Beobachtung, dass ihm abends beim Lesen, während die Lampe zur Seite des rechten Auges auf dem Tische stand, und so das linke im Schatten lag, die mit dem rechten, scleral beleuchteten Auge ge-

sehene Schrift deutlicher erschien, Untersuchungen über den Einfluss der peripheren Netzhautbeleuchtung auf das centrale Sehen an. Er beleuchtete mit elektrischem Lichte die Sclera, und fand, dass sich die Sehschärfe bei mässiger Beleuchtung hob, bei intensiver geringer wurde. Die Weite oder Enge der Pupille war dabei ohne Einfluss. Bei Neuritis, Glaucom, Atrophia nervi optici bewirkte auch schon eine geringe Scleralbeleuchtung Verschlechterung des Sehens, hingegen wurde bei Glaskörpertrübung und Netzhautablösung hierdurch Verbesserung erzielt. Viele Blendungserscheinungen sind demnach durch periphere, nicht centrale Beleuchtung der Netzhaut zu erklären. Um die periphere Blendung auszuschliessen, empfiehlt S.-R. nussschalenähnliche Schutzbrillen, deren Mitte ein Glas enthält, die Peripherie aber ein Drahtnetz bildet, welches mit undurchsichtigem Taffet bedeckt ist.

---

4. Prof. Helfreich (Würzburg): Eine Bewegungsanomalie des oberen Lides. H. beobachtete bei 2 Patienten eine einseitige bedeutende Insufficienz des Levator palpebrarum. Erst nach Oeffnung des Mundes hob sich das Oberlid etwas mehr.[1] Die Augen waren sonst normal. Die einseitige Anomalie bestand seit frühester Jugend, Affectionen des Nervensystems waren nicht vorhanden, ebenso keine erbliche Anlage. H. führt die Affection auf eine centrale Basis zurück.

Fuchs (Wien) theilt einen ähnlichen Fall mit; Rosenmeyer (Frankfurt) glaubt, dass es sich hier um eine angeborene Lähmung des Levator handelte, während Nieden (Bochum) der Ansicht H.'s zustimmt.

---

5. Prof. Schweigger (Berlin): Ueber Cataractextraction. S. empfiehlt bei der Cataractextraction den Lappenschnitt mit dem keilförmigen Messer von 6—7 mm Höhe. Der Schnitt selbst darf nicht zu gross sein, und muss das Messer, um eine gerade Schnittfläche zu bekommen, nur horizontal gehalten werden. Darauf wird die Linsenkapsel vermittelst einer Kapselpincette mit den Zähnen nach unten geöffnet und die Linse auf die gewöhnliche Art entbunden. Die Iridectomie fällt weg. Um einen nachträglichen Irisvorfall zu verhüten, ist die Einträufelung von Eserin indicirt, jedoch darf dieselbe nicht zu lange fortgesetzt werden, da hierdurch wohl Iritis veranlasst werden könne. Tritt dennoch ein Irisvorfall ein, so trägt man denselben nur dann ab, wenn er gross ist. Die Resultate waren zufriedenstellend. Die Sehschärfe vom operirten Auge mit runder Pupille ist nicht wesentlich verschieden von der Sehschärfe bei Iriscolobom.

Sattler (Prag) ist ebenfalls zur Lappenextraction, jedoch mit dem schmalen Messer, zurückgekehrt. E. Meyer (Paris), Becker (Heidelberg) und Krüger (Frankfurt) sprechen sich entschieden für Beibehaltung der Iridectomie aus, da hierdurch die Gefahr der Verluste vermindert werde.

III. Sitzung am 16. September.

Vorsitzender: Prof. v. Hippel (Giessen).

1. Prof. Berlin (Stuttgart): Staaroperation bei Thieren. Die Cataractoperation bei Thieren ist immer eine schwierige. Hauptsächlich ist es die Augenmuskulatur, welche die grössten Hindernisse bereitet, und zwar der Musculus retractor oculi. Zur Immobilisirung des Auges ist die Narcose nothwen-

---

[1] Bei angeborener einseitiger Lidsenkung tritt während des Kauens ein stärkeres Klaffen der befallenen Lidspalte ein. H.

dig. B. wendet eine Chloroform-Aethermischung an. Vor der Operation ist der Ernährungszustand des Auges genau zu prüfen, namentlich auf vorausgegangene Iritis. Ausserdem muss die Bulbusspannung untersucht werden. Bei der geringsten Herabsetzung derselben stehe man von der Operation ab, da namentlich bei Pferden mit und ohne Operation Phthisis bulbi eintritt. Bei der Prüfung der Lichtempfindung achte man auf die reflectorische Beweglichkeit der Pupille bei Lichteinfall. Diese muss prompt und ausgiebig sein.

---

2. Prof. Laqueur (Strassburg): Ueber Streifenkeratitis nach Operationen. L. beobachtete nach Operationen 3 verschiedene Formen von streifenförmiger Keratitis. Bei der leichtesten Form treten 2—3 grauliche Streifen in der Cornea auf, welche nach 5—6 Tagen verschwinden. Bei der mittleren Form sind die Streifen breiter, bedeutend zahlreicher, in den tieferen Cornealschichten gelegen und reichen bis in den unteren Theil der Cornea hinab. Die schwerste Form ist charakterisirt durch Auftreten von grauweisslichen Trübungen sowohl an der Oberfläche der Cornea wie in der Tiefe. L. beobachtete diese Form von Keratitis striata ausser nach Cataractextractionen dreimal bei alten Leuten nach Iridectomie. Spontan tritt dieselbe nur auf bei Netzhautablösung nach 10—12 Tage lang fortgesetztem Druckverband. Ursache derselben sind das höhere Alter, die Grösse der Wunde und die Intensität der Contusion der Cornea.

Becker (Heidelberg) hält für den Grund der Keratitis striata den mechanischen Insult bei der Operation, Sattler (Prag) führt dieselbe auf Eindringen von Kammerwasser in die Cornea in Folge der Verletzung der Descemetis zurück, Leber (Göttingen) sah diffuse Trübungen nach Wegwischen des Endothels der Descemetis auftreten, E. Meyer (Paris) beobachtete derartige Trübungen nach Ausspülungen der vorderen Kammer.

---

3. Prof. Förster (Breslau): Ueber Luxatio lentis. F. bespricht den Mechanismus der Luxation der Linse in die vordere Kammer in Folge eines Traumas. Nach Verletzung des Auges durch einen Schlag oder Stoss erscheint die Form der Pupille entweder unregelmässig, oder die Iris ist eingerissen oder es besteht Iridodialyse. Die Linse luxirt in die vordere Kammer, sobald eine stumpfe Gewalt das Auge trifft, dadurch dass sich letztere abflacht, und so ihr Volumen verkleinert wird. Da das Kammerwasser nicht ausweichen kann, so stülpt es den peripheren Theil der Iris sackartig nach hinten, wodurch die Pupille erweitert, die Iris eingerissen und die Zonula zerrissen wird.

---

4. Dr. Schön (Leipzig): a) Vorzeigung eines Accommodationsmodells. b) Ueber die Veränderung des Auges in Folge der Accommodation bei fortschreitendem Lebensalter.

Demonstrationen.

Dr. Bellarminow (Moskau) demonstrirt einen Apparat zu graphischer Darstellung des intraocularen Druckes und der Pupillenbewegung, Krüger (Frankfurt) einen Fall von Einheilung eines Fremdkörpers auf der Papilla nervi optici, G. J. Bull (New-York) ein neues Optometer, Fitzgerald (Dublin) einen Apparat zur Bestimmung der Refraction, Seggel (München) Tafeln zur Lichtsinnmessung, und v. Hoffmann (Baden-Baden) ein Instrument zur Aus-

spülung der vorderen Kammer.[1] Bernheimer (Heidelberg) stellt Kranke mit Nuclearlähmung und Verletzung des Auges vor, ausserdem zeigt er Chiasmaschnitte des Menschen.

---

2) 60. Versammlung deutscher Naturforscher zu Wiesbaden. Section für Ophthalmologie. Sitzung am 20. September, Vorm. 9 Uhr.

1. Hr. Horstmann (Berlin): Ueber recidivirende Blasenbildung auf der Cornea. Hr. H. beobachtete bei einer 40jährigen, sonst vollständig gesunden Friseurin das Auftreten einer etwa linsengrossen Blase im Centrum der rechten Cornea. Die Patientin führte die Affection auf eine Verletzung mit einem abgesprungenen Haare zurück. Es bestand Thränen, pericorneale Injection und Schmerzen in der Supraorbitalgegend. Die Blase platzte und nach 2 Tagen war nicht mehr die geringste Abnormität zu finden. Nach 3 Wochen trat wieder Blasenbildung auf demselben Auge ein. Cocaïneinträufelung verminderte etwas die Schmerzen, alle anderen Mittel waren ohne Erfolg. Auch der Druckverband linderte die Schmerzhaftigkeit nicht. Dieser Zustand trat darauf noch 8 mal auf, jedoch begann er jetzt immer mit Schmerzen in der Supraorbitalgegend, die Stirnhaut war schwach geschwollen. Das Schmerzgefühl localisirte sich besonders längs des Verlaufes des Nervus supraorbitalis. Nach Application des constanten Stromes, welcher etwa 6 Wochen lang angewandt wurde, kehrte die Bläschenbildung nicht mehr zurück. H. fasst die Affection als eine Neurose, entsprechend dem Herpes zoster frontalis auf. Seit etwa $^3/_4$ Jahren ist kein Recidiv mehr beobachtet worden.[2]

Hr. Samelsohn (Cöln) sah derartige Blasenbildung wiederholt nach oberflächlichen Verletzungen der Cornea auftreten. Bei seinen Fällen traten die Recidive in grösseren Intervallen auf, in etwa 6—8 Wochen. Dieselben dauerten immer mehrere Jahre, ehe sie definitiv aufhörten. Er empfiehlt Einträufelung von Cocaïn und Druckverband.

Hr. Wicherkiewicz (Posen) sieht ziemlich oft diese Form der Keratitis vesiculosa und macht auf ein wohl weniger bekanntes ätiologisches Moment, nämlich die Cataractoperation, aufmerksam. W. erwähnt einige von ihm operirte Fälle, welche weibliche, ältere, decrepide Personen betreffen, bei denen kürzere oder längere Zeit nach der Operation die genannte Hornhautaffection eintrat. Neben Druckverband, Abtragung des abgelösten Epithelblattes oder Galvanokaustik wirkten grosse Gaben von Antipyrin oder Chinin günstig auf den Verlauf des Leidens und die Beseitigung der Schmerzen.

---

2. Hr. Laqueur (Strassburg): Ueber Beobachtung mittelst der Zehender-Westien'schen binocularen Cornealloupe. Der Vortragende hält die Mittel, welche wir bisher besitzen, um die Gebilde des vorderen Abschnittes des lebenden Auges bei ausreichender Linearvergrösserung zu untersuchen, für ziemlich bescheiden. Er erörtert die Uebelstände des Cornealmikroskopes, welches sich in der Praxis nicht eingebürgert hat. Er hat aus diesem Grunde die Z.-W.'sche binoculare Loupe bei einer grösseren Zahl von normalen und pathologischen Augen angewendet.

Nach einer Beschreibung des Instrumentes, an welchem der Vortragende

---

[1] Ich brauche das gewöhnliche Tropfgläschen mit silbernem Endstück — aber niemals bei dem Staarschnitt. H.

[2] Die sogenannte Kerat. traum. recurrens beginnt nach meinen zahlreichen Erfahrungen stets mit Blasenbildung und ist eine örtliche Erkrankung der Hornhaut. H.

den Beleuchtungsapparat verändert hat, spricht er von der Leistungsfähigkeit des Instrumentes. Es liefert bei einer ungefähr 10 fachen Linearvergrösserung eine wirklich stereoskopische Anschauung. Ausführlich geschildert wird das Bild von der vorderen Irisfläche mit seinen vielfachen Einzelheiten, speciell die Differenzen der Lage des Pupillartheils bei enger und weiter Pupille und die scheinbar regellosen Oscillationen der Pupille, welche er als Unruhe der Pupille zu bezeichnen vorschlägt. Der Vortr. hat die Unruhe der Pupille bei künstlicher Mydriasis und Miosis, bei Amaurosis cerebralis, Glaucom etc. beobachtet. Das Atropin hebt die Unruhe auf, aber nur bei maximaler Wirkung; Cocaïn verstärkt sie; Eserin hat keinen Einfluss auf die Unruhebewegungen. Das Glaucoma absolutum macht dagegen die Pupille im strengen Sinne des Wortes starr. Der Vortragende schliesst aus seinen bisherigen Beobachtungen, dass die Unruhe der Pupille überall da existirt, wo die Pupille noch von irgend einer Seite her erregbar ist.

Es werden noch die Erscheinungen an der Linse, deren Stern im normalen Auge sehr schön sichtbar ist, sowie die an der Conjunctiva und dem Limbus beschrieben.

Von pathologischen Befunden werden die Gefässbildungen in der Cornea, die Erscheinung der Membrana pupillaris perseverans, Tumoren der Iris, Exsudate in der Pupille erwähnt. Der Vortragende schliesst, indem er das Instrument als praktisch brauchbar erklärt und es den Collegen zur Prüfung empfiehlt.

In der sich anschliessenden Discussion tritt Hr. Becker (Heidelberg) für das Liebreich'sche Cornealmikroskop ein, da er in dem neuen Instrument besondere Vortheile nicht sieht. Dagegen hebt Hr. Laqueur die grosse Brennweite und bequeme Handhabung des Instrumentes hervor.[1]

---

3. Hr. Becker (Heidelberg): Ueber Exenteratio[2] und Enucleatio. Der Vortragende theilt seine Erfahrungen, welche er mit der Exenteratio bulbi gemacht hat, mit. Anlass zu der Ausbildung dieser Methode hat der Umstand gegeben, dass sich im Laufe der Jahre die Anzahl der Fälle, in welchen nach der Enucleation Meningitis und selbst der Tod eingetreten ist, gemehrt hat. In der Aufzählung der Fälle ist man jedoch nicht mit der nöthigen Kritik vorgegangen. Die Angaben über die Häufigkeit des in Folge von Enucleation eintretenden Todes variiren sehr. In der Annahme, dass die Art der Operation einen Einfluss haben könnte, hat Redner Anfrage bei Prof. Arlt und dessen früheren Assistenten gehalten, von denen anzunehmen ist, dass sie in vollkommen correcter Weise die Operation ausführen. So ist eine 1000 überschreitende Zahl von Enucleationen gesammelt, unter denen kein einziger unglücklicher Ausgang sich befindet.

Die Gefahr des Auftretens von Meningitis ist bei bestehender Panophthalmitis grösser, als bei nicht entzündlich afficirten Augen, die aus irgend einem Grunde herausgenommen werden. Deshalb übt Redner seit einem Jahre etwa die Exenteration in solchen Fällen. Die Frage, ob die Exenteration die Gefahr

[1] Wer wollte nicht die Lupe loben? Wer sie regelmässig anwendet, findet merkwürdige Dinge: z. B. dass (besenförmige) Blutgefässe in der Hornhaut nach jeder diffusen Entzündung derselben (durch angeborene Lues), selbst noch nach 5—6 Jahren, nachweisbar bleiben; dass Punkte in der Hornhaut noch 7 Monate nach Heilung der Regenbogenhautentzündung zurückgeblieben sind; dass Punkte in der Hornhaut bestehen, wo Netzhautentzündung angenommen wird u. dergl. H.

[2] Danach kann Druckempfindlichkeit des Stumpfes wieder entstehen, so dass die Enucleation zweckmässig scheint. H.

ausschliesst, ist jedoch noch nicht erwiesen. Die Statistik über die Exenteration verfügt noch nicht über hinlänglich grosse Zahlen.

Redner theilt zum Schlusse noch mit, dass er bei einem zweijähr. Kinde, welches mit Panophthalmitis in die Klinik gebracht wurde, die Exenteration ohne Narkose vorgenommen habe. Da das Kind wohl geschrieen habe, als er es zwischen die Knie genommen habe, während der Operation aber nicht, schliesst er, dass sie keine oder nur relativ geringe Schmerzen verursache. Das Kind blieb unverbunden und wurde schon nach 4 Tagen der Mutter nach Hause gegeben, die es dann von Zeit zu Zeit zeigte. Die Heilung, welche bei Erwachsenen bekanntlich ziemlich langwierig ist, war bei dem Kinde in kaum 14 Tagen beendet.

---

4. Hr. Magnus (Breslau): Ueber Einfluss des Naphthalins auf das Auge. Angeregt durch Veröffentlichungen französischer Autoren machte Redner Untersuchungen über die Wirkung des Naphthalins auf das Auge bei Kaninchen. Nach Fütterung mit Naphthalin traten eigenthümliche Veränderungen in der Netzhaut und der Linse auf. Die Netzhaut zeigte entweder zahlreiche kleine, glänzende Punkte, oder es trat ein oder wenige rasch wachsende grössere Flecke von gelblich-weisser Farbe in der unteren Hälfte der Netzhaut auf. Die Papille zeigte Veränderungen ähnlicher Natur. In der Linse entstanden Trübungen, die theils von der hinteren Fläche, theils vom Rande ausgingen. Vortragender tritt der Anschauung der französischen Autoren entgegen, dass die Cataract durch die Erkrankung der Netzhaut bedingt sei, da er beide Affectionen gleichzeitig sich entwickeln sah. (Schluss folgt.)

---

3) New-York Neurological Society. Sitzung vom 5. April 1887.

Bericht über „A case of sarcoma of the brain (occipital lobe), causing hemianopsia, removed by operation,“ von Dr. W. R. Birdsall und Dr. R. F. Weir. (The Medical Record.)

Es handelte sich um einen 52jähr. Pat., der seit Sommer 1886 Hirnsymptome zeigte. Es trat nach Erbrechen Schwerfälligkeit in den Bewegungen der r. Körperhälfte, vorübergehend Diplopie für die Ferne, Hemianopsia sin. ein. Im October 1886 constatirte Birdsall Stauungspapille beiderseits und leichte Erweiterung der l. Pupille.

Es wurde ein Tumor des r. Hinterhauptlappens diagnosticirt. Dr. Weir machte die Exstirpation.

Er machte 2. Trepanöffnungen, 1″ über der Protub. occip., 1″ nach r. von der Medianlinie, verband dieselben mit einander zu einer $2^3/_4$″ breiten, $2^1/_4$″ hohen Oeffnung und entfernte den nach Durchtrennung der Dura sofort sichtbaren grossen Tumor stückweise. Er wog $157^1/_2$ gr. Seine 3 Durchmesser betrugen $3^1/_4$″, $2^3/_4$″ und $2^1/_2$″.

Der Patient starb einige Stunden nach der Operation an Verblutung. Section wurde nicht gestattet. Ostwalt.

---

4) Der internationale Aerzte-Congress zu Washington 1887. Ophthalmologische Section. (Nach „The Med. Record“. 1887. 10. u. 17. Septbr.)

Vorsitzender: Dr. J. J. Chisolm aus Baltimore.

Schriftführer: Dr.Dr. A. Alt aus St. Louis, J. A. White aus Richmond und R. L. Randolph aus Baltimore.

I. Sitzung vom 5. September Nachmittag.

Nach der Begrüssung der Versammlung durch den Vorsitzenden hält den ersten Vortrag

Dr. Mooren (Düsseldorf): Ueber Augenleiden in ihrer Beziehung zu Occipital-Affectionen.

M. leitete seinen Vortrag mit der Anführung der ursprünglichen Beobachtungen Huguenin's und der Experimentaluntersuchungen Munk's ein, welcher durch Abtragung der Sehsphären in den Occipitallappen des Hundes das Thier blind werden sah, während alle Functionen und Bewegungen, die nicht mit dem Sehen zusammenhängen, intact blieben. Hierauf erwähnte er die klinischen Mittheilungen von Hirschberg, Pooley, Pflüger, Hughlings-Jackson, Gowers u. A., um schliesslich 42 verschiedene Fälle seiner eigenen Praxis zu besprechen, bei denen er 14 mal rechtsseitige, 19 mal linksseitige, 4 mal temporale und 5 mal nasale Halbblindheit[1] beobachtet hatte. Die Ursachen waren mannigfache. — Er fand, dass die von Occipitallappen-Affectionen bedingte Halbblindheit nicht mit Mydriasis oder Capillar-Apoplexien an der Insertion des Opticus complicirt ist. Es sei das Verdienst Wilbrand's, die diesbezüglichen Beobachtungen zusammengestellt zu haben. Er formulirt sie folgendermaassen: Der Farbensinn muss in die äusserste Rindenschicht des Hinterhauptlappens verlegt werden; darunter liegt das Centrum für die eigentliche Sehschärfe (Formensinn), in einer dritten Lage, unter dem letzteren, am nächsten den Gratiolet'schen Sehstrahlungen, befindet sich das Centrum für den Lichtsinn (Gesichtsfeld). Zerstörung des obersten Farbensinncentrums kann statthaben, ohne die darunterliegenden Schichten zu afficiren, wie dies Beobachtungen von Bjerrum und Samelsohn gezeigt haben. M.'s Erfahrungen stimmen damit überein. — Zuletzt wies M. auf die Erklärungen Nothnagel's hin, der nach den Beobachtungen von Haab, Huguenin, Feré und Seguin das Centrum der Gesichtswahrnehmungen in die Rindenschicht des Cuneus und der ersten Occipitalwindung verlegt, eine Behauptung, die durch Sectionen von Curschmann gestützt ist.

Dr. Gradle (Chicago) führte einen Fall an, welcher ihm zur Aufklärung dieser (?) Frage beitragen zu können schien. Ein Kind litt während eines Scharlachfiebers an Schmerzen im Hinterkopf, den es nach hinten neigte. Einige Zeit darauf, als es ihm vorgestellt wurde, schien es blind zu sein, obwohl beide Pupillen auf Lichteinfall reagirten. Durch Jodkalibehandlung schien sich die Sehkraft zu bessern, bis sie schliesslich wiederhergestellt war.

Im Anschluss hieran stellte Chisolm einen Fall von Blindheit bei Occipitalleiden vor. Das Leiden begann einige Jahre zurück mit Schmerzen hinter dem linken Ohr, die bald darauf von einer Anschwellung dieser Gegend begleitet wurden. Bald konnte ein weicher Tumor von beträchtlicher Grösse gesehen und palpirt werden, über welchem die Knochenschale geschwunden war. In einer späteren Periode des Wachsthums der Geschwulst wurde das rechte Auge blind und die Hörkraft des linken Ohres abgeschwächt. Zu derselben Zeit waren beide Sehnervenscheiben weiss und atrophisch, eine nicht mehr als die andere. Der Schmerz hat jetzt fast gänzlich nachgelassen, aber Pat. hat jetzt auch auf dem linken Auge nur Lichtschein.

An der Discussion betheiligen sich noch Dr. Dickinson (Missouri), Dr. Beerman u. A.

---

[1] Ich bitte, dieses Wort statt des falschen Hemianopsia oder des geschwollenen Hemiablepsia zu gebrauchen. H.

Dr. Ole Bull (Christiania): **Pathologische Veränderungen an den Netzhautgefässen.**

B. hat unter 6500 Augenkrankheiten in 18 Fällen Erkrankungen der Netzhautgefässe beobachtet. In einigen hatten Embolien statt, in anderen schien eine Verdünnung oder Verengerung der Gefässe zu bestehen. In gewissen anderen Fällen hatten zufällige spastische Contractionen der Arterienwände Anämie der Netzhaut und den Verlust des Sehvermögens zur Folge, das sich aber in manchen Fällen wieder hob. Thrombose und Gummata wurden bisweilen als Ursache der Gefässalterationen angenommen, die sich bald in Erweiterungen, bald in Verengerungen der Gefässe kundgaben. Stets hatte eine organische Erkrankung der Gefässe eine bedeutende Sehstörung, wenn nicht gar völlige Erblindung zur Folge.

Dr. P. D. Keyser (Philadelphia) hält es für unentschieden, ob in vielen Fällen eine wahre Embolie oder eine Contraction der Arterien vorliegt. Ein Fall, der durch Embolie erblindet zu sein schien, wurde von ihm mittelst des galvanischen Stromes behandelt und erhielt eine befriedigende centrale Sehschärfe wieder. Sein Gesichtsfeld blieb allerdings auf zwei Quadratzoll beschränkt; vielleicht hätte auch dieses zugenommen, wenn die Galvanisation früher angewendet worden wäre.

Dr. A. Heyl (Philadelphia) wirft die Frage auf, ob in einem Fall von Erblindung durch Blutverlust post partum eine Embolie oder die Verminderung des arteriellen Blutdruckes beschuldigt werden musste. Ein nicht unwichtiger Factor bei dem Blutdruck sei die Contractilität des Gefässendothels. Wo der Blutdruck herabgesetzt sei, komme diese zur Geltung, besonders bei den Netzhautarterien, die keine Anastomosen haben. H. führt den Fall einer jungen, im Uebrigen gesunden Dame an, die anscheinend durch Embolie plötzlich erblindete. Durch Palpation und Percussion der benachbarten Stirn- und Schläfenregion konnte eine Besserung erzielt werden. Redner glaubt auch, dass das acute Glaucom eine Art Congestion sei, die durch eine ähnliche Störung im Gefässsystem hervorgerufen werde.

B. schliesst die Discussion mit dem Hinweis, dass viele von diesen Affectionen auf trophische Störungen zurückzuführen seien, ohne dass man auf anderweitige Organerkrankungen zurückzugreifen brauche.

Dr. Leartus Connor (Detroit): **Behandlung von Augenkrankheiten mit heissem Wasser.**

Vortr. empfiehlt als ein vorzügliches Heilmittel bei zahlreichen Augenleiden, von den einfachen Bindehautcatarrhen und Phlyctänen bis zur Scleritis, Iritis und selbst Netzhauthyperämie, Bäder mit heissem Wasser. Wo bei einer Iritis die Pupille trotz Mydriatica sich nicht genügend erweitere, helfe heisses Wasser nach, bei catarrhalischen und eitrigen Ophthalmien beschränke es die Entzündung, bei Glaucom und acuter Dacryocystitis mildere es den Schmerz — Keinerlei Contraindicationen gäbe es für die Anwendung dieses Mittels, das allerdings je nach der Methode der Application verschieden günstig wirke. Redner lässt gewöhnlich ein Trinkglas bis zum Rande mit heissem Wasser (so heiss, dass der eingetauchte Zeigefinger keinen Schmerz empfindet) füllen und den Kopf derart darüber beugen, dass das kranke Auge in den Wasserspiegel einsinkt. Die Wassersäule bleibt lange warm, sodass das Auge ziemlich lange ohne Umstände darin baden kann. Wer da wolle, könne Antiseptica dem Wasser beimischen. Vor den Breiumschlägen habe diese Methode den Vorzug, dass sie nicht von einem Sachverständigen beaufsichtigt werden brauche.

Die locale (?) Wirkung äussert sich 1. in der Contraction der Blutgefässe in dem Auge und seiner Umgebung; das Ophthalmoskop zeige die Netzhautgefässe nach einem solchen heissen Bad verengert. Die Temperatur des Wassers müsse sich nach der Sensibilität des Pat. richten. 2. Heisses Wasser spült alle krankhaften Se- und Excretionen fort und zerstört deren Keime. Schon bei einer Temperatur von 132° F. ($55^1/_2$° C.) sterbe der Milzbrandbacillus u. a. ab, und viele Augen vertrügen eine etwas höher Teemperatur. 3. Es befördert die heilsame Wirksamkeit des reparativen Gewebes oder Protoplasma. 4. Es wirkt direct auf etwaige Muskelschwäche oder -spasmen ein.

Dr. Dudley S. Reynolds (Louisville) fragt den Vortr., ob er nach der Schieloperation heisses Wasser applicirt, um den durchschnittenen Muskel zur Contraction anzuregen.

Es wird ihm geantwortet, dass die Contraction in dem Antagonisten eintrete und dadurch der Effect der Operation gesteigert werde.

Dr. Thompson (Indianopolis) verficht die warmen Umschläge bei allen Affectionen der vorderen Partien des Uvealtractus und der Sclera. Er hätte bei dem Gebrauch des heissen Wassers Excoriationen beobachtet.

Dr. P. D. Keyser (Philadelphia) erinnert an Wecker's Vorschlag, bei Conj. diphtherica heisses Wasser anzuwenden, um das Gewebe zu erweichen und die Resorption zu beschleunigen. Redner wendet das heisse Wasser in der Weise an, dass er einen Spray gegen auf die Augen gelegte Compressen richtet.

Dr. H. Power (London) giebt den trockenen, warmen Umschlägen den Vorzug vor den feuchten. Er erhitzt Camillenblüthe oder Hopfen in einem trockenen Kessel und applicirt sie dann mittelst eines Säckchens oder kleinen Kissens dem afficirten Theil. Er verwirft den Gebrauch heissen Dampfes aus einem Dampfkessel.

Dr. Eugene Smith (Detroit) stimmt dem bei, namentlich hält er feuchte Hitze bei Keratitis ulcerosa für schlecht angebracht.

Dr. P. T. Huckins (Los Angeles) bittet um genaue Angaben, wie lange das heisse Wasser applicirt werden dürfe.

Dr. A. Blitz (Minneapolis) sah niemals ein schlechtes Resultat bei der Anwendung heissen Wassers gegen Conjunctival- oder Uvealentzündungen.

Dr. Abadie (Paris) legt bei Cornealaffectionen einen grösseren Werth auf innere Medication und antiseptische Maassnahmen. Er gebraucht bei Hornhautgeschwüren Jodoformpulver und antiseptische Spülungen. Andrerseits sind bei schmerzhaften Iritiden heisse Applicationen gut, doch reichen Morphium, Blutegel, innerlich Chinin oder salicylsaures Natron in den meisten Fällen aus.

Dr. Herbert (Philadelphia) lenkt die Aufmerksamkeit auf eine andere Methode der Application, nämlich die mittelst Irrigation.

Dr. Calhoun (Atlanta) bespricht einen Apparat, den er oft gebraucht hat, ein dünnes Gummisäckchen von passender Grösse mit einem Zu- und Abflussrohr, um frisches heisses Wasser einzulassen und die abgekühlten Mengen fortzuschaffen.

Dr. Hotz (Chicago) bemerkt, dass, da trotz der verschiedensten Methoden doch so gleichmässig gute Resultate erzielt werden, hierin der Beweis liege, dass das heisse Wasser principiell eine günstige Wirkung ausübe. Im Allgemeinen sei es zu empfehlen, wo es eine Stagnation des Blutes zu heben gelte. Hier wird es auch den Schmerz beseitigen und die Heilung fördern. Das Wohlbehagen des Pat. bei der Application des heissen Wassers sei der beste Maassstab für die Feststellung der jedes Mal anzuwendenden Temperatur.

II. Sitzung vom 6. September Vormittag.

Dr. H. Power (London): **Mikroben bei der Entwickelung von Augenaffectionen.**

Nach einem historischen Ueberblick über die Entdeckung der Natur und Entwickelung der Mikroben, über den von Huxley und Anderen geführten Nachweis, dass durch diese Organismen Krankheiten hervorgerufen werden, erwähnt Vortr. die Culturversuche mit den Mikroorganismen und geht insbesondere zu der Entdeckung des Syphilisbacillus und des Gonococcus der Blennorrhoe über. Chalazion, Pterygium, Blepharitis ciliaris, die eitrige Conjunctivitis, Keratoiritis, Neuritis optica und Meningitis cerebralis dürften als die Folge von solcher Mikrobenentwickelung angesehen werden.

Die dabei im Spiele stehenden Factoren seien folgende:

1. Die Mikroben dringen in die Gewebe ein und zehren das für ihr Wachsthum erforderliche Nahrungsmaterial auf.
2. Sie entziehen den Geweben den diesen so nothwendigen Sauerstoff.
3. Sie produciren giftige Stoffe, die Ptomaïne.

Vortr. erwähnt einen Fall, wo ein Herr nach einem anstrengenden Spaziergang von mehreren Stunden plötzlich von Schmerzen im Auge ergriffen wurde und an einer acuten Conjunctivitis erkrankte. Er glaubte, dass, wenn auch bei einem gesunden Individuum die Gewebe den gewöhnlichen Mikroben Widerstand leisten können, die letzteren doch, wenn die Widerstandsfähigkeit durch Ermüdung abgeschwächt ist, sich festsetzen und eine Krankheit hervorrufen können. Er erinnere an das Experiment mit einer langen, innen mit Agar-Agar oder Nährgelatine ausgekleideten Röhre, durch welche mikrobenschwangere Luft hindurchgetrieben wurde, und wo man nachher zahlreiche Mikroorganismen-Species in den verschiedenen Theilen der geneigten Röhre sich entwickeln sah, ein Beweis, dass die Mikroben schwer genug seien, um sich zu senken und in verschiedenen Lagen anzusiedeln.

Die Nutzanwendung dieser Erfahrungen bestehe darin, dass man Alles vermeiden müsse, was den Pat. schwäche, und ihn aus den dicht bevölkerten Stadttheilen entfernen, wenn möglich an die See bringen müsse, deren Luft ja in einer gewissen Entfernung von der Küste frei von Mikroben sei. Natürlich gelte dies nicht von überfüllten Schiffen.

Dr. Abadie macht einige Bemerkungen über die unerlässliche Nothwendigkeit von desinficirten und sauberen Instrumenten und leitet die meisten Zufälle bei Augenoperationen von der Unsauberkeit ab.

Dr. N. Manolescu (Bukarest) bestätigt dies.

Dr. Heyl (Philadelphia) meint, dass allgemein zwei Fehler begangen würden, die sich auf diesen Gegenstand beziehen. Man glaube, wenn eine Substanz in der Gelatinelösung die Entwickelung der Mikroben zu hemmen vermag, man müsse dann auch dieselbe Substanz bei den durch die betreffenden Mikroben verursachten Affectionen verabreichen. Der zweite Irrthum wäre der, dass man kritiklos ein und dasselbe Antisepticum gegen die verschiedensten Keime anwende. Die Mikroben greifen bei der eitrigen Conjunctivitis nur die älteren und schwächeren Zellen an, und indem diese durch die Höllensteinlösung vernichtet werden, verlieren sie ihren Nährboden und gehen unter. Erst wenn die bisher widerstandsfähigen jungen Zellhaufen älter und schwächer werden, entstehen Exacerbationen. Ganz ähnlich verhalte es sich mit den diphtherischen Erkrankungen.

Redner findet die Erklärung der destructiven Hornhautveränderungen bei diesen Formen in der verschiedenen Auflagerung der Epithelschichten, welche

an den Lidern locker befestigt und schlüpfrig sind, während das sclero-corneale Epithel fest verwachsen mit der Unterlage ist und darum auch mit der Sehkraft innig zusammenhängt. Dies komme bei der Hemeralopie in Betracht, die mit einer epithelialen Mykosis beginne.

Hypopyonkeratitis sei eine Affection der Lymphe selbst, durch diese gelange die Infection in das Auge. So lege auch bei Staaroperation die Wunde das Auge für das Eindringen von Mikroben frei. Bei Hypopyonkeratitis und Abscess wirke eine Cubebensalbe vortrefflich, doch verursache ihre Application ziemlich starke Schmerzen. Empfehlen könne er auch eine Cinchonasalbe und vor Allem die locale Anwendung von Jodoform bei Geschwüren.

Dr. B. Baldwin (Montgomery) hoffte, dass Dr. Power die chirurgische Seite der Infectionslehren, die jetzt das lebhafteste Interesse in Anspruch nähme, betonen würde. Er gebrauche bei Staaroperationen keine andere Vorsicht gegen die Invasion von Mikroben, als dass er Gesicht und Auge des Pat. wasche. In alten Hospitälern seien wohl alle die bekannten Vorsichtsmaassregeln angebracht, in neuen reiche die blosse Sauberkeit aus. Er erinnere an Lister's Bemerkung in einem Briefe an Knapp, dass er die Antisepsis in der Augenchirurgie nicht für so nothwendig halte, weil die Wundflächen so klein seien. Er bezweifelte, ob bessere Resultate jetzt erreicht würden, als vor der Einführung der Antisepsis in die Augenchirurgie.

Dr. Landolt (Paris) ist erstaunt zu sehen, wie geringe (?) Aufmerksamkeit der Antisepsis bei Augenoperationen gezollt wird, und glaubt, dass man von der Bacteriologie in Bezug auf Augenheilkunde noch viel zu wenig wisse. Er empfiehlt die bekannte Sublimatlösung von 1 : 5000 für Extractionen, er hätte niemals damit eine ungünstige Erfahrung gemacht, sie verhindere weder den Wundschluss, noch übe sie sonst einen Nachtheil.

Dr. Reynolds hat seit einer Reihe von Jahren keine Hornhauteiterung nach der Extraction beobachtet. Er urgirt peinliche Sauberkeit, wo diese nicht durchzusetzen sei, operire er lieber gar nicht.

Dr. Galezowski (Paris) hält die Antisepsis bei allen Augenoperationen, selbst bei Chalazien für nothwendig. Er sah bisweilen sehr gefährliche Folgen bei Vernachlässigung dieser Vorschrift eintreten, Eiterung der Lider und Destruction der Hornhaut.

Dr. E. Smith (Detroit) will die Reinlichkeit mit der Antisepsis verbunden wissen. Er taucht seine Instrumente in Alkohol, gebraucht dann eine gesättigte Borsäurelösung und Sublimat 1 : 5000. Vor Kurzem hat er ein Auge, trotzdem es am Tage nach der Operation mehrere Stunden nach der Operation mehrere Stunden die unmittelbare Nachbarschaft einer Panophthalmitis theilte, „in Folge seiner antiseptischen Maassregeln“ keinen Schaden nehmen sehen.

Dr. Power schliesst die Discussion mit der Bemerkung, dass einige Redner sich von dem Thema zu weit entfernt hätten. Er lenkt die Aufmerksamkeit auf die Entwickelung von Reinculturen von Keratoiritis und die Uebertragung der letzteren auf Kaninchen.

Die Methode, die Instrumente etc. in eine Lösung von Borsäure zu tauchen, habe er im St. Bartholemew's Hospital unverändert acceptirt. Die angegebene Sublimatlösung hält er für Schmerz verursachend. Dr. Baldwin's Art der Säuberung hält er für wirklich antiseptisch. Galezowski's Fall von Eiterung nach einer Chalazionoperation sei wohl eine Ausnahme. Er gebrauche sehr selten dasselbe Staarmesser zweimal, ziehe vielmehr vor, für jede Extraction ein neues und scharfes vom Instrumentenhändler zu beziehen. Schärfe und Reinlichkeit des Schnittes seien wesentlich für ein gutes Resultat.

Dr. P. D. Keyser (Philadelphia): Operative Behandlung der hinteren Synechien.

Synechien seien in der Regel gefahrvoll für das Auge; je fester sie seien, desto mehr. Die Gefahr bestehe in wiederholten Anfällen von Iritis, die durch die Zerrungen des betreffenden Theils verursacht, zu neuen Adhäsionen, zu Cyclitis, ja zu Atrophie desselben und zu sympathischer Reizung des andern Auges führen könnten. Von den Operationsverfahren hält er die Excision des Irisstückes nicht für rathsam, wenn das Centrum der Kapsel durchsichtig ist. Die Streatfield'sche Methode, die Adhäsion loszureissen, sei, von einem vorsichtigen und geschickten Operateur geübt, noch die erfolgreichste, doch sei sie gemeinhin nicht ungefährlich. Den Weber'schen Haken verwirft er, weil er zu wenig handlich für eine so feine Operation sei und eine grosse Hornhautöffnung erfordert, ebenso die Methoden, das Kammerwasser zu entleeren. Er gebrauche seit einer Reihe von Jahren einen modificirten zarten Haken. Er macht, wie Streatfield, eine schmale Oeffnung, die den Haken bequem passiren lässt, mit möglichst geringem Abfluss von Kammerwasser, reisst die Synechie los, instillirt Atropin und legt einen einfachen Liebreich'schen Verband an.

Dr. Galezowski hält die Operation für sehr schön und in vielen Fällen für erfolgreich. Er hat in 5 Fällen von vorderer Synechie ein ähnliches Verfahren, aber mit grösserem Haken, angewendet. Es bilden sich unter Umständen frische Verwachsungen, ebenso wie gelegentlich nach einer Iridectomie Cataract oder Iridochorioiditis entstehen könne. Er hätte in vielen Fällen nach Iridectomie Lymphausschwitzungen mit verderblichem Effect auf die Sehkraft beobachtet. Wenn der entzündliche Reiz fortdauert, rathe er Acupunktur und Antiphlogistica an, später, wenn er sich gelegt, die Iridectomie nach zwei oder drei Wochen.

III. Sitzung vom 6. September Nachmittag.

Dr. A. Mooren (Düsseldorf): Die einfachste Methode der Staarextraction.

Vortr. hat seit 1855 die Erfahrungen von 5019 Extractionen seiner eignen Praxis gesammelt. Niemals hat er irgend ein neues Instrument dazu erfunden. Mit dem Fortschritt in der Antisepsis und der Anästhesie sind die Anforderungen an die Geschicklichkeit des Operateurs bedeutend geringere geworden. Reinlichkeit und Desinfection halte er für zwei unzertrennliche Begriffe. Er vermeide den Gebrauch der Carbolsäure wegen ihrer reizenden Wirkung. Vor der Operation wäscht er das ganze Gesicht des Pat., dann träufelt er einige Tropfen Cocaïn ein. Unmittelbar vor der Operation wäscht er auch die umgestülpten Lider mit einer $3^0/_0$ Borsäurelösung. Die Operation kann ohne Sperrer gemacht werden. Das einzig nothwendige Instrument sei neben dem Graefe'schen Messer die Fixirpincette. Der Schnitt wird nach unten angelegt und die Kapselzerreissung durch die intacte Pupille mittelst desselben Graefe'schen Messers ausgeführt. Ist der Pat. ruhig, so ist die Fixation des Bulbus jetzt auch überflüssig, die Linse folgt einem leisen Druck, der Sperrer wird entfernt, die geschlossenen Lider über der Cornea gerieben und dann wieder mit derselben Borsäurelösung gespült. Hierauf wird ein leichter Compressivverband angelegt und mittelst eines Heftpflasterstreifens, der von Schläfe zu Schläfe geht, befestigt. Nach 4 Tagen spätestens muss das Pflaster entfernt werden, damit es nicht die Haut reizt. Bei hochgradiger Arteriosclerose ist es gerathener, die Iridectomie zu machen, weil sonst ein Glaucom entstehen könnte. In solchen Fällen macht M. die übliche combinirte Extraction nach oben. Bei anderen Formen gebraucht er

ein lanzenförmiges Messer für den Hornhautschnitt und die Cystitomie. Dabei fixirt er den Bulbus am unteren Hornhautrande. Prolaps der Iris ist selten und wird sofort abgetragen. Bei dieser Art der Extraction kommen, wenn man von den traumatischen Staaren absieht, kaum ungünstige Erfolge vor. Dass das Verfahren, je nachdem die Linse mehr oder weniger hart ist und einen grossen Kern hat, entsprechend modificirt werden muss, und dass, falls ein Fremdkörper in der Linse steckt, besser die Iridectomie gemacht, damit letzterer sich nicht bei der Extraction an der Iris abstreife und im Augeninnern verbleibe, erwähnt Vortr. beiläufig. Die Förster'sche Methode der Staarreifung hat er seit einigen Jahren befolgt. Die Einführung von Instrumenten in das Auge sei dabei überflüssig. Wo die Complication mit Chorioiditis vorliege, sei Vorsicht empfohlen. Ein Fall brauchte ein Jahr zur Reifung, ein anderer war 15 Monate nach der Punction nur zur Hälfte gereift, während ein dritter überhaupt nicht zur Reifung kam. Die Nachbehandlung erfordere vollkommene körperliche und geistige Ruhe. Bei Staaren, die mit constitutionellen Störungen zusammenhängen, sei natürlich die allgemeine Behandlung nicht ausser Acht zu lassen.

Dr. Galezowski (Paris) extrahirt bei Mydriasis ohne Iridectomie. Ein- und Ausstich fallen in die Sclerocornealgrenze. Der Schnitt liegt in der oberen Hornhauthälfte. Zufälle seien: 1. Irisvorfall nach der Operation; 2. Hornhautvereiterung; 3. Iritis; 4. Nachstaar. Um dem ersteren vorzubeugen, darf der Schnitt nicht zu weit in der Sclera liegen und das Auge nicht zu häufig geöffnet werden. Man solle ungefähr 5 oder 6 Tage das Auge nicht öffnen und sich mit der Feststellung begnügen, dass keine Schwellung vorhanden sei. Die Hornhauteiterung wird vermieden durch das Einlegen von mit Sublimat und Cocaïn geträngten Gelatinscheiben. Von 300 Fällen gingen nur 2 in Eiterung aus. Den Astigmatismus nach Staaroperationen erkläre er sich damit, dass der den Hornhautastigmatismus vorher corrigirende Linsenastigmatismus fortfalle. (?) Harte oder dicke Kapseln ziehe er mit einer Pincette vor und schneide sie mit der Scheere ab.

Dr. Manolescu (Bukarest): Vergleich der Cataractextractionen mit und ohne Iridectomie.

Bei der einfachen Extraction hat Vortr. mit Irisprolaps und anderen Complicationen zu kämpfen gehabt, die der Schwierigkeit, die Vorderkammer zu reinigen, entstammten. Er hält die combinirte Operation für rathsamer, weil sie diese Gefahren herabsetzt. Er gebraucht Sublimat zum Auswaschen, die gezähnte Pincette zur Entfernung der Vorderkapsel und glättet die Wunde mit dem Gummispatel. Darauf legt er einen festen Schlussverband an, den er frühzeitig wechselt.

Dr. Landolt (Paris) meint, dass zu keiner Zeit eine und dieselbe Operationsmethode für alle Staare sich eignen werde. Er bevorzuge die combinirte Operation und halte es für besser, eine brauchbare Sehkraft zu erstreben, als eine symmetrische Pupille.

Dr. Abadie (Paris) findet, dass die Extraction ohne Iridectomie den Reparationsprocess oft complicirt, und dass es schwer fallen kann, Corticalreste zu entfernen. Er reservirt sich diese Methode für gesunde Staare, die ganz reif sind und gute Chancen haben.

Dr. Marmion (Washington) hält an der Iridectomie fest.

Mr. Power (London) bekennt, dass er sich jetzt zur Extraction ohne Iridectomie bekehrt habe, obwohl er noch vor 3 Jahren nicht geglaubt hatte, dass

er je seine Ansichten und seine Methode ändern würde. Doch habe das Cocaïn die Zahl der Zufälle bei der Operation herabgesetzt. Den Schnitt mache er näher dem Scleralbord als Dr. Galezowski, dagegen vermeide er gleich diesem ein zu häufiges Untersuchen des Auges. In Bezug auf Iritis bezweifelt er, dass die Iridectomie einen Schutz biete, er habe sie ebenso oft trotz Iridectomie gesehen. Ein Irisvorfall während der Operation müsse sofort abgetragen werden.

Dr. Reynolds (Louisville) meint, dass mit der Einführung des Cocaïns die Hauptquellen der Misserfolge bei Staarextraction beseitigt worden seien. In sorgfältig ausgesuchten Fällen sei die einfache Extraction vorzuziehen. In solchen Fällen gebraucht er das Graefe'sche Messer und lässt das Kammerwasser abfliessen, bevor er den Schnitt vollendet. Bei der combinirten Operation wählt er das Beer'sche Messer. Besondere Wichtigkeit legt er der Kapselspaltung bei. Er macht einen horizontalen Spalt, bisweilen auch in anderer Richtung. Eserin gebraucht er nur, wenn die Pupille weit bleibt. Niemals fixirt er den Bulbus anders als mit den Fingern. Er gebraucht auch keinen Assistenten zur Staarextraction. Der Verband besteht aus einem hydrophlien Wattebäuschchen, das durch einen schmalen Heftpflasterstreifen, vom Unterlid zur Augenbraue ziehend, befestigt und täglich erneuert wird.

Dr. Keyser (Philadelphia) betont ebenfalls, dass eine Methode nicht für alle Staare gelten könne. Vor dem Cocaïn machte er den Schnitt nach unten, jetzt nach oben. Er versuche, ein Stück Kapsel zu entfernen. Niemals operire er, ohne den Urin auf Eiweiss untersucht zu haben. Wenn Albumin vorhanden ist, achte er auf etwaige Iritis. Er verwende eine Borsäurelösung, da Sublimat das Auge zu reizen scheine.

Dr. J. L. Thompson (Indianopolis) macht darauf aufmerksam, dass auch Malaria Iritis nach der Extraction verursachen könne.

Dr. Baker (Cleveland) macht eine schmale Iridectomie, die eine schmale Pupille bildet, treibt die Linse langsam aus und vermeidet die Berührung der Cornea, um dem Pat. den Schmerz nach der Operation zu ersparen.

Dr. Landolt zieht eher eine breite Iridectomie bei grossem Hornhautschnitt vor. Eine kleine Iridectomie sei gefährlicher; bei einer breiten könne man besser das Operationsfeld übersehen. Sublimat habe bei seinen Fällen niemals gereizt.

Dr. S. M. Burnett (Washington) hat 20—25 Cataracten ohne Iridectomie extrahirt, darunter eine C. nigra. Nach seiner Meinung sei diese Methode bei jeder Staarform anwendbar, und mehr Complicationen, als bei der Iridectomie, kommen nicht vor. Die Entfernung der Corticalreste sei allerdings schwieriger. Es spüle die Corticalis aus.

Dr. E. Smith (Detroit) meint, es könne keine bestimmte Operation allen Fällen von Cataract zu Grunde gelegt werden. Eine präparatorische Iridectomie zu machen, sei bisweilen nicht angebracht, weil die Pat. sich nur schwer zu einer zweiten Operation entschlössen.

Dr. Beaver (Reading) wirft die Frage auf, ob die einfache Extraction auch bei schlaffen und welken Hornhäuten anwendbar sei, die nach dem Schnitt sich in Falten legten.

Dr. Valk (New-York) hat ein Instrument construirt, das einen Mittelweg zwischen beiden Methoden einzuhalten gestattet. Nach dem Schnitt führt er seine „Retractions-Pincette“ ein, drückt damit die Iris nach hinten aus dem Wege, so dass die Linse auf ihre Branchen schlüpft. Hierauf lässt er die Iris wieder in ihre frühere Lage zurückfallen. So erhalte er eine runde Pupille ohne jede Quetschung und Iritis.

Dr. Chisolm vermisst nähere Angaben über die Einspritzung von antiseptischen Lösungen und Eserin in das Auge. Er bespült das Auge mit Sublimat oder Quecksilberbijodat, macht eine Iridectomie mittlerer Grösse und schliesst einfach die Lider mit einem Streifen von durchscheinendem Heftpflaster, durch welches man die Augenwimpern erkennen könne, und lässt das Auge unangetastet, wenn keine Secretion vorhanden ist.

Dr. Galezowski sondert die Fälle, wo die Iridectomie nothwendig ist, von denjenigen, wo die einfache Extraction ausreicht.

Mr. Power hält die Ausspülungen der Vorderkammer für gefährlich. Von der Einträufelung von Eserin hat er bisher keinen Nutzen gesehen.

IV. Sitzung vom 7. September Vormittag.

Dr. C. F. Hotz (Chicago): Wiederherstellung der normalen Lage des freien Tarsalrandes bei Trichiasis.

Vortr. beginnt mit einigen anatomischen Erörterungen. Der freie Lidrand steht beim normalen Lid in einem rechten Winkel zur Oberfläche des Bulbus, die Wimpern wiederum sind ungefähr senkrecht in den Lidrand eingepflanzt. Bei Blepharitis ciliaris kann sich wohl die Richtung der Cilien beträchtlich ändern, ohne dass sie die Cornea berühren; wird aber der freie Lidrand einwärts gestülpt, durch Schrumpfung der Conjunctivalfläche, dann kann man sich leicht überzeugen, wie die Cilien über die Hornhaut streichen.

Diesen Uebelstand könnte man beseitigen, indem man die untere Tarsalfläche verlängert oder die obere verkürzt, die Krümmung des Tarsalknorpels braucht gar nicht verändert zu werden. Die Verlängerung des Tarsus ist unausführbar. Die Verkürzung der vorderen Tarsalfläche macht er folgendermaassen: Ein Schnitt wird dicht unter dem oberen Rand des Tarsus geführt, während das Lid von einem Assistenten nach unten gestreckt wird, und Haut und Muskel vom Knorpel nach abwärts gegen die Cilienwurzel hin abgelöst. Hierauf wird ein Schnitt direct rückwärts durch den Knorpel bis zur Conjunctiva angelegt, gekreuzt von einem zweiten, der von einer ca. 2 mm höheren Linie ausgeht, und das keilförmige Stück entfernt. Ein schmaler Hautstreifen, welcher jetzt vom Rande des Lappens abgeschnitten wird, ersetzt dasselbe.(?) Die Nähte werden durch den Rand des Lappens, dann durch den oberen Rand des Tarsus eingestochen und durch den oberen Wundrand im Lide ausgestochen. Das Resultat dieses Verfahrens springt in die Augen, die Aneinanderlagerung der keilförmigen Wunde im Knorpel geschieht ohne Naht, und die normale Form des Lides wird wiederhergestellt. Um kein Fenster in die Bindehaut zu schneiden, thut man gut, einen Finger unter das Lid zu führen, doch beeinträchtigt schliesslich auch eine solche Fensterung nicht das Resultat.[1]

Dr. B. Pitts (St. Joseph): Die beste „Entropium“-Operation.

Der Vortr. rühmt die Vortheile der Elektrolyse, nicht allein bei der Entfernung der störenden, falsch gerichteten Cilien, sondern auch zur Beförderung der Resorption der verdickten und infiltrirten Gewebe, und so mittelbar auch, falls der Effect kein ausreichender ist, für die Erleichterung der später vorzunehmenden Blepharoplastik.

Dr. Jones (Chicago) beklagt die Unbeständigkeit des erzielten Resultates. Er hat verschiedene Fälle gesehen, wo der unmittelbare Effect der Hotz'schen

[1] Es ist hier nicht ersichtlich, worin das Verfahren von dem früheren abweicht. H.

Operation nichts zu wünschen übrig gelassen hatte. Ob dieser Effect andauere, möchte er wissen. Einige von den Fällen sahen später nicht so gut aus.

Dr. Holcombe (New-York) übt die Methode, die Cilien an Ort und Stelle zu lassen, sie aber von der Cornea fortzubringen und sie so durch ein Pflaster zu fixiren. Er hätte ohne Ausnahme brillante Resultate gehabt, wenn er das Verfahren nach Bedarf von Zeit zu Zeit wiederholte.

Dr. Frothingham (Ann Arbor) hält die Hotz'sche Methode für die erfolgreichste. Die Hauptquelle der Störung beruht auf der Relaxation des Gewebes, diese müsse beschränkt werden.

Dr. D. A. Thompson (Indianopolis) glaubt nicht, dass eine Operation alle Arten von Einstülpung heilen könne, das Verfahren müsse sich nach dem Einzelfall richten.

Dr. Keyser (Philadelphia) hat durch Entfernung des gesammten Tarsus sehr beträchtlichen Erfolg gesehen.

Dr. Chisolm erhält auf die Frage, warum Dr. Hotz die Idee, den Knorpel nach aussen zu krümmen, aufgegeben habe, die Antwort, weil sich die stärkere Krümmung als incorrect erwiesen habe.

Dr. Landolt (Paris): Ueber Schieloperation.

L. betont den Unterschied dieser Operation von allen anderen Augenoperationen, insofern sie beiden Augen zugleich gilt. Das Schielen ist immer ein binoculares, ein einäugiger Mensch kann nicht schielen. Darum müsse man stets das andere Auge in Betracht ziehen. Hierauf verweilt Vortr. bei der Wichtigkeit der Vorsichtsmaassregeln für den Erfolg der Operation und bei den Ursachen der Convergenz und Divergenz. Ein sehr kräftiges Hülfsmittel zur Correction des Schielens ist das Bestreben nach binocularem Sehen. Ohne Letzteres sei der Effect nur ein scheinbarer, ein kosmetischer. Vor der Operation muss die Art und der Grad der Ametropie und Accommodation, die Ursache der Sehverminderung festgestellt, letztere womöglich beseitigt werden. Die Art des Schielens und der Schielwinkel muss natürlich bekannt sein. Bevor er nicht die Ueberzeugung habe, alle nicht chirurgischen Mittel, wie Atropin, Correctionsgläser, stereoskopische Uebungen, Ruhe u. m. vergeblich erschöpft zu haben, schreite er nicht zur Operation. Da man die Dosirung nicht genau in der Hand habe, sei es gerathener, eher zu viel als zu wenig zu machen, weil man den Effect leichter verringern als steigern kann.(?) Er operire niemals an zwei gleichen Muskeln beider Augen, lieber mache er die Vornähung des Antagonisten. Eine Uebercorrection bei Convergenz wird durch Atropin, Lösung der Nähte des vorgenähten Muskels und den Gebrauch des anderen Auges beseitigt. Niemals sollte durch die Operation die Adduction resp. Abduction aufgehoben werden, weil sonst jede Möglichkeit zum binocularen Sehact verloren geht. Wenn Divergenz doch fortbesteht, so muss der durchschnittene Muskel hervorgeholt werden. Dies kann bis zum 10. oder 12. Tage noch geschehen.[1]

Bei der Divergenz dagegen liegt die Gefahr in dem etwaigen Uebermaass des Effects. Bei langbestehender Divergenz mit Amblyopie mache man die combinirte Vornähung des Internus oder lagere beide Externi zurück. Atropin ist hier nicht angebracht, dagegen sollen die Augen nach der gewünschten Richtung Blickübungen anstellen. Vortr. zieht die combinirte Vornähung vor, weil er so besser eine Uebercorrection einschränken kann. Sie sei zwar schwie-

---

[1] Gerade danach hatte ein Berliner Fachgenosse Erblindung des Auges erlebt. H.

riger, aber keineswegs gefährlicher und habe einen grösseren Effect, als die Tenotomie. Die Schieloperation dürfe nicht als ein Heil-, sondern nur als Hülfsmittel zur orthopädischen Behandlung angesehen werden. (Fortsetzung folgt.)

Peltesohn.

Referate, Uebersetzungen, Auszüge.

1) **Untersuchungen über den feineren Bau der Netzhaut**, von Dr. M. Borysiekiewicz, Docent an der k. k. Universität in Wien. 1887.

Schon in der Einleitung weist Autor darauf hin, dass verschiedene Bilder zu Stande kommen, je nachdem die Netzhäute in Chromsäure oder Müller'scher Flüssigkeit oder in Ueberosmiumsäure gehärtet wurden. Autor benutzte Müller'sche Flüssigkeit, $^1/_2$—$1^0/_0$ Ueberosmiumsäure und $^1/_{10}{}^0/_0$ Chromsäurelösung.

Vor dem Einlegen in die Härtungsflüssigkeit wurde der vordere Theil des Bulbus in der Gegend der flachen Zone des Strahlenkörpers abgetragen. Das zu bearbeitende Object wurde in eine Glasdose mit dünner Celloidinlösung gebracht. Nach 24 Stunden wurde der Deckel der Dose entfernt, um die Lösung geeignet erstarren zu lassen. Sobald sich an ihrer Oberfläche eine dünne Haut bildete, wurde die Dose mit $60^0/_0$ Alkohol vollgefüllt. Nach weiteren 24 Stunden konnte das Stück in Paraffin eingebettet werden, wodurch jede Quetschung vermieden wurde.

Zur Tinction wurden verwendet: Alauncarmin, ammoniakalische Carminlösung, Eosin, Hämatoxylin und Weigert's Methode.

Das Material war folgendes: 1) 6 menschliche Augen, 2 davon von Justificirten ($^3/_4$ Stunden post mortem enucleirt); die übrigen 4 Bulbi wurden wegen Carcinom der Bindehaut am Lebenden entfernt. 2) 2 Elephantenaugen. 3) 6 Tigeraugen. 4) 4 Leopardenaugen. 5) 2 Augen einer Tigerkatze (Felis serval). 6) 6 Löwenaugen. 7) Mehrere Augen der Hauskatze.

Sämmtliche Augen waren möglichst frisch enucleirt worden, mehrere in vivo, andere gleich nach dem Tode, einige erst mehrere Stunden später. Ein Tiger und ein Leopard waren speciell zu Untersuchungszwecken angekauft worden; des letzteren Augen wurden in Chloroformnarkose enucleirt.

Nach einer historischen Uebersicht der Ansichten der Autoren vom Alterthum bis zur neuesten Zeit über den Sitz der lichtempfindenden Elemente im Auge geht Autor zu den Ergebnissen seiner eigenen histologischen Untersuchungen über. Er behält die Eintheilung in 10 Schichten, nach M. Schulze, bei.

Bezüglich der Nervenfaserschicht betont Autor, im Gegensatz zu Kölliker's Darstellung, dass er die Nervenfasern bis in die nächste Nähe der Centralgrube verfolgen konnte. Die zwischen den Fasern befindlichen spindelförmigen Lücken werden nach der Peripherie der Netzhaut hin breiter und von den verdickten Enden der Müller'schen Radialfasern vollständig ausgefüllt. Häufig konnte er an den Opticusfasern Varicositäten finden, mitunter eine Andeutung fibrillärer Structur; gabelige Theilung aber (Gerlach) konnte er nicht beobachten. Ausser den Nervenfasern und Müller'schen Radialfasern finden sich in der Nervenfaserschicht noch platte, meist bipolare Zellen, deren langer Durchmesser mit der Richtung der Nervenfasern parallel verläuft. Sie besitzen einen ovalen Kern. Autor hält dieselben, gleich Schwalbe, für dieselben Gebilde, wie sie sich in der Neuroglia des Sehnerven finden.

Die **Ganglienzellenschicht** ist zwar über die ganze Retina verbreitet, doch ungleichmässig stark vertreten. Sie bildet grösstentheils eine einfache, nicht immer zusammenhängende Schicht. Gegen die Ora serrata kann von einer continuirlichen Schicht nicht mehr gesprochen werden. Am äusseren Rande des Sehnerven finden sich zwei Reihen von Ganglienzellen; etwa 1 mm davon entfernt, 3 Reihen u. s. f., bis sich vor dem Rande der Fovea sogar eine 10fache Schicht findet; nun beginnt wieder eine Abnahme, sodass knapp vor der Mitte der Fovea die Lage wieder eine einfache wird. Beim Tiger und Leoparden findet sich etwa 4 mm vom äusseren Sehnervenrande entfernt eine ungefähr 1 mm im Durchmesser haltende runde Area, in welcher die Nervenzellen in 3facher Schicht vertreten sind. (Eine eigentliche Macula lutea findet sich ausser beim Menschen nur beim Affen.) Kern und Kernkörperchen der Ganglienzellen sind sehr scharf ausgeprägt; in ganz frischem Zustande erscheint die Zellsubstanz und der Kern fast vollkommen hyalin; an gehärteten Präparaten aber zeigt das Protoplasma grob granulirtes Aussehen. Mitunter fand Autor auch fibrilläre Anordnung der Zellsubstanz, was auch M. Schulze zuweilen beobachtete. Beim Tiger und Leoparden sind die Zellen häufig von einer zarten structur- und kernlosen Haut eng umgeben, die vielleicht die Bedeutung einer Zellmembran besitzt. Die grössten Ganglienzellen finden sich um den Nervus opticus herum und an der Peripherie; in der Macularegion sind sie beträchtlich kleiner. In den erstgenannten Gegenden zeigen die Zellen unregelmässige Form, in der letztgenannten hingegen zeigen sie ungefähr Birnform. Am gelben Fleck finden sich nur bipolare Zellen; im Uebrigen aber sah Autor 3, 4, auch 5 Fortsätze. Der innere oder Axen-Cylinderfortsatz zeigte sich in Bezug auf Dicke und sonstige Merkmale keineswegs different von den Nervenfasern, zwischen denen er sich verliert; ein directer Uebergang desselben in die Opticusfasern ist somit keineswegs zu bezweifeln. Einige Male sah ihn Autor fibrillär zerfallen; ob aber dieser Zustand, sowie die fibrilläre Anordnung der Zellsubstanz dem Verhalten im Leben entspricht, lässt Autor unentschieden.

Es wird allgemein angenommen, dass der Axen-Cylinderfortsatz immer nur einfach sei und ungetheilt verlaufe; nur letztere Eigenschaft kann Autor bestätigen. Beim Elephanten fand er aber auch 4 Fortsätze. Die äusseren Fortsätze sind (abgesehen von der Maculagegend) mehrfach vertreten (bis zu 4). Nur selten gelingt es, dieselben bis zur inneren Grenze der äusseren granulirten Schicht zu verfolgen. Sie verlaufen meist direct radial und geben mitunter zarte seitliche Ausläufer ab, die sich in der inneren granulirten Schicht verlieren. Oft sah Autor einen äusseren Fortsatz, besonders grösserer Ganglienzellen, die innere granulirte Schicht durchsetzen und im äusseren Abschnitte derselben oder im inneren, mitunter auch im äusseren der inneren Körnerschicht mit den centralen Fortsätzen der dort befindlichen kleinen Ganglienzellen anastomosiren.

Häufig sieht man sich — besonders beim Tiger und Leoparden — zwei seitliche, sehr mächtige Fortsätze aus den Ganglienzellen entwickeln und parallel mit der inneren granulirten Schicht und in dieser verlaufen, in der Weise, dass einer der Ausläufer nach der Peripherie, der andere nach dem Opticus zu strebt. Diese Fortsätze sind von auffallender Dicke und Länge. Varicositäten finden sich an inneren wie an äusseren Fortsätzen.

In der inneren granulirten und inneren Körnerschicht ist das Vorkommen grösserer und kleinerer Ganglienzellen keine Seltenheit. Ganglienzellen mit zwei Kernen und zwei miteinander anastomosirende oder gar Zwillings-Ganglienzellen kommen indess nur selten zur Beobachtung.

Bezüglich der inneren granulirten Schicht sind Autors Ergebnisse folgende: Die innere granulirte Schicht beginnt hart am Rande des Foramen chorioideae und reicht bis zur Ora serrata. Entsprechend der Macula verschmälert sich das Stratum allmählich und ist im Centrum der Fovea nur noch andeutungsweise vorhanden. Die Structur ist netzartig; sie findet ihr Analogon in der Neuroglia der Gehirnrinde. In beiden Geweben finden sich Zellen, deren Fortsätze in das Netz übergehen. Die Zellen sind meist rundlich oder queroval, haben einen kleinen Kern und kommen nur zerstreut vor. In die Maschenräume des Netzes ist eine an gehärteten Präparaten fein granulirt aussehende Masse eingelagert. Die Müller'schen Fasern gehen durch das Stratum einfach durch, ohne Ausläufer abzugeben. Auch von Anastomosen der Fortsätze der Ganglienzellen mit dem Netzwerke konnte sich Autor nicht überzeugen. Ausserdem finden sich noch spärlich längsovale oder mehr runde Körner, die den Körnern der inneren Körnerschicht gleichen; ausserdem kleinere und grössere Ganglienzellen und andere ihnen ganz ähnliche, nur weniger tinctionsfähige und etwas plattere Gebilde.

Wie die innere feinkörnige Schicht, so beginnt auch die innere Körnerschicht am Rande des Sehnerven, endigt aber etwas früher als diese an der Ora serrata. An der äusseren Umgrenzung der Macula macht sich eine Zunahme ihrer Elemente bemerkbar; vor dem Rande der Fovea wird die Schicht doppelt so breit, verschmälert sich aber am Rande der Fovea selbst auffällig. An Stelle derselben selbst ist nur eine einfache Schicht Körner. Die innere Körnerschicht lässt 3 verschiedene Bildungen unterscheiden: Man findet körnerartige Elemente von meist längsovaler, zuweilen rundlicher Gestalt, mit einem kleinen Kerne. Sie sind in dem die innere Körnerschicht durchsetzenden Antheil der Müller'schen Radialfasern eingebettet. Eine Müller'sche Faser lässt meist nur ein solches Korn erkennen, mitunter auch zwei. Manchmal sind diese Körner in dem das innere feinkörnige Stratum durchziehenden Theile der Radialfasern eingebettet. Autor glaubt daher, dass die in der inneren granulirten Schicht beschriebenen Körner auch nur Radialfasern angehören und mit den beschriebenen Körnern identisch seien. In der Gegend des gelben Fleckes steht die Axe der ovalen Gebilde mehr schräg, an Stelle der Fovea selbst aber ist ihre Richtung wieder eine senkrecht radiale. Nur die beschriebenen Gebilde nennt Autor „innere Körner".

Die zweiten Gebilde sind theils rundliche, theils längs- oder querovale, mitunter in radialer Richtung abgeplattete und mit grossem Kerne und glänzendem Kernkörperchen versehene Zellen, an welchen Autor nur einen Fortsatz wahrnehmen konnte und zwar gegen die innere granulirte Schicht zulaufend.

Autor nennt diese Bildungen „kleine Ganglienzellen der inneren Körnerschicht". Ihr Fortsatz geht über in den peripheren Fortsatz der grossen Ganglienzellen der Ganglienzellenschicht. Die Mehrzahl dieser Zellen ist genau über der äusseren Grenze der inneren granulirten Schicht gelagert, zwischen je zwei Müller'schen Fasern, in einer Reihe. Autor hält dieselben für wahrscheinlich identisch mit den von v. Vintschgau, Schwalbe und W. Müller gewürdigten Zellen (von Letzterem Spongioblasten genannt). Nur eine geringe Zahl ist nahe dem inneren Rande der äusseren granulirten Schicht gelagert. Einen peripheren Fortsatz konnte Autor niemals an diesen Zellen wahrnehmen.

Drittens kommen vor: Grosse Ganglienzellen, die beim Menschen, Tiger und Leoparden nur vereinzelt vorkommen, beim Elephanten in grösserer Zahl. Beim Elephanten zeigen sie Pyramidenform; die Spitze ist nach aussen

gerichtet; ihr Fortsatz lässt sich ein Stück weit in die äussere Körnerschicht verfolgen. Die beiden seitlich an der Basis diametral entspringenden senken sich in die innere granulirte Schicht ein, wo sie noch eine Strecke meridional verlaufen und sich dann im Netzwerk des Stratums verlieren.

Die äussere granulirte Schicht — auch Zwischenkörnerschicht genannt — hat grösste Aehnlichkeit mit dem inneren granulirten Stratum, ist aber viel dünner als dieses. Sie besteht aus runden oder querovalen Zellen mit kleinem hellem Kerne und zahlreichen feinen Fortsätzen. Diese Zellen sind dicht neben einander gelagert in einer Reihe, anastomosiren mittelst ihrer Fortsätze und zeigen nach Ueberosmiumsäure eine intensiv schwarze Farbe. — Innerhalb der Fovea nehmen sie an Zahl und Grösse ab, in der Mitte der Fovea findet man nur noch ein feines Netzwerk. Diese Schicht wird von den Müller'schen Fasern einfach durchsetzt. Die von Max Schultze beobachteten feineren Fasern in dieser Schicht wurden auch vom Autor beobachtet, entsprechen aber nur einer postmortalen Veränderung.

Jede einzelne Müller'sche Faser birgt 3 Kerne in sich, zerfällt somit gleichsam in 3 mit einander verwachsene Abschnitte. Der innerste Abschnitt beginnt an der Limitans int. mit 1—3 kegelförmigen Wurzeln und zeigt meist in der Höhe der inneren Grenze der Ganglienschicht einen rundlichen Kern mit Kernkörperchen. Der zweite Abschnitt trägt einen grossen blassen, rundlichen Kern mit grossem dunklem Kernkörperchen. Diese Gebilde liegen aber nicht im Bereich der inneren Körnerschicht, sondern meist knapp über der äusseren granulirten Schicht, oder ausnahmsweise mit dem unteren Rande in das äussere fein gestrickte Stratum herabreichend. Diese Kerne liegen schön in einer Ebene der Retina. Aber nur an einem dem lebenden Menschen entnommenen ganz gesunden Auge konnte Autor diesen mittleren Abschnitt der Radialfasern in so schöner Form nachweisen.

Der dritte, äusserste Abschnitt wird dargestellt durch das Stäbchen oder den Zapfen. In diesem letzteren, nahe dem oberen Ende des Innengliedes, findet sich wieder ein Kern mit Kernkörperchen. Er ist klein und zart, von rundlicher Gestalt.

Die Müller'sche Faser entspringt also an der Limitans int. und endigt als Stäbchen oder Zapfen; sie verbreitert sich gegen die Peripherie. Nur an gehärteten Präparaten stellt sich die Müller'sche Faser wirklich als Faser dar, in Wirklichkeit dürfte sie aber einem cylindrischen, schlauchförmigen Gebilde entsprechen. Anscheinend hat man es mit einem echten Schlauche mit flüssigerem Inhalte zu thun; denn Autor konnte an abgerissenen Fasern eine tropfenförmige Ergiessung wahrnehmen. Dieser Inhalt von geringerer Consistenz kann aber auch ein Protoplasma von geringerer Dichtigkeit sein. Die Wand des Schlauches kann in Folge des Absterbens die mannichfaltigsten Veränderungen erleiden, besonders im mittleren Abschnitte, in Form feiner Längsfalten. Mitunter sieht man solche Längsfalten in der Gegend der Limitans externa in isolirte Fasern übergehen und über der Membran das Bild einer Gruppe feiner Stäbchen zeigen. Autor beschreibt 14 verschiedene Gestalten, die er an den Stäbchen beobachten konnte; man beobachtet Längsstreifung, quer verlaufende, spiralige Streifen, keulenförmige Auftreibungen, Zerfallen in mehrere Stäbchen u. s. w.; dasselbe gilt auch für die Zapfen, die Autor sowohl anatomisch als physiologisch mit den Stäbchen gleichwerthig hält. Die von manchen Autoren angegebene geringe Dicke der Stäbchen bezieht sich offenbar auf die stabförmig auslaufenden Längsstreifen.

Auch am mittleren Abschnitte der Radialfasern lassen sich grosse Verschiedenheiten der Form wahrnehmen. Die einzig brauchbaren Bilder lieferten mit Ueberosmiumsäure behandelte Präparate.

Auch die Limitans externa weist erhebliche Verschiedenheiten auf; so zeigt sie z. B. beim Löwen wellenförmigen Verlauf.

Am häufigsten zeigt der Müller'sche Schlauch dort, wo der Kern mit seinem Kernkörperchen zu liegen kommt, einen Defect in seinem verdickten Ende. Oder es erscheint der Schlauch der Länge nach in zwei Hälften getheilt, deren Enden sich zwischen den äusseren Körnern verlieren. Auch am inneren Abschnitte sind ähnliche Veränderungen wahrnehmbar. An mit Chromsäurelösungen oder Ueberosmiumsäure gehärteten Präparaten sieht man im inneren Antheile Varicositäten oder auch ein vollständiges Schwinden in der inneren granulirten Schicht. Die anatomische Configuration wird ungemein durch die verschiedenen Lösungen beeinflusst.

Die äussere Körnerschicht beginnt nahe am Foramen chorioideae und hört an der Ora serrata etwas früher auf, als das äussere granulirte Stratum. Die Dicke der Schicht ist verschieden. Beim Menschen findet man meist 4, beim Elephanten 5, beim Tiger und Leoparden 7—8 dicht übereinander liegende Körnerreihen. Die äusseren Körner sind etwas längsovale Zellen mit kleinem, rundem Kern, der an mit Ueberosmiumsäure gehärteten Netzhäuten dunkel, sonst aber glänzend erscheint. Beim Tiger war deutlich ein hellerer Querstreif in der Mitte des Kornes zu bemerken.

Eine Eintheilung in grössere und kleinere Körner (Zapfenkörner und Stäbchenkörner) ist nicht begründet. Auch ist es ganz unrichtig, dass jeder Faser nur ein Korn entsprechen soll.

Beim Menschen bleibt über der äusseren granulirten Schicht ein relativ breiter körnerloser Raum — Henle's äussere Faserschicht. Beim Elephanten, Tiger und Leoparden ist die äussere Faserschicht vorhanden, doch viel schmäler. Meist sind die Körner knapp an der äusseren granulirten Schicht in die Müller'schen Fasern eingebettet; doch ist die Stelle sehr variabel; sie kann sogar die Limitans externa überschreiten. An der Ora serrata sieht man nur spärliche Körner über der Limitans; aber einige Millimeter vor der Macula kommen auffallend mehr solcher „exponirter Körner" vor, doch liegen sie der Grenzmembran näher. Im peripheren Bereiche der Macula ist fast in jedem Schlauch je ein an der Limitans sitzendes Korn sichtbar, und nahe dem Rande der Fovea, sowie in derselben finden sich die Körner nur noch unterhalb der Grenzmembran. Um den Sehnerven herum finden sich die Körner in derselben Höhe, wie an der Ora serrata; nur finden sie sich am äusseren Sehnervenrande merklich häufiger. Autor konnte — entgegen der üblichen Anschauung — wiederholt mit Bestimmtheit zwei äussere Körner in einer Faser nachweisen, nur nicht entsprechend der Fovea.

Nur beim Tiger und Leoparden findet sich eine merkliche Abweichung. Autor beobachtete in der äusseren Hälfte der äusseren Körnerschicht an mehreren Stellen einen mit hellgelbbräunlicher Masse ausgefüllten Abschnitt. Mitunter gelingt es, deren Gebilde zu erkennen, die nach Form und Grösse äusseren Körnern entsprechen müssen. Manchmal erstreckt sich diese hellgelbe Masse auch auf einen mehr oder weniger ausgebreiteten Theil der Stäbchenschicht. In diesen Fällen verläuft die Limitans ext. meist bogenförmig und ist mitunter undeutlich ausgeprägt. Der Stäbchenschicht entsprechend zeigen sich dunkle Längsstreifen, die eine Trennung in neben einander stehende Stäbchen- und Zapfenschläuche bedingen. Jenseits der gelben homogenen Masse setzen sie

sich als schwarz gefärbte Stäbchenaussenglieder fort. Manchmal findet man auch in der Stäbchenschicht runde, äusseren Körnern entsprechende Körper. Häufig findet man zwischen den Stäbchen ovoide, hellgelbe homogen aussehende Körper; sie sind an Grösse den äusseren Körnern gleich, kommen aber auch in 2—3-facher Grösse vor. Sie liegen entweder der Limitans dicht an oder zeigen einen mehr oder weniger langen Stiel; manchmal fand Autor einen solchen Körper von stäbchenförmigen Gebilden, die an der Limitans aus einer Wurzel entsprangen, kelchartig umschlossen. Diese erwähnten gelben Gebilde finden sich an allen Stellen der Retina. Auf ihre Deutung will Autor nicht eingehen.

Bezüglich der Limitans int. ist er ganz der Ansicht Schwalbe's, der eine scharfe Trennung zwischen Limitans int. und Hyaloidea aufgestellt wissen will. Die Limitans ext. stellt eine gefensterte Membran mit wahrscheinlich in vivo regelmässig runden Lücken dar. Im Bereich der Fovea zeigt sie eine Depression; dem entsprechend sind daselbst die Stäbchen viel länger.

Das Pigmentepithel besteht aus einer einfachen Lage regelmässiger sechseckiger Zellen. Ihr äusserer Antheil enthält den runden Kern und wenig oder gar kein Pigment; der innere ist sehr stark pigmentirt und sendet feine, mehrfach verzweigte Ausläufer zwischen die Stäbchen und Zapfen aus, die bis zur Grenze zwischen Aussen- und Innengliedern vordringen. Mitunter konnte Autor dieselben an der Peripherie der Netzhaut selbst bis zur Limitans externa verfolgen. Die Zellen sind durch mehr oder weniger breite, helle Linien getrennt, die Schwalbe als Kittsubstanz auffasst.

Schlussbemerkungen.

Die Müller'sche Faser beginnt an der Limitans interna und endigt als Stäbchen oder Zapfen. Aller Wahrscheinlichkeit nach geht sie glatt durch alle Schichten der Retina durch. Die entsprechend der inneren Körnerschicht in den Radialfasern befindlichen Elemente sind als Körner, nicht aber als Kerne der Faser aufzufassen. Im Bereich der äusseren Körnerschicht führt jede Radialfaser im Gebiete der Fovea nur je ein äusseres Korn; ausserhalb der Fovea sind zuweilen zwei Körner nachweisbar. Die äusseren Körner müssen somit die Stäbchen und Zapfen an Zahl übertreffen. Freilich ist unbestimmt, ob ausserhalb der Fovea alle Fasern mehr als ein Korn enthalten. Autor glaubt, dass die äusseren Körner in vivo ihren Ort wechseln; ja er bezeichnet sogar als für ihn feststehend, dass die Stäbchen nur durch Hineinwandern eines äusseren Kornes zu Zapfen werden. Er verweist auf die wichtigen Resultate Genderen van Stort's.

Als wichtigstes Resultat betrachtet Autor den Nachweis, dass die Stäbchen und Zapfen Endigungen der Radialfaseen darstellen, somit keineswegs Nervenendigungen entsprechen können; will man also das Stäbchen in Beziehung zur Lichtempfindung bringen, so muss auch den Radialfasern eine solche Rolle zuerkannt werden.

Zweitens: dass die Stäbchen und Zapfen in keiner Weise als die isolirten, regelmässig nebeneinander stehenden Gebilde angesehen werden dürfen, wofür man sie bisher gehalten. Durch das Einwandern von Körnern müssen die einen ausgedehnt, die anderen verdrängt werden.

Die indirecten Beweise dafür, dass die Stäbchen- und Zapfenschicht die lichtempfindenden Elemente berge, passen ebensogut auf die anderen Netzhautschichten. Es bleibe nur die Annahme zulässig, „die lichtempfindenden Stellen in der Region von der inneren bis über die äussere Körnerschicht hinaus, und zwar innerhalb der Müller'schen Röhren zu suchen."

Purtscher.

---

2) **A theoretical and practical treatise on Astigmatism**, by Swan M. Burnett. 1887. St. Louis, J. H. Chambers. 246 S. gr. 8.

Verf. hat sich der dankenswerthen Mühe unterzogen, die Lehre vom Astigmatismus des Auges, der gerade in den letzten Jahren bei immer grösserer Vervollkommnung der Untersuchungsmethoden so oft Gegenstand wissenschaftlicher Untersuchungen gewesen ist, einheitlich zusammenzustellen und als Monographie abzuhandeln. Er hat damit einestheils dem Fachmann, anderntheils aber ganz besonders dem jungen Mediziner, der sich etwas specieller mit der Augenheilkunde zu befassen beginnt, sicher einen grossen Dienst erwiesen, da das, was sich in den Handbüchern der Ophthalmologie findet, nicht ausreicht, um sich genauer über dieses schwierige Capitel zu informiren.

Uebersichtliche Abbildungen und Figuren tragen noch wesentlich zum Verständniss bei. Als besonderen Vorzug des Buches müssen wir noch hervorheben, dass jedem Capitel ein ziemlich ausführliches Verzeichniss der einschlägigen Literatur beigefügt ist.

Verf. entwickelt zunächst durch Construction die hauptsächlichsten Gesetze der Refraction durch sphärisch, sphäroid, ellipsoid und cylindrisch gekrümmte Flächen.

Verf. hat entgegen den darüber bestehenden Ansichten durch Berechnung festgestellt, dass die monochromatische Aberration der Cornea, wenn dieselbe wirklich sphärisch gekrümmt wäre, bei einer Pupillenweite von weniger als 4 mm geringer wäre, als bei der annähernd ellipsoidischen Krümmung der normalen Cornea. Bei einem grösseren Pupillendurchmesser als 4 mm wäre dagegen die monochromatische Aberration einer wirklich sphärischen Cornea grösser, als die der normalen ellipsoidischen.

Verf. bespricht dann in den folgenden Capiteln ausführlich alle die verschiedenen gebräuchlichen und nicht gebräuchlichen Methoden der subjectiven und objectiven Methoden der Bestimmung des Astigmatismus.

Bei Besprechung der Gründe, warum bei Entfernung der Convexlinse vom untersuchten Auge das umgekehrte Bild eines hypermetropischen Auges dauernd kleiner, das eines myopischen anfangs grösser und bei einer Entfernung über einen Abstand vom Auge, der gleich Fernpunktsabstand + Brennweite der Convexlinse ist, hinaus wieder kleiner wird, entwickelt Verf. nicht ausführlich die Gründe, warum das umgekehrte Bild des myopischen Auges anfangs grösser wird. Er sagt einfach (S. 104), das durch die Convexlinse entworfene Bild nähere sich der Linse mehr und mehr und nähme mehr und mehr an Grösse zu. Danach scheint es, als ob die Annäherung des umgekehrten Bildes an die Linse die zunehmende Vergrösserung bewirke. Bei gleichbleibender Objectdistanz wird aber das Bild gerade um so kleiner, je näher der Linse es entworfen wird. In unserem speciellen Falle — das hätte Verf. betonen können — wird nun aber auch die Objectdistanz, d. h. die Entfernung der Linse vom Fernpunkt des myopischen Auges, successive kleiner, und da, wie leicht zu deduciren ist, diese Abnahme in jedem einzelnen Moment bedeutender ist, als die Abnahme der Entfernung des umgekehrten Bildes von der Linse, so muss trotz Heranrückens des umgekehrten Bildes an die Linse, dieses letztere stetig an Grösse zunehmen, da die Vergrösserung gleich ist dem Verhältniss der Objectdistanz zur Bilddistanz.

Schliesslich bespricht Verf. die Symptome des Astigmatismus und die bei der Correction desselben zu berücksichtigenden Momente; hierbei veranschaulicht er, wieso bei der ellipsoidischen Krümmung der Hornhaut Cylinder nie im Stande sind, die sich aus dieser Krümmung sich ergebenden optischen Fehler vollkommen zu beseitigen, sondern nur erheblich zu verringern.

Zum Schluss geht Verf. auf den irregulären Astigmatismus ein und verweilt dabei länger bei dem Keratoconus.

Im Anhange findet sich eine kurze Angabe der Ergebnisse experimenteller Untersuchungen des Verf.'s über die cylinderähnliche Wirkung schief gerichteter sphärischer Linsen, die sich nicht blos auf die centralen, sondern auch auf die Randstrahlen erstreckten. Verf. fand, dass die cylindrische Focalebene einer zu den einfallenden Strahlenkegeln schief gerichteten sphärischen Linse schief zur optischen Axe liegt, und zwar in einem der Neigung der Linse entgegengesetzten Sinne.

Als Appendix hat Verf. dem Werkchen eine statistische Tabelle von 806 astigmatischen Augen beigefügt, aus der ersichtlich wird, wie weit im Allgemeinen durch corrigirende Cylinder die Sehschärfe astigmatischer Augen gehoben werden kann. Ostwalt.

---

3) **Mouvements des éléments de la rétine sous l'influence de la lumière**, par A. G. H. van Genderen Stort. (Extr. des Archives Néerland. d. Scienc. etc. T. XXI.)

Ein Theil der in dem vorliegenden Werkchen mitgetheilten Entdeckungen ist uns schon von seinem Vortrag über „Veränderung der Zapfen unter dem Lichteinfluss" auf der vorjährigen 18. Versammlung der ophthalmologischen Gesellschaft zu Heidelberg her (vgl. Ref. im Sept.-Oct.-Heft dies. Centralbl. 1886. S. 274) bekannt.

Verf. hat den Einfluss des Lichtes auf die Sinnes- und Pigmentepithelschicht der Retina bei Fröschen, Wassermolchen, Barschen, Bleyen, bei Tauben, Schweinen und schliesslich auch beim Menschen an sorgfältig angefertigten mikroskopischen Querschnitten studirt.

Verf. liess die betreffenden Thiere verschieden lange Zeit vor ihrer Tödtung in absoluter Dunkelheit verweilen, tödtete die Thiere, entfernte die Augen und präparirte dieselben in gleich zu beschreibender Weise bei Beleuchtung mit photochemisch unwirksamem Natronlicht, oder aber er setzte die betreffenden Thiere nach Aufenthalt im Dunkeln verschieden lange Zeit dem Einfluss des Lichtes aus und stellte auf diese Weise den Einfluss des Lichtes oder der Dunkelheit in ihrer allmählichen Einwirkung auf jene beiden Netzhautschichten fest.

Die Augen wurden nach ihrer Entfernung durch einen Aequatorschnitt eröffnet, die Netzhaut nach Entfernung des Glaskörpers vom Sehnerven abgeschnitten und in 3,5 % Salpetersäure in ca. 6 Stunden gehärtet. Darauf wurden direct auf dem Objectträger mit scharfem Rasirmesser Querschnitte angelegt und dieselben ohne weitere Färbung in physiologischer NaCl-Lösung untersucht.

Verf. fand, dass bei Fröschen nach 4—24stündigem Aufenthalt im Dunkeln das Pigment im Pigmentepithel ganz in der Basis desselben gelagert ist, sodass die Stäbchen- und Zapfenaussenglieder scharf hervortreten. Unter dem Einfluss des Lichtes steigt das Pigment in den zwischen den Stäbchen und Zapfen befindlichen Protoplasmafortsätzen der Pigmentepithelien allmählich herab, bis es schliesslich in einer von der Membr. limit. ext. nur wenig entfernten, mit derselben parallelen Linie Halt macht.

Gleichzeitig tritt unter dem Einfluss des Lichtes eine Entfärbung der durch die Salpetersäure gelb (eigentlich roth) gefärbten Stäbchenaussenglieder ein.

Ferner zeigt unter dem Einfluss des Lichtes eine Abtheilung der Zapfen, die beweglichen, eine Verkürzung, und zwar in dem nach innen von dem Zapfenellipsoid gelegenen Protoplasmatheil ihres Innengliedes, dem nach Engelmann

sogenannten „Cono-myoide". Dadurch werden die vorher weit von der Membr. lim. ext. entfernten Zapfenellipsoide mit den denselben angrenzenden Aussengliedern der Membr. lim. ext. bis auf ganz geringen Abstand genähert.

Aehnlich stark waren die bezeichneten Veränderungen auch bei den Wassermolchen, doch konnte Verf. ganz analoge Veränderungen auch bei den Fischen und Vögeln, wenn auch in nicht ganz so prägnanter Weise, constatiren.

Bezüglich der verschiedenen Formen der Zapfen und Stäbchen, die Verf. bei den verschiedenen Thierklassen fand, müssen wir auf das Original verweisen, da uns ihre Beschreibung zu weit führen würde.

Wir wollen nur hervorheben, dass sich die Untersuchung der Sinnesepithelien bei der Taube, bei der sie bekanntlich, wie bei den Vögeln überhaupt, in Folge des Gehaltes der Zapfeninnenglieder an verschiedenfarbigen Kugeln besonders mannichfaltig sind, durch grosse Sorgfalt und Genauigkeit auszeichnet.

Das Verständniss der überaus interessanten Beobachtungen des Verf.'s wird durch Beigabe zweier colorirter Tafeln, die sehr gut gelungen sind, wesentlich erleichtert. Ostwalt.

Vermischtes.

1) Basel, 30. August 1887.

Sehr geehrter Herr Professor!

Unter den Tractanden der ophth. Section des IX. internationalen Congresses findet sich auch die gewiss sehr zeitgemässe Frage:

„Welches ist die beste Behandlung der Netzhautablösung?"

Leider wird wohl das Resultat der Verhandlungen sein, dass es für diese fatale Affection überhaupt keine auch nur mit einiger Sicherheit Erfolg versprechende Behandlung giebt. Schon ein oberflächlicher Ueberblick über die bisherigen diesbezüglichen therapeutischen Bestrebungen bestätigt diese höchst deprimirende Thatsache.

Wie leicht übrigens unter Umständen das „post hoc ergo propter hoc" zu Täuschungen Anlass geben könnte, davon hatte ich im Laufe der letzten Jahre ein eclatantes Beispiel, das für mich sehr lehrreich war, und das ich Ihnen daher mittheilen möchte.

Am 4. November 1884 kam Frl. W., eine Dame in der Mitte der vierziger Jahre und den besten Ständen angehörend, bei welcher ich früher l. S $^3/_5$, M 6,0 und r. S $^1/_2$, M 6,0 bestimmt hatte, mit einer grossen linksseitigen, frischen Netzhautablösung (innen-unten) zu mir. Daneben waren einzelne kleine Glaskörpertrübungen vorhanden.

Ich theilte ihr mit, dass die einzige Behandlung, welche nach den bekannten Erfahrungen Aussicht auf einigen Erfolg verspreche, im höchsten Grade langwierig und peinlich sei. Doch war sie sofort entschlossen, trotzdem die s. Z. von Samelsohn vorgeschlagene Cur (horizontale Lage im Dunkelzimmer und Druckverband) über sich ergehen zu lassen, und wurde dieselbe vom 14. November bis 10. December denn auch stricte durchgeführt. Während dieser Zeit wurden 4 Pilocarpininjectionen von je 0,01 applicirt, dabei die Pat. aber jeweilen in horizontaler Lage von einem Bett in's andere getragen.

Als ich am 20. December untersuchte, war die Ablösung bedeutend grösser geworden, nur temporalwärts ein kleines Stück des Gesichtsfeldes erhalten.

Trotz Schonung, Heurteloups etc. wurde die Ablösung in der Folge eine totale, bald nach Eintritt der völligen Amaurose begann auch die Linse sich zu trüben.

Am 2. Januar 1885 kam die einige Jahre jüngere, verheirathete Schwester der Vorigen in meine Sprechstunde mit der Klage über Kurzsichtigkeit und Flockensehen. Ich constatirte l. S $^2/_5$, M 9,5; r. S $^1/_{10}$, M 10,0 und empfahl Schonung, Augendouche etc. Ophthalmoskopische Untersuchung ergab ein unregelmässiges, auch nach oben die Papille einrahmendes Staphylom.

Am 25. März kam Pat. wieder mit vermehrten Klagen. Diesmal nun constatirte ich r. Fehlen der oberen Gesichtsfeldhälfte, grosse und compacte Glaskörpertrübungen, grosse Netzhautablösung nach unten, nasalwärts durchsichtig, temporalwärts undurchsichtig; keine Ruptur sichtbar.

Mein Vorschlag, Pat. möchte sich ebenfalls der Samelsohn'schen Cur unter-

ziehen, wurde um so entschiedener abgelehnt, als die ganze Familie trotz meiner Gegenvorstellungen den Verdacht festhielt, dass gerade diese Behandlung an dem Misserfolge bei der ersterkrankten Schwester nicht ganz unschuldig gewesen sei. Die ganze Therapie musste sich also auf mässige Schonung, Trinken von Carlsbader Wasser, Fussbäder beschränken.

Dabei machte die Ablösung nicht nur keine weiteren Fortschritte, sondern verkleinerte sich ganz beträchtlich.

Wäre nun das Verhältniss zufällig ein umgekehrtes gewesen, d. h. hätte die zweiterkrankte Schwester, bei welcher sich die abgelöste Netzhaut zum Theil wieder anlegte, die Samelsohn'sche Cur durchgemacht, die erste aber nicht; so hätte man wohl mit scheinbarem Rechte von einem positiven Erfolge dieser Cur gesprochen.

Mit collegialischem Grusse Dr. F. Hosch.

2) Im Wörterbuch der Augenheilkunde S. 6 b, Z. 34 lies: „Aber Wecker spricht von areolärem (fibrillärem) Bau in dem Knoten."

3) Die Referate S. 269 ff. sind aus Recueil d'Ophthalmologie.

4) Prof. Kirchhoff, der Entdecker der Spectralanalyse, ist seinen Leiden erlegen. — Seine Vorlesungen über theoretische Optik und über Dioptrik werden Jedem unvergesslich bleiben, der das Glück gehabt, sie zu hören.

5) Giraud-Teulon, der Erfinder des binocularen Augenspiegels und Verf. zahlreicher Werke zur Physiologie und Pathologie des Sehens, ist im Alter von 72 Jahren verstorben.

Bibliographie.

1) Ueber einige neuere Behandlungsmethoden destructiver Hornhautprocesse, von Dr. H. Schäfer, Augenarzt in Braunschweig. (Sep.-Abdr. aus der Deutschen Medicinischen Wochenschrift. 1887. No. 22.) Verf. giebt eine Uebersicht der neueren Behandlungsmethoden infectiöser Hornhautprocesse und rühmt besonders die Wirksamkeit der Galvanocausis corneae. Er hat bei ihrer Anwendung noch keinen Verlust gesehen. Dr. Ancke.

2) Recueil des actes du Comité médical des Bouches-du-Rhône. 1886—1887. Tome XXV. 2. et 3. fasc. — Corps étrangers du globe oculaire, par M. Raynant. Verf. theilt zwei Fälle mit, wo er grössere Fremdkörper, die 15 bezw. 4 Jahre in der Sclerotica verweilt hatten, durch Incision und Pincette entfernt hat. Im ersten Falle hatte der Fremdkörper vorher niemals irgend welche Symptome gemacht; im zweiten eine chron. Iridocyclitis mit Netzhautablösung verursacht. — Du cautère actuel dans le traitement des ulcères graves de la cornée, par M. Raynant. — Vier Beobachtungen, die Verf. ausführlich mittheilt, sollen den Beweis liefern, ein wie heilkräftiges Agens die Galvanocaustik bei serpiginösen und tiefen Hornhautgeschwüren ist, und dass es vor dem Saemisch'schen Schnitt den Vorzug verdient. Peltesohn.

3) Meine Erlebnisse, von Ferd. Arlt. Wiesbaden 1887, J. F. Bergmann. (Herausgegeben von Prof. O. Becker.)

Um Einsendung von Separatabdrücken wird gebeten.

Einsendungen für die Redaction sind zu richten an Prof. Hirschberg, Berlin, NW., 36 Karlstr.

Verlag von Veit & Comp. in Leipzig. — Druck von Metzger & Wittig in Leipzig.

Centralblatt

für praktische

AUGENHEILKUNDE.

Herausgegeben von

Prof. Dr. J. Hirschberg in Berlin.

Unter ständiger Mitwirkung der Herren Dr. Ancke in München, Doc. Dr. Berger in München, Doc. Dr. Birnbacher in Graz, Dr. Brailey in London, Dr. Carreras-Aragó in Barcelona, Prof. Dr. H. Cohn in Breslau, Dr. Cl. du Bois-Reymond in Berlin, Doc. Dr. E. Emmert in Bern, Dr. Fürst in Berlin, Doc. Dr. Goldzieher in Budapest, Dr. Gordon Norrie in Kopenhagen, Doc. Dr. Horstmann in Berlin, Prof. H. Knapp in New-York, Dr. Kępiński in Warschau, Dr. Krückow in Moskau, Dr. M. Landsberg in Görlitz, Prof. Dr. Magnus in Breslau, Dr. A. Meyer in Florenz, Dr. van Millingen in Constantinopel, Doc. Dr. J. Munk, Dr. Ostwalt und Dr. Peltesohn in Berlin, Dr. Purtscher in Klagenfurt, Dr. M. Reich in Tiflis, Prof. Dr. Schenkl in Prag.

Monatlich ein Heft. Preis des Jahrganges 12 Mark. Zu beziehen durch alle Buchhandlungen des In- und Auslandes und die Postanstalten des Deutschen Reiches.

November. Elfter Jahrgang. 1887.

Ueber selbstständige Sehnervenentzündung.

Ein klinischer Vortrag von Prof. **J. Hirschberg.**

Am 9. April 1887 kam der 15jährige, sonst ganz gesunde A. B. und klagte über kürzlich und plötzlich entstandene Sehstörung des rechten Auges. Da dieses deutlich nach innen schielte, und zwar nach Angabe der Mutter schon seit langer Zeit; da es ferner bei der Augenspiegeluntersuchung eine starke Uebersichtigkeit (H $1/7'' = 5,5$ D) und nur geringe Verschleierung des Sehnerveneintrittes zeigte: so hätte man zweifeln können,

ob die Sehstörung überhaupt erst in der letzten Zeit entstanden oder nur bemerkt worden sei.

Aber die Angaben des Knaben lauteten sehr bestimmt. Er war auch nicht der erste in diesem Alter, bei dem ich Sehnervenentzündung hinter dem Augapfel beobachtet. Und die Sehkraft des rechten Auges war fast aufgehoben: die Zahl der Finger wurde nur auf 1′ Entfernung erkannt; das Gesichtsfeld war ziemlich ausgedehnt (oben bis 35°, aussen bis 65°, unten bis 50°, innen bis 40°), aber mit einem grossen Fleck in der Mitte behaftet (nasen- wie schläfenwärts von 20°, nach oben von 15°, nach unten von 10° Ausdehnung). Die Pupille des rechten Auges zog sich lebhaft nur bei Lichteinfall in das linke (in jeder Beziehung normale) Auge zusammen. Druck auf den rechten Augapfel war etwas empfindlich. Die Trübung des rechten Sehnerveneintrittes ging ein wenig hinaus über die physiologische Verschleierung, die man in übersichtigen Kinderaugen gelegentlich beobachtet. Urin normal. Gesundheit gut. (Keine Bleieinwirkung.)

Ich nahm eine Sehnervenentzündung an und verordnete, da sonst nichts Krankhaftes zu entdecken war, den innerlichen Gebrauch von Jodkali und tüchtiges Schwitzen unter Verabfolgung von salicylsaurem Natron.

Der Verlauf der Krankheit, welcher in der Anstalt genau beobachtet wurde, kann zwanglos in drei Abschnitte getheilt werden:

Der erste, kürzeste, ist gekennzeichnet durch hochgradige Sehstörung und geringen Augenspiegelbefund; der zweite, längere durch abnehmende Sehstörung bei deutlicher Entzündung des Sehnerveneintrittes; der dritte, dauernde durch nahezu vollständige Heilung der Sehstörung bei deutlicher Abblassung des Sehnerveneintrittes ohne entzündliche Trübung.

Ich finde diesen Verlauf sehr typisch und habe Aehnliches auch in anderen Fällen der Art gesehen.

Ueber den ersten Zeitraum habe ich schon gesprochen.

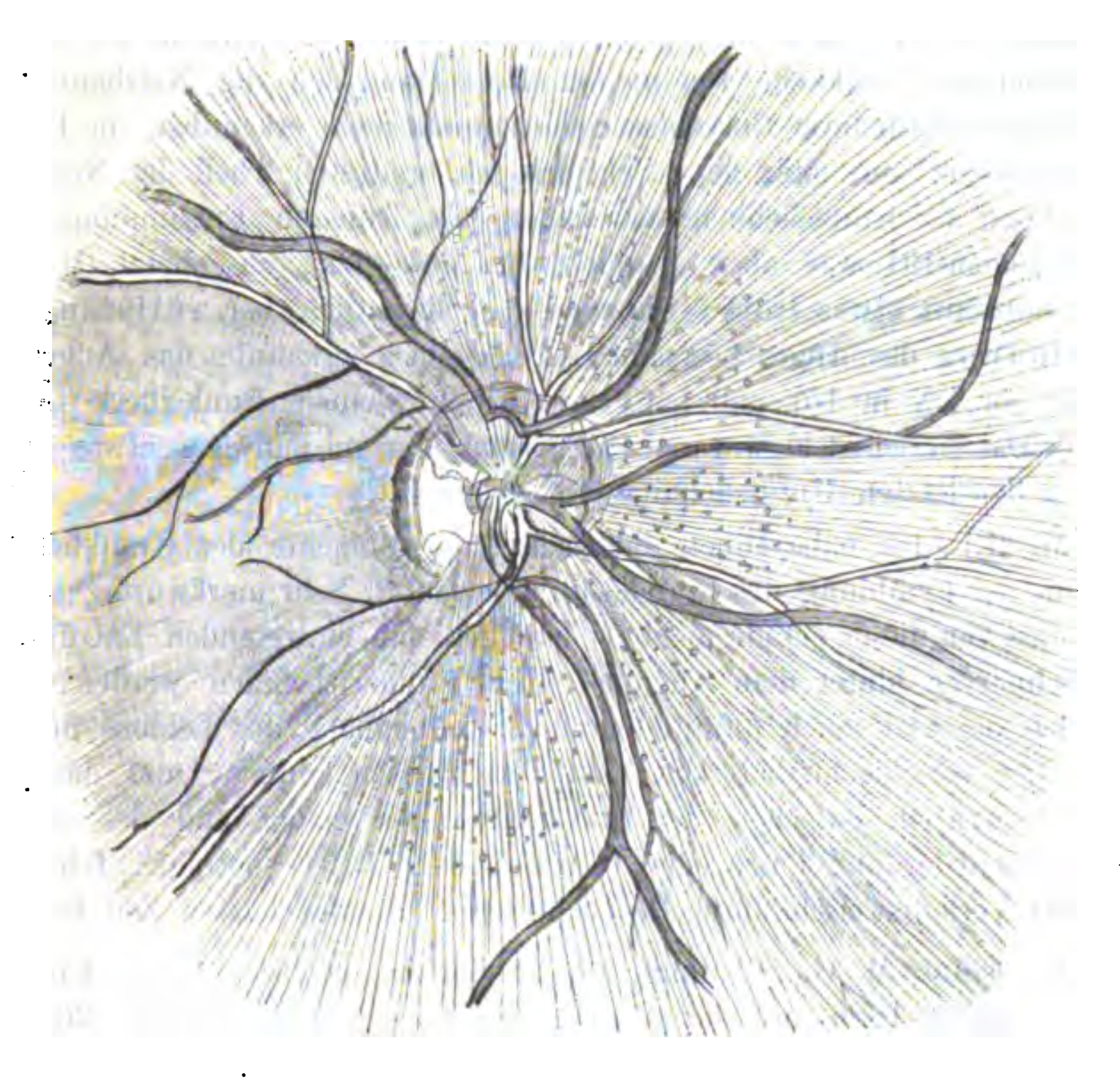
Der zweite folgte sehr bald; zu rasch, um der eingeschlagenen Behandlung dabei ein wesentliches Verdienst zuzuschreiben. Die Sehnervenentzündung heilt in manchen Fällen sehr schnell, wenigstens hinsichtlich der Sehstörung; es ist eine Selbsttäuschung, die Heilung den angewendeten Mitteln (Quecksilber, Jodkali, Pilocarpineinspritzungen, salicylsaurem Natron) zuzuschreiben: in anderen, wiewohl selteneren Fällen ist Alles vergeblich; das befallene Auge bleibt blind, wie es gewesen.

Schon am 10. April 1887, d. h. sechs Tage nach der ersten Prüfung, zählte das Auge die Finger bis auf 10′ und erkannte Buchstaben von Sn XII in 4″. Das jetzt vollkommen normale Gesichtsfeld (oben 55°, aussen 85°, unten 60°, innen 60°) hatte genau in der Mitte einen fast über 20° nach allen Richtungen hin ausgedehnten Dunkelfleck, in welchem die Formen undeutlich, die Farben weniger klar erschienen.

Jetzt war aber eine feinstreifige Trübung ganz deutlich rings um den

Sehnerven entwickelt und dieser messbar erhaben (etwa um 0,2 mm.) Während die Sehstörung regelmässig abnahm, konnte man ebenso regelmässig eine Zunahme der Trübung feststellen.

Am 23. April 1887 sah das rechte Auge mit + 16″ Sn LXX in 15′; mit 6″ Sn $3^1/_2$ in 4″; die Ausdehnung des Dunkelfleckes hatte bis auf 8—10° abgenommen. Die Augengrundveränderung hatte aber bereits ziemlich die Ausdehnung, wie sie am 16. Mai 1887 — als das Auge mit + 16″ Sn XX in 15′ erkannte und der Dunkelfleck auf 3—5° geschrumpft war — von meinem damaligen ersten Assistenten, Hrn. Dr. Ostwalt, gezeichnet worden ist. (Vergl. die Figur.)



Eine einigermaassen scharfe Grenze des Sehnerveneintrittes ist nur im lateralen Quadranten vorhanden; nur von hier aus beginnt einigermaassen normal rother Augengrund. Der ganze übrige Theil des Sehnervenrandes ist deutlich gestreift. Die dichten, strahlenförmig angeordneten, feinen weisslichen Streifen oder Linien setzen sich über die Vorderfläche der Blutgefässe hin weit in die Netzhaut fort, wie in den Augen einiger Fische, bei denen die Sehnervenfasern eine zarte Markscheide besitzen.[1]

[1] Vergl. Arch. f. Anat. u. Physiol. 1882. Physiol. Abth.

Die Structur der vordersten Netzhautschicht ist mit überraschender Deutlichkeit gezeichnet. Die Grenzlinien gegen den lateralen Quadranten der Netzhaut, wo diese Veränderung fehlt, ist ungemein scharf ausgeprägt. In dem gestreiften Theil der Netzhaut rings um die $^3/_4$ des Sehnervenrandes sind Hunderte von zartesten, hellen, weissglänzenden Punkten entwickelt, die in der vorderen Netzhautschicht zu liegen scheinen. Es ist ja allerdings nicht leicht, das von der vorderen Schicht der durchsichtigen Netzhaut zurückgeworfene Licht von dem an der Hinterfläche reflectirten zu unterscheiden.

Der dritte Zeitraum begann im Monat Juni d. J. Die Sehkraft wurde noch etwas besser, namentlich der Dunkelfleck kleiner (2—4°): dabei die Netzhaut wieder klarer, hingegen der Sehnerveneintritt entschieden blass.

Nach der Rückkehr von meiner Reise fand ich die Netzhaut ganz klar, die Structur ihrer Nervenfaserschicht nicht mehr erkennbar, die Punkte geschwunden; nur ganz feine Scheiden am breitesten Theil der Netzhautblutgefässe als hauptsächlichstes Zeichen der früheren Entzündung. Der Sehnerveneintritt war aber grünlichweiss geworden, ausgehöhlt (H 4 D), seine Substanz etwas trübe: wie man es gelegentlich bei vollständiger Erblindung des Auges beobachtet. Und doch erkannte das Auge mit + 14″ Sn XX in 15′ und hatte nur einen kleinen Dunkelfleck in der Mitte. Das Gesichtsfeld war nahezu normal, nur medianwärts etwas enger, als bei der letzten Untersuchung (40° gegen 60°).

M. H.! Ich habe Ihnen die wichtigeren Momente der Krankheit bereits in der Erzählung des Einzelfalles angedeutet. Sehr merkwürdig scheint mir, dass von dieser gerade nicht so häufigen, jäh eintretenden Entzündung des Sehnerven hinter dem Augapfel öfters Frauen befallen werden, ohne dass ich bis jetzt einen unmittelbaren Zusammenhang des Leidens mit der weiblichen Geschlechtsthätigkeit[1] hätte nachweisen können; und dass der Zwischenraum zwischen der Erkrankung des ersten und des zweiten Auges entweder nur Tage oder Wochen oder Jahre beträgt. Ich kann jede der Verlaufsweisen durch Beobachtungen aus der letzten Zeit belegen.

1. Fräul. M. G., 42 Jahre alt, Zeichnerin, höchst gebildet, kam am 28. September 1886 mit der Angabe, sie habe am Morgen des 26. September 1886 beobachtet, dass das rechte Auge blind geworden; jetzt sei dasselbe wieder besser. Sie leidet ausserdem an chronischem Gelenkrheumatismus. Aber das Herz ist frei. Der Urin enthält sehr reichlich Harnsäure (0,4 % gegen 1,5 % Harnstoff?) und hat bei 18° C. ein specifisches Gewicht von 1026. Eiweiss und Zucker sind nicht vorhanden.

Das linke Auge ist in jeder Beziehung normal. Das rechte erkennt

[1] Gelegentlich ist „überreiche und lange Menstruation“ angemerkt worden. — Hr. Coll. Hock hat in seiner interessanten Arbeit (dies. Centralbl. 1884. S. 107) 3 Fälle von männlichen Kranken, von denen einer erst 12 Jahre alt war, mitgetheilt.

Sn CC in 15′, Sn XIII in 8″; hat normale Gesichtsfeldausdehnung, aber einen Dunkelfleck in der Gesichtsfeldmitte von 5—20°: der Augenspiegel zeigt Schwellung rings um den Sehnerveneintritt; die Schlagadern sind frei.

Schon am Nachmittag des 2. October 1886 ist das rechte Auge besser, das linke erkrankt. Dabei war mittags leichte Fieberbewegung von der Kranken beobachtet worden. Das linke Auge ist bei Bewegung und auf Druck schmerzhaft. Der Augenspiegel zeigt deutliche Sehnervenentzündung. Das linke Auge erkennt Sn C in 15′ und Sn 3 in 8″; Gesichtsfeld frei, Dunkelfleck in der Mitte noch nachweisbar. Jedoch werden von der (besonders farbentüchtigen) Kranken die Farben (bei Gaslicht) verkannt; Roth für Gelb, Grün für Blau gehalten. Das rechte Auge sieht wie zuvor, nur ist der Dunkelfleck etwas verkleinert (auf 8—12°).

Nach Jodkaligebrauch fühlt sich Patientin „weit freier im Kopf und im Auge". Schon am 4. October 1886 erkennt das rechte Auge Sn L, das linke Sn XXX in 15′. Gesichtsfeldgrenzen normal. Dunkelfleck in der Mitte links gar nicht nachweisbar, rechts erheblich (auf 2—5°) geschrumpft. Beiderseits besteht sehr deutliche Verbreiterung der Netzhautblutadern und verschwommene Begrenzung des Sehnerveneintrittes.

Am 9. October 1886 ist auch rechts der Dunkelfleck geschwunden; am 16. October 1886 ist die frühere Sehkraft (Sn XX in 15′, Sn $1^1/_2$ in 12″) wieder erreicht, obwohl die Künstlerin noch über mangelnde Ausdauer bei feinerer Thätigkeit klagt; Augengrund normal. Die andauernde Heilung wurde mir durch einen späteren Brief bestätigt.

2. Frau M. B., 28 Jahre alt, sonst gesund und frei von Lues, kam am 4. Juli 1887 mit der Angabe, dass sie vor 3 Wochen auf dem rechten Auge vorübergehend schlechter gesehen; dass sie aber jetzt seit 8 Tagen auf dem linken dauernd schlechter sehe, unter Kopfreissen, das auch von rechts nach links gezogen sei. Vor einiger Zeit schmerzten auch die Augenbewegungen. Das rechte Auge ist, abgesehen von Astigmatismus, gesund; erkennt mit — 14″ cyl., Axe fast horizontal, Sn LXX in 15′. (Patientin kann nicht lesen!) Das linke Auge erkennt nur die Zahl der Finger auf 4′; das Gesichtsfeld hat normale Ausdehnung, aber einen Dunkelfleck in der Mitte von 20° Halbmesser. Farben werden mit dem linken Auge überhaupt nicht unterschieden, bei der gewöhnlichen Prüfung mit kleinen farbigen Vierecken. Der Augengrund ist beiderseits normal, abgesehen von der astigmatischen Verzerrung des aufrechten Bildes.

Unter der Verordnung von Jodkali und ferner von salicylsaurem Natron zum Schwitzen trat rasche Besserung ein. Schon am 15. Juli 1887 werden die Finger auf 7′ gezählt.

Am 28. Juli 1887 ist der Dunkelfleck bedeutend verkleinert (nasenwärts und unten 10°, oben 14°, schläfenwärts 20°); Sn CC in 15′ wird sicher erkannt.

Am 25. October 1887 kam die Kranke wieder und klagte, dass sie seit 6 Tagen Schmerzen über der rechten Stirn und danach zunehmende Sehstörung des rechten Auges bemerkt habe. Drehung des rechten Auges und saufter Druck auf dasselbe sind nicht schmerzhaft, wohl aber Druck auf den unteren Rand der Augenhöhle.

Mit Cylindergläsern sieht jetzt das ersterkrankte linke Auge so gut, wie früher das derzeit gesunde rechte, nämlich Sn LXX in 15'. Ein matter Dunkelfleck ist noch in der Gesichtsfeldmitte nachweisbar geblieben. Ein weit deutlicherer wird jetzt rechts wahrgenommen (von 10—20° Halbmesser); das rechte Auge erkennt mit Cylindergläsern nur die Finger auf Stubenlänge.

Der Spiegelbefund des rechten, frisch erkrankten Auges ist gering und unbestimmt: die Grenzen des röthlichen Sehnerveneintrittes sind etwas verwaschen. Dagegen ist der Sehnerv des linken, in stetiger Besserung begriffenen Auges vollkommen abgeblasst.

Es wurde der bisherigen Behandlung (Kj., Schwitzen) noch Hg hinzugefügt; aber ehe die Wirkung des Mittels eintrat, war schon Besserung des rechten Auges zu bemerken: am 29. Oct. 1887 gelang es, das rechte Auge mit den Cylindern sogar auf Sn L (und selbst XL) in 15' zu corrigiren.

3. Den merkwürdigen Fall eines 17 jährigen gesunden Bauernmädchens, das 1878 auf dem rechten Auge erkrankte und geheilt wurde, dann 1884, also nach 6 Jahren, auf dem linken Auge erkrankte und gleichfalls geheilt wurde, habe ich bereits in diesem Centralblatt, 1884, S. 185, mitgetheilt.

Von grosser Wichtigkeit für die Diagnose ist bei starker Sehstörung ohne Spiegelbefund die Aufhebung der directen Pupillarreaction des erkrankten Auges. Bei geringerem Dunkelfleck in der Netzhautmitte sind, unter künstlicher Erweiterung der Pupille, Veränderungen der Netzhautmitte auszuschliessen; denn diese gehören zu den — bestverkannten Krankheitszuständen.

Ich schliesse mit der Bemerkung, dass, wenn ein Auge zuerst einen festen Dunkelfleck in der Mitte des Gesichtsfeldes wahrnimmt und dann rasch und vollständig erblindet, der Krankheitsstoff (z. B. Neubildung) erst die Scheide des Sehnerven und dann den letzteren ergriffen hat: während man früher, ehe die Lage des zum gelben Fleck ziehenden Bündels an der Schläfenseite des Sehnervenumfanges festgestellt worden, gerade das Entgegengesetzte, nämlich eine ursprüngliche Ablagerung in der Sehnervenaxe, hätte vermuthen können.

Der 37 jährige A. K. wurde mir am 29. October 1887 von meinem Freunde, Prof. Mendel, zugesendet. Während des ganzen Sommers hatte der Kranke über Schmerzen in der rechten Kopfhälfte zu klagen, wozu seit Anfang October Unempfindlichkeit der rechten Gesichtshälfte sich ge-

sellte. Vor 17 Tagen bemerkte er morgens nach dem Erwachen einen Dunkelfleck in der Mitte des rechten Gesichtsfeldes. Seit 5 Tagen ist dieses Auge ganz blind.

Dasselbe hat normalen Spiegelbefund, aber die rechte Pupille zieht sich nur bei Lichteinfall in das linke (völlig normale) Auge zusammen. Das rechte Auge ist leicht vorgedrängt und seine Bewegungen ein wenig beschränkt, besonders schläfenwärts. Ueber die Natur und den Sitz der Neubildung will ich nichts weiter beifügen, da die Beobachtung noch nicht abgeschlossen ist und da eine ausführliche Veröffentlichung von Seiten meines Freundes in Aussicht genommen ist.

Ich will nur bemerken, dass gegen Mitte dieses Monats directe Pup.-Zusammenziehung auf Lichteinfall und Wiederkehr von Sehvermögen (unter Hg-Gebrauch) beobachtet worden.

Neue Instrumente, Medicamente etc.

1) **A new local anaesthetic (Stenocarpin),** by J. Herbert Claiborne jr. (The Medical Record. 1887. July 30.)

Ein Zufall hat wiederum die Entdeckung eines neuen, wie es scheint, dem Cocaïn ebenbürtigen, localen Anästheticums gezeitigt. Die Beobachtung, dass ein Umschlag mit dem Decoct von Blättern des sogen. Tear Blanket Tree, der in Louisiana sehr verbreitet ist, bei einem Pferde locale Anästhesie bewirkte, hat Dr. Allen M. Seward in Bergen-Point zu einer Analyse dieser Blätter veranlasst und zu der Darstellung des wirksamen Princips, eines Alkaloids, geführt, welches wegen der Aehnlichkeit des Baumes mit der Acacia stenocarpos den Namen Stenocarpin erhalten hat. Verf. giebt in diesem Artikel eine Aufführung seiner Versuchsreihen, die er an der Bindehaut und Nasenschleimhaut (auch Trommelfell und Cutis) von Thieren und Menschen angestellt hat, und kommt zu dem Schluss, dass das neue Alkaloid in seiner Wirkung ungefähr die Mitte zwischen Cocaïn und Atropin hält, indem es ebenso lange wie Cocaïn anästhesirend wirkt, zugleich aber einen bedeutend schnelleren, allerdings weniger anhaltenden mydriatischen Effect hat, als Atropin. Die Accommodationslähmung hat nach 6—7 Stunden ihr Maximum erreicht und schwindet hinterdrein sehr schnell. Da das Mittel nach den Erfahrungen des Verf.'s in mehreren Fällen eine Herabsetzung der Tension des Bulbus zur Folge hatte, dürfte es zugleich in der Therapie des Glaucoms eine Rolle spielen. Nach Dr. Seward's Informationen liefern die Winterblätter in je 10 Pfund $7^1/_2$ Gran (0,45 gr) des Alkaloids, die Sommerblätter nur 5 Gran. Der Preis des Mittels (30 gr einer 2 $^0/_0$ Lösung kosten 24 Mk.) erinnert lebhaft an die anfänglich hohen Kosten des Cocaïns. Peltesohn.

---

2) **Experiments with stenocarpine, the local anaesthetic recently discovered by Mr. M. Goodman, V.S., and Dr. Allen Seward.** By H. Knapp, M.D., New-York. (The Medical Record. 1887. August 13.)

Verf. stellte mit einer $2^0/_0$ Lösung von Stenocarpin folgende Versuche an:

1. Physiologische Experimente am Auge: Anästhesie der Conjunctiva und Cornea, wie bei Cocaïn, vollständig nach 5—6 Minuten und erst nach 20—30 Minuten ganz verschwindend. Ein Gefühl von Trockenheit bleibt während des ganzen Tages zurück. Die Lidspalte wird breiter und die Bindehaut blass, letzteres nur, so lange die Anästhesie dauert, ersteres stundenlang.

Die Pupillenerweiterung beginnt nach 8—12 Minuten, erreicht ihr Maximum, welches der stärksten Atropinmydriasis gleichkommt, mit 20 Minuten, geht erst am nächsten Tage zurück, ist am 3. Tage noch deutlich und erst am 4. Tage völlig geschwunden. Die Accommodationslähmung beginnt nach 10 Minuten und ist nach 20—25 Minuten vollständig. Erst am 3. Tage lässt sie nach und ist noch am 4. Tage nicht ganz geschwunden.

Die Tension des Bulbus zeigte sich während der Anästhesie nur wenig vermindert. Das Augeninnere und die Beweglichkeit des Bulbus blieben unverändert, und der Hornhautglanz ist kaum in nennenswerther Weise verringert.

Aehnliche Versuche an der Schleimhaut der Nase, des Rachens, der Urethra, des Rectums und an der Glans penis ergaben analoge Resultate. Subcutane Injectionen riefen, wie bei Cocaïn, neben der localen Unempfindlichkeit der Haut leichte Allgemeinerscheinungen hervor. Die äusserliche Anwendung des Stenocarpins auf die Haut liess, entgegen den von Claiborne gemachten Beobachtungen, im Stich.

2. Toxicologische Experimente am Kaninchen ergaben ein Resultat, das ausserordentliche Aehnlichkeit mit der Strychninvergiftung zeigte.

3. Therapeutische Experimente am Auge wurden bei Cataractpatienten zur Untersuchung, bei Extraction von Fremdkörpern in der Hornhaut, bei Iritis, Keratitis phlyctaen. und Pannus trachomat. angestellt. Die Ergebnisse derselben schliessen sich den physiologischen Experimenten an und beweisen, dass, wie das Cocaïn und Atropin, auch das Stenocarpin bisweilen versagt.

Verf. fasst seine Beobachtungen kurz etwa folgendermaassen zusammen:

1. Wo die Dilatation der Pupille in Congestions- und Entzündungszuständen der Iris beabsichtigt wird, verdient das Stenocarpin den Vorzug vor Cocaïn.

2. Wo bei einer Iritis der intraoculäre Druck sich zu steigern neigt und bei grossem Schmerz ist es dem Atropin vorzuziehen. Ob es nicht auch bei längerer Anwendung Bindehautgranulationen hervorruft, ist noch abzuwarten.

3. Wo Mydriasis nicht erwünscht ist, wie fast bei allen Operationen, steht es hinter dem Cocaïn zurück.

4. Wo es gilt, die Accommodation zu lähmen, wird es dem Atropin vorgezogen werden, weil es nur halb so lange nachwirkt.

5. Aeusserlich auf die unversehrte Cutis applicirt, wirkt es nicht.

6. Durch schnelle Resorption von 4 Tropfen werden vorübergehende Allgemeinerscheinungen, wie Pallor, kalter Schweiss, Stupor, Ohnmacht, Erbrechen und Abgeschlagenheit hervorgerufen.

7. Stärkere Dosen rufen der Strychninintoxication ähnliche Convulsionen, Puls- und Respirationsphänomene hervor.

8. In die Venen eingespritzt, wirkt es augenblicklich tödtlich durch Respirationslähmung.

9. Es ist gefährlich, dasselbe offenen Wunden, z. B. während der Operation, zu appliciren, ebenso Injectionen in gefässhaltige Gewebe, wie etwa in die Orbita zu versuchen. Peltesohn.

---

3) **Observations on the action of stenocarpine, the new local anaesthetic and mydriatic**, by E. Jackson (Philadelphia). (Med. News. 1887. September 3.)

Verf. bestätigt die von Claiborne und Knapp beschriebenen Erfahrungen mit dem Stenocarpin. Insbesondere hat er von den Instillationen (nie mehr als 0,2 gr einer 2 % Lösung) niemals Allgemeinerscheinungen auftreten sehen. Die bei Cocaïn beobachteten Hornhautveränderungen vermisste er beim Stenocarpin. Der intraoculare Druck schien nur in einzelnen Fällen ganz leicht herabgesetzt.

Peltesohn.

[Die Existenz des Alkaloids wird bestritten. Vergl. das nächste Heft.]

Gesellschaftsberichte.

1) **Der internationale Aerzte-Congress zu Washington 1887.** (Fortsetzung und Schluss.)

V. Sitzung vom 7. September Nachmittag.

Dr. George F. Stevens (New-York): Einige wichtige Fragen bezüglich der Insufficienz der Augenmuskeln.

Muskelanomalien kommen ebenso häufig vor, wie Refractions- und Accommodationsstörungen, und doch sei die Literatur über diesen Gegenstand sehr dünn gesäet, und was darüber geschrieben sei, erwecke den Anschein, als gäbe es nur eine Insufficienz des Internus. Redner bezeichnet die natürliche normale Convergenzstellung beider Augen mit dem Namen Orthophoria, Abweichungen davon mit Heterophoria. Die dynamische Convergenz nennt er Esophoria, die Insufficienz der Interni Exophoria. Hyperphoria besteht, wenn die Netzhautbilder übereinander zu stehen kommen. Die latenten Heterophorien, die so häufig wie Refractionsfehler seien, werden oft genug übersehen. Wie bestimme man die Fehlerquelle bei Hyperphorie? Wie am besten den absoluten Grad der Muskelanomalie? Vortr. setzt hierauf seine Methode der Untersuchung auseinander, nach welcher er stets nicht voll corrigirende Prismen verordnet. Er corrigirt lieber zu wenig als zu viel und glaubt überhaupt nicht an die dauernde Heilkraft der Prismen, sondern schätzt sie mehr als diagnostische Hülfsmittel.

Dr. J. F. Fulton (St. Paul): Vortheile der frühzeitigen Schieloperation.

Redner spricht von der Schwierigkeit, Doppeltsehen oder Amblyopie nach der Operation zu beseitigen. Er glaubt mit Soelberg Wells, dass die Unterdrückung des Netzhautbildes zur Amblyopie führt, wenn die Störung im Kindesalter auftritt, ja selbst noch im späteren Alter. Er operirt gern recht frühzeitig. Ist die Operation nicht zulässig, dann lässt er mit der Schielbrille das schielende Auge kurze Zeit üben. Die Amblyopie bei Strabismus sei entweder eine primäre oder secundäre. Die erstere angeborene sei unheilbar, aber viele Fälle der zweiten Art könnten gebessert werden durch Correction der auch den Strabismus verursachenden Ametropie.

Dr. C. H. Abadie (Paris): Fehlerhafte Augenbewegungen und ihre Heilmethoden.

Der sehr kurze, aber das Thema erschöpfende Vortrag behandelt die diagnostischen Methoden, besonders in Beziehung zur Differenzirung jener Fälle,

wo die vollständige, von denen, wo nur eine partielle Tenotomie angebracht ist. Redner bespricht dann die Möglichkeit, durch mehr oder weniger ausgiebige Lostrennung der Muskelfasern das Maass der Correction zu controliren. Es sei leicht, eine partielle Tenotomie in eine vollständige zu verwandeln, wo es nöthig sei.

Dr. E. O. Shakespeare (Philadelphia): **Mangelhafte Action der Musc. recti superiores als Ursache von Asthenopie.**

Wie die Interni und Externi, so geben auch die Recti superiores Veranlassung zu asthenopischen Beschwerden. Dass eine mangelhafte Energie des betreffenden Muskels vorliegt, wird durch vorgesetzte Prismen erwiesen. Er corrigire die Schwäche durch Prismen, resp. helfe er sich, wo Ametropie bestände, dadurch, dass er die corrigirende Linse passend decentrirt.

Dr. Landolt (Paris) demonstrirt seine Methode der Schielmessung.

Dr. H. Power (London) ist sich jetzt einer positiven Heilung weniger sicher als früher. Die grösste Sorgfalt werde jetzt dem Falle vor der Operation gewidmet, und doch gäbe es Fälle, die nach der Operation gerade so schlecht daran wären, wie vorher.

Dr. Shakespeare wünscht von Dr. Abadie zu erfahren, ob die partielle Tenotomie eine dauernde Heilung gewährleiste.

Dr. Landolt antwortet für den abwesenden Dr. Abadie, dass er selber niemals dieses Verfahren geübt habe und auch nicht zu üben versucht sei. Abadie aber rühme dessen sehr gute und dauerhafte Erfolge.

Dr. J. A. White (Richmond) macht einige Bemerkungen über die Vorlagerung der Tenon'schen Kapsel, mit welcher er ebenso gute Resultate erzielt habe, wie mit der Vorlagerung des Muskels.

Dr. D. S. Reynolds (Louisville) empfiehlt, die Netzhaut mit starken Linsen zu üben, selbst wenn beträchtliche Amblyopie besteht, in der Hoffnung, die Sehkraft vor der Operation zu heben.

Dr. B. J. Baldwin (Montgomery) hat in einigen Fällen der Amblyopie durch eine frühzeitige Operation vorgebeugt. Er glaubt jetzt nicht mehr an die angeborene Amblyopie.

Dr. Landolt schliesst die Discussion mit einigen Worten des Dankes „für das Interesse, das sein Vortrag gefunden".

Dr. A. G. Heyl (Philadelphia): **Abnormes Verhalten der Sehaxe.**

Vortr. bespricht den Begriff der Sehaxe und die anatomische Lage der Macula lutea. Er bringt dieselbe in Beziehungen zu dem Antagonismus zwischen dem M. rectus externus und den vom Oculomotorius versorgten geraden Augenmuskeln. Wie sich Vortr. dieses vorstellt, ist nach dem vorliegenden Text absolut unverständlich.

VI. Sitzung vom 8. September Vormittag.

Prof. Galezowski (Paris): **Die Heilbarkeit der Netzhautablösung.**

Die Pathologie des Leidens sei nicht völlig klar. Er habe in 20 Jahren unter 152000 Personen 789 Ablösungen beobachtet, unter welchen 87 doppelseitig waren, 63 in em- und hypermetropischen Augen vorkamen und 194 traumatischen Ursprungs waren. 13 traten nach der Staarextraction ein, 18 waren syphilitischer Natur, 4 durch sympathische Affection entstanden. Bei Retinitis albuminurica fand er sie nur zwei Mal, obwohl er diese Krankheit nicht selten beobachtet hat. Cataract sei sehr häufig bei Netzhautablösung.

Gelegentlich wurde Zerreissung der Netzhaut constatirt mit Eintritt von Glaskörper zwischen Ader- und Netzhaut. Er müsse sagen, dass Netzhautruptur nicht so häufig ist, und betrachte sie als eine Folge, nicht als die Ursache der Ablösung. Er habe entgegen der Graefe'schen Behauptung, Netzhautablösung sei unheilbar, in einem Falle, wo bereits Veränderungen in der abgelösten Netzhaut sichtbar waren, vollständige Heilung eintreten sehen. Pat. hatte die typischen Sehstörungen zwei oder drei Monate hindurch und besserte sich später. Vortr. bespricht die ophthalmoskopischen Bilder des Augenhintergrundes und nennt als prädisponirende Momente: 1. Chorioiditis, 2. Verflüssigung des Glaskörpers. In der Behandlung dieser Fälle beginne er mit Antiphlogisticis, Atropin, Ruhelage etc. und habe dabei in 7 Fällen vollkommene Heilung gesehen — die Netzhaut vollkommen anliegend und rings um die Grenzlinie Atrophie mit Pigmentablagerungen und Chorioiditis disseminata. Zuerst seien Antiphlogistica angezeigt, monatlich 2—5 Blutegel, dann Atropin und abwechselnd warme und kalte Compressen, zwischen den Blutegeln blasenziehende Pflaster. Binnen 5 Monaten hat er die Ablösung vollständig geheilt. Quecksilber und Jodkali seien ebenfalls nützlich, wenn eine Exsudation statthat oder eine constitutionelle Krankheit vorliegt.

Vor 15 Jahren habe er die Iridectomie vorgeschlagen, um die Entzündung der Chorioidea zu bekämpfen, aber ohne dass sie nützte, obwohl sie doch der Iritis Einhalt thut. Jetzt empfehle er ein neues Verfahren. Er betrachte die Exsudation hinter der Retina als etwas Aehnliches, wie den Erguss bei Pleuritis oder Peritonitis, und habe darum ein Instrument gebraucht, womit er die Flüssigkeit ansaugt. Er führe dasselbe, eine Art Pravaz'scher Spritze, durch die Sclera, ziemlich entfernt vom Ciliarkörper, und stosse es eine ziemliche Strecke in den Bulbus hinein. Nun zieht er den Stöpsel auf, und wenn er nicht zu weit hineingestossen hat, was er event. durch Zurückziehen der Nadel corrigirt, füllt sich die Spritze mit $1—1^1/_2$ und 2 gr der Flüssigkeit an. Eine Entzündung nach der Operation trete nicht ein. So habe er 2 von 17 operirten Fällen geheilt und in allen Fällen eine gewisse Besserung erzielt.

Bei veralteten Fällen führt er eine krumme Nadel von hinten nach vorn durch die Sclera und abgelöste Netzhaut, bevor er die Aspirationsspritze einstösst, und sobald die Flüssigkeit ausgeflossen ist, wird ein Catgutfaden wie ein Haarseil durchgezogen und festgeknüpft.

Dr. Abadie (Paris) bespricht die Aetiologie der Ablösung bei Myopen und hält die allmähliche Dehnung der Sclerotica zu einem Staphylom und Loszerrung von der Retina für die Ursache der Ablösung.

Dr. Keyser (Philadelphia) erwähnt die v. Graefe'sche Methode, die Netzhaut an der Ablösungsstelle mit einer Nadel zu zerreisen, v. Wecker's Troikar und das Verfahren mit der Doppelnadel. Er habe niemals ein andauernd gutes Resultat gehabt, obwohl oft der unmittelbare Effect sehr befriedigend war.

J. Richardson Cross (Bristol) hat einen Fall mit wachsenden Dosen von Pilocarpin und allen anderen üblichen Mitteln behandelt, ohne eine Aenderung wahrzunehmen. Dreimal hat er die Sclerotomie gemacht, bei einer Frau ohne Nutzen.

Dr. Landolt (Paris) unterscheidet drei Arten von Ablösung. Die eine rührt von Chorioiditis exsudativa her, die zweite kommt bei Myopie vor, die dritte ist traumatischen Ursprunges. Für die erste bestände die Behandlung in absoluter Ruhe und Druckverband. Er erinnere sich eines Falles, der so drei Jahre lang geheilt blieb. Bei der zweiten Classe sei ein chirurgischer Eingriff gerechtfertigt, insofern kaum zu hoffen ist, dass der afficirte Theil je wieder

sehtüchtig werden wird. Er demonstrirt an einem Schema, wie er mit dem Graefe'schen Messer operirt, indem er auf die Gefahr hinweist, mit der Saugspritze Glaskörper anzusaugen. Für die dritte Art gäbe es keine allgemeinen Regeln. Einige werden wiederhergestellt durch einfache Ruhelage, andere widerstehen jeder Behandlung.

Dr. E. Smith (Detroit) hat durch die Acupunktur nur vorübergehenden Erfolg gesehen. Er ziehe die von Dr. Wolf in Schottland empfohlene Methode vor. Galezowski's Methode scheine ihm rationell, nur dürfe er nicht die Punction der Retina vorausschicken.

Dr. Holcombe (New-York) bemerkt, dass Galezowski unter Heilung nicht vollständige Wiederherstellung der Sehkraft meinte, sondern nur die Beschränkung der Ablösung auf ihre ursprünglichen Grenzen und ihre Anlegung an die Chorioidea. Redner beschreibt sodann die Sichel'sche Operation.

Dr. Reynolds und Calhoun (Atlanta) äussern ihren Zweifel an dem Erfolge wiederholter Operationsmanöver, die doch auch schaden könnten.

Mr. Power (London) kann nicht verstehen, wie in den veralteten Fällen die Perceptionsfähigkeit wiedergewonnen werden könne. Die Pigmentepithelschicht sei von der Netzhaut losgelöst und lege sich nicht wieder, wie vorher, an. Er glaubt, dass die Besserung nur eine scheinbare sei, die daher stamme, dass eine vorher von der herabhängenden Netzhautpartie verdeckte normale Netzhautstelle wieder zur Geltung komme.

Dr. Galezowski schliesst die Discussion mit der Bemerkung, er habe nur in schlimmen Fällen operirt, sonst würde er einen höheren Procentsatz von günstigen Resultaten erzielt haben. Ein Antisepticum könnte in den Hohlraum injicirt werden. (?) Es sei möglich, dass die Netzhaut ihre Function wiedererlange, aber, wenn auch nicht, so sei die Coupirung des Fortschrittes und die Erhaltung der vorhandenen Sehkraft werthvoll genug.

Dr. J. A. S. Grant (Bey) aus Kairo verliest an Stelle des am Erscheinen verhinderten Dr. Brugsch (Kairo) dessen Arbeit: Ueber die Prädisposition zu Glaucom.

Die vermehrte Tension könne auf zwei Weisen zu Stande kommen: entweder durch vermehrte Secretion oder durch Retention der normalen. Er halte letzteres, wenigstens in manchen Fällen, für das wahrscheinlichste. Es wäre fraglich, ob Augen mit kleinen Hornhäuten mehr veranlagt seien, und er wolle einige statistische Mittheilungen in dieser Beziehung geben.

Die Prädisposition der semitischen Race sei bemerkenswerth. Bei den anderen Racen erkranken 1%, bei den Semiten 4%. Zu seinem Erstaunen habe er auch bei Kindern Glaucom gesehen. Die Cornea des Aegypters sei entschieden kleiner als die anderer Racen; ob der ganze Augapfel kleiner sei, habe er, weil das Klima eine rasche Zersetzung frischer Präparate herbeiführe, leider nicht feststellen können. Nach der Iridectomie scheine eine Relaxation und sogar eine Vergrösserung des Hornhautumfanges einzutreten, wie man das bisweilen an der Vergrösserung des Coloboms längere Zeit nach der Operation merken könne.

VII. Sitzung vom 8. September Nachmittag.

Dr. A. G. Sinclair (Memphis, Tenn.): Ein Fall von doppelseitigem Glioma retinae.

Vortr. giebt die Krankengeschichte und Diagnose des Falles, den er noch 6 Jahre lang nach der doppelten Enucleation zu beobachten Gelegenheit hatte.

Die Section, die von Dr. T. Mitchell Prudden und Dr. Carl Heitzmann, unabhängig von einander, gemacht wurde, hatte ein Gliosarcom ergeben. Das Kind war während der 6 Jahre gesund geblieben.

Dr. Keyser (Philadelphia) hält es für zweifelhaft, ob in Fällen dieser Art das Kind länger als 18 Monate oder 2 Jahre leben würde. Einer seiner Fälle hatte 7 Jahre gelebt, ein anderer ging 18 Monate nach der Operation an einem Hirngliom zu Grunde.

Dr. Power theilt diese Skepsis trotz einiger günstiger Erfolge.

Dr. Galezowski, der nur 4 Fälle gesehen, sah einen durch die Operation genesen.

Dr. Reynolds sieht keinen Grund ein, wenn die Geschwulst in der Retina entstanden ist, an dem Erfolg der Operation zu zweifeln. Er sah in einem Falle während zehn Jahren kein Recidiv.

Dr. Randolph (Baltimore) bemerkt hierzu, dass er bei einer mikroskopischen Untersuchung nicht die Retina, sondern den Sehnerven als Ursprungsstätte der Geschwulst nachweisen konnte.

Dr. H. C. Paddock (New-York): Ergotin in der Augenpraxis.

Redner rühmt die vorzüglichen Wirkungen des Ergotins bei Congestionszuständen des Auges, Episcleritis u. m. Bei einer Pat., welche an conjunctivaler Congestion mit Schmerzen litt, war schon am 3. Tage jedes Unbehagen geschwunden. Ein anderer Fall, welcher an Conjunctivitis, Iritis, Retinitis und Ciliarneuralgie litt und bei der gewöhnlichen Behandlung nur temporär sich besserte, konnte nach wenigen Wochen geheilt entlassen werden. Das Ergotin müsse in starken Dosen mehrere Tage hindurch gegeben werden.

Mr. Power verliest eine Arbeit von P. H. Mules (Manchester): Evisceration und künstlicher Glaskörper.

Sie ist den Lesern dieses Centralblattes aus den Berichten der Ophthalm. Society of the United Kingdom hinreichend bekannt. P. bemerkt dazu, dass er unter 12 Malen drei schlechte Resultate gehabt habe; in einem Falle trat Eiterung ein, in den zwei anderen gab die Wunde nach und die Glaskugel stürzte heraus.

Mr. Cross (Bristol) hofft, dass die Mules'sche Operation Bestand haben wird. Die Beweglichkeit des künstlichen Auges sei eine viel vollkommenere, als über dem natürlichen Stumpf, weil die Muskeln fast wie am wirklichen Bulbus ansetzten. Die Gefahr der sympathischen Ophthalmie sei allerdings nicht ausgeschlossen, doch solle das Verfahren gar nicht mit der Enucleation wegen drohender sympathischer Ophthalmie concurriren.

Dr. Galezowski möchte unterschieden wissen zwischen Evisceration und dem Einsetzen der Glaskugel. Zum ersten Male sah er die Operation vor 14 Jahren von Prof. Richet machen. In Folge starker Entzündung, die auf die Operation folgte, war es nicht möglich, die Glaskugel einzusetzen. In einem anderen Falle hatte sich nach der vollkommen gelungenen Operation nach sechs Monaten in der Wundgegend eine Fistel gebildet, gegen welche kein Antiphlogisticum und keine Antisepsis half. Die Enucleation musste nachgeschickt werden. Ein Jahr reiche nicht aus, um in dieser Hinsicht zu entscheiden. Bei drohender sympathischer Ophthalmie droht durch das kleinste stehen gebliebene Stückchen Scleretica Gefahr, bei der Enucleation darf nichts von der Sclera am Opticus haften bleiben.

Dr. Baker (Cleveland) führt als Beweis, dass der Augapfel einen Fremdkörper ohne Schaden tragen könne, den Fall eines Pat. an, der seit einer schweren Verbrennung des Auges durch Schwefelsäure einen Glassplitter trägt.

Dr. Keyser (Philadelphia) will die Mules'sche Operation versuchen. Auch er hat nach Evisceration heftige Entzündung beobachtet. Nach einer Enucleation, bei welcher Sclerotica stehen geblieben war, sah er sympathische Ophthalmie auftreten. Er hält eine frühzeitige Evisceration für besser.

Dr. Dibble (St. Louis) glaubt, dass in Fällen, wo, wie er es 2 mal beobachtete, Knochenbildung in der Sclera stattgefunden hat, die eingelegte Glasmurmel irritiren und dadurch sympathische Reizung hervorrufen könne.

Dr. R. L. Randolph (Baltimore): Beiträge zur sympathischen Ophthalmie.

Vortr. hat Injectionsversuche mit Farbstoff und Milzbrandbacillen an Augen gemacht und gefunden, dass selbst in neurectomirten Augen die injicirten Stoffe von der hinteren Kammer zum Gehirn gelangt waren, auch wenn das abgeschnittene Opticusende frei war — ein Beweis, dass ein Lymphstrom von den hinteren Partien des Auges zum Gehirn ziehen müsse, der unabhängig von den Lymphbahnen des Sehnerven ist.

J. Richardson Cross (Bristol): Retinoskopie, eine schnelle und zuverlässige Methode, Refractionsfehler zu bestimmen; eine Untersuchung von grösstem praktischem Werth.

Die Retinoskopie erfordere, abgesehen vom Accommodationskrampf, kein Atropin; Cocaïn reiche vollkommen aus. Der springende Punkt bei der Retinoskopie ist das vom myopischen Auge selbst in seinem Fernpunkt entworfene reelle umgekehrte Bild. Der Schatten, den man beobachtet, gehört diesem Luftbild. Wenn man keine Bewegung des Schattens wahrnimmt, so ist man in der Nähe des Fernpunktes. Die Refraction an der Macula zu messen, ist nicht leicht, die der Papilla nicht richtig, er wähle die dazwischen liegenden Partien. Die Resultate der Retinoskopie sind ganz befriedigend, nur in etwa $10^0/_0$ nicht. Die Differenzen zwischen den Untersuchungen mit und ohne Atropin sind nicht bedeutend und kommen für die cylindrische Correction nicht in Betracht.

Dr. Galezowski acceptirt die Methode, aber nicht den Namen. Der Schatten ist nach seiner Meinung von den Veränderungen der Cornea hervorgerufen, der richtige Name sei daher Keratoskopie. Wie Parent gezeigt hat, kann man mit ihrer Hülfe am besten das Staphylom der Hornhaut diagnosticiren. Für den Namen Pupilloskopie spreche nichts.

Dr. A. R. Baker (Cleveland): Retinoskopie.

Während in England und Frankreich die Retinoskopie allgemeinen Anklang gefunden habe, sei sie in Deutschland und Amerika fast noch gänzlich unbekannt. Prof. Hirschberg[1] und Loring weisen diese neue Methode zurück,

---

[1] Dr. B. sagt, ich hätte ihm in meiner Poliklinik, auf seine Frage nach dem Werth der Retinoscopy, geantwortet, es sei a lazy english method. Das ist nicht richtig; und Dr. B.'s Aeusserung nicht erlaubt. Ich habe daher an den Vorsitzen den der ophthalm. Section des internat. Congresses den folgenden Protest gerichtet: Dr. H. protests against this abuse of his spoken word, published incorrectly and without his permission. In his Centralbl. and Wörterbuch he has ennunciated his view on Retinoscopy; this can and ought to be taken as base for a scientific discussion.

weil man im aufrechten Bilde nicht nur ebenso leicht, sondern auch schneller dieselben Messungen machen könne. Aber die Acuratesse in der ophthalmoskopischen Refractionsbestimmung, wie sie diesen Autoritäten eigen sei, erlangen nur Wenige(?), und diese auch erst in späten(?) Jahren. Zur Erlernung der Methode eigne sich ein Emmetrop mit erweiterter Pupille am besten. Ob der Plan- oder Concavspiegel gebraucht werde, sei gleichgültig, der letztere scheine ihm passender. Die Bewegung des Schattens sei natürlich in beiden Fällen einander entgegengesetzt.

Dr. Burnett schlägt den Namen Skioskopie vor. Er bevorzugt den Planspiegel.

VIII. Sitzung vom 9. September Vormittag.

Mr. H. Power demonstrirt ein zusammenlegbares Taschenophthalmoskop, das in einem Futteral wie eine Brille getragen werden kann.

Dr. David Prince (Jacksonville) hat eine Arbeit über: „Einige Punkte in der Behandlung der Dakryocystitis und Krankheiten des Thränennasencanals" mit einer neuen Draincanüle eingesandt.

Dr. E. Smith (Detroit): Die Behandlung von Hornhautabscessen und Geschwüren mit Jequirity.

S. gebraucht mit Erfolg eine 3 % Lösung oder eine sehr geringe Menge gepulverten Jequiritysamens. Nur ein schwacher Reiz wird beabsichtigt, eine stärkere Reaction wie bei Trachom soll vermieden werden. Das Auge wird mit 2 % Borsäurelösung gereinigt und das Resultat ist fast gleichmässig überraschend gut. Die Hornhautnarbe ist oft kaum für jemand Andern als den Pat. sichtbar.

Dr. Galezowski hat mit Jequirity sehr trübe Erfahrungen gemacht und hält das Verfahren für gefährlich. Bei Intermittens habe er Hornhautulceration beobachtet, die er mit Chinin heilte. In einem anderen Falle half nach monatelanger Dauer der Verschwärung die Extraction eines Zahnes. Die beste Art der Behandlung sei die antiseptische; er streue 3 mal des Tages Jodoform auf die Geschwürsfläche, unter Cocaïn, und gebrauche die Dampfdouche 2—3 mal täglich 10 Minuten hindurch. Wenn das nicht hilft, so beize er mit (0,25 in 10,0) Argent. nitr. 1—2 mal täglich.

Dr. Smith erwidert, dass Galezowski das Jequirityverfahren nur bei Trachom geübt habe, nach de Wecker so lange, bis er begrenzte nekrotische Membranen erhalten habe. In solchen Fällen sei durch die Schwellung und Chemosis die Cornea zu Grunde gegangen. Er vermeide das Jequirity bei solchen sthenischen Krankheiten anzuwenden; gerade die asthenischen Zustände wären es, für die das Jequirity ein Stimulans sein solle.

Dr. S. Reynolds (Louisville): Zur Reform der Linsenbezeichnung.

R. will das Princip, die Bezeichnung der Linsen nach ihrer Brennweite, nicht gelten lassen und wählt den Krümmungsradius der Linse zum Maassstab. Die Ausführungen des Vortr. sind nach dem vorliegenden Text unverständlich, zumal sich denselben die Demonstration des bekannten Snellen'schen Phakometers anschliesst, das zur Bestimmung der Brennweite construirt ist.

Mr. J. R. Cross (Bristol) erhält auf die Anfrage, welches die Brennweite von Reynolds' Einheitslinse sei, den Bescheid, dass sie etwas weniger als 1" betrage.

Dr. Landolt betont, dass der Krümmungsradius, ein so genaues Maass er

gestatte, auch nicht ausreichend sei, weil der Brechungsindex des Glases nicht stets derselbe sei.

Dr. Burnett (Washington) bemerkt, dass der Praktiker die Kenntniss der Brennweite nicht entbehren könne. Reynolds' Bezeichnungen ermangeln der Einfachheit. Die gegenwärtige Dioptrienbezeichnung sei viel ansprechender.

Mr. Cross giebt zu, dass die vorgeschlagene Methode eine wissenschaftlich genaue ist. Das Metersystem sei aber vollkommen ausreichend, wenn es auch nicht ganz genau ist. Die Patienten wollen für eine bestimmte Distanz sehen können. Darnach verschreibe man die Brillen. Reynolds' complicirte Formulirung annehmen, hiesse wieder den Rückschritt zum alten Zollsystem machen.

Dr. Allen und Thompson vertreten ebenfalls das Dioptriensystem und nennen das vorgeschlagene Verfahren einen Rückschritt.

Dr. E. Jackson (Philadelphia): Die Bezeichnung der Prismen nach der kleinsten Ablenkung anstatt nach dem Brechungswinkel.

J. schlägt vor, da die Ablenkung der Lichtstrahlen durch das Prisma nicht nur vom Brechungsindex und dem brechenden Winkel, sondern auch vom Einfallswinkel abhängt, daher die übliche Bezeichnung nach dem brechenden Winkel ungenügend sei, als Maassstab die geringste Ablenkung zu wählen, mit anderen Worten diejenige Brechung des Lichtstrahls, wo dieser innerhalb des Prismas parallel der Basis verläuft. (!)

Dr. Landolt begrüsst diesen Vorschlag mit Freude. Er wird sich diese Idee angelegen sein lassen.

Auf Mr. Power's Anregung wird ein Comité (!) eingesetzt, das diesen Gegenstand in's Auge fassen und dem nächsten Congress Bericht erstatten soll.

Dr. G. S. Norton (New-York): Beziehungen zwischen leichten Graden von Astigmatismus und Kopfschmerz und Asthenopie.

N. berichtet über eine Reihe von Fällen, in denen er durch Verordnung von nur $^1/_4$ D-Cylindern mit auffälliger Schnelligkeit Besserung schuf. Solche Beschwerden durch geringen Astigmatismus kommen namentlich bei Kindern und jungen Mädchen zur Beobachtung. Bei hochgradiger Hypermetropie solle man lieber erst sphärische Gläser verordnen.

Dr. F. B. Tiffany (Kansas City): Ametropie.

Vortr. leitet seinen Vortrag mit statistischen Angaben über die Untersuchung von 2000 Schulkindern in Kansas City ein, die drei Racen, die weisse, rothe und schwarze, umfasste. Gegenstand der Untersuchung war das gesammte Verhalten des Auges, seine Affection und die eventuell angestrebte Cur. Die stärkeren Ametropien schienen den höheren Classen entsprechend zahlreicher zu werden. Accommodationsspasmen entwickeln sich zur Myopie. Alljährlich untersuchte und sorgfältig corrigirte Augen verloren allmählich die Neigung zur Zunahme der Anomalie. Die nussbraunen Augen zeigen am häufigsten Myopie. Die blauen und grauen sind stärker myopisch, als die braunen und schwarzen. Weiber sind häufiger myopisch als Männer und die Indianer sind meist emmetropisch.

Dr. Burnett (Washington) bezweifelt, dass in den Norton'schen Fällen der Astigmatismus wirklich nur $^1/_4$—$^1/_2$ Dioptrie betrug; die Correction sei keine vollkommene gewesen.

Dr. Herbert (Philadelphia) bestätigt, dass, trotzdem hohe Grade von

Astigmatismus oft genug keine Asthenopie machen, gerade sehr geringe sich hinter Kopfschmerzen und Asthenopie verbergen.

Dr. Tilley (Chicago) bemerkt zu Tiffany's Vortrag, dass alle Neugeborenen hypermetropisch sind, und Myopie gemeinhin nicht vor dem 6. bis 7. Lebensjahre beobachtet werde.

Dr. Young (Jowa) betont, dass ein unter Atropin corrigirender Cylinder nicht immer den Pat. befriedige; und eine sogen. cylindrische Correctionscur sei oft schlimmer als die ursprünglichen Beschwerden.

Dr. Dickinson (New-York) erwähnt einen Fall, wo reflectorische Nausea nach 3 Jahre langem Bestehen sehr schnell durch die Correction eines sehr geringen Astigmatismus gebessert wurde.

Dr. Baldwin constatirt in Bezug auf die Negerrace, dass er unter 900 Fällen nur in ca. 8% einen Refractionsfehler nachweisen konnte. Das scheine ihm die alte Doctrin, dass die Civilisation die Zahl der Augenaffectionen mehre, zu erhärten.

Dr. Calhoun (Atlanta) hat bei Negern nur sehr selten Refractionsanomalien beobachtet. 10—15 Jahre zurück kannte er nur einen einzigen kurzsichtigen Neger. Jetzt würden deren Augenleiden allerdings zahlreicher, specifische Hornhautaffectionen u. a., aber sie hätten nicht den schlimmen Charakter, wie bei den Weissen, und heilten vielfach ohne jede Behandlung. Glaucom sei äusserst selten bei den Negern beobachtet worden. C. sah nur 3 Fälle der Art.

Dr. Burnett bestätigt, dass die Myopie in den letzten Jahren bei den Negern zunehme, und macht darauf aufmerksam, dass die Neger auch nicht schielen. Glaucom komme vor, wenn auch seltener.

Dr. Galezowski glaubt, dass man bei Asthenopie ausser auf Ametropie auch auf weniger nahe liegende Dinge achten müsse. Oft sei die Extraction eines kranken Zahnes geboten, eine leichte Alteration in den Thränenwegen zu beseitigen.[1]

Dr. Reynolds hält die genaue Angabe der Pupillardistanz für Fern- und Nahebrillen für sehr wichtig.

Dr. E. Smith (Detroit) widerspricht den Angaben, dass Neger weniger häufig ametropisch seien, nach seiner Erfahrung. Auch habe er nicht selten Gelegenheit, Schieloperationen zu machen. Allerdings seien die Neger in seinem Landstrich vielfach Mischlinge.

Dr. Erwin (Ohio) constatirte als Augenarzt der Pennsylvania Railroad Company, dass ca. 25% aller Beamten astigmatisch seien, und doch nicht mehr als 20% von denen, die speciell eine Untersuchung verlangt hatten, Astigmatiker waren. Nur 10% von diesen bedurften einer cylindrischen Correction.

Dr. Norton schliesst die Discussion mit der Bemerkung, dass er den Astigmatismus genügend corrigirt glaube, wenn seine Patienten im Stande seien, alle Radien einer aus feinen Linien gezogenen Strahlenkrone gleichmässig gut zu erkennen.

Nach einigen Schlussworten des Präsidenten sprechen die Herren Power, Landolt und Galezowski dem Präsidenten wie den amerikanischen Collegen ihren Dank aus.

---

[1] Der Vortragende erwähnte mit Namensnennung den angeblichen diagnostischen Irrthum eines Fachgenossen. — Als aber der Pat. wieder von Paris nach Berlin zurückkehrte, war er eben nicht geheilt und musste die Berliner Brille tragen, um arbeiten zu können. H.

Nach der Vertagung der Versammlung demonstrirt **M. J. R. Cross** seine Methode der Retinoskopie mit Hülfe des Doyne'schen Optometers.

Peltesohn.

---

2) Congress der italienischen ophthalmologischen Gesellschaft zu Turin. 1887. September.

Präsident: Reymond.

Peschel stellt einen 15 j. Knaben mit linksseitigem idiopathischen, pulsirenden Exophthalmus vor. Vor 5 Monaten war nach vergeblicher, 9 Tage lang fortgesetzter Digitalcompression die Ligatur der Carotis communis gemacht worden. Wiewohl bedeutende Besserung eintrat, bestehen doch gegenwärtig leichte Pulsation und Prominenz des Augapfels, aneurysmatisches Geräusch, leichte Ptosis und Abducensparese, sowie Hyperämie des Augengrundes. $V = {}^{10}/_{30}$. In der Gegend der Incisura supraorbitalis ein pulsirendes Gefäss palpabel. Die Diagnose wird unter Ausschliessung anderer Möglichkeiten auf Ruptur der Carotis interna im Sinus cavernosus gestellt. Aetiologisch scheint wichtig, dass Pat. häufigem Herzklopfen, aber ohne organischen Fehler, unterworfen ist.

Angelucci hat einen Fall von Exophthalmus ohne Pulsation beobachtet, wo er die Diagnose auf Angioma cavernosum stellte und wo ebenfalls grosse nervöse Reizbarkeit des Herzens vorhanden war.

Gradenigo meint, dass auch das einfache Aneurysma der Carotis im Sinus cavernosus die Symptome des Exophthalmus pulsans hervorrufen könne, und so sich auch die Papillitis und venöse Stase im Hintergrund sich erklären lasse.

Angelucci spricht gegen diese Ansicht, da nicht einmal bei Thrombose der Vena centralis Stauung in der Retina auftrete. Er meint, dass der pulsirende Exophthalmus durch Aneurysma arterioso-venosum der Orbita hervorgebracht werde, wobei einer der grösseren Aeste der Art. ophthalmica betheiligt sei, dass aber das einfache Aneurysma der Carotis im Sinus cavernosus keine Symptome hervorrufe.

Peschel antwortet, dass in seinem Falle das einfache Aneurysma der Carotis im Sinus nicht zulässig sei, dass dieses nur bei rapider Entwickelung den pulsirenden Exophthalmus hervorrufe und die Pulsationen sich alsbald verlieren mit der Entwickelung des venösen Collateralkreislaufes. Darum haben langsam im Sinus entwickelte Tumoren und Aneurysmen keine Symptome in der Orbita gegeben. Er weist überdies auf den mehrmals bei Autopsie constatirten Befund des Aneurysma arterioso-venosum im Sinus hin.

Peschel stellt ein 28 jähr. Mädchen mit Chinin-Amaurosis vor. Dasselbe nahm wegen leichter catarrhalischer Pharyngitis vor 9 Monaten nur 3 bis 4 gr Chininum sulphuricum im Laufe von 6 Tagen. Es folgte Taubheit und Blindheit. Am 5. Tage nachher war bereits eine gewisse Sehschärfe vorhanden, aber Mangel der Farbenperception und hochgradige Gesichtsfeldbeschränkung. Jedes Auge: Gesichtsfeld senkrecht oval um den Fixirpunkt. Hochgradige Ischämie des Hintergrundes. Gegenwärtig, also 9 Monate nach der Intoxication, noch hochgradige Verengerung der Arterien wie Venen, erstere von weissen Contouren begleitet, leichte Atrophia optica, und dieser entsprechend Gesichtsfeldbeschränkung am meisten für die Farben Weiss und Grün, am wenigsten für Blau. Centrale Sehschärfe normal.

Gradenigo findet die geringe Dosis Chinin auffallend und sieht hier wahre Idiosyncrasie. Auch er hat ähnliche Fälle gesehen, aber mit grossen Chinindosen.

Bono meint, dass die Gesichtsfelder ihm den Eindruck hysterischer Amaurose machen.

Peschel erklärt, dass der positive ophthalmoskopische Befund absolut hysterische Amaurose ausschliesst und dass sein Fall ein ganz typischer, anderen bereits publicirten ganz analoger ist.

Angelucci: Die vorliegenden Gesichtsfelder weisen nicht auf hysterische Amaurose hin, das Blau müsste die geringste Ausdehnung haben. Er wirft Peschel vor, nicht das Gesichtsfeld für Violett geprüft zu haben.

Bono erwidert, dass nach Charcot Blau nicht das engste Gesichtsfeld habe bei der hysterischen Amaurose.

Angelucci widerspricht, indem Charcot seine frühere Ansicht geändert habe.

Rosmini empfiehlt grosse Schutzbrillen von Glas für die arbeitenden Classen, welche kleineren Hornhautverletzungen durch einspringende Fremdkörper ausgesetzt sind, und besteht darauf, dass der Congress sich für Einführung seiner oder ähnlicher Brillen im Princip ausspreche.

Gradenigo findet die Einführung der Schutzbrillen für sehr zweckmässig.

Rosmini zeigt kleine Glasschalen vor, ähnlich den Glasaugen, welche er nach v. Wecker's Vorgang bei Symblepharon nach Spaltung der Verwachsungen einlegt und so Heilung erzielt.

Devincentiis findet, dass diese Methode schon seit langer Zeit vorgeschlagen, aber als durchaus unzureichend verlassen sei. Aehnlich das Opistoblepharon von Albini, jetzt vergessen.

Gradenigo ist der Ansicht, dass der Reiz solch eines eingelegten Fremdkörpers im Gegentheil Symblepharon veranlasst, anstatt es zu heilen.

Rosmini schlägt eine Modification des Castorani'schen Operationsverfahrens gegen Ectropion inflammatorium vor, nämlich nach Entfernung eines Schleimhautstreifens zu nähen, anstatt zu cauterisiren, wodurch die Heilungsdauer abgekürzt werde.

Ferner fand er in einem Falle von Keratoconus, welcher trotz Iridectomie sich mit glaucomatösen Erscheinungen complicirte, neben Abtragung der Spitze vorzüglichen Effect von wiederholten Paracentesen.

Ferner empfiehlt er gegen Trachom Bepinselungen mit Sublimatlösung als von ausserordentlicher Wirksamkeit, wie bereits im Boll. d'ocul. veröffentlicht sei.

Bono hat von Sublimat wenig Resultate gehabt und hält Arg. nitr. und Cupr. sulph. für besser.

Devincentiis und Angelucci haben von Sublimat (bis 1 : 400, Bepinselungen) gute Resultate bei acutem Trachom, auch gegen Pannus, gesehen, nicht aber bei alten organisirten Granulationen.

Secondi empfiehlt die künstliche Reifung der Cataracten nach Förster's Methode, welche ihm durchweg gute Resultate gegeben. In diesem Jahre hat er 18 Fälle so gereift, darunter auch Cat. polar. post. mit beginnender Corticalcataract bei Myopie. Mit Schichtstaar hat er keinen Versuch gemacht. Er extrahirt 3—4 Wochen nachher.

Reymond hat einmal bei Schichtstaar ohne Resultat die Methode Förster's versucht.

Secondi meint, dass bei Schichtstaar die Methode noch zu versuchen ist.

Devincentiis lobt auch die Förster'sche Methode und betont, auch den Aequator der Linse zu reiben, da dort mehr gefährlicher Cortex zurückbleibt.

Angelucci spricht unter Demonstration schematischer Tafeln über die in der Retina stattfindenden Bewegungserscheinungen bei Licht- und Farbeneinfall in's Auge. Er schliesst Wärme als den wirksamen Factor aus, bestätigt die von Gradenigo gefundene Modification der Grösse der äusseren Körner und constatirt Aenderung in der Dicke der verschiedenen Schichten. Daran knüpft er die Ansicht, dass die Retina mehr als centrales, nicht als peripheres Organ des Sehens zu betrachten sei.

Gradenigo widerspricht der letzteren Ansicht, da die Bewegungen der Zapfen, Stäbchen etc. durch die Aetherwellen immer nur Bewegungen und noch nicht der Sehact sind. Ferner löst Reizung des Opticus sowie centrale Läsionen Lichtempfindung aus auch bei fehlendem Auge.

Falchi erzählt, dass er die Pigmentbewegungen der Retina auch in Kaninchenembryonen beim Studium der Entwickelung der Retina beobachtet hat.

Tartuferi e Balbiano: Cloromercurato di Cocaîna. Verff. haben gefunden, dass bei Auflösung von salzsaurem Cocaïn in Sublimatlösung (1 zu 5000) das obige Doppelsalz sich niederschlägt, welches in Wasser nur ziemlich wenig löslich ist. Dasselbe hat nach zahlreichen, mit imbibirten Fäden angestellten Versuchen über Mikroorganismen nur geringe antiseptische Kraft, hat ferner nur geringe anästhesirende Wirkung und reizt die Conjunctiva.

Gradenigo zeigt und empfiehlt seine elektrische Brille, welche zur dauernden Anwendung des galvanischen Stromes dient. Die trockene Säule wird in einem Etui in der Tasche getragen und die Leitungsfäden erscheinen wie die Schnur eines gewöhnlichen Pince-nez.

Devincentiis exstirpirte eine grosse Cyste auf der Sclera, die bis an den unteren Cornealrand reichte. Histologisch untersucht zeigte dieselbe innen Pflasterepithel, an anderen Stellen gemischtes Epithel. Sie schien von einer Verbrennung herzurühren.

D. stellt an der Hand eines Falles eine neue Form von Lidcancroid auf, nämlich das von den Meibom'schen Drüsen ausgehende. Dasselbe stellte eine diffuse Verdickung dar, ähnlich derjenigen, welche für das von den modificirten Schweissdrüsen ausgehende Cancroid charakteristisch sein soll. Die Haut war intact. Die mikroskopische Untersuchung erwies ein Adenom mit Umbildung in Cancroid.

D. erzählt, dass er einen Cysticercus subconjunctivalis im inneren Augenwinkel exstirpirt hat, und überdies einen Fall von subretinalem Cysticercus beobachtet hat. In letzterem hat er versucht, durch Injection in die Blase den Parasiten zu tödten, kann sich aber noch nicht definitiv aussprechen.

Verdese liest eine Abhandlung über einen klinisch und darauf auch mikroskopisch untersuchten Fall von Ulcus serpens corneae. Er fand, dass die Membrana Descemeti durchaus undurchgängig für weisse Blutkörperchen ist und dass das Hypopyon nicht durch Immigration der Eiterkörperchen vom Geschwürsgrunde in die Kammer entstehe, sondern durch Durchbruch des Geschwürs in die Vorderkammer.

Silva berichtet über einen Fall von Ophthalmoplegia externa auf syphilitischer Basis, wo auch andere Hirnnerven betheiligt waren (der 1. bis 7. Hirnnerv). Er meint, dass derartige Fälle nicht auf Nuclearlähmung zu beziehen seien, sondern eine basale Affection zum Grunde haben. Heilte durch entsprechende Cur.

Angelucci schliesst sich der Ansicht an, dass es sich in solchen Fällen um basale Affection handelt, hat einen ähnlichen Fall beobachtet und schlägt dafür den Namen vor: Paralysis progressiva unilateralis nervorum cerebralium.

Bono stellt einen Kranken vor mit syphilitischer Ophthalmoplegia, wo alle Muskeln, ausser dem Obliquus superior und inferior, gelähmt, Pupillarreaction aber und Accommodation erhalten sind. Die Ursache muss central sein.

Guaita schlägt Eserin gegen Netzhautablösung vor, worüber er bereits veröffentlicht hat.

Secondi hat bei der von ihm vorgeschlagenen Operation (Idrodictiotomia) zugleich Eserin angewandt und von dieser Behandlungsweise besonders in Fällen, wo nicht zu schwere Affectionen des Hintergrundes vorliegen, Erfolge gesehen, namentlich in traumatischen Fällen ohne hinteres Staphylom.

Rosmini hat auch in einem Falle guten Effect von Eserin gesehen, sowie auch von Iridectomie.

Secondi und Angelucci erklären, dass sie von Iridectomie bei Sublatio retinae keinen Erfolg gehabt haben.

Gradenigo räth eine gemischte Behandlung, Pilocarpininjectionen, Druckverband, auch Operation und Eserin oder Pilocarpin local.

Guaita zeigt mikrographische Abbildungen von Präparaten eines Falles von Cataractoperation mit Iridectomie, wo Glaucoma consecutivum aufgetreten war. Auf der Vorderfläche der Iris befindet sich eine ausgedehnte Schicht proliferirten Cornealepithels.

Sperino zeigt verschiedene makroskopische Präparate vom Menschen, wo an den beiden Enden der Plica semilunaris je eine kleine Grube sichtbar ist. Daselbst befinden sich drüsige Bildungen, die bisher nicht beschrieben sind. Er fand dies 15 mal in 200 Leichen.

Ueberdies zeigt derselbe Präparate aus der Mitte der Plica semilunaris mit verzweigten Drüsenbildungen und Präparate von embryonalem Knorpel der Plica.

Saltini liest eine Arbeit über die Beziehungen von Schädel und Refraction. Derselbe beobachtete einen Fall von Cysticercus im Corp. vitr.

Tartuferi berichtet über histologische Details der Retina, speciell wies er mit Golgi's Methode die Gegenwart eines doppelten Netzwerkes in den reticulären Schichten nach, nämlich eines nervöser und eines bindegewebiger Natur.

Addario hat das Phänomen des Rothsehens bei geschlossenen Lidern studirt und gefunden, dass dasselbe nicht entoptischer Natur ist, sondern vom Blute der Lider herrührt.

Er präsentirt ausserdem eine Arbeit über eine neue entoptische Erscheinung. Er sieht unter gewissen Bedingungen ein Bild, bestehend aus grossen runden Zellen mit feinem Netzwerk dazwischen und bezieht dasselbe auf das Stratum der Ganglienzellen der Retina.

Gallenga erwähnt, dass König im Archiv für Ophthalmologie eine ähnliche Erscheinung beschrieben hat.

Bono empfiehlt Tebaïn für atrophische Erkrankungen des N. opticus, da dasselbe, wie bekannt, ähnlich wie Strychnin wirken soll.

B. spricht über Symblepharon-Operation und empfiehlt Transplantation benachbarter Conjunctiva.

Ferner stellt B. einen Kranken mit Geschwülsten in den oberen und unteren Augenlidern vor, welche er für Myxome hält.

Reymond fragt, ob es sich nicht vielmehr um amyloide Degeneration der Conjunctiva handele.

Falchi macht Mittheilungen über die Histogenese der Retina und des N. opticus, die er theils schon veröffentlicht hat, theils nächstens ausführlich veröffentlichen wird.

Gallenga theilt über die Structur der Pinguecula mit, dass er in derselben mehrfach einen in die Tiefe gehenden langen Hohlgang gefunden, der mit Epithel ausgekleidet ist. Er vermuthet, dass diese Thatsache für die Theorie der Entwickelung des Pterygium von Wichtigkeit ist, welches schon Horner von der Pinguecula ableitete.

G. theilt seine bereits veröffentlichten bacteriologischen Studien über oberflächliche Keratitis mit.

Ferner bestätigt G. für den Xerosebacillus den Mangel pathogener Eigenschaften und findet, dass man von den typischen Herden in Culturen sehr verschiedenartige Mikrokokken entwickeln kann, worüber er nächstens Ausführliches veröffentlichen wird. Eserin, wie auch andere Alkaloide, sistirt in den Culturen die Entwickelung des Xerosebacillus, hat aber, wie auch Schweigger angiebt, klinisch keine therapeutische Wirkung.

Bono erhielt auch am Kranken gute Resultate mit Eserin.

Gallenga ist der Ansicht, dass diese Resultate nicht dem Eserin, sondern der guten Ernährung zuzuschreiben sind.

Secondi jun. beschreibt einen Fall von Tuberculose des Auges und einen anderen von myxomatösem Polyp der Conjunctiva.

Reymond macht Mittheilung über Aenderung der Richtung des Meridians bei Astigmatismus in Folge von Accommodation. Bereits veröffentlicht.

Devincentiis beschreibt einen Fall von doppelseitiger Stauungspapille bei Hirntumor, welcher das Schädeldach perforirte.

D. empfiehlt sein bereits veröffentlichtes Verfahren bei Blepharoplastik.

Neapel wird als Sitz des nächsten Congresses (1889) bestimmt.

Sämmtliche erwähnte Originalarbeiten, die auf dem Congress vorgelegt worden sind, werden in verschiedenen Fachzeitschriften veröffentlicht werden. Der Congress selbst wird nur einen Auszug derselben redigiren.

Peschel.

Referate, Uebersetzungen, Auszüge etc.

Untersuchungen über die Entstehung der Kurzsichtigkeit, von Dr. J. Stilling, Professor an der Universität Strassburg. Mit 71 Figuren im Text und 17 lithogr. Tafeln. 216 S.

In seiner ziemlich umfangreichen, aber auch alles Wesentliche erschöpfenden und Neues bringenden Arbeit über die Entstehung der Myopie stützt sich Verf. auf eigene Untersuchungen speciell anatomischer Art, wie sie bisher über diesen Gegenstand in gleicher Anzahl und Genauigkeit wohl noch kaum vorgenommen wurden.

Im 1. Capitel (Bisherige Theorien) weist S. darauf hin, dass von den bisherigen Theorien keine einzige recht habe Wurzel fassen können. Sowohl die Accommodations- als die Convergenztheorie seien schon widerlegt, aber auch die neueste Theorie, wie sie in letzter Zeit in ziemlich bestechender Weise auf Grund anatomischer Untersuchungen speciell von Hasner und Weiss verfochten wurde (Zerrung am Sehnerven bei Convergenz in Folge zu kurzer Abrollungsstrecke desselben), kann Verf. nicht gelten lassen, insofern er bei sehr zahlreichen Messungen am Cadaver zwar verschiedene Abrollungsstrecken fand, dieselben jedoch in keinem constanten Verhältniss zur Axenlänge des zugehörigen Auges standen. Fernerhin hat S., um die von Weiss beschriebenen Zerrungsphänomene zu studiren, am Cadaver nach Wegmeisselung des Orbitaldaches und Entfernung des M. levator palp. sup. und M. rect. sup. (jedoch mit möglichster Schonung des Orbitalfettes) direct die Spannung des Sehnerven beobachtet, während er die Augenmuskeln einzeln oder zu zweien oder zu dreien verkürzte. Es stellte sich dabei heraus, dass die Zerrungserscheinungen am Sehnervenumfang mit der Länge des Nerven gar nichts zu thun haben. Man sieht Zerrung bei der grössten, keine Zerrung bei kleinen Abrollungsstrecken. Verf. weist ferner durch Rechnung am schematischen Auge nach, dass bei Convergenzstellung, wie sie gewöhnlich dem Auge bei Nahearbeit zugemuthet wird, die Abrollungsstrecke so klein ist, dass auch ein nahezu gestreckt verlaufender Sehnerv nicht gezerrt werden würde. — Was die Knies'sche Theorie anlangt, der das Wesen der Myopie in einer Entzündung sucht, so ist S. der Ansicht, dass dieser Autor klinisch trennbare Formen zusammenwirft zu einer. Die Entzündung spiele bei gewissen Formen der Myopie eine Rolle, aber nur nebensächlicher und untergeordneter Art.

Im 2. Capitel (Einleitendes. Anatomische Untersuchungen an normalen Augen. Erste Sectionsreihe) kommt Verf., nachdem er festgestellt hat, dass die starke Inanspruchnahme der Accommodation und der Convergenz keine Kurzsichtigkeit hervorbringt, während die Annahme, dass Nahearbeit Myopie erzeugt, zu Recht bestehen bleibt, durch Exclusion dazu, die kleinen, stetig auf einander folgenden Muskelbewegungen zu beschuldigen, wie sie bei der Nahearbeit, besonders beim Lesen und Schreiben, wirksam sind. Es handelt sich dabei um die Recti laterales, den Rectus inferior und Obliquus superior. Den Obliquus inferior und Rectus superior kann man ausser Acht lassen, da sie nur für Augenblicke, nämlich beim Beginn der neuen Seite, in Anspruch genommen werden. Von den vier beim Lesen thätigen Muskeln werden nun wieder die Recti laterales am wenigsten angestrengt. Zwar sind sie fortwährend in Anspruch genommen, jedoch lösen sie sich häufig, wenn auch nur einige Augenblicke, gegenseitig ab. Der Rectus inf. aber und der Obliquus sup. sind in fortwährender activer Spannung und werden nur beim Beginn einer

neuen Seite für einen Moment von den Augenhebern abgelöst. — Studirt man nun die Wirkungsweise der Muskeln am Cadaver in der oben beschriebenen Weise, so findet man, dass bei Contraction der Recti, gleichviel ob eines Rectus allein oder allen drei, der Bulbus gegen das retrobulbäre Fettpolster zurückgezogen wird. Ganz anders verhält sich der Obliquus sup. Er zieht den Sehnerven nach vorn, bald mehr, bald weniger. In vielen Fällen wird der Sehnerv dabei zugleich etwas in die Höhe und medianwärts gezogen. Während also die Wirkung des Rectus int. auf den Bulbus immer die gleiche bleibt, ist die des Obliquus eine wechselnde. Es erklärt sich dies daraus, dass der Verlauf des Rectus ein constanter, der des Obliquus dagegen ein sehr variabler ist, wovon noch eingehender die Rede sein wird. Bei Rectuscontraction verkürzt sich also der Sehnerv ein wenig, bei Obliquuscontraction dagegen verlängert er sich, manchmal kaum merklich, wenn der Sehnerv zugleich in die Höhe und zur Seite gezogen wird, in den meisten Fällen aber um sehr gut messbare Strecken (bei stärksten Effecten höchstens 2—3 mm). Der Obliquus ist demnach der einzige Muskel, der am Sehnervenumfang eine Zerrung ausüben kann. Dieselbe hängt jedoch nicht sowohl von der Länge und Krümmung des Sehnerven ab, sondern hat nach physikalischen Gesetzen um so grösseren Effect, je lockerer die Verbindung an der gezerrten Stelle ist, und je kürzer, stossweiser und rascher auf einander folgend die einzelnen Bewegungen sind. Die Zerrung durch den Obliquus wechselt nach Ort und Modus ausserordentlich, fehlt auch oft gänzlich; sie ist jedoch, wenn sie vorhanden ist, noch stärker bei gleichzeitiger Contraction des Rectus internus. — Eine zweite auffällige Wirkung der Obliquuscontraction ist die Compression des Bulbus, die meist, aber nicht immer statthat; und durch welche das Auge im Längsdurchmesser, ein wenig aber auch im Querdurchmesser grösser wird. Der Rectus hingegen drückt das Auge gegen das orbitale Fettpolster und plattet es so von vorn nach hinten ab. Er thut das nur bei stärkerer Contraction und der Effect ist nicht auffällig, aber constant. Der Grund, warum die Compression durch den Obliquus oft sehr stark ist, oft auch ganz fehlt, liegt in rein anatomischen Verhältnissen; der Verlauf und Ansatz des Obliquus ist eben ausserordentlich wechselnd. — Was die Zerrung am Opticus anlangt, so unterstützt der Internus den Obliquus, betreffs der Compression des Bulbus aber sind beide Muskeln Antagonisten, meist jedoch mit Ueberwiegen des Obliquus. Zum Beweis für diese Behauptungen schliessen sich die ersten 53 Sectionsberichte über 106 Fälle an und es zieht nun S. aus allen angeführten Thatsachen und speciell aus der einen, dass nur der Obliquus in Folge seines eigenthümlichen Verlaufes im Stande ist, gelegentlich seiner Contraction durch Ausübung eines Druckes die Sagittalaxe zu verlängern, den Schluss, dass Myopie entstehe durch einseitiges Längenwachsthum unter Muskeldruck. Es wird durch diese Annahme zugleich ein hauptsächliches klinisches Moment erklärt, nämlich das Stehenbleiben der Myopie mit Beendigung der Wachsthumsperiode. Es würde sich ferner ergeben, dass die unter Einfluss der Nahearbeit und des durch letztere bedingten Muskeldruckes in die Länge gewachsenen Augen nicht krank, sondern nur durch anomales Wachsthum deformirt sind. — Auch der Conus, der seine Entstehung einer localen Zerrung verdankt, kann nur durch die Zerrung, die der Obliquus am Sehnerven hervorruft, bedingt sein, da der Internus, wie schon nachgewiesen, den Opticus nicht zerrt. Je nach dem Verlauf des Obliquus entsteht ein Conus oder nicht, und je nach dem Verlauf des Obliquus wechselt die Richtung der Zerrung und damit der Ort für den Conus. Also: ohne Zerung oder Compression durch den Obliquus keine Myopie und kein Conus, bei

Zerrung ohne Compression Conus ohne Myopie, bei Compression ohne Zerrung Myopie ohne Conus, bei Compression mit Zerrung Myopie mit Conus. Ceteris paribus muss übrigens die Zerrung am Sehnerven um so ergiebiger ausfallen, je lockerer die Verbindung an der gezerrten Stelle ist, und es fand S. bei in diesem Sinne ausgeführten anatomischen Untersuchungen in der That, dass grosse Verschiedenheiten betreffs der Dicke und Festigkeit des Scheidenansatzes bestehen. Mitunter ist die Scheide so dick wie die Sclera und ohne Lücken und dementsprechend der Zwischenscheidenraum sehr eng, mitunter auch ist sie viel dünner und zeigt deutliche Gewebslücken, wobei der Zwischenscheidenraum weit ist.

Im 3. Capitel (Genauere Untersuchungen über den Verlauf des Obliquus sup. und über die Augenmuskelwirkung überhaupt, mit besonderer Rücksicht auf die Form des Auges [in Gemeinschaft mit Dr. Pfitzner bearbeitet]) findet sich eine zweite Sectionsreihe von 100 Fällen, welche in Bezug auf die im vorigen Capitel aufgestellten Behauptungen untersucht wurden und dieselben durchgehends bestätigten. Der Ansatz und Verlauf des Obliquus ist sehr variabel. Bald umgreift die Sehne den Bulbus, bald kommt sie steil von der Trochlea herunter, sodass sie dem Bulbus nicht anliegt. Die Sehne verläuft bald schräg temporalwärts, bald quer, oft den Bulbus temporalwärts umgreifend, oft auch nahe der Mittellinie ansetzend. In einigen Fällen verläuft die Sehne auch schräg sagittal, der Medianlinie sich nähernd. Entsprechend dem Verlauf der Sehne verläuft auch die Schnürfurche im Bulbus bald mehr quer, bald mehr schräg oder gar der Länge nach, und ist um so ausgeprägter, je mehr die Sehne dem Bulbus anliegt. Auch die Zerrung am Sehnerven ist je nach dem Verlauf der Obliquussehne verschieden. Meist verläuft die Sehne auf den äusseren Umfang des Sehnerven zu, nach aussen-unten; läuft die Sehne aber mehr quer, so wird das Auge bei Obliquuscontraction gegen den Sehnerven torquirt. Es entsteht dann eine eigenthümliche Zerrung am oberen Sehnervenumfang, die sich als Torsions- oder Rotationszerrung bezeichnen lässt. — Eins der wichtigsten Resultate der vorliegenden Untersuchungen ist auch die Feststellung der Abhängigkeit der Form des Auges von den auf dasselbe einwirkenden Muskelkräften. Die Augen zeigen häufig im hinteren Abschnitt Buckel oder sind breiter als lang, dabei aber sonst normal. In diesen letzteren Fällen verläuft die Obliquussehne beinahe in der Medianlinie. In der Regel freilich ist der Längsdurchmesser der grössere, und zwar umsomehr, je weiter die Obliquussehne temporalwärts verläuft; denn je mehr der Sehnervenansatz nasalwärts ist, desto weniger ist eine Compression möglich. Auch die Höhe der Trochlea macht etwas aus: je weniger hoch dieselbe steht, desto mehr kann ceteris paribus die Sehne dem Bulbus anliegen. Liegt die Trochlea sehr hoch und in Folge dessen die Sehne dem Bulbus gar nicht an, so kann der verticale Durchmesser der grösste sein. Haben die Druckkräfte auf das Auge überhaupt noch nicht gewirkt, wie z. B. bei den Neugeborenen, so ist der Bulbus nahezu kugelig. — Die Pa ist kreisrund in den Fällen, wo keine Zerrung am Sehnervenumfang statthat, sonst aber, ebenso wie der Scleralring, falls einer vorhanden ist, oval, und zwar entsprechend dem Zug der Obliquussehne. Die Dicke der Sclera scheint für die in Rede stehenden Veränderungen nicht von Bedeutung zu sein.

Im 4. Capitel (Relationen zwischen normalen und myopischen Augen) betont Verf., dass weder der Conus für das kurzsichtige Auge charakteristisch ist, noch auch die absolut grössere Axenlänge. Der Conus entwickelt sich nur leichter bei Myopie, da beim Nahesehen die Obliquuscontraction mit

der consecutiven Zerrung am Sehnervenumfang öfter und ausgiebiger stattfindet, und es giebt hier Uebergänge vom normalen zum myopischen Auge, wie man sie postuliren muss, wenn man annimmt, dass myopische Augen aus normalen entstehen. Auch die absolut grössere Axenlänge findet sich nicht unbedingt bei den myopischen Augen, sondern nur die relativ grössere. Messungen, die S. vornahm, und andere Messungen Jäger's und Arlt's zeigen, dass nicht immer einem bestimmten Refractionszustand eine bestimmte Axenlänge entspricht, wenngleich natürlich gewöhnlich das myopische Auge das längere ist. Ist aber die Refraction in manchen Fällen bei gleicher Axenlänge verschieden und bei verschiedener Axenlänge gleich, so kann der Unterschied resp. die Gleichheit der Refraction nur durch Unterschiede in der Krümmung der brechenden Flächen bedingt sein. Und diese ziemlich bedeutenden Unterschiede in der Hornhautkrümmung existiren, wie Verf. im

5. Capitel (Bedeutung der Hornhautkrümmung) nachweist. Er fand die Krümmung (im horizontalen Meridian gemessen) ziemlich verschieden bei verschiedenen Augen, im Allgemeinen aber bei schwächeren Myopien (bis — 2,0 D) schwächer, bei stärkeren Myopen stärker. Verf. ist deshalb nicht der Ansicht Tscherning's, dass man die Myopie in eine physiologische Form und in eine von der Nahearbeit abhängige Anpassungsmyopie eintheilen könne, sondern glaubte nur eine Form annehmen zu dürfen: die Myopie entsteht durch Wachsthum des Auges unter Muskeldruck und hängt es von der ursprünglichen Hornhautkrümmung ab, welchen Grad die Myopie erreicht. Das normale Auge ist leicht hypermetropisch und es ist deshalb schon das sogen. normale oder emmetropische Auge ein unter Muskeldruck deformirtes.

Im 6. Capitel (Anatomische Befunde bei Myopie) theilt Verf. die Sectionsbefunde von 10 myopischen Augen mit. Bei allen fiel zunächst die starke Entwickelung der äusseren Augenmuskeln auf. Die Augen mit mittlerer Myopie zeigten Axenlängen, die von denen des normalen Auges entweder gar nicht oder nur unbedeutend abwichen. Die temporale Hälfte war übrigens immer umfangreicher als die nasale. Die Sclerotica zeigt keine Verdünnung am hinteren Pol. Die Augen mit hochgradiger Myopie hingegen zeigten in allen Durchmessern beträchtliche Vergrösserung, und zwar am meisten im Längsdurchmesser, in einem Fall auch im Querdurchmesser. Die grösste Längsausdehnung ist in manchen Fällen mehr temporalwärts, in den anderen mehr nasalwärts zu finden. Die Sclera ist bei diesen Augen ausnahmslos an der Stelle der grössten Ausdehnung verdünnt und bläulich durchscheinend. Glaskörperablösung liess sich nicht nachweisen, wohl aber Zerstörung des Glaskörpers und Höhlenbildung innerhalb seines Gewebes. Die Vorderkammer zeigt sich beträchtlich erweitert, die Sehnervenscheide ist im Gegensatz zu dem Befund bei schwächer myopischen Augen verdünnt und in der schon beschriebenen Weise abgehoben. Die allen myopischen Augen eigene Vergrösserung der Pa ist jedoch bei den hochgradig myopischen Augen nicht mehr ausgeprägt, als bei den anderen. Sämmtlichen myopischen Augen ist auch die starke Entwickelung des Ciliarmuskels eigen. — Besondere Aufmerksamkeit widmete S. bei seinen mikroskopischen Forschungen dem Conus. Er fand, dass, während in der Norm der Scleroticalcanal einen nach der Retina zu sich verjüngenden, abgestumpften Trichter darstellt, bei den myopischen Augen dieser Canal entweder (bei den schwächeren Graden) in toto temporalwärts verzerrt ist, wobei die temporale Wand mehr betroffen wird, oder (bei den stärkeren Graden) nach allen Seiten mehr oder weniger aus einander gezogen erscheint, so dass die Oeffnung des Trichters jetzt nach der Netzhaut zu sieht. Diese in Folge der Verziehung

durch die durchsichtige Sehnervenmasse hindurch sichtbar werdende Partie der Innenwand des Scleroticalcanals imponirt uns als Staphyloma posticum. Das Staphylom, und das ergiebt sich aus den mikroskopischen Befunden, ist nicht, wie bisher, aufzufassen als eine atrophische Stelle der Chorioidea, durch welche die Sclera durchscheint, sondern lediglich als ein optisches und ein perspectivisches Phänomen. Ein seitlich ausgezogener Trichter, von vorn gesehen, giebt nach den Gesetzen der Perspective die Sichelform. Das Pigment, das man so häufig im Bereich des Conus sieht, ist nicht übrig gebliebenes Stromapigment der Chorioidea, sondern das normale Pigment des Scleroticalcanals. Selbst die grossen ringförmigen Staphylome bei hochgradiger Myopie sind nichts weiter, als durch Dehnung colossal auseinander gezerrte Nn. optici, resp. Scleroticalcanäle. (Natürlich sind hier nicht mit einbegriffen die grossen bizarren Figuren, wie sie bei excessiver Myopie in weitem Umkreis den Sehnerveneintritt umgeben und die in der That nur eine Chorioidealatrophie darstellen.) Das, was man bei Staphylom bisher als eigentliche Papille ansah, ist nur der optische Ausdruck für die Lamina cribrosa. Die Chorioidea in der Nähe des Conus zeigt keinerlei Veränderung, weder entzündlicher noch atrophischer Natur. Nur bei den excessiven Myopien mit sogen. monströsen Staphylomen findet man die Chorioidea durch Druck degenerirt, ebenso die Retina verändert und oft beide verklebt. — Die anatomische Untersuchung der myopischen Augen weist mit Deutlichkeit darauf hin, dass wir es dabei mit zwei grundverschiedenen Formen zu thun haben. Auf der einen Seite finden wir normale Augen, die etwas deformirt sind und sonst Veränderungen zeigen, die auch im normalen Auge, nur etwas weniger ausgeprägt, vorkommen; auf der andern Seite haben wir es mit Augen zu thun, die alle Zeichen pathologischer Dehnung an sich tragen. Verf. fasst deshalb die excessive Myopie als einen hydropischen Process auf, als eine Hydrophthalmie, als einen glaucomatösen Process im jugendlichen, nachgiebigen Auge und sieht in den Befunden bei staphylomatösen und speciell hydropischen Augen ganz analoge Verhältnisse wie bei der deletären Myopie. Auch bei diesen Augen ist ebenso wie bei den excessiv myopischen die Form abhängig vom Muskeldruck des Obliquus superior, auch bei diesen ist die Sclera an der Stelle der grössten Dehnung so verdünnt u. s. w. Excessiv myopische Augen sind nicht krank, weil sie myopisch sind, sondern sind myopisch, weil sie krank sind. Gemeinsam ist den beiden Formen von Myopie nur die Refraction, die starke Entwickelung des M. ciliaris und die Sichelform am Conus. Es giebt zwischen beiden Formen keine Uebergänge.

Im 7. Capitel (Die Myopie in ihren klinischen Beziehungen) macht Verf. darauf aufmerksam, wie gut es mit seiner Annahme zweier ganz verschiedener Processe bei Myopie übereinstimme, dass die mittlere Myopie fast immer mit Beendigung des Wachsthums stationär werde, während sich die höheren Grade dadurch im Weiterschreiten nicht aufhalten lassen. Ferner sehen wir, z. B. bei sehr jungen Individuen, hochgradige Myopien, die sicher von der Nahearbeit nicht abhängen. Ausserdem stimmt mit des Verf.'s Ansicht der Umstand überein, dass man selten herabgesetzte S bei mittlerer Myopie findet, und wenn man sie findet, dieselbe meist durch Astigmatismus (manchmal vielleicht retinalen Astigmatismus) bedingt ist, während bei der andern Form die S stets empfindlichen Schaden leidet. — Uebergänge aus der einen in die andere Form giebt es nicht, und wenn auch die Refraction continuirliche Uebergänge zeigt, so braucht es deshalb noch nicht auch der anatomische Befund zu thun. Klinisch allerdings lassen sich die beiden Formen im Anfang nicht im-

mer sicher von einander scheiden. Es kann ja auch vorkommen, dass beide Formen sozusagen gleichzeitig bestehen. — Betreffs der Vererbung der Myopie nimmt S. an, dass es nur die Disposition sei, die sich vererbe. Ist die Orbita sehr hoch, so kommt der Obliquus sehr steil von oben herab und comprimirt das Auge nicht, ist die Orbita sehr niedrig, so findet das Gegentheil statt. S. glaubt nun, dass, da sich die Schädelform doch entschieden vererbe, auf die beschriebene Art auch Disposition zur Kurzsichtigkeit auf die Nachkommen übergehe. Untersuchungen in dieser Hinsicht an den Schädeln verschiedener Racen beweisen, dass kein Volk gegen Myopie immun ist.

Im 8. Capitel (Die Myopie im täglichen Leben) betont Verf. zunächst, dass die nicht deletäre Myopie (und diese lässt sich ja doch nur von uns beeinflussen) keine so grosse Gefahr darstelle, als man gewöhnlich annehme, dass man aber natürlich trotzdem gegen sie ankämpfen müsse, da wenigstens die höheren Grade (über — 3,0 D) entschieden mehr Nachtheil als Vortheil brächten. Nach der Theorie des Verf.'s ist natürlich die Wirkung des Obliquus sup. nach Möglichkeit einzuschränken, erstens durch Verringerung anhaltender Nahearbeit und zweitens dadurch, dass man Bücher und Hefte mehr in breitem als hohem Format wie bisher herstelle (Schreibhefte z. B. in der Form zusammengehefteter schmaler Papierstreifen, die nur wenige Zeilen fassen). Zugleich soll die richtige, d. h. so viel als möglich neutralisirende Brille verschrieben werden, speciell auch mit Berücksichtigung selbst des schwächsten Astigmatismus. Ferner empfiehlt Verf. beim Lesen und Schreiben ein von unten nach oben verschiebbares Pult, das dem Obliquus sup. einige Arbeit abnimmt, während er das Kallmann'sche Durchsichtsstativ verwirft, insofern es compensatorische Kopfbewegungen nicht zulässt.

Im 9. Capitel (Geschichtliche Bemerkungen zur Myopiefrage) weist S. nach, dass die Myopie nicht eine Krankheit der letzten Jahrhunderte ist, sondern schon im Alterthum und Mittelalter als etwas Gewöhnliches vorkam und im

10. Capitel (Zur Geschichte der Concavbrille) erklärt Vf., dass der bekannte Edelstein, durch den Nero im Circus blickte, eine Concavlorgnette gewesen sei, sowie dass die ersten Concavbrillen zwischen 1550 und 1560 aufgekommen sind.

In den die Arbeit beschliessenden historischen und literarischen Anmerkungen ist noch die Ansicht hervorzuheben, dass das Wort „Brille" nicht, wie gewöhnlich angenommen wird, von „Beryll", sondern von dem mittellateinischen „parilium", italienisch „pariglia", d. h. „zusammengehöriges Paar", abzuleiten ist, und dass man nicht die Gläser, sondern die Fassung darunter verstand.

Die gründliche und fleissige Arbeit Stilling's enthält so viel des Neuen und Interessanten und ist so gut geschrieben, dass sie nicht nur der Ophthalmologe, sondern jeder Arzt mit Vergnügen lesen wird; auch ist die äussere Ausstattung eine durchaus würdige, insofern zahlreiche und recht gute Abbildungen im Text und auf Tafeln beigegeben sind. Dr. Ancke.

Journal-Uebersicht.

I. The Ophthalmic Review. 1887. August.

Kein Originalartikel. — Referate über:

1) Berlin's **Dyslexie.**

2) E. Jackson (Philadelphia): **When and how to use mydriatics in the eye.** (Reprint from „The Polyclinic".)

Verf. bespricht zuerst die Contraindicationen gegen den Gebrauch von Mydriatica, nämlich Glaucom, die Sehstörungen bei der Anwendung derselben und perforirende Ulcera am Hornhautrande. Von den gebräuchlichen Mitteln giebt er, wenn es sich um die blosse Erweiterung einer normalen Pup. handelt, dem Cocaïn (1 : 25) den Vorzug, weil es die grösste Dilatation hervorruft und dabei doch am ehesten einem nachträglich eingeträufelten Mioticum nachgiebt. Wo man die Accommodation vollständig erschlaffen will, ist das Cocaïn nicht verwendbar; hier ist, namentlich wo nur diagnostische Zwecke damit verbunden sind, das Homatropin (1 : 50,0) an erster Stelle zu gebrauchen. Andauernde Accommodationslähmungen werden besser durch Atropin oder Duboisin bewirkt. Die bei Cataract oft wünschenswerthe Dilatation der Pupille wird mit schwachen Lösungen von Atropin und Duboisin erreicht. Bei entzündlichen Zuständen der Iris und gegen Synechien müssen stärkere Lösungen von Atropin (1 : 60) und Duboisin (1 : 120,0) in Anwendung kommen. Um die Einträufelungen möglichst wirksam zu gestalten, muss der Abfluss derselben durch die Thränenwege verhindert werden. Am besten lässt man, während man die Punct. lacrymal. evertirt, die Tropfen einzeln über die Cornea rieseln.

3) E. Meyer: **Lehrbuch der Augenheilkunde,** in's Englische übersetzt von Freeland Fergus, M.B. (Glasgow).

Es folgen **Gesellschaftsberichte.**

September.

Operation for the advancement of the rectus with the capsule, by A. E. Prince (Jacksonville).

Die Vorlagerung der Tenon'schen Kapsel mit dem Muskel kennzeichnet sich nach der genauen Beschreibung mit Abbildungen, die Verf. von dem neuerdings beliebten Verfahren giebt, als eine nur einfache Modification der eigentlichen Muskelvorlagerung. Nach einem Einschnitt dicht am Cornealrande wird mit einer besonderen „Vorlagerungs-Pincette" der Muskel mit der Kapsel hervorgezogen und durch zwei ineinander greifende Fadenschlingen an der Stelle des ersten Einschnittes befestigt.

Es folgen **Referate** und **Gesellschaftsberichte.** Peltesohn.

II. The American Journal of Ophthalmology. 1887. July.

1) **A case of almost complete self-enucleation of both eyeballs,** by John F. Fulton, M.D. Ph. D.

Verf. berichtet über einen Fall von Selbstenucleation beider Augen, die von dem Pat. in der Trunkenheit in der Weise bewirkt worden war, dass er beide Daumen von dem Canthus externus aus hinter die Bulbi presste und letztere gewaltsam nach vorn riss, bis sie vor den Lidern locker an der Conjunctiva hingen. Der ärztliche Berather konnte hier natürlich nur die vom Pat. begonnene Operation kunstgerecht vollenden.

---

2) **On photographing the interior of the human eyeball,** by E. Starr, M.D. (Buffalo).

Die Schwierigkeit, den Augenhintergrund zu photographiren, welche darin

ihren Grund hat, dass die gewöhnlichen Platten für das aus dem Auge reflectirte rothe Licht nur sehr wenig empfindlich sind, suchte Verf. durch Herstellung geeigneter orthochromatischer Trockenplatten zu heben. Die käuflichen orthochromatischen Platten taugen wohl für grünes und gelbes Licht, müssen aber rothem Licht so lange ausgesetzt werden, dass sie praktisch ebenfalls unbrauchbar sind. Verf. wendet deshalb ganz besondere Schnelltrockenplatten an, die er nach einem ausführlich mitgetheilten Recept herstellt. Es gelingt damit allerdings auch noch nicht, die verschiedenen Nüancen des Roth wiederzugeben, sodass die breiten dunkelrothen Gefässe sich nicht deutlich differenziren. Der Apparat des Verf.'s ist bisher ein noch sehr primitiver: Ein Argand-Gasbrenner schickt seine Strahlen durch Alaun (um die Wärmestrahlen aufzufangen) hindurch nach einem Reflector von 7″ Brennweite mit centraler, 1″ breiter Durchbohrung. Das umgekehrte Bild des Fundus wird mit Hülfe einer 2″ Linse entworfen und von der hinter dem Reflector angebrachten Camera obscura aufgefangen. Letztere besteht aus einem Metalltubus, der vorn eine 3″ Linse und hinten die verschiebbare Platte trägt. Die Linse von 3″ entwirft ein sehr helles Bild, so dass die Platte nicht länger als 6—10 Secunden ausgesetzt zu werden braucht. Um Einzelheiten auf diesem so entworfenen Bilde zu unterscheiden, bedarf es natürlich einer späteren Vergrösserung.

---

3) **The American Ophthalmological Society** (s. Gesellschaftsberichte).

---

4) Dr. L. W. Fox' **Trial Frame.**

Die Vorzüge dieses Brillengestelles sollen darin bestehen, dass sich die Nasenstütze in einem Kugelgelenk allseitig bewegen und in ihrer Lage zu dem Centrum und der Ebene der Linsen genau notiren lässt, die Pupillendistanz etwa $^1/_2$″ schmäler gemacht werden kann, als bei anderen Gestellen, und vor Allem darin, dass die Linsenträger in einem medial angebrachten Gelenk zum bequemeren Einsetzen der Gläser vom Auge fortbewegt werden können. Die Linsenhalter gestatten es, drei Linsen gleichzeitig einzulegen, sodass die verschiedensten Combinationen möglich sind.

August.

1) **The pathogenesis of pterygium,** by Sam. Theobald, M.D. (Baltimore).

Die auffallende Thatsache, dass das Pterygium sich stets über einem geraden Augenmuskel und vorwiegend über dem Rectus internus findet, lässt dem Verf. die alte Arlt'sche und neuere Poncet'sche Deutung, welche beide ein Ulcus am Hornhautrande als Ausgangspunkt des Pterygium annehmen, unwahrscheinlich erscheinen und einen Zusammenhang zwischen der Muskelvascularisation und der das Pterygium begünstigenden Hyperämie der Conjunctiva suchen. Bei dem innigen Zusammenhang, in welchem namentlich bei der dem Hornhautlimbus so nahen Insertion des Rectus internus die vorderen Conjunctivalgefässe zu der Muskelaction stehen, werde die Prädisposition der nasalen Hälfte der Bindehaut ganz begreiflich. Verf. hat, seitdem er hierauf aufmerksam geworden, öfter die Beobachtung machen können, dass mit Pterygium behaftete Patienten nach angestrengter Nahearbeit eine in der Nähe des Pterygium stark geröthete Bindehaut zeigten. Inwieweit etwa Insufficienz der Mm. interni einen Einfluss auf die Entstehung des Pterygium übt, will Verf., um seine Theorie besser zu stützen, weiteren Beobachtungen unterwerfen.

---

2) Antipyrine as an analgesic in inflammations of the eye, by M. H. Post, M.D. (St. Louis).

Verf. hat gelegentlich einer schmerzhaften Iritis die Beobachtung gemacht, dass Antipyrin nicht allein die Schmerzen lindert, sondern auch im Allgemeinen den Heilungsprocess günstig beeinflusst. Er giebt 2 stündlich ein Pulver und reicht durchschnittlich mit 0,9 bis 2,7 gr, ausnahmsweise waren während einer Nacht einmal 3,6 gr nothwendig.

3) Uebersetzungen aus dem Centralblatt für prakt. Augenheilkunde und Zehender's klin. Monatsblättern.

4) The American Ophthalmological Society. (Schluss.) Peltesohn.

Vermischtes.

1) Eine verlorene Handschrift des Galen[1] über Augenkrankheiten fand ich in dem Catalog der Nationalbibliothek zu Paris angezeigt (Nr. 446 des Suppl., S). — Durch die Güte des Hrn. Prof. Th. Mommsen und Mr. H. Omont erhielt ich Anfang und Ende des Textes, sowie die Capitelüberschriften, woraus klar ersichtlich, dass es sich gar nicht um eine Handschrift des Galen und auch nicht um eine Darstellung der Augenkrankheiten handelt, sondern nur um eine wenig werthvolle Sammlung von augenärztlichen Arzneivorschriften. Eines aber habe ich aus einer Capitelüberschrift des Büchleins gelernt und stelle es denjenigen Fachgenossen anheim, welche griechisch schreiben und sprechen, nämlich das Wort εἰςτρόπιον für Einstülpung, da ich die Unhaltbarkeit von Entropium (ἐντροπία, das Schamgefühl) sowie der physikalischen „Entropie" genügend nachgewiesen zu haben glaube. H.

2) **Die Behandlung der Netzhautablösung durch den Druckverband.** — Offener Brief an Hrn. Dr. Hosch in Basel von Dr. Samelsohn in Cöln.

Der Noth gehorchend, nicht dem eignen Triebe, erlaube ich mir, Ihren an die Redaction dieses Blattes gerichteten Brief zu beantworten, da ich denselben durch wiederholte Nennung meines Namens, zum Theile wenigstens, auch an meine Adresse gerichtet betrachten muss. Ganz einverstanden bin ich mit Ihnen in dem Satze, dass es „für diese fatale Affection überhaupt keine auch nur mit einiger Sicherheit Erfolg versprechende Behandlung giebt". Als ich 1874 den Druckverband nebst Rückenlage empfahl, wollte es der Zufall, dass gerade 2 Fälle dieser Behandlungsmethode einen vollständigen Heilerfolg zu verdanken hatten, welcher bis zum heutigen Tage andauert. Seit dieser Zeit habe ich dieselbe Methode an einer verhältnissmässig grossen Zahl von Ablösungen der verschiedensten Art versucht und darf Ihnen, einer ausführlichen Publication an anderer Stelle vorgreifend, das Bekenntniss nicht vorenthalten, dass so vollständige und dauernde Heilungen, wie die obigen, mir nur noch in sehr karger Zahl begegnet sind. Dagegen gehören vorübergehende und ganz besonders partielle Heilungen und Besserungen so sehr zur Regel, dass ich einem sonst so hoffnungslosen Krankheitsbilde gegenüber ein wenn auch geringes Verdienst für meine Methode in Anspruch nehmen möchte. Namentlich aber, und das möchte ich Ihnen gegenüber ganz besonders betonen, habe ich noch niemals eine Vergrösserung der Ablösung in unmittelbarem Anschluss an die genannte Behandlung und damit, wenn auch nur scheinbar bedingt durch diese, beobachtet, so dass ich die Methode wenigstens als eine völlig gefahrlose und unschädliche mit gutem Gewissen hinstellen darf. Das ist ein Vorzug derselben allen operativen Eingriffen gegenüber, die ich alle gewissenhaft versucht und insgesammt wieder verlassen habe, weil sie bei nicht besseren Resultaten, die sie meiner Meinung nach überdies der mit ihnen verbundenen Druckverbandmethode zu verdanken haben, nicht selten eine directe Verschlimmerung mit sich führen. Deshalb dürfen Sie Ihr Gewissen in Bezug auf Ihre erste Patientin getrost salviren: die Vergrösserung der Ablösung haben Sie nicht dem Druckverbande zuzuschreiben.

[1] Vergl. Ed. Kühn VIII, 228: τὰ μὲν γὰρ ὀνόματα τῶν παθῶν ἐν ἑνὶ μικρῷ βιβλίῳ γέγραπται, τὴν ἐπιγραφὴν ἔχοντι, τῶν ἐν ὀφθαλμοῖς παθῶν διάγνωσις.

Ihre mitgetheilte Krankengeschichte giebt mir aber auch die Erklärung, weshalb die Patientin selbst und deren Familie die eingetretene Verschlimmerung auf die eingeschlagene Methode zurückführten und zurückführen durften. Denn verstehe ich Sie recht, so haben Sie während der ganzen Dauer der Verbandbehandlung das Auge nicht untersucht, vielmehr erst 5 Wochen nach Beginn und 10 Tage nach Beendigung derselben eine Vergrösserung der schon an und für sich grossen Ablösung constatirt. Ist meine Voraussetzung richtig, dann ist allerdings der therapeutischen Selbsttäuschung Thür und Thor geöffnet, nicht aber bei derjenigen Verwendung der Methode, wie sie bei mir gebräuchlich ist.

In allen Fällen primärer und nicht complicirter Ablösung, deren genauere Begriffsbestimmung ich mir an dieser Stelle versagen muss, erkläre ich den Patienten, dass zunächst nur ein Versuch von 4—5 Tagen gemacht werden solle, um zu entscheiden, ob die Ablösung der Behandlung zugänglich sei oder nicht. Dieser Zeitraum genügt in allen Fällen, um diejenigen intraoculären Circulations- und Secretionsvorgänge anzuregen, welche nach meiner pathogenetischen Auffassung für die Wiederanlegung der abgelösten Netzhaut erforderlich sind. Bleibt in dieser Frist, während welcher ich bei jedem Verbandwechsel genau untersuche, jeder nennenswerthe Erfolg aus, so verzichte ich auf jede fernere Behandlung: für mich liegt dann eben der Beweis vor, dass die genannten intraoculären Störungen durch die uns bekannten Mittel einer ausgleichenden Beeinflussung nicht mehr zugänglich sind. Zeigt sich jedoch eine Verminderung der Ablösung und dementsprechende Erhöhung der Sehschärfe, was gewöhnlich schon bei dem zweiten Verbandwechsel zu Tage tritt, so führe ich die Behandlung fort. Auf diese Weise schütze ich mich auf der einen Seite vor falschen Schlussfolgerungen meinerseits, auf der anderen Seite aber auch vor Missdeutungen seitens der Patienten.

Dass in seltenen Fällen auch unter indifferenter Behandlung, ja ohne jede Behandlung ein Stillstand und selbst Besserung der traurigen Krankheit beobachtet wird, ist ja längst bekannt; daraus aber den Schluss zu ziehen, dem Sie Worte verliehen haben, scheint mir um so weniger berechtigt zu sein, als wir eine gleiche Skepsis einem sehr grossen Theile unserer therapeutischen Eingriffe entgegenbringen könnten. Niemand kann mehr von der Unzulänglichkeit der genannten Behandlungsmethode durchdrungen sein, als ich, da wohl Niemand dieselbe so lange und so kritisch studirt haben dürfte, wie ich: wenn ich dieselbe heute noch in Ermangelung einer besseren als die wirksamste zu empfehlen wage, so befinde ich mich wenigstens in erfreulicher Uebereinstimmung mit dem Votum der französischen ophthalmologischen Gesellschaft, welches als das Resultat einer Sammelforschung sich gegen alle operativen Methoden und den Druckverband in Verbindung mit der Diaphorese als die verhältnissmässig beste Behandlungsweise erklärt.

Wie wenig mich in der langen Frist seit Publication jenes kleinen Aufsatzes das Studium der einschlägigen Fälle in der therapeutischen Behandlung des Gegenstandes auch gefördert hat, in der pathogenetischen Auffassung glaube ich manche Aufklärung gefunden zu haben, die für die Zukunft verwerthbar sein dürfte. So hat sich meine ursprüngliche Auffassung, das ganze Krankheitsbild der Netzhautablösung um das Symptom der intraoculären Druckverminderung in ähnlicher Weise zu gruppiren, wie es für das Glaucom in so fruchtbarer Weise in entgegengesetzter Form geschehen ist, immer mehr gefestigt. Leistet nun der Druckverband als druckerhöhendes Mittel nicht das Gewünschte, so scheint es mir doch schon von Werth zu sein, in dieser Richtung eine exacte Frage zu stellen. Gelingt es, was ich nicht bezweifeln mag, ein anderes und sicher wirkendes Mittel zu finden, den krankhaft verminderten inneren Augendruck zu seiner Norm zurückzuführen, so werde ich der Erste sein, welcher den Druckverband in der Behandlung der Netzhautablösung von der Hand weist. So lange dieser ersehnte Fund jedoch noch nicht vorliegt, bitte ich Sie im Interesse Ihrer Kranken, in der Verwendung des Verbandes getrost fortzufahren.

Genehmigen Sie u. s. w.

Um Einsendung von Separatabdrücken wird gebeten.

Einsendungen für die Redaction sind zu richten an Prof. Hirschberg, Berlin, NW., 36 Karlstr.

Verlag von Veit & Comp. in Leipzig. — Druck von Metzger & Wittig in Leipzig.

Centralblatt

für praktische

AUGENHEILKUNDE.

Herausgegeben von

Prof. Dr. J. Hirschberg in Berlin.

Monatlich ein Heft. Preis des Jahrganges 12 Mark. Zu beziehen durch alle Buchhandlungen des In- und Auslandes und die Postanstalten des Deutschen Reiches.

December. Elfter Jahrgang. 1887.

Cataractbildung bei teleangiectatischer Ausdehnung der Capillaren der ganzen Gesichtshaut.

Von Dr. **A. Nieden** in Bochum.

Trotz vieler und eingehender Arbeiten, besonders der Neuzeit, die Art und Weise sowie auch die Genese der Cataractbildung zu ergründen, herrscht über letztere immer noch ein gewisses Dunkel, welches sich hauptsächlich durch den Widerstreit der Ansichten kennzeichnet. Vielleicht möchte deshalb die kurze Mittheilung einer Beobachtung meiner Praxis von einer bei einem jugendlichen Individuum aufgetretenen doppeltseitigen Linsen-

trübung, der eine teleangiectatische Veränderung der oberflächlichen Hautcapillaren der Gesichtshaut voranging, von einigem Interesse sein.

Es handelt sich um ein junges Mädchen von 22 Jahren, das vor $1^1/_2$ Jahren sich mir zuerst vorstellte mit Klagen über abnehmendes Sehvermögen seines linken Auges, welches bis dahin sowohl für Fern- als auch Nahesehen vollkommen gut gewesen war. — Ueber sonstige Störungen constitutioneller Natur klagte sie nicht, auch hatten keinerlei Augenkrankheiten in der Familie bestanden. Die Periode war mit 15 Jahren regelmässig eingetreten, nie stark gewesen, und hatte nur während eines Bleichsuchtsanfalles einige Monate sistirt. In dieser Zeit war Fluor albus in geringem Grade bemerkbar geworden.

Schon kurze Zeit nach dem ersten Auftreten der Menstruation war der Patientin eine eigenthümliche Fleckenbildung in ihrem Gesicht aufgefallen, die ihren bis dahin, ausser geringer Acnebildung, reinen Teint beeinträchtigte.

Namentlich in der Gegend des Nasenansatzes zeigten sich vereinzelt stehende, kleinen Flohstippchen nicht unähnelnde rothe Fleckchen, die auf Druck wohl schwanden, indess sofort nach dem Nachlassen des Druckes wieder bemerkbar wurden.

Anfangs nur ganz vertheilt in der Haut des Gesichtes bemerkbar, vermehrten sich dieselben im Laufe der Monate und Jahre zusehends, sodass das eigenthümlich gefleckte Aussehen der Patientin jetzt der Umgebung allgemein auffiel. — Die einzelnen rothen Flecken wurden grösser und breiter, verbreiteten sich über die ganze Gesichts- und Stirnhaut, soweit die Hautdecken äusserem Lufteinfluss ausgesetzt waren, d. h. nicht bedeckt gehalten wurden. So zeigten sich in jüngster Zeit auch gleiche rothe Flecken auf der Oberfläche der Hände und des unteren Theiles der Arme. — Namentlich will Patientin zur Sommerszeit ein rascheres Anschiessen der Flecken beobachtet haben. Alle übrigen Theile der Hautdecken blieben frei. Die Verdunkelung des Sehvermögens hatte Patientin in Gestalt eines leichten Schleiers vor ihrem linken Auge seit einigen Wochen bemerkt, der ihr namentlich bei heller Sonnenbeleuchtung in freier Luft unangenehm störend bemerkbar wurde.

Gleich beim ersten Anblick fiel bei der zartgebauten, lymphatischen Patientin das höchst eigenthümliche Aussehen auf. Man glaubte das ausgesprochene Bild eines Morbus maculosus Werlhofii vor sich zu sehen, nur dass bei genauem Zuschauen und Loupenvergrösserung sich die einzelnen rothen Flecken und Stippchen, die die ganze Gesichtshaut bedeckten, als aus kleinsten Capillarectasien zusammengesetzt zeigten, die knäuelförmig aggregirt waren. Die Grösse der einzelnen Flecken war keine constante, am Stärksten zeigten sich dieselben in der Naso-Facialfalte, an der Oberlippe und der Stirnhaut entwickelt, von der Grösse eines Hirsekornes bis zu der einer Stecknadelspitze variirend.

Sie liessen keinen Theil der Gesichts- und Stirnhaut frei, ragten nach oben bis unter die Haargrenze und nach unten bis zur Hälfte der oberen Halsgegend herab, während die Schädelhaut sich vollkommen frei zeigte.

Auch die weiteren Partien, die zarte Brusthaut, sowie die derbere Rückenhaut, sowie die Haut der übrigen Körperoberfläche, ausgenommen die Bedeckung der Hände und des unteren Theiles der Vorderarme, liessen keine Herde mehr nachweisen. — Gleicherweise war die Schleimhaut der Lider, der Nase, des Mundes und der Lippen vollkommen intact. — Leichter Druck mit dem Finger liess den Inhalt der Herde augenblicklich entfernen, doch trat derselbe beim Nachlassen der Compression sofort wieder in die betreffende Stelle ein und zeigte sie danach für einige Augenblicke eine intensivere Röthe.



Der Holzschnitt ist nach einer nach der doppelseitigen Cataractextraction aufgenommenen Photographie angefertigt und lässt nur die stärksten Teleangiectasien in Erscheinung treten.

Ueber das Niveau der Haut erhaben erschienen nur die am stärksten entwickelten Flecken, welche auch ihre Zusammensetzung aus gut entwickelten capillaren Gefässschlingen deutlich erkennen liessen.

Die Flecken der Haut der Hand- und Unterarmoberfläche standen gegenüber denen der Gesichtshaut nur sehr vereinzelt, zeigten im Uebrigen die gleichen charakteristischen Eigenschaften, wie sie als oberflächliche Teleangiectasien allgemein bekannt sind.

Die umgebende Haut war normal, das oberflächliche Venensystem der Brusthaut trat in leicht bläulich durchschimmernder Farbe hervor.

Struma war nicht vorhanden, das Herz und die Herztöne waren normal, die Herzinnervation etwas, indess nur wenig über die Norm, beschleunigt.

Die Nierenfunction zeigte keine Abweichung, Urin war eiweiss- und zuckerfrei. — Symptome von Uterinerkrankung lagen nicht vor, deshalb fand keine Untersuchung der Unterleibsorgane statt.

Knochen- und Zahnbildung gut, Rhachitis hat nicht bestanden.

Betreffs des Augenleidens fand sich nun links schon ausgebreitete Trübung der Corticalis und zeigte der Staar in Form und Farbe die Eigenthümlichkeiten der weichen Cataract des Jugendalters. Die Trübung hatte

den vorderen Theil der Rindenschicht schon erreicht, ein Einblick in die hinteren Theile des Auges war dadurch nicht mehr gestattet. — Die Functionsprüfung ergab indess durchaus normale Verhältnisse, so dass dadurch und bei dem ganz normalen Verhalten des sichtbaren Theiles des Uvealtractus in Gestalt sehr prompter Wirkung der Pupillarreaction eine anfänglich als Ursache der Cataractbildung anzunehmende Erkrankung dieser Theile ausgeschlossen werden durfte.

Rechts zeigte sich Cataractbildung erst in ihrem ersten Anfange als leichte Trübung im hinteren Pole der Linse ausgesprochen, während die vorderen Theile der Linsenmasse und Kapsel noch intact waren, und mit dem Augenspiegel einen Einblick in den Augenhintergrund gestatteten, der durchaus normales Verhalten desselben betreffs Füllung des Gefässsystems der Chorioidea, Retina und der Papille erkennen liess und nirgends gleiche teleangiectatische Ausdehnung der Capillaren, wie die der äusseren Hautdecken des Gesichtes, ergab.

Weder Venen- noch Arterienpuls war sichtbar; Refractionszustand leicht hyperopisch, die Aufnahme des Sehvermögens ergab noch nahezu normales Sehvermögen, keine Gesichtsfeldeinschränkung war zu constatiren.

Nach dem ganzen Befund handelte es sich also um eine im Jugendalter entstandene, sich rasch entwickelnde, weiche Cataract, deren Bildung eine höchst eigenthümliche, teleangiectatische Ausdehnung der oberflächlichen Capillaren der Gesichtshaut vorausgegangen war, ohne dass sich während der Zeit der Entwickelung dieser Erscheinungen an den Hautvenen die geringste Störung des Sehvermögens bemerkbar gemacht hatte. Die Trübung hatte nach ihrem ersten Auftreten rasch an Intensität zugenommen und im halbjährigen Zeitraum zur völligen Cataractbildung des einen und beginnender Sclerosirung im hinteren Pol der Linse des anderen Auges geführt.

Da zu erwarten stand, dass der Fortschritt der Cataract gleicherweise auf dem rechten Auge so rasch vor sich gehen würde, als es links der Fall gewesen war, wurde die sofortige Discision des linksseitigen weichen Staares vorgeschlagen und ausgeführt.

Nach 14 Tagen wurden die die vordere Kammer anfüllenden, den intraoculären Druck etwas steigernden Corticalmassen durch peripheren Cornealschnitt entfernt und nach weiteren 4 Wochen eine schwarze Pupille erzielt.

Das Sehvermögen ergab sich mit Correction gleich $^{20}/_{30}$, Nr. 1 meiner Scalen wurde gelesen.

Inzwischen hatte auch die rechte Cataract so rasch Fortschritte gemacht, dass nach Resorption der linken Cataract dieses Auge nur noch für den Sehakt verwendbar war. Die gleiche Operation erzielte auch rechts das gleich gute Resultat für die Sehschärfe, wie es links der Fall war. —

Nur war nach halbjährigem Zeitraum nach Ausführung der Discision des erstoperirten Auges die operative Zerreissung der verdichteten hinteren Linsenkapsel nothwendig, nach deren Ausführung das Auge S $^{20}/_{20}$ erhielt.

Der Augenspiegel ergab beiderseits durchaus normale Verhältnisse.

Dass wir bei dieser, weder durch hereditäre noch constitutionelle Anomalien bedingten, frühzeitigen Cataractbildung eines jugendlichen Individuums betreffs Genese einen ursächlichen Zusammenhang mit der ihr einige Jahre vorausgehenden, höchst eigenthümlichen Missbildung der oberflächlichen Hautcapillaren der Gesichtshaut anzunehmen haben, liegt wohl auf der Hand. Schwieriger indess ist die Erklärung für diesen Zusammenhang zu geben.

Offenbar können beide Erscheinungen nur auf gemeinsamer Ursache beruhen. Ebenso, wie sich wahrscheinlich im directen Zusammenhang mit der durch die Geschlechtsentwickelung sich allgemein vollziehenden Einwirkung auf das Gefässsystem hier eine pathologische Erweiterung einzelner kleiner Endäste von capillaren Venengeflechten der oberflächlichen Gesichtshaut entwickelt hatte, die indess nur an den Theilen der äusseren Hautoberfläche in Erscheinung trat, welche der besonderen Schädlichkeit der auf die Gefässe dilatirend und contrahirend einwirkenden äusseren Luft ausgesetzt waren, so muss sich auch ein, wenn auch nicht mit dem Augenspiegel direct controlirbarer Einfluss auf das Gefässernährungssystem des inneren Auges geltend gemacht haben.

Wissen wir doch zur Genüge aus zahlreichen Beobachtungen, in welch innigem causalen Connex die Trübungen der Linse mit Ernährungsstörungen des Auges und des Uvealtractus in specie, als auch solchen des allgemeinen Körpers stehen, wie ja auch die Genese der Alterscataract allgemein als durch Arteriosclerose und dadurch bedingte mangelhaftere Ernährungszufuhr zu den inneren Theilen des Auges angenommen wird. Liegen hier aber zahlreiche prägnante Beispiele von krankhafter Affection der Capillarrohrwandungen der äusseren Hautdecken in Gestalt teleangiectatischer Erweiterung derselben vor, so ist uns auch der Rückschluss gestattet, dass auch die Gefässe, welche die inneren Schädeltheile zu versorgen haben, unter gleichen Schädlichkeiten, wie die äusseren, gelitten haben, dass auch hier eine, wenn auch nur mikroskopisch erkennbare Veränderung der Gefässwände und damit der Ernährungsverhältnisse der von dem betreffenden Gefässsystem versorgten Körpertheile stattgefunden hat, die für die Linse den frühzeitigen Uebergang in Cataract bedingte.

---

betrachtet werden muss. Aber doch darf mit einer gewissen Bestimmtheit angenommen werden, dass es hier um eine Eiterung nicht der Kieferhöhle, sondern der Stirnhöhle sich gehandelt hat. Für eine derartige Annahme spricht vor Allem wohl der Erfolg der hier eingeschlagenen Behandlung: es ist nicht denkbar, dass ein paar Ausspülungen der Nasenhöhle genügen sollten, eine Eiterung der Kieferhöhle zur Ausheilung zu bringen, da ja das in die Nasenhöhle injicirte Wasser, wenn überhaupt, dann höchstens bei einer ganz besonderen Versuchsanordnung, etwa bei Hemmung des Abflusses und gleichzeitiger Seitenlage des Kopfes oder des ganzen Kranken, in die Kieferhöhle eindringen könnte. Etwas Derartiges ist hier nicht vorgenommen worden. Die das Ostium frontale hingegen umgebende Schleimhaut kann bei stark vornübergeneigtem Kopfe von dem Wasserstrahle wohl erreicht und durch Abspülung des dasselbe bedeckenden Secretes auch der Abfluss des in der Stirnhöhle angesammelten Eiters erleichtert werden, da ja das Ost. frontal. am abhängigsten Theile der Stirnhöhle gelegen ist. Die durch Jaborandi erzielte ausgiebige Ableitung auf die Haut wird die Schleimhaut der Nasen- und der Stirnhöhle zu noch weiterer Abschwellung gebracht und die vollständige Durchgängigkeit der Stirnhöhlenmündung wiederhergestellt haben. Auch die Localisation der Kopfschmerzen in die Stirngegend spricht mit einiger, wenn auch nicht mit absoluter Sicherheit für den Sitz der Erkrankung im Sinus frontalis.

Bezüglich des letzteren Falles könnte nun die Ansicht ausgesprochen werden, das sei einfach eine Iritis auf gonorrhoischer Grundlage, die ja bekanntlich eine Seltenheit durchaus nicht darstellt. Natürlich wäre das an und für sich möglich, auch das soll nicht einmal in Abrede gestellt werden, dass unter Umständen vielleicht auch die Schleimhaut der Nasen- und Stirnhöhlen im Gefolge einer Gonorrhoe durch vom Blute aus zugeführte Infectionsträger erkranken könne, ohne dass da eine unmittelbare Uebertragung des Infectionsstoffes mittelst der Finger oder dergl. stattgefunden habe: das könnte an und für sich gewiss vorkommen, wenn es in unzweideutiger Weise bisher wohl auch noch nicht beobachtet sein wird. Die Entstehung der Stirnhöhleneiterung möchte ich hier jedoch einfach auf die Einwirkung der modrigen Luft einer feuchten Wohnung zurückführen, und glaube dazu umsomehr berechtigt zu sein, als der Kranke seiner Angabe nach in früherer Zeit an Schnupfen nicht gelitten hat.

Der im Anschluss an C. Gerhardt schon früher von mir ausgesprochenen Ansicht, dass dumpfe Wohnungen eitrige Catarrhe der Nasenschleimhaut verursachen können oder müssen, ist von gewisser Seite allerdings entgegengetreten worden, doch gehört eine derartige, der praktischen Erfahrung wie auch den Forderungen des natürlichen Menschenverstandes widersprechende Verneinung offenbar zu den vielen Absonderlichkeiten, welche gerade auf dem Gebiete der Nasenkrankheiten in den letzten Jahren zu Tage gefördert worden sind. Ich meinerseits halte dafür, dass die hier vorliegende eitrige Entzündung der Stirnhöhlenschleimhaut durch die Einwirkung der nassen Wohnung zu Stande gekommen und dass sie nicht als eine Folge der früher vorhandenen Gonorrhoe aufzufassen ist.

Ebensowenig ist meines Erachtens die Entzündung der Regenbogenhaut auf eine frühere Gonorrhoe zurückzuführen: Metastasen einer Gonorrhoe auf die Iris pflegen einer anderen Therapie, als sie hier eingeschlagen worden, besonders der Anwendung der Jodpräparate, zu bedürfen, und nach der ausgedehnten Erfahrung von J. Jacobson[1] kommt die gonorrhoische Iritis nicht ohne gleichzeitige

[1] Krankheiten des Sehorgans und Allgemeinleiden u. s. w. 1885. S. 84.

Miterkrankung der Gelenke vor, sie befällt ferner auch das zweite Auge und macht häufige Recidive, Erscheinungen, welche im vorliegenden Falle nicht zu beobachten waren.

Wenn nun schon wenige Tage nachdem die Nasenhöhle ein paar Male gründlich ausgespült und der hier angesammelte faulige Eiter entleert worden, eine Besserung auch hinsichtlich des bis dahin im Allgemeinen zwar nach den Regeln der Schule, aber zweifellos doch ohne Erfolg behandelten Augenleidens eingetreten ist, so hat man doch wohl die Berechtigung, der Beseitigung der Nasen- bezw. der Stirnhöhleneiterung einen guten Theil, wenn nicht den Haupttheil an dem glücklichen Ausgange beizumessen und die Iritis für eine durch die Stirnhöhleneiterung bedingte zu erklären.

Es wäre müssig, erörtern zu wollen, wie wohl in jenen beiden anderen Fällen der Krankheitsverlauf sich gestaltet haben würde, wenn von vornherein auch die hier vorhandene Naseneiterung eine sachgemässe und gründliche Behandlung gefunden hätte: nur das soll jedoch mit Nachdruck betont werden, dass auch hier neben der Entzündung der Regenbogenhaut eine fötide Eiterung der Nasenhöhle oder ihrer Nebenhöhlen vorgelegen hat.

In Hand- und Lehrbüchern der Augenheilkunde, der Nasenkrankheiten und der Chirurgie, sowie in den bezüglichen Fachzeitschriften, besonders auch in den der Horner'schen Klinik entstammenden Beobachtungen v. Mandach's über Erkrankungen der Stirnhöhlen[1], habe ich den im Vorhergehenden mitgetheilten ähnliche Krankheitsfälle bisher noch nicht aufgefunden. Wenn aber das Vorkommen einer Iritis im Gefolge einer Gonorrhoe gegründeten Bedenken heutzutage nicht mehr unterliegt und auf Verschleppung von Entzündungserregern mittelst der Blutbahn allgemein zurückgeführt wird, so dürfte die Annahme einer Erkrankung der Regenbogenhaut im Gefolge einer in der nächsten Umgebung des Bulbus etablirten Eiterung Bedenken wohl noch weniger hervorrufen. Kann doch vermöge der zahlreichen, neuerdings namentlich von Gurwitsch[2] eingehender geschilderten Gefässverbindungen zwischen dem Sehorgan und der Orbita einerseits, der Nasenhöhle und ihren Nebenhöhlen andererseits bei primärer Erkrankung in den letzteren Gebieten eine metastatische Eiterung in der Orbita oder im Binnenraume des Bulbus mit Leichtigkeit zu Stande kommen. Für die Stirnhöhlen und die Siebbeinzellen insbesondere würde die Verbreitung längs der Vasa ethmoidalia, für die Kieferhöhle längs jener durch den Canal. infraorbital. zwischen der Infraorbitalis und der Ophthalmica infer. bestehenden Anastomose hauptsächlich in Betracht zu ziehen sein.

Im Einzelnen zwar nachzuweisen, auf welchem Wege eine derartige Metastase zu Stande kommt, das würde erst die an zweiter Stelle zu lösende Aufgabe sein. Zunächst muss es sich darum handeln, festzustellen, in einem wie grossen Bruchtheile aller zur Beobachtung kommenden Fälle von nicht auf syphilitischer Grundlage beruhender Iritis eine Naseneiterung vorliegt, oder noch allgemeiner ausgedrückt, in wie vielen Krankheitsfällen eine präexistirende Erkrankung im Gebiete der Nasenhöhle und ihrer Nebenhöhlen zu Localisation irgend welcher Erkrankung im Gebiete der Orbita und des Bulbus Veranlassung giebt. Bei einer derartigen, systematisch fortgesetzten Bemühung wird vermuthlich besonders wohl auch der Begriff der „rheumatischen“ und der „scrophulösen“ Iritis wesentlich eingeschränkt oder selbst ganz beseitigt werden können.

Zur allseitigen Klarlegung der wissenschaftlich und praktisch so äusserst bedeutungsvollen Beziehungen zwischen Augen- und Nasenkrankheiten reicht das

[1] Vergl. dies Centralbl. 1880. S. 237.
[2] Ebenda. 1883. S. 457.

mir selbst beschiedene Beobachtungsmaterial noch nicht aus, aber hoffentlich wird es bald allgemein anerkannt sein, dass man zur erfolgreichen Behandlung, zur schnellen und gründlichen Heilung, zum Verständniss zahlreicher Augenkrankheiten einer gewissen Summe von Kenntnissen auch auf dem Gebiete der Nasenkrankheiten[1] nicht entrathen kann.[2]

2. Casuistische Beiträge zur angeborenen Sehnervenatrophie.

Von Dr. E. Jakobsohn.

Im Mai 1883 wurde in der Poliklinik von Prof. Magnus ein $1^1/_4$ Jahre alter Knabe mit ausgesprochener Atrophia nervi optici präsentirt. Ausser einer mässigen Abweichung beider Bulbi nach aussen war an den Augen äusserlich nichts Abnormes nachzuweisen. Bewegungen der Finger oder glänzender Gegenstände vor den Augen folgte der kleine Patient nicht. Die Pupillen waren mittelweit und reagirten träge auf Licht. Nystagmus war nicht vorhanden. — Der ophthalmoskopische Befund ergiebt beiderseits eine eigenthümliche grauweisse Verfärbung der Papille; diese selbst ist von normaler Grösse, mit leicht verschwommenen Grenzen; doch ist sie gegen einen helleren, weisslichen Scleralring, der die Papille in ungefähr halber Papillenbreite ringförmig umgiebt, deutlich abzugrenzen. Der übrige Augenspiegelbefund weicht nicht von der Norm ab. Die Venen sind nicht stärker als normal gefüllt, wenig geschlängelt; die Arterien von normaler Weite und auf der Netzhaut bis in die feinsten Verzweigungen zu verfolgen.

Das Kind ist wohlgenährt, doch soll es von klein auf an Krämpfen leiden. (Diese Angabe hat die Mutter erst später gemacht; zur Zeit wusste sie nichts davon, obgleich ausdrücklich darnach gefragt worden war.) Der Schädel ist von normaler Grösse und Bildung, die Fontanellen normal weit offen, gespannt. Es zeigt keinerlei Symptome von Seiten des Gehirns. Auffallend sind eigenthümliche Schaukelbewegungen, welche das Kind auf dem Arme der Mutter macht; doch haben sie keinesfalls den Anschein von Zwangsbewegungen. Die Mutter hatte schon vor 6 Monaten bemerkt, dass das Kind blind sei.

Es ist das 4. Kind einer 32 Jahre alten Mutter. Das 1. Kind ist im 2. Lebensjahre an Bronchitis gestorben und war bis dahin ganz gesund; die beiden übrigen sind bis auf die Kinderkrankheiten stets gesund gewesen und bieten, wie ich mich selbst überzeugt habe, keinerlei Abnormitäten. Der in Frage stehende Knabe ist im Alter von $2^3/_4$ Jahren an Lungenentzündung gestorben. Leider war eine Autopsie nicht möglich. Darauf hat die Mutter noch 3 mal geboren; das 5. und 6. Kind sind gesund. Das 7., ein Mädchen, wurde im Alter von 5 Monaten mit genau derselben Affection beider Augen, wie oben beschrieben, im October 1887 in der Magnus'schen Poliklinik vorgestellt. Es ist gleichfalls gut genährt und sieht trotz schwerer Darmaffectionen, die es in seinen ersten Monaten durchgemacht haben soll, blühend aus. Der Schädel ist normal, Hinterkopf leicht einzudrücken, etwas weich; die Fontanellen normal weit offen, nicht gespannt. Keine Zeichen von Rhachitis. Bulbi stehen normal; Pupillen sind mittelweit, reagiren auf Licht gar nicht. Augenspiegelbefund genau derselbe wie oben geschildert; dieselbe grauweissliche Verfärbung der Papille; derselbe eigenthümliche Scleralring; derselbe negative Befund an den Gefässen; nur die Venen erscheinen etwas stärker gefüllt, was wohl auf das starke Schreien der Kinder beim Ophthalmoskopiren zurückgeführt werden muss.

---

[1] Nasenkr. ist Ursache der Phlykt. Zur Localbehandlung der letzteren gehört die Nasensalbe (Jodoform 0,5; Vasel. 10,0). H.

[2] Vergl. auch Nieden, Arch. f. Augenheilk. XVI. S. 381.

Die Mutter will nie krank gewesen sein, und ergiebt eine Untersuchung auch nichts Bezügliches. Sie hat mit 26 Jahren geheirathet. Sämmtliche Geburten waren leicht, ohne Kunsthülfe. Ebenso ist der Vater, mit 28 Jahren geheirathet, nie ernstlich krank gewesen, Lues und Tuberkulose sind nicht nachzuweisen. Sowohl Vater wie Mutter erinnern sich nicht, dass in ihrer weiteren Verwandtschaft je ein ähnlicher Fall vorgekommen wäre. Auch sind sie unter einander nicht verwandt.

Obgleich Atrophia nerv. opt. mit zu den häufigsten Formen von Jugendblindheit gehört, und auch das Vorkommen bei Kindern derselben Familie durchaus nichts Seltenes ist (Prof. Magnus giebt in seinem Buche über Jugendblindheit bei 113 Fällen von Atrophia nerv. opt. congen. 14 mal Erkrankung von 2 oder mehr Geschwistern an), bietet unser Fall durch das eigenthümliche ophthalmoskopische Bild und die eingehende Untersuchung und Beobachtung nach jeder Richtung, wie sie bei demselben möglich war, ein wesentliches Interesse.

Eine Entwickelungsanomalie ist in unserem Falle auszuschliessen. Der N. opt. muss intrauterin fertig gebildet vorhanden gewesen sein, da bei mangelnder Bildung seinerseits wohl auch, wie in dem von Newman beobachteten Falle bei 2 Schwestern, die Papille selbst gefehlt haben resp. verkümmert gewesen sein würde. Ferner würden sich bei einer Hemmungsbildung am Auge oder anderen Körpertheilen wahrscheinlich noch weitere Bildungsanomalien gezeigt haben. Die Farbe der Papille, ihre immerhin scharfe Begrenzung, der normale Befund an den Netzhautgefässen, das Fehlen aller Erscheinungen von Seiten des Gehirns sprechen eben so sehr gegen eine Atrophia ex neuritide. Auch an eine extrauterine, genuine Atrophie ist nach dem geschilderten Befunde nicht zu denken. Der atrophische Chorioidealring ist durch sie nicht zu erklären, man vermisst den kalten, weissen Ton der Papille, wie er sich bei genuiner Atrophie findet, und vor Allem ist eine Atrophie, die in höchstens 4 Monaten vollkommen abgelaufen ist, kaum denkbar. Es bleibt also nur übrig, einen pathologischen Process anzunehmen, der intrauterin die schon fertig gebildeten Sehnervenfasern wieder zerstört hat und dessen Wesen uns heute noch unbekannt ist.

Hrn. Prof. Magnus sage ich für die freundliche Ueberlassung der beiden Fälle meinen Dank.

Neue Instrumente, Medicamente etc.

Eine praktische Vereinfachung der quantitativen Gährungsprobe zuckerhaltigen Urins.

Von Dr. N. Peltesohn, 1. Assistent an Prof. Hirschberg's Augenklinik.

Im Anfange dieses Jahres veröffentlichte Hr. Dr. Max Einhorn im New Yorker „Medical Record“[1] ein sehr vereinfachtes Verfahren, mit Hülfe der Gährungsprobe in den bekannten Gährungskölbchen den Zuckergehalt diabetischer Urine annähernd genau quantitativ zu bestimmen. Der betreffende Artikel scheint zwar, wie ich es aus einer neueren Publication in den Medical News entnehme, in seinem Heimathslande einige Beachtung gefunden zu haben; ist aber sicher der grossen Mehrzahl der deutschen Aerzte unbekannt geblieben. Ich halte es jetzt, nachdem ich mehr als ein halbes Jahr hindurch mich von den Vorzügen und Mängeln des Verfahrens durch eine lange Reihe von Nachprüfungen überzeugt, an der Zeit, dasselbe wegen seiner ausserordentlichen Ein-

[1] The Medical Record. 1887. January 22.

fachheit auch unseren Landsleuten näher zu führen und mit einer kleinen Modification zu empfehlen. Vielleicht leiste ich durch die Veröffentlichung dieser Zeilen in diesem engeren Fachblatte unserer Specialwissenschaft einen kleinen Dienst, indem sich dieser oder jener College durch die Einfachheit der Untersuchungsmethode bestechen lässt, häufiger und eingehender, als bisher, den Zusammenhang zwischen Diabetes und Augenkrankheiten zu suchen, einen Zusammenhang, der bekanntlich von Hrn. Prof. Hirschberg besonders urgirt wird und an unserer Klinik als Voraussetzung bei jeder Untersuchung innerer Augenerkrankungen gelten muss.

Dass die Gährungsprobe die einzig zuverlässige von allen Zuckerproben ist, ist bekannt und bleibt auch nach den neuesten Untersuchungen, die immer wieder neue reducirende und zuckerähnliche Stoffe im Urin entdeckt haben,[1] richtig. Man hat deshalb diese Probe auch zur quantitativen Bestimmung des Zuckergehaltes längst verwerthet, ohne aber dafür einen für den Praktiker irgendwie brauchbaren Weg zu finden. Die Rücksichten, die man dabei auf absolute und specifische Gewichtsmessungen, auf Temperatur-, Luftdruck- und Absorptionsschwankungen zu nehmen hat, und die complicirten Apparate schrecken den Praktiker von jedem Versuche ab. Darum wird diesem die Einhorn'sche Vereinfachung willkommen sein, die von allen diesen physikalischen Factoren abstrahirt, ohne dass der daraus resultirende Fehler das Resultat in einem für den Praktiker erheblichen Maasse beeinträchtigt.

Dr. Einhorn wendet bei seinen Untersuchungen die alten in der Abbildung wiedergegebenen Gährungskölbchen an, ohne den darin der Gährung harrenden Urin durch Quecksilber oder Oel von der Luft abzuschliessen, ohne dabei eine andere als die jeweilige Zimmertemperatur zu wählen und ohne auf den barometrischen Druck Rücksicht zu nehmen. Den schmalen Schenkel des Kölbchens hat er graduiren lassen, um aus der nach Cubikcentimetern zu messenden Menge der über der Flüssigkeit sich ansammelnden Kohlensäure einen Rückschluss auf die Zuckermenge im Urin zu gewinnen. Die ziemlich wenig schwankenden empirischen Werthe, die er in einer grösseren Versuchsreihe notiren konnte, hat er im Durchschnitt neben der Scala vermerkt. Darnach entsprechen 0,2 ccm CO_2 = $^1/_8\,^0/_0$ Zucker, 0,4 = $^1/_4\,^0/_0$, 2,0 = $^1/_2\,^0/_0$, 3,4 = $^3/_4\,^0/_0$, 5,0 = $1\,^0/_0$. Mehr als $1\,^0/_0$ zuckerhaltiger Urin muss verdünnt werden, und es empfiehlt sich nach Dr. Einhorn bei einem specif. Gewicht von 1,018—1,022 eine 2fache, bis zu 1,028 eine 5fache, bei höherem specif. Gewichte eine 10fache Verdünnung. Einhorn hat den Nachweis, dass die bei seinem Verfahren entstehenden Fehler ganz unerheblich seien, nicht gerade sehr glücklich geführt. Dass man die obenerwähnten Factoren ausser Acht lassen könne, wies er nur an qualitativen Gährungsproben nach und vergass nachher, was ihm auch schwerlich gelungen wäre, bei den quantitativen dasselbe zu thun. Ja, er übersah ganz, dass mit den vorgeschlagenen Verdünnungen die Fehler jedes Mal um das Vielfache der Verdünnung wachsen und unter Umständen die zulässige Fehlergrenze überschreiten können. In der That habe ich mich bei meinen 75 Versuchen, die ich gemeinsam mit Hrn. Dr. Ostwalt in Prof. Hirschberg's Klinik anstellte, sehr leicht überzeugen können, dass wenn man

[1] Vergl. das Referat in diesem Centralblatt. 1886. S. 481.

schwach zuckerhaltige Urine bei gewöhnlicher Zimmertemperatur gähren lässt, selbst nach 24 und 48 Stunden ganz erhebliche Differenzen gegen die Fehling'sche Probe und unter einander vorkommen.

Und doch ist die Einhorn'sche Methode ausserordentlich prakticabel, wenn man nur statt der Zimmertemperatur eine etwas constantere und dem Gährungsprocess selbst günstigere Temperatur anwendet, die ebenso leicht zugänglich ist. Das ist im Sommer die Temperatur der durch das Fenster fallenden Sonnenstrahlen und im Winter die — der Ofenröhre; wer über die letztere nicht verfügt, kann ungefähr mit demselben Vortheil die Deckplatte eines eisernen Stubenofens oder des Küchenherdes benutzen. Um die Gährungskölbchen im Ofen vor der Gefahr des Zerspringens zu schützen und sie dem Einfluss der hohen Leitungswärme zu entziehen, habe ich einen hölzernen Sockel construirt, in welchen der Stiel des Kölbchens hineingepasst wird. Damit die Hefepilze nicht zerstört werden, thut man gut, eine Zeit abzuwarten, wo die Ofenröhre keine frische Wärmezufuhr mehr erhält, also, wenn morgens geheizt wird, die Nachmittagsstunden; auch durch Oeffnen der Verschlussthüre eine Communication mit der kälteren Stubenluft herzustellen.

So skeptisch mich die ersten Nachprüfungen der Einhorn'schen Versuche stimmten, so erstaunt war ich, wie praecise man von den Kölbchen den Procentgehalt des Zuckers ablesen konnte, wenn man die höhere Temperatur anwendete. Hierzu kommt noch der weitere Vortheil, dass man, statt nach Einhorn 20—24 Stunden warten zu müssen, meist schon nach 4—6 Stunden bei Ofentemperatur oder 6—12—16 Stunden bei der Temperatur des Sonnenscheins das Resultat erhält. Wenn die Kohlensäurebläschen sich nur noch sehr spärlich entwickeln, ist die Untersuchung als beendet anzusehen; später, wenn die sichtbare CO_2-Entwickelung gänzlich aufgehört hat, ist man nicht mehr sicher, ob nicht der Harn unter den veränderten physikalischen Bedingungen einen Theil der Kohlensäure absorbirt hat. Darum ist es auch nicht rathsam, die Probe über Nacht stehen zu lassen. Auch ist nach meinen Erfahrungen eine mehr als 5 fache Verdünnung, wenigstens bei den gewöhnlich zur Untersuchung gelangenden Urinen von weniger als 5 % Zuckergehalt nicht zu empfehlen.

Meine Untersuchungen stellte ich in der Weise an, dass ich erst bekannte Zuckerlösungen gleichzeitig der Fehling'schen und der Gährungsprobe unterwarf, später beide Proben an den in unserer Klinik nicht seltenen diabetischen und theilweise albuminurischen Urinen mit einander verglich. In der überwiegenden Mehrzahl aller Untersuchungen differirten beide nur um unbedeutende Bruchtheile eines Ganzen; wo ein grösserer Unterschied bemerkbar war, stimmten die Gährungsproben der verschiedenen Verdünnungen so sehr unter einander überein, dass der Verdacht der Unrichtigkeit auf die Fehling'sche Probe zurückfiel (vergl. III der Tabelle).

Einige Beispiele (siehe umstehende Tabelle) mögen dies zeigen.

Der ganze zur Untersuchung erforderliche Apparat besteht aus zwei Gährungskölbchen und einem Messcylinder von 10 ccm Inhalt. Man verfährt folgendermaassen: Ein Gährungskölbchen wird mit 10 ccm des unverdünnten oder, wenn nöthig, mittelst des Messcylinders gehörig verdünnten Urins gefüllt, letzterer mit einem etwa linsengrossen Stückchen frischer Hefe versetzt und durch vorsichtiges Neigen des Gefässes in den langen Schenkel gelassen. Da dieser oben geschlossen ist, so fliesst beim Aufrichten des Gefässes die Flüssigkeit nicht aus. Das andere Kölbchen wird in derselben Weise mit unverdächtigem Urin angesetzt. Ein drittes Kölbchen ist überflüssig, denn, wenn die Hefe brauchbar ist, so erzeugt sie in dem normalen Urin ein kleines Bläschen in der

Temperatur	Datum	Spec. Gewicht	Verdünnung	Ccm CO_2 der Scala	Berechnung des Zuckergehaltes %[1]	Resultat d. Fehling'schen Probe	Dauer der Gährung.
I. Im Fenster.	18. April	1030	5 fach	3,4	5 × ¾ = 3,75	3,7 %	6 Stunden
	17. „	1019	keine	fast 5,0	1	1 „	12 „
	17. „	1019	2½ fach	0,7	2½ × ca. ⅓ = ⟨ 1	1 „	12 „
	4. Mai	1023	5 „	⟩ 5,0	5 × ⟩ 1,0 = ⟩ 5	5,25 „	Ueber Nacht
	5. „	1022	5 „	4,0	5 × ⟩ ¾ = ⟩ 3,75	3,8 „	„ „
	9. „	?	keine	1,2	ca. ⅓	0,3 „	4 Stunden
	9. „	1031	5 fach	ca. 6,0	5 × ca. 1¼ = ca. 6¼	5,88 „	24 „
	19. Juni	1027	2 „	ca. 6,0	2 × ca. 1¼ = ca. 2,5	2,15 „	18 „
	19. „	1030	5 „	5,2	5 × ⟩ 1,0 = ⟨ 5	5,25 „	12 „
	19. „	?	2 „	ca. 6,0	2 × ca. 1¼ = ca. 2,5	2,2 „	16 „
	19. „	?	5 „	1,0	5 × ca. ⅜ = ⟨ 2,0		16 „
	3. Juli	?	10 „	2,5	10 × ⟩ ½ = ⟩ 5	4,88 „	16 „
	7. „	1023,5	5 „	4,4	5 × ⟨ 1 = ⟨ 5	4,54 „	16 „
II. Ofen.	15. April	—	rein	5,2	ca. 1	1 %	4 Stunden
	15. „	—	„	2,0	½	½ „	4½ „
	17. „	—	„	0,6	ca. ⅓	0,4 „	3½ „
	8. Novb.	—	2 fach	3,7	2 × ⟩ ¾ = ⟩ 1,5	1,52 „	2 „
	8. „	—	5 „	0,6	5 × ca. ⅓ = ca. 1,6		2 „
III. Am Fstr.	8. Mai	—	2 fach	2,9	2 × ⟨ ¾ = ⟨ 1,5	1,89 %	Ueber Nacht.
			5 „	0,3	5 × ¼ = 1,25	1,89 „	
			10 „	0,1	10 × ⅛ = 1¼	1,89 „	

Kuppel des langen Schenkels; ist sie aber, was übrigens sehr selten der Fall ist, selber zuckerhaltig, so verräth sie sich durch ungehörige Kohlensäureentwickelung in dem normalen Urin. Wer übrigens in einem dritten Kölbchen eine zweite Verdünnung des suspecten Urins ansetzen will, kann natürlich zwischen den beiden Resultaten, die er erhält, die Mitte wählen und verfährt auf diese Weise genauer.

Die ausserordentliche Einfachheit des Verfahrens bei eiweisshaltigem Zuckerharn springt in die Augen, wenn man bedenkt, dass man bei der Fehling'schen Probe erst alles Eiweiss ausfällen und die ursprüngliche Urinmenge wiederherstellen muss. Noch willkommener ist die Gährungsprobe bei schwach zuckerhaltigem Urin, wo vielfach die Fehling'sche Probe erst beträchtlich modificirt werden muss, bis man ein reines Filtrat des reducirten Kupferoxyduls erhält. Wo man vollends bei der Trommer'schen Probe gar keinen Niederschlag, sondern nur eine Reduction, d. h. einen Farbenwechsel wahrnimmt, ist die Gährungsprobe souverän. Hier ist sie allein maassgebend, ob man den Verdacht auf einen vielleicht zur Zeit gerade gemässigten Diabetes fallen lassen soll oder nicht.

Es wäre verfehlt, an einem solchen Verfahren, das einzig eine Erleichterung für den Praktiker bieten soll, einen streng wissenschaftlichen Maasstab anzulegen. Ebenso thöricht ist es aber gewiss, wenn man, wie ein Artikel in den Medical News[2] es versuchen will, auf der einen Seite die Ungenauigkeiten der Methode zu Recht anerkennt, auf der anderen aber sie durch eine Modification vermeiden will, die die Einfachheit des Verfahrens geradezu illusorisch macht.

Die Firma: Dr. Rob. Müncke, Berlin, Luisenstr. 58, liefert die Kölbchen zu dem billigen Preise von 1,40 M. ohne und 1,60 M. mit hölzernem Fuss.

---

[1] Die zwischen den Einhorn'schen Werthen liegenden Procentsätze ergeben sich von selbst: 0,6 = ⅓ %, 1,0 = ⅜ % u. s. f.

[2] von Dr. S. P. Kramer (Cincinnati). 1887. 22. Oct.

Gesellschaftsberichte.

1) XXIII. Jahrescongress der American Ophthalmological Society zu New-London, Conn. (The American Journ. of Ophthalmology. 1887. Juli und September.)

Sitzung vom 20. Juli 1887.

Präsident: Dr. William F. Norris aus Philadelphia.

Report of 36 cases of simple extraction of cataract without iridectomy, by Dr. C. S. Bull (New-York).

Von den 36 Cataracten waren 24 senile, harte, 11 traumatische, weiche Staare, der letzte complicirt. Die Operation wurde am Krankenbett selbst vorgenommen. Von Instrumenten wurden gebraucht das Speculum, ein Schmalmesser, schmäler als das v. Graefe'sche, Cystitom, Spatel, um etwaigen Irisvorfall zu reponiren, und eine Spülkanne für die Vorderkammer. Eserin in Borsäurelösung wird nach der Operation und später zweimal täglich unter dem Verbande eingeträufelt, welcher, wenn nicht besondere Indicationen vorliegen, erst nach zwei Tagen gewechselt wird. Das Auge wird dabei nur gesäubert, ohne dass die Lider vor dem 5. Tage geöffnet werden. Die Resultate waren folgende: Keine Eiterung, 6 leichte Iritiden, 2 mal Iridocyclitis, 6 mal Iriseinheilung. Nach etwas über 20 Tagen wurden die Patienten entlassen. Nachstaaroperation war 12 mal erforderlich. Glaskörpervorfall fand 4 mal statt und 2 mal wurde die Linse nach unten dislocirt. Die Sehschärfe war durchschnittlich sehr befriedigend. Vortr. hält das Verfahren für schwieriger, als das mit nachgeschickter Iridectomie; das Messer müsse sehr schnell die VK. durchmessen, um nicht die Iris zu treffen, die Austreibung der Linse gestaltet sich etwas schwieriger und Glaskörperaustritt ist eher zu befürchten.

Dr. H. Knapp hatte bei 68 einfachen Lappenschnitten 3 mal leichte, 1 mal schwere Iritis mit Pupillenverschluss, 3 mal Irisprotrusion, 2 mal Iriseinheilung ohne Protrusion, 1 mal Capsulo-iritis und 1 mal Suppuration beobachtet. Es waren 27 Nachstaaroperationen erforderlich. Bei einer der letzteren traten nach der Discision acute glaucomatöse Erscheinungen auf, die erst nach einer Iridectomie endgültig schwanden.

Report of a series of 1000 successive cases of extraction of cataract with iridectomy, by Dr. H. Knapp (New-York).

Vortr. giebt in einer Tabelle die Uebersicht über die von ihm in den Jahren 1866—1886 ausgeführten Staaroperationen mit Iridectomie. $S = {}^{20}/_{200}$ bis ${}^{20}/_{20}$ bezeichnet er als ein gutes Resultat, weniger als ${}^{20}/_{200}$ bis ${}^{1}/_{200}$ als mässigen Erfolg, weniger als ${}^{1}/_{200}$ als Verlust:

	Erfolg		Verlust durch	
	guter	mässiger	Eiterung	andere Ursache
1. Hundert:	70,	22,	3,	5,
2. „	86,	12,	2,	0,
3. „	86,	9,	3,	2,
4. u. 5. „	81,	$7^1/_2$,	$8^1/_2$,	3,
6. „	89,	1,	8,	2,
7. „	88,	7,	2,	3,
8. „	90,	8,	1,	1,
9. u. 10. „	$90^1/_2$,	$5^1/_2$,	3,	1.

Antiseptisch wurde erst in den letzten beiden Serien verfahren. Die Verschie-

denheit der Erfolge hängt mit den wechselnden Schnittführungen zusammen. In zwei Fällen der letzten zwei Serien ging das andere Auge durch sympathische Entzündung verloren.

Aseptic cataract extraction with irrigation, by Dr. C. H. Williams (Boston).

Vortr. irrigirt mit einer $^1/_2{}^0/_0$ Chlornatriumlösung und extrahirt ohne Iridectomie.

Dr. Grüning musste bei 16 Extractionen ohne Iridectomie nachträglich 5 mal die Iris ausschneiden oder erlebte Synechienbildung. Irrigation macht er nicht.

Does sunstroke affect the sight permanently? By Dr. A. Spalding (Portland).

Vortr. hält es für wichtig zu betonen, dass von allen angeblichen Erblindungen durch Sonnenstich nur ein einziger Fall bisher als wirklich stichhaltig sich erwiesen und nur 6 andere Fälle bald nach dem Anfall bei der ophthalmoskopischen Untersuchung eine ausgeprägte Neuritis optica gezeigt haben. Da auch diese vollkommen genasen, so seien erhebliche Bedenken gegen die bereits von den Lehrbüchern übernommenen Anschauungen gerechtfertigt, als sei eine unbestimmte Zeit nach einem Sonnenstich einsetzende Erblindung mit diesem in einen ursächlichen Zusammenhang zu bringen. Die zahlreichen auf diesem Wahn beruhenden Pensionsforderungen würden mit vollem Recht abgelehnt.

A case of probable Quinine amaurosis, by Dr. D. B. St. John Roosa (New-York).

Es handelt sich um eine junge Dame, die während eines Wechselfiebers mit Krämpfen und Anfällen von Bewusstlosigkeit 30 Gran schwefelsauren Chinins per rectum in vier Dosen applicirt erhielt. Beim Erwachen aus der Bewusstlosigkeit war sie völlig blind und erholte sich nur langsam. Der ophthalmoskopische Befund ergab blasse Papillen, enge Gefässe, keine Exsudation. Die Sehkraft kehrte unter Strychnin- und Chinin(?)-Behandlung erst excentrisch, später gänzlich wieder. Der Augenspiegel zeigte stets denselben Befund. Die Urinuntersuchung fiel stets negativ aus.

Dr. Grüning sah in einem ähnlichen Falle von Erblindung und Taubheit nach 5 Tagen keine Veränderungen im Augenhintergrunde; auch zeigte sich um diese Zeit das centrale Sehen wiederhergestellt, und nur eine hochgradige, concentrische Verengerung des GF. war zu constatiren.

Clinical contributions to the study of ring scotoma, by Swan M. Burnett (Washington).

Vortr. giebt die Krankengeschichte zweier Fälle, wo er bei einer Chorioiditis mit Glaskörpertrübungen ein Ringscotom nachweisen konnte. Die Veränderungen am Hintergrund correspondirten nicht mit dem Defect des Gesichtsfeldes. Man müsse annehmen, dass Nervenfasern, die die mittleren Partien der Netzhaut versorgten, etwa durch eine umschriebene Entzündung oder durch Druck von der Umgebung her in ihrer Function beeinträchtigt werden.

Dr. Noyes (New-York) glaubt ebenfalls an einen extraocularen Ursprung des Ringscotoms, das überdies häufiger gefunden werden würde, wenn man mehr darauf achtete.

Dr. Bull (New-York) beobachtete ein Ringscotom bei einer zarten Neuroretinitis nach einer Schädeltrepanation in der Regio parieto-occipitalis.

Dr. W. F. Mittendorf (New-York) erwähnt des chronischen Glaucoms als häufig mit peripheren Ringscotomen vergesellschaftet. Unter 5—6 Glaucomfällen, die er daraufhin untersuchte, fand er es ein Mal.

Dr. Wadsworth (Boston) sah bei einer traumatischen Retinitis ein centrales Scotom in ein Ringscotom übergehen, welches dann 2 Jahre fortbestand, ohne dass mit dem Augenspiegel irgend welche Veränderungen nachgewiesen werden konnten.

The so-called orthopaedic treatment of paralysis of the ocular muscles, by Dr. C. S. Bull (New-York).

Vortr. hat die Michel'sche Methode, den gelähmten Muskel durch passive Bewegung des Bulbus in der Richtung seiner Action zu beleben, in 21 Fällen verschiedensten Ursprunges versucht, 8 mal mit vollem Erfolge, 7 mal gelang ihm damit eine partielle Heilung, in den übrigen Fällen war die Orthopädie ganz vergeblich.

Recurrent paralysis of the motor oculi, by Dr. Wadsworth (Boston).

Hyperaemia in muscular insufficiency, by J. A. Lippincott (Pittsburg).

Vortr. führt mehrere Fälle an, wo ihn die Form und Localisation der Hyperämie des Auges darauf hinwiesen, dass sie in einen Zusammenhang mit einer entsprechenden Muskelinsufficienz zu bringen sei.

Cases of acute primary glaucoma, of haemorrhagic glaucoma, and of secondary glaucoma, by Dr. W. F. Norris (Philadelphia).

N. giebt drei Krankengeschichten von Glaucomfällen, die zur Enucleation führten, und demonstrirt an Mikrophotogrammen die histologischen Veränderungen der glaucomatösen Bulbi.

A case of sarcoma of the eyelid, simulating a Meibomian cyst, by Dr. B. A. Randall.

Pat., ein 41 jähriger Mann, war bereits zweimal wegen einer Cyste operirt worden, die den Eindruck eines Chalazion machte. Wegen Verdachtes auf ein Sarcom exstirpirte R. den kleinen Tumor, beobachtete aber doch nach 2 Jahren an derselben Stelle ein Recidiv, welches dann die Abtragung der äusseren Lidhälfte nothwendig machte. Die Meibom'schen Drüsen erweisen sich beide Male unverändert, die Geschwulst als ein eingekapseltes Spindelzellensarcom.

R. zeigt ferner einige Fälle mit cilioretinalen Gefässen, die, wie er an anatomischen Präparaten nachweisen konnte, von einem der kürzeren Ciliargefässe ausgehen.

R. bemerkt schliesslich in Bezug auf den v. Jäger'schen Hohlschnitt bei der Staarextraction, dass derselbe sich von der modificirten Linearextraction im Wesentlichen nur durch das Messer unterscheide, mit dem er gemacht werde. Man könne mit demselben fast alle üblichen Modificationen des Schnittes machen, verliere kein Kammerwasser vor Beendigung des Schnittes und schneide viel sicherer und glatter, als mit dem v. Graefe'schen Messer. Ein Mikrophotogramm soll die vorzügliche Heilung des v. Jäger'schen Schnittes illustriren.

Dr. Knapp sieht keinen Vortheil in der Anwendung des v. Jäger'schen

Messers, welches nur ein modificirtes schmales Beer'sches Messer sei. Nach seiner Erfahrung sei es schwerer, damit die VK. zu passiren. Praktisch kann der Schnitt auch mit dem Graefe'schen Messer in einem Tempo vollendet werden, doch sei dies gar nicht nöthig.

Dr. Noyes ist derselben Meinung.

Dr. S. Theobald (Baltimore) sieht die Schwierigkeit bei dem Gebrauche des dreieckigen v. Jäger'schen Messers darin, dass man, indem man die VK. durchmisst, zugleich den Schnitt vollenden muss. Bei dem v. Graefe'schen schmalen Messer folgen die beiden Akte auf einander.

Sitzung vom 21. Juli 1887.

Case of glioma of the retina, by Dr. H. D. Noyes (New-York).

N. sah einen Pat., dessen Auge er wegen Glioma retinae im 2. Lebensjahre enucleirt hatte, nach $14\frac{1}{2}$ Jahren wieder, ohne dass er eine Spur von Recidiv der Geschwulst entdecken konnte.

Vortr. fügt die Schilderung eines Falles von Pseudoglioma an, hinter welchem sich eine traumatische Cyclitis mit Netzhaut- und partieller Aderhautabhebung versteckte.

Prolapse of the lacrymal gland, by the same.

Vortr. berichtet über einen Fall, welcher sich ihm mit einer Schwellung am Oberlid des rechten Auges vorgestellt hatte. Dieselbe war seit 9 Jahren gewachsen, konnte über dem Augapfel verschoben werden und bewegte sich von selbst bei den Bewegungen des Bulbus mit. Nach der Excision der Geschwulst, die von keinen Zufällen gefolgt war, stellte sich heraus, dass dieselbe die dislocirte Thränendrüse war.

Operation for the relief of entropion of the lower eyelid, by the same.

N. schneidet einen schmalen Hautlappen aus der Basis des unteren Lides und näht den freien Rand des umgeschlagenen Lappens an den angefrischten Conjunctivalbord. Vier Jahre nach der Operation zeigte sich in einem Falle das Resultat unverändert gut, nur die kleine Hautbrücke war geblieben. Mit ihrer Durchschneidung war die Heilung vollkommen.

Dr. Theobald sah einen Knaben $9\frac{1}{2}$ Jahre nach der Enucleation wegen Glioms ohne Recidiv. Die Diagnose war allerdings keine mikroskopische.

Dr. Knapp glaubt jetzt nicht mehr, wie früher, an eine unbedingte dauernde Heilung durch die Enucleation. Er hat von einem Exitus noch nach 10 Jahren gehört. Dieser sei entweder die Folge eines localen Recidivs oder einer Generalisation der Geschwulstmassen.

Dr. Prout (Brooklyn) sah einen Exitus lethalis bei Pseudogliom (plastisches Exsudat), wo eine Enucleation den unglücklichen Ausgang verhütet hätte.

Dr. Fryer (Kansas City) empfiehlt zur ophthalmoskopischen Untersuchung intraocularer Geschwülste das elektrische Licht.

Knapp empfiehlt das Sonnenlicht.

Die Entropiumoperation am Unterlid macht Dr. J. Green (St. Louis) nach Panas mit folgender Modification: Er macht eine Incision nahe der Basis des Lides parallel dem freien Lidrande und befestigt die unterminirte Haut weiter unten an der Wange mittelst Nähte, deren Wirksamkeit er dadurch erhöht, dass er die Lidbindehaut nicht weit vom Lidrand durch einen bis durch den Tarsus drängenden Schnitt spaltet.

A phenomenal pulsation of the interior of the eye, by Dr. W. F. Mittendorf (New-York).

Die Beobachtung wurde bei einem sonst gesunden 15 jährigen Patienten gemacht. Ein Band, welches wohl aus Bindegewebe bestand, zog zwischen zwei grösseren Venen hin und pulsirte regelmässig, ohne dass die Venen selbst eine Pulsation zeigten.

Dr. E. Jackson sah ebenfalls in einem Falle, und zwar beiderseitig, ein kleines Band, das von einer perivasculären Scheide ausging, pulsiren, obgleich die Gefässe selber nicht sichtbar pulsirten.

Increase of blindness in the United States, by L. Howe (Buffalo).

Vortr. weist statistisch nach, dass während die Bevölkerung in den Vereinigten Staaten von 1870—1880 um 30% zugenommen hat, die Blindenzahl um mehr als 140% gewachsen ist, und illustrirt diese Verhältnisse für jeden einzelnen Staat an Diagrammen. Es stellt sich dabei heraus, dass die Zahl der Blinden von Norden nach Süden fast constant zunimmt, von Osten nach Westen ebenso abnimmt. Die dem Staate erwachsenden Kosten der Unterhaltung von über 50,000 Blinden beliefen sich auf mindestens 16 Mill. Dollars im Jahre 1880 oder über 25 Mill. Dollars im Jahre 1887. Die Ursachen sind in der überwiegenden Mehrzahl der Fälle auf Contagion[1] zurückzuführen, die Einwanderung spiele dabei auch einen mächtigen Factor, der durch strengere Quarantänemaassregeln beseitigt werden müsse. Die Prophylaxis müsse bei den Neugeborenen anfangen, dann sich auf die Isolation verdächtiger Schulkinder in öffentlichen oder privaten Instituten erstrecken und endlich die Belehrung des Publikums über die Ansteckungsfähigkeit gewisser Augenkrankheiten im Auge behalten.

Dr. Burnett betont, dass bei der Zunahme der Blindenzahl in den südlichen Staaten wohl die Racenfrage eine Rolle spiele. Die Neger, welche die Majorität der Bevölkerung bilden, leiden aber fast gar nicht an Trachom. Dagegen sind sie allerdings ausserordentlich den scrophulösen Erkrankungen der Cornea unterworfen. Auch leiden die Negerkinder sehr häufig an Blenn. neon.

Dr. Mittendorf führt die Zunahme der Blinden auf das Zusammenpferchen der Kinder in öffentlichen Instituten zurück.

Dr. P. A. Callan (New-York) schlägt vor, nach dem Muster der Londoner Gesellschaft „for the Prevention of Blindness" in jedem Einzelstaate eine Vereinigung zu gründen, die sich die Belehrung des Volkes in dieser Hinsicht zur Aufgabe machen.

Dr. Myles Standish (Boston) hat die Bemerkung gemacht, dass die schlimmsten Fälle von Trachom meist Einwanderer betrafen, die noch nicht lange im Lande waren. Bei deren Ankunft sei die Affection auf ihrem Höhepunkt und für die Ansteckung am allergünstigsten.

Ein Comité, unter dem Vorsitz des Dr. Howe, wird ernannt, welches den Gegenstand weiter bearbeiten soll, und die Regierung der Vereinigten Staaten wird ersucht, dem Comité dabei behülflich zu sein.

The eye of the adult imbecile, by Ch. A. Oliver (Philadelphia).

O. zieht aus der Untersuchung von 20 jungen, männlichen Idioten folgende Schlüsse: Das Auge der Idioten ist einer functionellen Thätigkeit fähig. Ihr Auge ist in Folge geringeren oder gar keinen Gebrauches für feinere Nahearbeit der Typus eines gesundenen erwachsenen Auges. Viele bei psychisch gesunden

[1] Ich sah in Colorado einen Trachomatösen im allgemeinen Waschbecken des Schlafwagens sich waschen. H.

Personen beobachtete Veränderungen am Auge seien deshalb als pathologische aufzufassen.

Additional cases of hypermetropic refraction, passing while under observation into myopia, by S. D. Risley (Philadelphia).

R. veröffentlicht zu seinen früheren 13 Fällen 9 weitere, wo er Hypermetropie auf dem Wege astigmatischer Refractionsveränderung in Myopie übergehen sah. In allen Fällen bestanden asthenopische Beschwerden, ausgeprägte retino-chorioideale Reizung und Insufficienz der Interni. Ausserordentlich wichtig zur Verhütung der Entstehung des myopischen Langbaues des Auges sei die Correction der Ametropie, sie sei auch nur ein geringer Grad von Astigmatismus.

The pathogenesis of pterygium, by S. Theobald (Baltimore).
Siehe das Referat auf S. 350.

Recurrent retinal haemorrhages followed by the outgrowth of numerous small blood-vessels from the optic disc, by the same.

Bei einer 52jähr. Pat. fanden im Beginne ihres Climacteriums während 9 Monaten wiederholentlich Blutungen in die Netzhaut und in den Glaskörper statt. Zuletzt konnte ein verschwommener Auswuchs an der Papilla optica wahrgenommen werden, der etwas in den Glaskörper hineinragte und aus zahlreichen kleinen, parallelen Gefässen bestand, welche durch ein halbdurchscheinendes Gewebe zusammengehalten schienen. Später hatte die Neubildung an Grösse etwas abgenommen.

Dr. Wadsworth konnte nur in einem Falle von recidivirender Glaskörperblutung die Entwickelung von Blutgefässen im Glaskörper wirklich beobachten. Eine fast durchsichtige Membran im Glaskörper enthielt Gefässe, welche zum Theil rückwärts bis zu den Netzhautgefässen verfolgt werden konnten. Einige Jahre darauf hatten sich diese neugebildeten Gefässe an Zahl verringert.

Embolus of the left central retinal artery, by G. C. Harlan (Philadelphia).

Die Ursache dieser von dem Vortr. genau geschilderten Embolie wird auf eine Caries der gleichseitigen mittleren Nasenmuschel zurückgeführt, insofern, als ein Entzündungsproduct in die allgemeine Circulation und durch diese als Embolus in die Netzhautschlagader gelangen konnte. In zweiter Linie ist eine Erkrankung dieses Gefässes selbst anzunehmen. Herz und Nieren erweisen sich als gesund.

A case of retinitis pigmentosa treated electrically, by Myles Standish (Boston).

Vortr. behauptet, durch den constanten Strom, den er alle 5 Tage $1^1/_4$ Jahr hindurch so stark, als er vertragen wurde, applicirte, die Sehschärfe und das Gesichtsfeld einer 33jähr. Patientin mit typischer Retinitis pigmentosa derart gebessert zu haben, dass sie wieder am Abend ohne Gefahr die Strassen passiren konnte.

Case of congenital zonular greyish-white opacity around the fovea, by O. F. Wadsworth (Boston).

Das Sehvermögen in diesem Falle eines 11 Monate alten Kindes war anfangs bis auf Lichtschein, 5 Monate später gänzlich erloschen. Ein zweites

Kind derselben Familie scheint in ähnlicher Weise erblindet zu sein, während vier andere Geschwister gesunde Augen hatten.

Separation of the retina in both eyes with albuminuria of pregnancy, replacement, by the same.

Vortr. beschreibt einen Fall von im 7. Monat der Gravidität auftretender und durch die Einleitung der künstlichen Frühgeburt geheilter Netzhautablösung.

Case of coloboma of the optic nerve, by Dr. B. A. Randall.

A peculiar form of granular conjunctivitis associated with ichthyosis, by Dr. F. Butler (Montreal). (2 Fälle.)

Dr. W. S. Dennet und Dr. L. Howe demonstriren neue Ophthalmoskope, Dr. E. Jackson neue kleinere Probirgläser und eine Modification am Brillengestell, endlich Dr. S. D. Risley einen Augenspiegel mit zwei Cylindergläser tragenden Stäben.

Dr. Swan M. Burnett beschreibt eine andere Modification des Refractionsaugenspiegels für den Gebrauch von cylindrischen Gläsern.

Transient myopia following iritis, by J. Green (St. Louis).

Vortr. hat an sich selbst und später auch an einigen Pat. die Beobachtung gemacht, dass im Verlauf einer Iritis bisweilen eine Kurzsichtigkeit eintritt, die zwar einen geringen Grad zeigt, aber doch nur ganz allmählich dem früheren Brechzustand wieder Platz macht.

Der nächste Congress soll im Juli 1888 in New-London (Connnect.) stattfinden.

Peltesohn.

---

2) American Medical Association (Section of Ophthalmology). Sitzungen vom 7. bis 9. Juni 1887. (The Ophthalmic Review. 1887. August.)

Sympathetic Ophthalmia, by Dr. C. M. Hobby (Jowa City).

Vortr. giebt eine Uebersicht über 300 Fälle schwerer Verletzungen aus seiner eigenen Praxis. In 35 Fällen ging das andere Auge durch sympathische Entzündung verloren, in 5 weiteren trotz prophylaktischer Enucleation des erst erkrankten Auges. Die Zeit, binnen welcher die sympathische Reizung einsetzt, wechselte zwischen zwei Wochen und vierzig Jahren. Bei den fünf Fällen, die trotz frühzeitiger Enucleation zum Verlust auch des zweiten Auges führten, bestand 4 mal eitrige Entzündung des Uvealtractus des ersten Auges zur Zeit der Enucleation. Vortr. hält die Enucleation während einer flagranten Panophthalmitis für sehr gefährlich; zwei seiner Fälle endigten unter solchen Umständen lethal.

Dr. Frothingham (Ann Arbor) und Dr. Murrell (Little Rock) haben niemals in diesem Sinne eine frühzeitige Enucleation zu bereuen gehabt, wohl aber einen Aufschub, bis die sympathische Reizung bereits eingesetzt hatte.

Dr. Coomes (Louisville) sah eine Meningitis auf eine Enucleation folgen, doch mit günstigem Ausgang.

Dr. Jackson (Philadelphia) betont, dass man erst feststellen müsse, wie oft Meningitis ohne Enucleation statthabe, um die Gefahr der Enucleation zu taxiren.

Congenital and spontaneous displacements of the crystalline lens, by Dr. J. L. Thompson (Indianapolis).

Vortr., welcher 12 Fälle von angeborener und spontaner Linsenluxation beobachtet hat, glaubt, dass bei den congenitalen Formen die Erblichkeit eine grosse Rolle spiele, dass sie zu Cataract und Glaucom führen und meistens mit einer hochgradigen Myopie verbunden sind. Die spontane Luxation komme bei chron. Congestions- und subacuten entzündlichen Zuständen des Uvealtractus vor und bedinge oft (?) die erworbene Kurzsichtigkeit älterer Leute. Ein cataractöses Auge könne bisweilen durch solche Spontanluxationen die Sehkraft wiedererlangen.

Hypopyon-keratitis treated by frequent irrigations with corrosive sublimate, by Dr. F. C. Hotz (Chicago).

H. zieht in der Behandlung der eitrigen Keratitis der Galvanocausis stündliche Sublimat- (1 : 5000) Spülungen und feuchten Sublimatverband vor. Von 12 Fällen, die er bis zum Verschwinden des Hypopyons allstündlich, später weniger häufig sorgfältig mit Sublimat wusch und irrigirte, führte kein einziger zur Perforation.

Auch Dr. Montgomery (Chicago) hat mit diesem Verfahren vorzügliche Resultate erzielt.

Dr. L. Connor wendet die gelbe Salbe oder Calomeleinstäubungen mit demselben Erfolge an.

Pemphigus, essential shrinking of the conjunctiva in both eyes, by Dr. Robert Tilley (Chicago).

Die ersten Erscheinungen waren bei dem damals 6 jährigen Knaben nach einer Vaccination aufgetreten und der Verlust beider Augen war schon nach zwei Monaten constatirt worden. Eine hereditäre Krankheit bestand nicht.

After-treatment of cataract extractions and iridectomies without the eye-bandage, by Dr. J. J. Chisolm (Baltimore).

C. hat bei der von ihm beliebten, unseren Lesern nun schon des Oefteren beschriebenen Nachbehandlung von Staarextractionen und Iridectomien unter 98 Fällen der ersten Species 6 Verluste (3 durch Iritis, einen durch Diabetes, einen durch eitrige Hyalitis und den sechsten durch Panophthalmitis), bei 67 Iridectomien aber kein ungünstiges Resultat zu beklagen gehabt.

After-treatment of cataract extraction, by Dr. W. J. Montgomery (Chicago).

M. verfährt halb nach der neuen amerikanischen Methode, halb innerhalb der alten Gebräuche. Am dritten Tage wechselt er den Verband, am fünften lässt er ihn ganz weg. Das zweite Auge bleibt von vornherein frei.

Dr. Murrell hat seit einem Jahre keinen Occlusivverband nach Staarextractionen und Iridectomien angewendet und dabei angeblich bessere Resultate erzielt, als vorher. Ein so behandelter Pat. reiste am 5. Tage nach der Staaroperation nach seiner 100 engl. Meilen entfernten Heimath, ebenso ein iridectomirter sogar schon 16 Stunden nach der Operation. (Schade, dass nicht gleichzeitig angegeben ist, wie Beide zu Hause angelangt sind! Freilich heilen Augen bisweilen trotz solch' ärztlicher Schnellkunstleistungen. D. Ref.)

Dr. Hotz hält, wie nach jedem chirurgischen Eingriffe, auch nach der Staaroperation die Ruhe des kranken Theiles für die Hauptsache.[1] Darum sollte

---

[1] Ich fand auch in Amerika den gewöhnlichen Verband. H.

das gesunde Auge ebenfalls verbunden werden. Da Ruhe des Auges nicht Ruhe des ganzen Körpers bedeute, so müssten die Pat. aufsitzen dürfen.

Dr. E. Jackson erinnert daran, dass Dr. R. J. Levis in Philadelphia schon seit 20 Jahren den Augenverband nach Staarextraction verlassen habe, indem er durch eine bestimmte Anordnung von Pflasterstreifen verhinderte, dass das Oberlid gehoben werden konnte.

Causative relations of ametropia to ocular disease, by Dr. J. E. Harper (Chicago).

Vortr. bringt auch die granulare Conjunctivitis theilweise in Abhängigkeit von Ametropie.

Sarcoma of the optic nerve, by Dr. G. E. Frothingham (Ann Arbor).

F. berichtet über zwei Fälle von Rundzellensarcom des Sehnerven.

Epilepsy apparently cured by correcting hyperopia, by the same.

Ein Fall von Epilepsie, welche bisher den üblichen Mitteln nicht gewichen war, wurde anscheinend geheilt, als die gleichzeitige Hypermetropie beider Augen (manifest 0,5 bis 0,75 D) durch ein Convexglas von 1,5 D corrigirte, das beständig getragen werden musste.

Phlyctenular ophthalmia, by Dr. Reynolds (Louisville).

Function of the oblique muscles in certain cases of astigmatism, by Dr. G. C. Savage (Nashville).

Vortr. glaubt, dass die Beschwerden, über welche Astigmatiker klagen, zum grosser Theil daher rühren, dass sie Anstrengungen machen, den ametropischen Meridian senkrecht oder wagerecht zu stellen. Daher seien die Beschwerden am geringsten bei senkrechten und wagerechten, grösser schon bei schrägen, symmetrischen, am stärksten aber bei schrägen, gleichgerichteten Axen.

Evulsion for the radical cure of pterygium, by Dr. J. W. Wright (Columbia).

Vortr. merkte durch Zufall, dass ein mit der Pincette losgerissenes Pterygium besser heilte, als nach sorgfältiger Abpräparirung, und nutzt jetzt diese Erfahrung mit gutem Erfolge aus.

Dr. Hotz löst nur die obere Partie über der Insertion des geraden Muskels los, aber er schneidet, statt zu reissen.

Dr. Chisolm findet, dass nach dem Abreissen eine glattere Hornhautfläche zurückbleibt.

Supposed carotid aneurism, by Dr. C. Williams (St. Paul).

W. berichtet über einen Fall, welcher alle Symptome eines durch ein Carotidenaneurysma bedingten Exophthalmus darbot. Durch Compression der Carotis schwand die Pulsation und das schwirrende Geräusch. Dennoch zeigte sich, als der Pat. am 10. Tage nach der Unterbindung der Carotis communis gestorben war, bei der Section gar keine Affection der Carotis, dagegen fand sich eine ausgedehnte Erweichung der linken vorderen Hirnhemisphäre.

The effects of placing a lens oblique to the visual axis, by Dr. E. Jackson (Philadelphia).

Schräg auffallende Strahlen werden durch eine cylindrische Linse stärker, und durch eine sphärische Linse wie durch einen Sphärocylinder gebrochen, und zwar wie folgende Tabelle angiebt:

Winkelgrad	1,0 Dioptr. cyl.	1,0 Dioptr. sphär.
0^0 . .	1,00 „ „ .	1,00 „ „
5^0 . .	1,01 „ „ .	1,00 = 0,01 cyl.
10^0 . .	1,04 „ „ .	1,01 = 0,03 „
15^0 . .	1,10 „ „ .	1,02 = 0,08 „
20^0 . .	1,17 „ „ .	1,04 = 0,13 „
25^0 . .	1,30 „ „ .	1,06 = 0,24 „
30^0 . .	1,45 „ „ .	1,09 = 0,35 „
35^0 . .	1,67 „ „ .	1,12 = 0,55 „
40^0 . .	1,99 „ „ .	1,16 = 0,83 „

Peltesohn.

Referate, Uebersetzungen, Auszüge etc.

1) **Die Netzhautablösung.** Untersuchungen über deren pathologische Anatomie und Pathogenese, von Dr. Erik Nordenson. Mit einem Vorwort von Dr. Theod. Leber. Mit 27 Tafeln in Steindruck. Wiesbaden 1887, J. F. Bergmann.

Verf. berichtet in dieser für die Lehre von der Netzhautablösung höchst bedeutungsvollen Monographie zunächst über 4 Fälle von spontaner Netzhautablösung und macht die genauesten Mittheilungen über den mikroskopischen Befund an den betreffenden Augen, die Verf. das grosse Glück hatte, zur Untersuchung zu bekommen.

Als gemeinschaftlichen Befund fand Verf. bei allen 4 Augen Schrumpfung des Glaskörpers und partielle Abhebung desselben, Abhebung der Netzhaut, Netzhautruptur, chronische Entzündung der Chorioidea..

Verf. hält die Veränderungen der Chorioidea (incl. Ciliarkörper) für das Primäre. Dieselben sollten dann zu einer Ernährungsstörung des Glaskörpers, Schrumpfung und partieller Abhebung desselben geführt haben. Bei weiter fortschreitender Schrumpfung des Glaskörpers kam es dann, nach Verf., an Stellen, wo der Glaskörper fester mit der Netzhaut zusammenhing, zu einer Netzhautruptur und nun drang Flüssigkeit von der zwischen Netzhaut und geschrumpftem Glaskörper befindlichen hinter die Netzhaut und löste dieselbe ab. Natürlich flottirte bei der ophthalmoskopischen Untersuchung in diesen Fällen die abgelöste Netzhaut.

Nach der sogen. Exsudationstheorie lässt sich dieses Flottiren, wenn nicht Zerreissung der Netzhaut eintritt, nicht erklären.

Ausserdem müsste, wenn diese letztere Theorie richtig wäre, die Tension des Auges nicht herabgesetzt sein, wie sie es meistens ist, sondern im Gegentheil erhöht.

Verf. betont noch, dass die Schrumpfung des Glaskörpers die Entstehung von flacheren Netzhautablösungen auch ohne vorhergehende Ruptur erkläre; wenn nämlich die Netzhaut in grösserer Ausdehnung mit dem Glaskörper zusammenhinge, so müsste sie bei Schrumpfung desselben folgen und in das entstehende Vacuum Transsudat treten.

Verf. giebt dann ferner die klinische und anatomische Beschreibung eines Falles von Ablösung bei Retinitis albuminurica. Der betreffende Fall beweist nach Verf., dass hier die Ablösung sowohl auf Exsudation unter die Netzhaut, als auf Schrumpfung des Glaskörpers beruht.

Auch bei Ablösungen bei Chorioidealtumoren spielt nach Verf., wie ein von ihm mit seinem mikroskopischen Befund mitgetheilter Fall beweist, die Schrumpfung des Glaskörpers eine Rolle.

Verf. schliesst dann eine klinische Uebersicht über 126 Fälle von spontaner Netzhautablösung an, die bei 117 Patienten in den Jahren 1880—1886 in der Göttinger Klinik zur Beobachtung kamen.

Die Häufigkeit der spontanen Netzhautablösungen nimmt danach übereinstimmend mit den Angaben anderer Autoren bis zum 60. Jahr zu, dann wieder beträchtlich ab.

T war 62 mal normal, 58 mal — und 6 mal +.

97 mal wurden ophthalmoskopische Veränderungen im Glaskörper beobachtet.

119 von den 126 Augen wurden auf Rupturen untersucht, 46 davon (38,6⁰/₀) zeigten eine solche, und zwar am häufigsten nach aussen-oben; immer sass die Ruptur mehr oder weniger peripher, die Ränder des Risses waren niemals nach aussen umgerollt.

In 5 Fällen war eine Ruptur eine Zeit lang sicher beobachtet, dann aber durch vorliegende Netzhautfalten der Wahrnehmung entzogen worden.

Im Ganzen wurden 97 von den 126 Augen auf ihre Refraction untersucht. Davon waren 58 myopisch, 26 emmetropisch, 13 hypermetropisch.

In 3 Fällen bestand Glauc. chron. und Netzhautablösung gleichzeitig. Verf. vermuthet, dass beide unabhängig von einander gleichzeitig entstanden seien, und zwar wohl in Folge von Veränderungen des Uvealtractus, und zwar der Gefässe desselben, die einerseits eine Verlegung der Filtrationswege, andrerseits eine Schrumpfung des Glaskörpers im Gefolge gehabt hätten.

Die Ablösung war ferner öfter mit plötzlich bemerkter, als mit allmählich sich entwickelnder Sehstörung aufgetreten; in beiden Fällen beobachtete man dann und wann Rupturen.

Ferner sind Fälle in der Statistik, in denen die Ablösung und Zerreissung der Netzhaut entschieden plötzlich, ohne Aenderung des Augendruckes entstanden ist in dem noch sehtüchtigen Auge bei Patienten, deren anderes Auge seit mehreren Jahren erblindet war.

Ferner konnte in mehreren Fällen nachgewiesen werden, dass die Ruptur der abgelösten Netzhaut in dem Theile des Augenhintergrundes gelegen war, welcher dem Bereich der zuerst wahrgenommenen Sehstörung im G.F. entsprach.

Als wesentliches Ergebniss der sehr sorgfältigen, überaus fleissigen Untersuchungen des Verf.'s stellt Leber in der Vorrede hin, dass durch dieselben erwiesen sei, dass die Netzhautablösung durchweg, von einigen seltenen Formen abgesehen, nicht durch einen primären Erguss von der Aderhaut, sondern durch einen Zug von Seiten des schrumpfenden Glaskörpers hervorgebracht wird.

Die der Arbeit beigegebenen 27 Tafeln sind künstlerisch vollkommen von O. Peters in Göttingen gezeichnet und vortrefflich lithographirt.

Ostwalt.

---

2) **Ueber periodische Oculomotoriuslähmung.** Nach einem in der Gesellschaft der Charité-Aerzte am 5. Mai 1887 gehaltenen Vortrag von Prof. H. Senator. (Zeitschrift f. klin. Med. XIII. 3 u. 4.)

Die Literatur über periodische oder recidivirende Oculomotoriuslähmung

die S. um ein classisches Beispiel vermehrt, ist noch recht dünn gesäet. Verf. vermag nach Möbius[1] und Mauthner[2] nur 15 Fälle der Art zusammenzustellen. Doch sind auch diese nicht einheitlicher Natur, vielmehr muss man die Fälle der periodisch exacerbirenden Lähmungen von der Gruppe der rein periodischen Lähmung scheiden. Bei den ersteren bleiben auch in der anfallsfreien Zeit Residuen der Lähmung zurück, wie Mydriasis, leichte Ptosis oder geringer Strabismus. Bei den rein periodischen wird die Lähmung nach den Anfällen spurlos rückgängig. Diese rein periodische Lähmung mit ganz freien Intervallen bildet die Minderzahl, von den 15 Fällen sind höchstens 4—5 nicht ganz einwandsfreie dahin zu rechnen. S.'s Fall betraf eine 22 jährige Arbeiterfrau, die seit ihrem 8. Jahre etwa alle 4 Wochen an periodischem Kopfschmerz mit Müdigkeit, Erbrechen und Frost erkrankte und bisher drei Mal bei solchen Schmerzanfällen von einer sämmtliche Zweige des rechten N. oculomotorius umfassenden Lähmung befallen wurde, das erste Mal im 12. Lebensjahre, zum zweiten Mal, als sie 16 Jahre alt war, und nun zum letzten Male vor Kurzem in ihrem 23. Jahre während der Lactation. Die Lähmung bildete sich während der ärztlichen Beobachtung vollständig zurück, ohne sich zu wiederholen, wogegen die Migräneanfälle nach 6 wöchentlicher Pause wieder von Neuem auftraten, um auch weiterhin in regellosen Intervallen einzusetzen.

Die Mehrzahl der bisher bekannten Fälle betrifft das weibliche Geschlecht, aber, wie es scheint, nur in der Gruppe der reinen periodischen Lähmungen. Ein Unterschied in Bezug auf die Betheiligung eines der beiden Oculomotorii hat nicht statt. Was die Ursache und das Wesen der sog. periodischen Oculomotoriuslähmungen betrifft, so ist für die periodisch exacerbirenden eine functionelle oder anatomische, aber schnell vorübergehende Veränderung nicht ausreichend, vielmehr müssen dieselben auf einer organischen Läsion beruhen, wie dies auch die drei bisher vorliegenden Sectionen bestätigten. (Exsudat, welches den Oculomotorius umgab; Tuberkeleruption mit graulicher Verfärbung des Nerven und fettiger Entartung seiner Muskeln; endlich ein in den Nerven eingelagertes Fibrochondrom.) Der Sitz derselben ist in der Regel an der Basis cranii zu suchen, da eine extracranielle Ursache undenkbar, eine intracerebrale aber aus folgenden Gründen anfechtbar ist. Die Lähmung aller nucleo-basilaren Fascikeln könnte, wie Mauthner entwickelt, nicht ohne andere Herderscheinungen, namentlich wechselständige Hemiplegie, einhergehen. Von den cortico-nuclearen Fasern weiss man noch zu wenig, sodass man die Möglichkeit einer corticalen Lähmung allerdings nicht ausschliessen könne. Doch spricht die Betheiligung der Pupille dagegen, deren Bewegungen bekanntlich von dem Willen[3] so gut wie unabhängig (nur mittelbar durch die Convergenz und Accommodation dem Willenseinfluss unterworfen) ist. Zudem ist Erweiterung der Pupille fast von allen Beobachtern als Folge einer Rindenreizung beschrieben worden, so dass eine auf Lähmung beruhende Mydriasis nicht gut als Ausfallserscheinung eines corticalen Herdes aufgefasst werden kann. Die Kernregion des Oculomotorius endlich betreffend, geht aus den einander widersprechenden Ansichten von Möbius und Mauthner soviel hervor, dass die bisher beobachteten Nuclearlähmungen dem in Rede stehenden Krankheitsbilde nicht entsprochen haben, wenn auch andererseits nicht die Möglichkeit

[1] P. J. Möbius, Ueber periodische Oculomotoriuslähmung. Schmidt's Jahrb. 1885. S. 243.

[2] L. Mauthner, Die nicht nuclearen Lähmungen. Wiesbaden 1886. S. 397—415.

[3] Ueber den Einfluss des verstärkten Willensimpulses auf die Lähmung; vergl. Senator's Artikel im Arch. f. Psych. 1888. XIV. S. 658.

eines entsprechenden Symptomencomplexes geleugnet werden kann. Also ist für die eine Gruppe der periodischen Lähmungen der Wahrscheinlichkeit nach meist eine Herderkrankung an der Basis vorauszusetzen, und ihre Exacerbationen etwa auf vorübergehende hyperämische oder ödematöse Schwellungen oder entzündliche Reizungen zurückzuführen.

Bei den reinen periodischen Oculomotoriuslähmungen dagegen ist einerseits die Möglichkeit einer blos functionellen Störung durch die Erfahrung erwiesen,[1] andererseits spricht die Wahrscheinlichkeit dafür, weil eben ganz reine anfallsfreie Intervalle vorkommen. Die functionelle Lähmung kann eine hysterische oder eine sogen. Reflexlähmung sein. Viele Symptome sprechen in S.'s Falle für die erstere, da die Lähmung aber immer zugleich mit heftigen Schmerzen eintrat und mit deren Aufhören verschwand, so steht der Annahme einer reflectorisch ausgelösten Lähmung noch viel weniger im Wege, zumal auch schon anderweitig nicht selten Erweiterung der Pupille, Ptosis, vorübergehendes Schielen oder Doppeltsehen als Theilerscheinungen der Migräne beschrieben worden sind.

Verf. macht selber zum Schlusse seines scharfsinnigen Vortrages darauf aufmerksam, wie vorsichtig man nach den bisherigen lückenhaften Erfahrungen an die Deutung solcher Fälle herangehen muss, und verhehlt sich nicht die Schwächen in seiner Beweisführung. Peltesohn.

Journal-Uebersicht.

Zehender's klinische Monatsblätter für Augenheilkunde. 1887.
Juli.

1) Ueber die Erkrankung der Haarwurzeln und speciell über Blepharitis ciliaris, ihre Ursachen und Heilung, von Dr. W. Röder.

Bei Stenose des Thränennasenganges und Blennorrhoe des Sackes und bei Bindehautentzündungen kann eine Erkrankung der Wurzeln der Wimpern dadurch entstehen, dass sich die Eiterzellen mit den stagnirenden Thränen verbinden und so sich eine Fettemulsion bildet, welche leicht den Widerstand des Fettes der Talgdrüsen überwindet und in die Haarbälge eindringt. Die Haare quellen auf, ebenso der innere Haarbalg, welcher mit Eiterzellen durchsetzt wird. Der Eiter wird anfänglich durch das gequollene Haar zurückgehalten, endlich bricht er durch und bildet Krusten zwischen den Wimpern. Die fortdauernde Eiterung veranlasst allmählich eine narbige, bindegewebige Contractur der äusseren Wurzelscheide, sodass das neue Haar nicht mehr vorwärtsschieben kann, sondern rückwärts wächst und so eine hakenartige Form erhält. Eine Heilung der Blepharitis tritt erst ein, wenn alle kranken Haare entfernt sind. Ausserdem ist aber die vorherige Heilung des Thränensackleidens oder der Conjunctivitis erforderlich.

---

2) Ein besonderer Fall von transitorischem Hornhautinfiltrat, von R. Rampoldi.

Bei einer 20jähr. Frau, welche vielfach an Malaria gelitten hatte, stellte sich beim Bücken eine graue Infiltration der rechten Hornhaut ein, welche in aufrechter Stellung in kurzer Zeit wieder verschwand. Dieser Zustand wurde

[1] Michel, vergl. Zehender's klin. Monatsbl. f. Augenhk. 1872. X. S. 167.

durch Gewährung einer nahrhaften Kost und Atropineinträufelung beseitigt. — Nach Verlauf eines Jahres, als Patientin wieder an Wechselfieber erkrankt war, trat der Gesichtsnebel auf dem linken Auge auf, jedoch in einem Maasse, dass auch bei aufrechter Stellung trübe gesehen wurde. Das linke Auge zeigte jetzt das Bild einer Keratitis punctiformis posterior.

---

3) Ein Fall von monoculärer Triplopie, von Wilhelmi.

Verf. hat den bereits im 8. Bande der klinischen Monatsblätter von Dufour beschriebenen Fall von monoculärer Triplopie bei einem Keratoglobus mit eigenthümlicher radiärer Streifung der Iris, Decentrirung der Pupille und des Linsensystems nach innen und oben von Neuem untersucht und fand, dass die Triplopie unverändert fortbestand.

---

4) Auswachsen des Cornealepithels, von Dr. Röder.

R. entfernte von der Cornea eine kleine haarförmige Neubildung, welche aus Cornealepithel mit einem feinen Centralkanal bestand.

---

5) Extraction eines Eisensplitters aus dem Glaskörper mittelst des Elektromagneten; völlige Heilung, von Dr. E. Sachs.

Ein Eisensplitter war durch den Corneoscleralrand von innen-unten nach aussen-oben gegangen. Er durchschlug dabei den äusseren Kreis der Iris, den Linsenrand dicht an der Zonula Zinnii, ohne Cataract zu veranlassen, durchsetzte den ganzen Glaskörper und blieb etwas oberhalb der Mitte zwischen Macula und Papille in der Netzhaut stecken. Derselbe wurde vermittelst des Voltolini'schen Elektromagneten entfernt. Die Sehschärfe wurde danach normal.

August.

1) Ueber Fremdkörper in Hornhaut und Lederhaut und deren Behandlung, von Georg Schmitz.

Die kleinen Eisenpartikel, welche auf die Cornea oder Conjunctiva bulbi aufspringen und derselben anhaften, entfernt S. vermittelst der Staarnadel. Die 2. Kategorie bilden die Fremdkörper, welche in die Hornhaut und Lederhaut eindringen, bez. sie durchschlagen. S. exstirpirte nach Trennung der Narbe vermittelst der Pincette ein Eisenstück, welches fest in die Sclera eingewachsen war. Der Heilverlauf war normal, die Sehschärfe eine volle. In einem anderen Falle, wo totale Synechie und Amaurose bestand, gelang die Extraction eines 3 mm breiten und 2,5 mm dicken Eisensplitters aus der Sclera auf die gleiche Weise. Tiefer liegende Fremdkörper in Hornhaut und Sclera, welche nicht sofort mit Nadel, Magnet oder Pincette leicht entfernt werden können, überlässt S. dem Ausstossungsprocess.

---

2) Cataract-Extraction. Tod in Folge von Echinococcus der Milz, von W. Zehender.

Mittheilung eines Falles.

---

3) Eine Magnetoperation, von Demselben.

Nach Extraction der getrübten Linse wurde der Eisensplitter vermittelst des Fröhlich'schen Magneten aus dem Glaskörper entfernt. Die Heilung verlief ohne Störung, der Bulbus blieb aber weich und das Sehvermögen auf quantitative Lichtwahrnehmung beschränkt.

September.

1) Ein Fall von Echinococcus in der Augenhöhle, nebst Bemerkungen über das Vorkommen der Echinococcus-Krankheit in Mecklenburg, von W. Zehender.

Bei einem 38jährigen Manne hatte sich im Laufe von 10 Wochen ein beträchtlicher Exophthalmus entwickelt, welcher durch einen weichen rundlichen Tumor in der Orbita bedingt war. Das Sehvermögen war erheblich herabgesetzt in Folge von Stauungserscheinungen im Opticus, ausserdem bestand Diplopie. Nach Verlängerung der Lidspalte und Einschneiden der oberen und unteren Uebergangsfalte konnte man mit dem Finger eine pralle Geschwulst fühlen, die vermittelst eines Häkchens hervorgezogen wurde und sich als graue Blase erwies. Es gelang nicht, dieselbe loszulösen und zu entfernen, dieselbe platzte vielmehr und es entleerte sich eine grosse Quantität Flüssigkeit. Der Bulbus trat danach nicht merklich zurück, so dass nach 2 Monaten wieder ein operativer Eingriff erforderlich war. Es gelang jetzt, eine schwartenartige Masse, sowie Echinococcusblasen zu entfernen. Da das untere Augenlid ectropionirt blieb, wurde nach weiteren 6 Wochen eine dritte Operation ausgeführt, welche in der Beseitigung des Ectropiums bestand. Danach trat der Bulbus allmählich zurück und erreichte nach 14 Tagen wieder seine normale Lage.

Das häufige Vorkommen des Echinococcus in Mecklenburg ist zurückzuführen auf die durch dieses Entozoon veranlasste Drehkrankheit der Schafe, welche dort sehr verbreitet ist. Die Hunde inficiren sich von den Schafen mit den Echinococcusfinnen und übertragen sie auf den Menschen.

---

2) Zwei Fälle von Iridectomie bei Hydrophthalmus congenitus mit gutem Verlauf, von C. Mellinger.

Casuistik.

---

3) Neuer Augenverband, von L. Wolffberg.

W. empfiehlt das von Eugen Möller in Düsseldorf hergestellte „hydrophile Augenverbandpapier“, welches aus baumwollenen und leinenen Fasern hergestellt und mit 28 % Glycerin getränkt ist. Dasselbe wird mit einer desinficirenden Flüssigkeit getränkt, dann ausgedrückt, auf das Auge gelegt und mit nasser Watte bedeckt.

October.

1) Doppelseitige Amaurose nach Blutverlust in Folge einer Nasenoperation, von H. Schmidt-Rimpler.

Eine 23jährige Dame war nach Auskratzung polypöser Wucherungen aus der rechten Nasenseite beiderseits vollständig erblindet, obgleich sie nur verhältnissmässig wenig Blut verloren hatte. Am rechten Auge fand sich nur eine geringe Trübung in der Nähe und auf der Papilla optica, Arterien und Venen waren gut gefüllt, letztere in der Netzhaut stark geschlängelt, links war die Papilla optica leicht geschwollen und die Retinalvenen geschlängelt. Die Pupillen waren weit und starr und vollständig reactionslos. Besserung trat nicht ein. — S. glaubt, dass es sich hier um ischämische Veränderungen im Sehcentrum handelt.

---

2) Pemphigus der Conjunctiva, von Demselben.

Bei einer 45jährigen Frau, welche an Pemphigus der Lider sowie an anderen Körpertheilen litt, entwickelte sich essentielle Schrumpfung der Conjunc-

tiva. Auf letzterer wurde niemals eine Blasenbildung, wohl aber weissliche Beläge besonders in der Nähe der Lidkante beobachtet.

3) Tod durch Verblutung aus der Conjunctiva, von Demselben.

Es handelte sich um ein $^3/_4$ Jahre altes Kind, in dessen linkem, oberen Lide sich ein Substanzverlust in der Tarsalschleimhaut von etwa 1 cm Grösse fand. Die Blutung konnte weder durch Liquor ferri, Eis, Ferrum candens, Druckverband, noch andere Mittel definitiv gestillt werden.

4) Ein Fall von Papilloma conjunctivae, von H. Magnus.

Am inneren Corneo-Scleralrande des rechten Auges eines 12jähr. Knaben fand sich eine 4 mm lange und 2 mm breite Wucherung, eine erheblich kleinere am äusseren Cornealrande und eine 9 mm lange am oberen. Nach der Excision erwiesen sich dieselben als Papillome.

5) Ein Fall von Blennorrhoea neonatorum mit Betheiligung der Cornea, bereits in Utero erworben, von Demselben.

Es handelte sich um einen Fall, wo bei der Geburt bereits Blennorrhoe mit Betheiligung der Cornea bestand. Bereits 3 Tage vor vollendeter Geburt war die Blase gesprungen, sodass hinlänglich Gelegenheit vorhanden war für die Uebertragung der in der Scheide existirenden Mikroorganismen in die Eihöhle.

6) Zur weiteren Kenntniss der angeborenen, hofartigen, weissgrauen Trübung um die Netzhautgrube, von Demselben.

Ein $1^1/_2$ jähriges, mit Nystagmus rotatorius behaftetes Kind zeigte an der Macula lutea beiderseits eine grauweiss gefärbte Stelle, die Fovea centr. selbst war kirschroth. Dasselbe wurde mit Syrupus ferri jodati behandelt. Nach einem Jahre war der Nystagmus verschwunden und die Macula lutea zeigte normales Verhalten.

November.

1) Die Diagnose des Astigmatismus durch die quantitative Farbensinnprüfung, von Dr. Boehm.

Anwendung der Wolffberg'schen Methode zur Bestimmung des Astigmatismus.

2) Beschreibung der neuen Universitäts-Augenklinik in Marburg, von H. Schmidt-Rimpler.

3) Zur senilen Myopie, von Dr. Mannhardt.

M. berichtet über das Auftreten von Myopie bei einem 67jährigen Manne, ohne dass sich bis jetzt irgend eine Trübung der Linse nachweisen liess.

4) Ueber Staarmyopie, von Dr. Baas.

B. spricht ebenfalls über das Auftreten von Myopie bei beginnender Cataractbildung.

Horstmann.

Vermischtes.

1) Stolp, 21. November 1887.

Sehr geehrter Herr Professor!

In Ihrem lehrreichen Artikel über Augenheilmittel (Realencyklopädie von Eulenburg) finde ich die Angabe, dass die angebliche Schädlichkeit der Calomelinspersionen bei internem Jodgebrauch eine Fabel sei. Dieses veranlasst mich, Ihnen folgenden Fall mitzutheilen:

Am 10. November consultirte mich Hr. W. aus Stolp, Brauer, wegen seines erkrankten linken Auges. Die Anamnese ergiebt, dass Patient von anderer Seite seit langer Zeit wegen angeblicher syphilitischer Hautausschläge, von denen aber zur Zeit nichts sichtbar ist, mit Hg und Jod behandelt worden ist. Die Untersuchung des linken Auges giebt leichte Conjunctivitis phlyctaenulosa. Am 12. November eine Calomelinspersion. Am 13. November starke conjunctivale Injection besonders der unteren Bulbushälfte; in der Conjunctivalfalte des unteren Lides an der tiefsten Stelle eine kleine, weiss aussehende, angeätzte Partie. Auf Befragen giebt Patient an, noch immer eine von anderer Seite früher verordnete Jodkaliumlösung (5 : 200, 3 mal täglich ein Esslöffel) einzunehmen. Nach Aussetzen derselben schneller Rückgang der entzündlichen Erscheinung mit Regeneration des conjunctivalen Epithels. Am 17. Novbr. wieder Inspersion desselben Calomelpulvers, ohne Reizerscheinungen hervorzurufen. Am 21. Novbr. Phlyctäne fast vollkommen geschwunden. Eine Beimengung von Sublimat war durch die gute Wirkung des Calomel bei diesem Patienten nach Aussetzen des Jodkaliums sowie bei anderen Leidenden ausgeschlossen.

— — — Dr. Jessner.

2) Kopenhagen, 15. November 1887.

Verehrter Herr College!

Gelegentlich eines Referates in diesem Centralblatt über die Versammlung deutscher Naturforscher zu Wiesbaden, wo die Herren Horstmann, Samelsohn, Wicherkiewicz und Sie selbst (in einer Fussnote) Bemerkungen über Keratitis traumatica recurrens mit Blasenbildung gemacht haben, bitte ich Sie gefälligst, ein Referat meiner Abhandlung in Virchow-Hirsch's Jahresbericht (von 1872) und besonders meine ausführliche Darstellung in Compte rendu des internationalen medicinischen Congresses, diese Krankheit betreffend, nachzusehen.

Die sehr typische, häufig vorkommende und wegen ihrer Lästigkeit ganz bedeutende Krankheit ist als constant bullose Entzündung und locale Krankheit ohne anderwärtige krankhafte Erscheinung am Auge, bis auf meine — und leider noch lange nach meinen Erörterungen — sowohl in Deutschland als anderswo gänzlich übersehen worden.

Dass Sie die Krankheit schon lange richtig gewürdigt haben, daran zweifle ich nicht. Bei einer Discussion über diese Krankheitsform hätte mein Name doch nicht ganz vernachlässigt werden dürfen. — — —

Ihr ergebener Dr. Edm. Hansen-Grut.

Zusatz. Die Bemerkung ist vollkommen richtig. Doch glaube ich, wenn ich in 2 Zeilen eine Richtigstellung gebe, nicht Literaturangaben machen zu müssen, wie sie allerdings dem Verf. einer längeren Arbeit zukommen. H.

3) Geehrter Herr College!

Das im Octoberhefte Ihres geschätzten Blattes enthaltene Referat meines am Congresse in Washington gehaltenen Vortrages über Schieloperation enthält so viele Irrthümer und Missverständnisse, dass ich darauf verzichte, dasselbe zu rectificiren, und Diejenigen, die sich dafür interessiren, auf den nächster Tage in den Archives d'ophtalmologie erscheinenden Text dieser Arbeit verweise. (Dasselbe gilt übrigens auch für meine in den Discussionen ausgesprochenen Worte.)

Paris, 11. November 1887. Dr. E. Landolt.

Zusatz. Unser Referat nannte die Quelle — Med. Record. H.

4) Wie der „Wratsch" erfährt, tritt der Professor der Augenheilkunde an der Universität Kasan, wirkl. Staatsrath Dr. Adamyk, in den Ruhestand und ist zu seinem Nachfolger der bekannte Bezirksoculist des kaukasischen Militärbezirks, Dr. Mich. Reich in Aussicht genommen.

Bibliographie.

1) Three interesting cases, with remarks, demonstrating the practical applicability of the theories of bacteriology, by J. H. Thompson, M.D. (Kansas City). Verf. schildert drei Fälle aus seiner Praxis, deren Ursachen er auf die Einwanderung von Bacterien zurückführt: eine Entzündung des retrobulbären Orbitalzellgewebes, eine Neuritis optica und endlich eine suppurative Panophthalmitis. Im letzten Falle waren auch anderweitig Erscheinungen von Pyämie aufgetreten, in den anderen zwei schien die Affection eine genuine. Der Zweck der Publication wird nicht recht klar, da Verf. auch nicht eine Andeutung von Beweis für seine Deutung der Fälle liefert.

Peltesohn.

2) Moeli: Ueber die Pupillenstarre bei der progressiven Paralyse. (Archiv für Psych. XVIII. 1.) Als Resultat der Untersuchungen von 500 paralytischen Kranken fand M., dass in etwa der Hälfte der Fälle die Lichtreaction aufgehoben oder zweifelhaft ist, erheblich vermindert in über 61 %. Vollkommen geschwunden war sie in 47 %, vollkommen erhalten nur in 28 %. Die meisten Paralytiker zeigen eine mittelweite Pupille, weniger häufig Mydriasis als Myosis. In 84 % der Pupillenstarre fehlte auch das Kniephänomen, in 41 % war es vorhanden. Mit der Lichtstarre vergesellschaftet sich relativ selten die Convergenzstarre. Stets konnten die reflectorisch starren Pupillen durch Cocaïn dilatirt werden. — Von besonderem Interesse war für den Verf. die fortlaufende Beobachtung solcher Kranken, die ursprünglich nur durch das Fehlen der Lichtreaction den Verdacht auf beginnende Paralyse erweckten. Unter 1900 Pat. sah er von 56 mit Pupillenstarre später 12 resp. 14 an Tabes mit Psychosen, 8 an allgemeiner Paralyse, 10 an Hirnerkrankungen nicht paralytischen Charakters, zum Theil mit noch anderweitigen Oculomotoriuserscheinungen leiden. 11 Fälle waren syphilitisch, 7 Fälle auf Alkoholismus zurückzuführen. Bei letzteren kommt ein Rückgang des Phänomens vor. 2 Kranke stellen endlich eine 6. Gruppe dar, deren Leiden auf keine bestimmte Schädlichkeit zurückzuführen war, aber nichts mit Paralyse zu thun hatte. Da die doppelseitige isolirte Lichtstarre, abgesehen von Herderkrankungen etc., nur bei 12 Kranken unter den Nicht-Paralytikern oder -Tabikern constatirt werden konnte (= 0,8 %), so hat die diagnostische Bedeutung des Symptoms einen hohen Werth. — Zur Lösung der Frage nach der Lage der für die reflectorische Pupillenreaction zu postulirenden Bahn zwischen Opticus und Oculomotorius untersuchte Verf. schliesslich in einer Reihe von Fällen die Faserung an der Seitenwand des 3. Ventrikels vom Chiasma ab nach hinten und der Hinterwand unter dem Aquaduct. Sylv., ohne jedoch irgendwelche Atrophie von Fasern daselbst nachweisen zu können. Dagegen fand er einen Tumor im vorderen Theil des 3. Ventrikels in einem Falle mit reiner doppelseitiger Lichtstarre ohne Erkrankung des Opticus.

Peltesohn.

Um Einsendung von Separatabdrücken wird gebeten.

Einsendungen für die Redaction sind zu richten an Prof. Hirschberg, Berlin, NW., 36 Karlstr.

Verlag von Veit & Comp. in Leipzig. — Druck von Metzger & Wittig in Leipzig.

Centralblatt
für praktische
AUGENHEILKUNDE.

Herausgegeben von

Prof. Dr. J. Hirschberg in Berlin.

Unter ständiger Mitwirkung der Herren Dr. Ancke in München, Doc. Dr. Berger u. Doc. Dr. Birnbacher in Graz, Dr. Brailey in London, Dr. Carreras-Aragó in Barcelona, Prof. Dr. H. Cohn in Breslau, Dr. Cl. du Bois-Reymond in Berlin, Doc. Dr. E. Emmert in Bern, Dr. Fürst in Berlin, Doc. Dr. Goldzieher in Budapest, Dr. Gordon Norrie in Kopenhagen, Doc. Dr. Horstmann in Berlin, Prof. H. Knapp in New-York, Dr. Kępiński in Warschau, Dr. Krückow in Moskau, Dr. M. Landsberg in Görlitz, Prof. Dr. Magnus in Breslau, Dr. van Millingen in Constantinopel, Doc. Dr. J. Munk, Dr. Ostwalt und Dr. Peltesohn in Berlin, Dr. Peschel in Turin, Dr. Purtscher in Klagenfurt, Dr. M. Reich in Tiflis, Prof. Dr. Schenkl in Prag.

Monatlich ein Heft. Preis des Jahrganges 12 Mark. Zu beziehen durch alle Buchhandlungen des In- und Auslandes und die Postanstalten des Deutschen Reiches.

Supplement zum Jahrgang 1887.

Jahresberichte.

Jahresbericht der skandinavischen ophthalmologischen Litteratur für 1887,

erstattet von Dr. **Gordon Norrie** in Kopenhagen.

1) A. Linde: **Om anvendelse af cauterium actuale ved destruktive cornealidelser.** (Hosp. tid. 1887. Nr. 6.)

2) A. Linde: **Et par tilfälde af järnsplinter i öjets indre fjärnede ved elektromagneten.** (Hosp. tid. 1887. Nr. 33.)

Verf. theilt einen Fall von Extraction eines Eisensplitters aus Corpus vitreum durch den Elektromagneten mit. 3—4 Wochen nach der Operation war V. normal, Corpus vitreum noch nicht ganz klar. In einem andern Fall zeigte sich die Spitze eines Eisensplitters (6 mm lang, 3 mm breit) in der Cornealwunde; Iris war lädirt, die Linse aber nicht. Der Splitter wurde durch den Magneten soweit aus der Wunde herausbefördert, dass er mit einer Pincette zu fassen war.

---

3) A. Dithlessen: **Corpus alienum oculi extraheret ved hjälp af Dr. C. Krebs' Elektromagnet.** (Hosp. tid. 1887. Nr. 34.)

Extraction eines Eisensplitters mittelst des Magneten durch die Fovea patellaris nach Extraction der Linse. Das Ergebniss nicht genau angegeben.

---

4) H. Philipsen: **I anledning af et tilfälde af traumatisk afrivning af musculus rectus inferior oculi.** (Hosp. tid. 1887. Nr. 26.)

Verf. theilt den folgenden Fall mit:

Am 14. März 1887 wurde er spät Abends von einer 43jährigen Frau consultirt, die kurz vorher bei Drehung des Kopfes nach links das linke Auge an einem leicht gekrümmten, eisernen, spitzen Nagel, der in der Wand ihrer Küche sass, lädirt hatte. Sie fühlte heftigen Schmerz. — An der linken Seite fand sich eine $1^1/_2$ cm lange, senkrecht verlaufende Hautwunde, welche das untere Lid vom Canthus ext. theilweise gelöst hatte. Die Wunde der Schleimhaut war bedeutend kleiner, als die Hautwunde. Das Auge war nach oben hinter das obere Lid gedreht und liess sich nicht abwärts bewegen. Das Sehen und die Pupillarreaction waren intact, aber ausgesprochenes Doppeltsehen (gekreuzte Doppelbilder mit Höhendifferenz) wurde angegeben. Circa $^3/_4$ cm unter dem unteren Cornealrand zeigte sich eine ca. 1 cm lange, querlaufende Wunde in der Conjunctiva, und durch diese Wunde prominirte eine erbsengrosse blutige Geschwulst. Als diese gereinigt und die Blutung gestillt war, zeigte es sich, dass sie das vordere Ende des Musc. rect. inf., kaum $^1/_2$ cm von seiner Insertion an der Sclera gelöst, war. — Nach einigen vergeblichen Versuchen, das andere Ende des Muskels in der Wunde zu finden, wurde der abgerissene Theil des Muskels reponirt, und dies gelang nach einigen Versuchen so gut, dass er nicht mehr durch die Conjunctivalwunde heraustrat. Nach genauer Reinigung der Wunde wurde sie durch einige tiefgreifende Catgutsuturen, die Tenon'sche Membran einfassend, vereinigt. Die Hautwunde wurde durch drei Suturen vereinigt, von welchen die beiden oberen auch die Schleimhaut umfassten. — Jodoform und Compressionsbandage. — Schon am dritten Tage waren beide Wunden geheilt. Das Auge schielte stark nach oben und nur eine geringe Beweglichkeit nach unten-aussen mit Rotation (Obliq. sup.) war möglich. Acht Tage später war das Schielen verkleinert, die Beweglichkeit nach unten verbessert, aber Doppeltsehen fand noch ein wenig über dem Horizontalplan statt. — 13. April: Das Doppeltsehen trat erst ein wenig unter dem Horizontalplan auf, die Beweglichkeit des Auges nach unten war verbessert. — Am 27. April hatte das Schielen aufgehört, nur beim Blick stark nach unten blieb das linke Auge noch zurück. Doppeltsehen trat erst 20—25° unter dem Horizontalplan auf. Die Bewegung des rechten Auges nach unten war ca. 50°, nach innen-unten 46°, die des linken Auges bezw. 41° und 40°. Der Rest des Doppeltsehens war im Juni ganz verschwunden.

Folgenden Fall, welcher am besten als eine Nervenläsion in der Tiefe der Orbita erklärt wird, theilte Verf. in derselben Abhandlung mit:

Ein 11 jähr. Knabe hatte 18 Tage vor der Consultation, im Juni 1884, ein langes Holzstückchen ca. $1^1/_2''$ in den linken inneren Augenwinkel so heftig gestossen, dass eine recht bedeutende Kraftanwendung, um es herauszuziehen, nöthig war. Die Blutung aus der Wunde war bedeutend, aber sie wurde bald gestillt, die Pupille war anfangs stark dilatirt, aber das Sehen unbeschädigt. Er wurde zu Dr. P. geschickt, weil eine Ulceration sich in der Cornea entwickelt hatte. — Verf. fand einen geringen Exophthalmus mit geringer Beschränkung der Beweglichkeit nach allen Richtungen hin, nur die Bewegung nach aussen war vollständig aufgehoben. Die untere Hälfte der Cornea war anästhetisch und ein charakteristisches neuroparalytisches Geschwür fand sich da. Die Pupille war mitteldilatirt, unbeweglich sowohl durch directes als indirectes Licht. Das Sehen gut, ophthalmoskopisch nichts Abnormes. Die Exophthalmie verschwand, aber noch im Mai 1887 waren die Anästhesie der Cornea, die Lähmung der Pupille und der Mangel an Beweglichkeit nach aussen im Wesentlichen unverändert.

---

5) L. Borthen: **Kataraktextraktion med 3 instrumenter (Keratocystitomia).** (Norsk magaz. 1887. März.)

---

6) L. Borthen: **Om anvendelse af kompression ved behandlingen af de flegmonose dakryocystiter og taaresäkfistler.** (Norsk. magaz. 1887. Januar.)

Verf. empfiehlt die Anwendung von Compression gegen Fistula lacrymalis sowohl in veralteten Fällen als einige Tage nach Incision oder Perforation einer acuten Dakryocystitis.

---

7) L. Borthen: **Om forberedelserne til kataraktoperationer og iridektomier og om efterbehandlingen efter disse operationer.** (Norsk magaz. f. läger. 1887. Mai.)

B. erwähnt die Desinfectionsmethode, die er benutzt. Er occludirt nach Iridectomien nur das eine, nach Kataraktextractionen beide Augen, und es wird dem Patienten erlaubt, nach der Operation nach Hause zu gehen, wenn die Distanz nicht sehr gross ist. Ein dunkles Zimmer ist nicht nothwendig.

---

8) A. Holmer und H. Philipsen: **Öjets sygdomme.** (Medicinsk aarsskrift. 1. Jahrg. 1887. p. 247—278.)

Ein Uebersichtsartikel.

---

9) P. Söderbaum: **Tankar om den profylaktiska behandlingen af ophthalmoblennorrhoea neonatorum.** (Eira 1887. Nr. 5. März.)

---

10) **Skrifvelser rörande aatgärder mot ophthalmia neonatorum.** (Svenska läkaresällsk. förhandl. Hygiea. 1887. Juni. p. 93.)

---

11) **Diskussion angaaende aatgärder mot ophthalmia neonatorum.** (Ebenda. 1887. Juli. S. 110.)

---

12) F. Levy: **Om den „latente" gonorrhoe hos krinden.** (Hosp. tid. 1887. Nr. 1—3.)

---

13) Gordon Norrie: **Om nidförelse af profylaktiske forholdsregler mod nyfödte börns öjenbetändelse.** (Ugeskr. f. läger. 1887. 2. Nr. 33.)

---

14) Schönberg: **Den Credé'ske metode tilforebyggelse af nyfödte börns öjenbetändelse.** (Norsk magaz. f. lägevid. forhandl. 1886. p. 129.)

Die Verhandlungen über die Einführung der Credé'schen Methode sind in Scandinavien fortgesetzt. In Schweden spricht sich Söderbaum gegen die Einführung der Methode ausser den Entbindungsanstalten aus, wogegen die medicinische Gesellschaft zu Stockholm die Einführung der Methode vorschlägt (s. vor. Bericht). Einige Punkte des Vorschlages sind wieder, nach Aufforderung des Medicinaldirectors, discutirt. Es scheint von besonderer Bedeutung in Schweden, wo verhältnissmässig wenige Aerzte in den Landdistricten wohnen und ärztliche Hülfe deshalb nicht leicht zu schaffen ist, die Methode einzuführen; auch sind die Resultate in den Gegenden Schwedens, wo die Methode versucht ist, sehr gut.

In Dänemark constatirt Levy, dass die Resultate in den Filialen der Entbindungsanstalt Kopenhagens, wo die Einträufelung den Hebammen überlassen ist, ebenso gut sind als die, welche in dem Gebärhaus erreicht werden, und Ref. theilt mit, dass er in den letzten zwei Jahren 3 Fälle von totaler Blindheit, 2 Fälle von grossen Abscessen in beiden Hornhäuten und einen Fall von Perforation der einen Hornhaut gesehen hat, und alle diese Fälle der Krankheit waren im Verlaufe der ersten Tage nach der Geburt entstanden. Ref. empfiehlt wieder die Methode obligatorisch einzuführen.

15) H. R. Wahlfors: **Om stockningspapillens patogenetiska vilkor.** (Acad. Abhandl. Helsingfors 1886.)

---

16) C. J. Rossander: **Minnesord öfver Ferdinand v. Arlt.** (Hygiea 1887. April.)

---

17) Schiötz: **Om närsynetheden spec. med hensyn til skoleungdommen.** (Aarbog for foren for sundhedspleje. Christiania. 1886.)

---

18) Joh. Widmark: **Ytterligare naagra iakttagelser rörande dakryocystit och dess komplikationer.** (Hygiea 1887. Februar.)

Schon referirt in diesem Centralblatt. 1887. Juli. S. 222.

---

19) K. Pontoppidan: **14 tilfälde af tumor cerebri.** (Hosp. tid. 1887. Nr. 4—5.)

Vf. theilt 14 Fälle von Tumores cerebri, welche er selbst beobachtet hat, nebst Sectionen mit. In mehreren Fällen fanden sich Augensymptome, entweder Neuritis optica oder Muskelparesen. In einem Fall bewirkte ein Tumor in der linken Fossa media cranii, Regio infratemporalis, Fossa sphenomaxillaris und Orbita Anästhesie und Parästhesie des Trigeminus sin., Paralyse des Nerv. abducens, Parese von Oculomotorius und Facialis, Neuritis optica u. s. w. Obgleich die ganze Orbita bis an den Bulbus von der Geschwulstmasse gefüllt war, zeigte sich doch die linke Pupille contrahirt, während die übrigen Aeste des Oculomotorius paretisch waren.

Gesellschaftsberichte.

1) **Ophthalmological Society of the United Kingdom.** Sitzung vom 23. Juni 1887.

Anatomy of the capsule of Tenon.

Lockwood demonstrirt eine Reihe diesbezüglicher Präparate aus dem Museum des St. Bartholomew's Hospital.

Discussion on toxic amblyopia.

Nettleship hat niemals einen Fall von sogen. Alkoholamblyopie gesehen, wo nicht zugleich geraucht wurde; deswegen leugnet er aber nicht den verderblichen Einfluss des Alkohols, der gewiss bei den Tabaksamblyopien oft erst den Anfall hervorrufe und die Schwere des Leidens bestimme. Die beträchtliche Blässe der Papille sei bei den schweren Fällen nichts Ungewöhnliches und persistire trotz nachträglicher Besserung der Sehkraft. Manche centralen Amblyopien kommen vor auch ohne Abusus tabaci, insbesondere habe er eine Vererbung dieses Leidens in Familien beobachtet, in denen Raucher und Nichtraucher gleicherweise befallen wurden. Die durchschnittliche Menge Tabaks, die zur Amblyopie führe, sei ungemein verschieden, ebenso die Zeit, die bis zum Auftreten der Amblyopie vergeht. Ein einziges Mal nur habe er ein Recidiv der Tabaksamblyopie beobachtet, im Allgemeinen brauchte die Abstinenz keine absolute zu sein, da viele Fälle sich nicht verschlimmern, wenn sie sich nur in dem Genuss des Tabaks einschränkten.

Mc Hardy glaubt, dass Gewohnheitsraucher, wenn sie von einer Amblyopie befallen würden, dies kaum der Nicotinwirkung zuzuschreiben brauchen, nervöse und cerebrale Alterationen übten auch einen grossen Einfluss darauf. Im Uebrigen verbiete er auf das Strengste jeden Tabaksgenuss und verordne möglichst starke Dosen Strychnin. Manche seiner Pat. litten an Malaria. Die meisten waren ca. 40 und 50 Jahre alt, unter 32 Jahren sah er keinen Pat. der Art.

Edgar Browne führt die Seltenheit der Recidive auf den Umstand zurück, dass die Pat. bei einem Rückfall sich selber zu helfen wissen und den Rath des Arztes entbehren zu können glauben. Keinen Fall von reiner Alkoholamblyopie habe er beobachtet, darum wohl auch keinen bei Weibern, die zwar gleich den Männern dem Alkohol fröhnen, nicht aber rauchen. Von 49 Pat. waren 17 Säufer, 4 Temperenzler. Die geringste Quantität Tabak, die nach seiner Erfahrung Amblyopie hervorrief, waren täglich 2 Unzen Twist.

Dr. Hill Griffith sah 16 von 27 Patienten völlig genesen, obwohl sie sich nicht gänzlich des Rauchens enthielten, ebenso 9 von 24 Patienten, die nur zum Theil ihre Sehkraft wiedererlangten. Bei einem Weibe sah er noch während der Behandlung ein Recidiv einsetzen, weil es das Rauchen von Neuem begann. Von 11 nicht Geheilten hatten dagegen 5 das Rauchen ganz aufgegeben und 2 gar nicht eingeschränkt. Danach scheint die absolute Abstinenz nicht durchaus geboten. Ausser bei Abusus tabaci beobachtete G. Amblyopien bei durch wiederholte Schwangerschaften geschwächten Individuen und bei Säufern, bei welch' letzteren er bisweilen Blutungen sehen konnte. 14 Fälle habe er bei dem weiblichen Geschlecht angetroffen, zwei nur bei Männern unter 23 Jahren.

Adams Frost hat bei centraler Amblyopie nie eine andere Ursache als Tabaksintoxication festgestellt. Er hält nichts vom Strychnin, empfiehlt dagegen das Jodkali für diese Zwecke.

Lawford und Edmunds berichten über die anatomischen Untersuchungen des Sehnerven eines Potators. Intra vitam waren keine Prüfungen gemacht worden.

Hutchinson jun. erwähnt einige einschlägige Fälle aus seiner Praxis. Gewöhnlich findet er das Scotom sicher im gelben Farbenfeld, einmal wies er es für alle vier Farben nach, bisweilen sogar für Weiss.

Jessop hat stets Tabaksgenuss bei seinen Amblyopien feststellen können, und zwar war mit Ausnahme eines einzigen Falles immer schwerer Tabak geraucht worden. Bei der Alkoholparalyse beobachtete er nie ein centrales Scotom oder eine GF.-Einschränkung. Bei zwei Weibern, die amblyopisch wurden, stand ebenfalls Tabaksgenuss fest.

Morton sah zwei Fälle unter 23 Jahren. Er wendet Strychnin mit Erfolg an.

Gunn bemerkte bisweilen ein plötzliches Einsetzen der Amblyopie, bei welcher er übrigens stets den Tabak als die Ursache nachweisen konnte. Er glaubt, dass die Amblyopie häufiger solche Leute befalle, die sich im Freien beschäftigen müssen. Mässige Trinker neigen mehr zur Tabaksamblyopie als Gewohnheitssäufer und strenge Temperenzler. Nur ein Patient gewann seine Sehkraft nicht wieder. Die Meisten genasen schon, wenn sie sich mit dem Rauchen einschränkten. Ein Recidiv sah er nie. Bei einem Diabetiker würde eine sehr kleine Menge Tabak[1] genügen, um ein centrales Scotom hervorzurufen.

Critchett erwähnt den Fall eines erst ca. 16—18 jährigen Pat., der nur $^1/_2$ Unze täglich rauchte. Völlige Abstinenz stellte ihn binnen drei Monaten wieder her.

Little bespricht einen Fall von Schwefelkohlenstoffintoxication. Die Sehnerven waren hier bleich und trübe; die Gefässe eng; die Farbenfelder für Blau und Weiss verengt, diejenigen für Roth und Grün fehlten ganz. Geruch und Geschmack waren herabgesetzt, ebenso das Gehör auf der einen Seite. Nach einem Jahre völliger Fernhaltung von der bisherigen Berufsbeschäftigung war die Sehkraft wieder normal. In einem anderen Falle, der ebenfalls genas, war das Sehvermögen von vornherein nicht herabgesetzt, nur bestand eine Verengerung des GF. und aller Farbenfelder.

Power betont, dass die giftige Wirkung des Nicotins auf das Sehorgan erst einsetze, wenn schon anderweitige Störungen, wie digestive Affectionen und Anämie, beständen. Oft verbergen sich auch andere Leiden hinter einer Tabaksamblyopie. So habe er einmal bei genauerer Nachfrage einen Anfall von Typhoidfieber, Lues und Abusus spirituosorum feststellen können. Strychnin und Eisen hält er in solchen Fällen für sehr wirksam.

Sitzung vom 20. October 1887. (The Brit. Med. Journ. 1887. October 29.)

Dr. S. Herbert Habershon hält einen Vortrag über hereditäre Atrophie des Sehnerven.

Er fasst die Leber'sche Darstellung dieser Krankheitsform kurz zusammen, gedenkt dann weiter der nach Leber publicirten Fälle, welchen er eine eigene und sechs Nettleship's Praxis entstammende neue Beobachtungen hinzufügt, und weist statistisch nach, wie diese Krankheit sich hauptsächlich in zwei bestimmten Lebensperioden häuft, zur Zeit der Pubertät und zur Zeit des Aufhörens der geschlechtlichen Functionen. Von 65 Fällen, von denen die Zeit des Beginnes festzustellen war, entwickelten sich fast 50 zur Zeit der Pubertät

[1] Selbst null. H.

(zwischen 13 und 23 Jahren). Blutsverwandtschaft steht in keiner Beziehung zu dieser Affection. Unter den Krankheiten, welche zur Amblyopie prädisponiren, nennt H. hereditäre Syphilis, Epilepsie, Wahnsinn, Rückenmarkskrankheiten, besonders die hereditäre Ataxie. Der Einfluss des Geschlechtssystems ist nicht zu leugnen, namentlich bei jungen Männern, dennoch steht der Beweis für den alleinigen Einfluss von dieser Seite her noch aus. In den meisten Fällen kommen noch andere gewöhnliche Ursachen, wie z. B. Abusus tabaci, hinzu. In fast allen Familien, die in der einschlägigen Literatur aufgeführt sind, befanden sich ein oder zwei Gewohnheitsraucher.

Hutchinson meint deshalb, dass der Tabaksamblyopie vielleicht eine hereditäre Idiosyncrasie gegen den Tabaksgenuss zu Grunde liege.

H. möchte dagegen annehmen, dass im Allgemeinen das Nervensystem eine Prädisposition zu Erkrankungen ererbe, und dass der im Einzelfall erkrankte bestimmte Theil des Nervenapparates von der Natur des schädlichen Einflusses abhänge, so hier der Opticus in Folge der Nicotinintoxication.

Es folgen Demonstrationen:

Gunn: Eigenthümliche Pünktelung der Netzhaut mit retinaler Asthenopie.
Juler: Retrobulbäre Neuritis(?) bei einer jungen Frau nach Rheumatismus.
Nettleship: Retinitis bei Diabetes und Arteria hyaloidea persistens.
Gunn: Chronischer Hornhautabscess.
Doyne: Blutung in der Maculargegend.
Collins: Centrale Netzhautablösung bei Retinitis albuminurica.

Sitzung vom 10. November 1887. (Ebendas. 1887. Nov.)

Brain disease with hemianopia.

Dr. Seymour Sharkey berichtet über den Fall eines 29 jähr. Pat., welcher, seit 20 Jahren an Epilepsie und epileptischem Wahnsinn leidend, vor einiger Zeit nach einem Schlag auf den Scheitel von einer rechtsseitigen Hemiplegie und Anästhesie der rechten oberen Extremität befallen wurde. Nach einem späteren Anfall zeigt er vollkommene rechtsseitige Hemianästhesie, Neuritis optica und rechtsseitige Halbblindheit. Die Section des unter Kopfschmerz, Somnolenz und schliesslich im Coma verstorbenen Pat. ergab ein Rundzellensarkom in der linken Hemisphäre dicht unter der Rinde, welches den Occipital- und zum Theil den Parietallappen einnahm. Die Windungen der vorderen Hälfte der Hinterhaupts-, des oberen Theiles der Parietal- und an der Oberfläche des Gyrus angularis waren verdünnt. Der hintere Theil der Capsula interna war nicht mitergriffen. Die Neuritis optica rührte wohl von der chronischen Verdickung der Meningen an der Hirnbasis her. Die Hemianopie ist der Destruction der Rindenschicht der Occipito-Angulargegend zuzuschreiben. Die Hemianästhesie musste wohl auf die Zerstörung der Fasern bezogen werden, welche in die sensible Bahn einstrahlen, da, wo sie noch nicht das hintere Drittel der Capsula interna erreicht haben. — S. berichtet weiter über den Krankheitsverlauf bei einem früher erwähnten hemianopischen Pat., der ebenfalls an Epilepsie und Lähmungserscheinungen gelitten hatte. Dieser Pat. zeigte, wie manche andere, dass die Halbblindheit bestehen bleibt, wenn die Lähmung längst gehoben ist.

Nettleship bestätigt Letzteres auf Grund mehrerer gleicher Erfahrungen. In einem Falle beobachtete er die Halbblindheit 10 Jahre hindurch; er vermuthet, dass sich gewisse intellectuelle Defecte bei solchen Pat. nachweisen lassen, wie z. B. dieser Patient stets behaupten wollte, niemals vorher unter-

sucht worden zu sein. — N. wirft die Frage auf, wie man sich plötzlich eintretende Hemianopie, die anscheinend basalen Ursprunges ist, zu erklären hat.

Iridectomy in relapsing iritis.

Nettleship hält die Iridectomie für nicht angezeigt bei Keratitis punctata und bei allen Fällen, wo die Iris zwar in grosser Ausdehnung Verwachsungen zeigt, aber dieselben weich und nachgiebig sind (parenchymatöse Iritis); ferner bei hochgradiger Myopie. Andererseits ist sie indicirt bei ringförmiger Synechie mit Hervorwölbung der Iris. So vielversprechend, wie man nach A. v. Graefe's Ansicht allgemein glaubt, ist die Wirkung nicht immer. Denn seine Beobachtungen lehrten ihn, dass einerseits solche recidivirende Iritiden bisweilen schliesslich von selbst aufhören, andererseits oft trotz der Iridectomie ebenso häufig wiederkehren, als vor der Operation.

Priestley Smith legt das Hauptgewicht auf die Behandlung der constitutionellen Ursache.

Quiet iritis.

Mr. Hutchinson jun. hat 37 Fälle von „reizloser Iritis", bei welcher sich Synechien bilden, ohne dass die gewöhnlichen entzündlichen Erscheinungen eintreten, gesammelt, und behauptet auf Grund dieser Beobachtungen: 1. dass die sympathische Entzündung, congenitale Syphilis und ererbte rheumatische oder gichtische Diathese am meisten dazu neigen; 2. dass dagegen diese Form von insidiöser Iritis bei der erworbenen Syphilis sehr selten ist, ebenso bei der gewöhnlich rheumatischen, traumatischen und herpetischen Iritis; 3. Geschlecht und Alter haben keinen oder geringen Einfluss in Bezug auf die Schwere der Begleiterscheinungen; 4. die Constitution kann auch nicht als bestimmend dafür angesehen werden, denn derselbe Pat. zeigt bei zwei Anfällen einmal heftige Reizerscheinungen, ein andermal gar keine; 5. der Mangel der gewöhnlichen Erscheinung beweist keineswegs, dass die Iritis einen prognostisch günstigen Verlauf nimmt.

Es folgen Demonstrationen:

Mr. Silcock: Chorioretinitis mit trüber Faserung und Keratitis punctata.

Dr. Poulet Wells: Localisirte secundäre Pigmentirung der Retina nach partieller Verstopfung der Centralarterie.

Mr. Keall: 1. Congenitale kleine Linse (?). — Mr. Juler hält den Fall für eine Trübung in der Hinterfläche der im Uebrigen normalen Linse. — 2. Halbkreisförmige Blutung, die nicht an der Macula lutea liegt.

Mr. Doyne: Recidivirendes Oedem der Oberlider bei einer jungen, noch nicht menstruirten Frau.

Dr. Mules: Ein Eviscerationslöffel und ein Instrument zur Befestigung der von ihm empfohlenen Glaskugel.[1]

Mr. Juler: Ein neuer Apparat zur Beleuchtung des Perimeters.

Sitzung vom 8. December 1887. (Ebendas. 1887. Dec. 17.)

Eine ungewöhnliche Complication nach subconjunctivaler Tenotomie des Rectus externus.

Dr. A. Emrys-Jones erlebte nach einer Schieloperation bei einem 10jähr. Mädchen eine starke profuse Blutung, die trotz eines festen Druckverbandes

[1] Sehr zweckmässig, wenn man die Operation machen will. H.

einen erheblichen Exophthalmus mit Erweiterung der Pupille und herabgesetzter Lichtperception zur Folge hatte. Die Papille war sehr blass. Es trat bald vollständige Besserung ein.

Frost und Clarke vermuthen, dass die Blutung erfolgt sei, weil die Durchtrennung der Sehne zu nahe ihrer Insertion erfolgt sei.

Lawford sah ebenfalls eine schwere Blutung, die sich sogar nach einer plötzlichen Anstrengung des Pat. wiederholte, nach der Tenotomie erfolgen.

Brailey kennt ebenfalls solche Beispiele, deren eines in Sehnervenatrophie ausging.

Andauernde Blutung in die Vorderkammer nach Iridectomie wegen chronischen Glaucoms.

Jones sah nach einer Iridectomie eine Blutung erfolgen, die 14 Tage lang die VK. vollständig ausfüllte. Nach einem Monat erst konnten die Umrisse der Pupille entdeckt werden, und erst nach ungefähr 2 Monaten konnte eine Augenspiegelung vorgenommen werden, bei welcher sich der Glaskörper völlig klar erwies. Nach weiteren vier Wochen starb der herzleidende Pat. an einer doppelseitigen Pneumonie.

Hulke erinnert an die diabetischen Kranken, bei welchen auch bisweilen eine ununterbrochene Blutung erfolge, sodass das Blut seine frische Farbe behält.

Congenitale und hereditäre Defecte in den Augenbewegungen.

Lawford schildert den Fall eines Vaters und seiner drei Kinder, die sämmtlich folgende Erscheinungen darboten: Fast vollständige beiderseitige Ptosis, Ausfall der Bewegungen nach oben und unten, und sehr mangelhafte seitliche Bewegung. Sehkraft und Accommodation wie auch der ophthalmoskopische Befund waren normal. Im Uebrigen war nirgends ein congenitaler Defect oder ein sonstiges Leiden nachweisbar. Redner hebt hervor, dass Sectionen ähnlicher Fälle ergeben hätten, dass Structurveränderungen in den Augenmuskeln, nicht in deren Nerven dem Leiden zu Grunde lagen. Bald fehlen sie überhaupt, bald sind sie nur schlecht entwickelt, während in den meisten Fällen ihre Insertion an der Sclera zu weit zurücklag, bis zu $2^1/_2$ mm von der gewöhnlichen Ansatzstelle.

Hulke hält es für zweifelhaft, ob diese Muskelaffectionen etwas Primäres sind oder als die Folge einer mangelhaften Innervation nach frühzeitiger Erkrankung aufgefasst werden müssen.

Silcock führt zur Unterstützung dieser letzten Ansicht den Fall einer Kinderlähmung mit Localisation in den Augenmuskeln an.

Power möchte in diesen congenitalen Defecten den Ausdruck einer Wiederschöpfung eines früheren Gattungstypus erkennen, da auch die Schildkröte und andere Reptilien nur einer geringen Hebung des Levator fähig wären.

Es schliessen sich Demonstrationen an:

Silcock: Exostose, von der Innenseite der Orbita ausgehend, mit frühzeitiger Abnahme und schliesslich gänzlichem Verlust der Sehkraft.

Gunn: Eigenthümlicher Fovealreflex im Zusammenhang mit Amblyopie und Myopie.

Nettleship zeigt die ophthalmoskopische Skizze eines Falles von Nachtblindheit mit weissen über den Fundus verstreuten Punkten.

Peltesohn.

---

2) The Chicago Society of ophthalmology and otology. (The Chicago Med. Journ. and Examiner. 1887. June.)

Sitzung vom 8. Februar 1887.

Prof. W. F. Coleman hält einen Vortrag über die Verordnung von Gläsern bei Refractionsfehlern. Er zieht es vor, bei myopischem Astigmatismus für die Nähe Convexcylinder mit entgegengesetzter Axe zu verschreiben. Die Mehrzahl der Discutirenden leugnet die Vorzüge dieser Methode.

Prof. E. L. Holmes zeigt eine doppelt convexcylindrische Staarbrille mit senkrecht aufeinanderstehenden Axen. Der Vortheil bei dieser Form besteht darin, dass die Pat. sich durch gewisse Neigungen des Glases letzteres besser anpassen können.

Prof. Holmes demonstrirt ein kleines Instrument zur Nachstaaroperation in Fällen, wo die Iridectomie gemacht worden ist.

Prof. J. E. Coleman spricht über die Anwendung des galvanischen Stromes der Behandlung gewisser Formen von Cataract.

Vortr. unterscheidet nach seinen Erfolgen vier Gruppen: 1. Fälle, in welchen keine Besserung eintrat; 2. Fälle, wo die Besserung während einer 4 bis 7 Jahre langen Beobachtung andauerte; 3. Fälle, wo die kurzen streifigen Linsentrübungen vollständig schwanden; 4. frische Fälle, in denen die Opacitäten gänzlich absorbirt wurden. — In allen Fällen, wo die Krankheit progressiv ist, die Elektricität gut vertragen wird und die Ader- und Netzhaut nicht in hohem Maasse degenerirt ist, wo schliesslich keine constitutionelle Diathese das Leiden complicirt, glaubt Vortr. auf einen Erfolg rechnen zu dürfen.

Sitzung vom 12. Februar 1887.

Prof. E. L. Hotz: Ein Fall von partieller Trichiasis, nach Stellwag's Methode behandelt. (Schon referirt.) Peltesohn.

Referate, Uebersetzungen, Auszüge etc.

1) Topographische Anatomie des menschlichen Orbitalinhaltes, dargestellt von Dr. med. O. Lange, Augenarzt in Braunschweig. In 9 Tafeln. (Braunschweig 1887, Verlag von Harald Bruhn.)

Einen klaren Einblick in die Topographie des Orbitalinhaltes zu gewähren, versuchte Verf. die Strecke zwischen dem Foramen opt. und dem hinteren Augapfelabschnitt in einer Serie von Frontalschnitten bildlich darzustellen. Er verfuhr dabei in der Weise, dass er den der frischen Leiche in toto entnommenen Inhalt der Orbita, nach der üblichen Härtung und Einbettung in Celloïdin, mittelst des Mikrotoms in Schnitte zerlegte, deren Feinheit ihm gestattete, sie durch ein Skioptikon vergrössert auf eine Zeichenunterlage zu projiciren, sodass die durch Hämatoxylin, bez. Eosin gefärbten Schnitte mühelos naturgetreu nachgezeichnet werden konnten. Die Zeichnungen lassen dementsprechend an Klarheit und Anschaulichkeit nichts zu wünschen übrig. Der erste Schnitt liegt am Foramen opticum selbst, der zweite 1—2 mm davor, und so folgen die

weiteren Schnitte in Abständen von 2—3—4 mm. Die neunte und letzte Tafel enthält einen Frontalschnitt, der bereits den Bulbus in seinem hinteren Abschnitt getroffen hat.

Wenn dem Verf., wie er in der Vorrede sagt, daran lag, die für die exactere klinische Beurtheilung der Orbitalaffectionen (Tumoren, Aneurysmen, Augenmuskellähmungen etc.) unerlässliche Kenntniss der Orbitalregion zu erleichtern, so hätte er sein Unternehmen eigentlich dankenswerther gestalten sollen, indem er gleichzeitig die Begrenzung des Orbitalinhaltes durch die Orbitalknochen darstellte und nicht beim Bulbus aufhörte, sondern auch diesen, u. A. für die Auffassung der Beziehungen zwischen Nasen- und Augenhöhle sehr wichtigen vorderen Theil der Orbita illustrirte. Doch sind auch, so wie sie vorliegen, die auf das Sauberste ausgeführten Tafeln dem Studium der Fachcollegen und Chirurgen lebhaft zu empfehlen. Die Verlagsanstalt, aus welcher auch die bekannte Flemming'sche Karte des menschlichen Auges hervorgegangen ist, hat sich eine elegante Ausstattung des Werkes angelegen sein lassen.

Peltesohn.

---

2) Mittheilungen aus der Universitäts-Augenklinik zu Halle a. S.

I. Ueber Exenteration des Auges, von Dr. P. Bunge, Privatdocent und Assistenzarzt der Klinik. (Halle 1887. 100 S.)

Verf. veröffentlicht in diesem, die Reihe der Hallenser klinischen Mittheilungen eröffnenden Büchlein eine tabellarische Uebersicht von 200 Exenterationen, die in der Universitäts-Augenklinik zu Halle vom Januar 1884 bis zum Mai 1886 ausgeführt wurden. Er erörtert auf Grund dieses Materials in drei gesonderten Capiteln die Indicationen der Exenteration gegenüber der bisher noch allgemeiner geübten Enucleation und der Neurectomie, ferner die Methode der Operation sowie ihre Nachbehandlung und den Heilungsverlauf. Die Berechtigung und die Vorzüge der Exenteration leitet er aus vier Gründen ab: Erstens verlange das auch für die Ophthalmochirurgie geltende Princip des Conservativismus, dass nicht mehr, als unbedingt nöthig, entfernt werde, zweitens gebe der Exenterationsstumpf eine bessere Unterlage für die Prothese, als die Enucleation, ferner sei die Antisepsis dabei leichter und sicherer anwendbar, endlich könne die Exenteration leichter und schneller ausgeführt werden. Diese Gründe beschränken das Indicationsfeld für die Enucleation auf die Neoplasmen des Bulbus und für die Neurectomie auf jene wenigen Fälle, wo ein erblindeter Augapfel, welcher weder zur Vergrösserung oder Verkleinerung tendirt, grosse Schmerzen verursacht, wegen seines guten Aussehens aber den Gedanken an ein künstliches Auge gar nicht aufkommen lässt (glaucomatöse amaurotische Bulbi). Die im II. Capitel näher beschriebene Methode der Operation verfolgt den Zweck, bei peinlichster Antisepsis möglichst viel von der Scleralkapsel stehen zu lassen und gleichzeitig auf die Erhaltung eines unbeschädigten anatomischen Präparates Acht zu haben. Bei der Nachbehandlung (III. Capitel) kämen drei Gruppen von Reactionserscheinungen zur Beobachtung. Es gäbe eine excessive Reaction in 6—8$^0/_0$, eine beträchtliche und eine mässige Wundreaction. Einige wenige Fälle heilen auch ganz glatt ohne jede Reaction. Jedoch sei selbst die stärkste Reaction nicht als Folge einer Sepsis aufzufassen. Vielmehr läge es nahe, mit Knapp, eine mechanische Erklärung zu suchen. Die Fälle heilten alle glücklich und schnell und konnten durchschnittlich nach 8 Tagen entlassen werden. Die ursprünglich mit Blut prall gefüllten und mit Nähten geschlossene Scleralkugel schrumpfte dann im Laufe der nächsten drei Monate zu der Grösse eines phthisischen Stumpfes zusammen, der keine Druck-

empfindlichkeit zeigt. Während des Heilungsprocesses klagten allerdings viele Patienten über heftige Kopf- und Ciliarschmerzen, die wiederholte Morphiuminjectionen nothwendig machten. Bei keiner von den 200 Exenterationen sei eine Meningitis in Folge der Operation beobachtet worden; in einem Falle sei es aber gelungen, eine sympathische Ophthalmie durch die Exenteration zu coupiren. Diese Erfahrungen, die inzwischen durch eine grössere Reihe von seitdem ausgeführten Exenterationen (insgesammt jetzt 300) bestätigt wurden, befestigen den Verf. in der Hoffnung, dass die grosse Zahl der Skeptiker, welche namentlich die beträchtliche Reaction nach der Operation immer wieder zur Enucleation treibt, der Exenteration geneigter werden würden.

Peltesohn.

---

3) **Conjunctivitis crouposa.** Inaug.-Diss. sub ausp. Prof. Schiess in Basel von Arnold Lotz. (Basel 1887, Werner-Riehm.)

Lotz hat 82 Fälle von Conj. croup. der Basler Klinik aus den letzten 20 Jahren gesammelt. Die Aetiologie dieses Leidens ist noch unbekannt, doch besteht jedenfalls ein causaler Zusammenhang zwischen allgemeiner Scrophulose, speciell Ekzem, und einem bestimmten Kindesalter. Die Conj. croup. ist eine mancherorts sehr seltene, in Basel ziemlich häufige Erkrankung. Sie kommt nie bei Neugeborenen und nie bei Erwachsenen vor. In nur 2 Fällen von 82 war das Kind weniger als $^1/_2$ Jahr alt, in 74 $^0/_0$ der Fälle aber $^1/_2$—3 Jahre alt, sehr selten älter. Bei Knaben und Mädchen ist Conj. croup. ungefähr gleich häufig. In den Wintermonaten tritt sie zahlreicher auf (66 $^0/_0$) als in den Sommermonaten (34 $^0/_0$). Man beobachtet sie etwas häufiger beiderseitig (55 $^0/_0$) als einseitig (45 $^0/_0$); die 45 $^0/_0$ sprechen gegen Contagiosität. — Die croupösen Schleimhautbelege bilden gelblich-weisse Auflagerungen und bestehen meist aus körnigen Fibrinbalken und Fibrinfäden, in welche zellige Elemente in verschiedener Zahl eingesprengt sind; es bestehen ferner deutliche, vollkommen von einander getrennte Schichten, wovon die der Schleimhaut zunächst anliegende, als die jüngste, am wenigsten consistent zu sein pflegt. Ganz dieselben Verhältnisse bestehen beim Trachealcroup. Wohl kann das Epithel ganz oder theilweise zu Grunde gehen, Substanzverluste im Schleimhautgewebe giebt es aber nicht.

Die Conj. croup. ist im Allgemeinen eine leichte und leicht heilbare, meist folgenlose Affection, doch kommen auch schwere und gefährliche Fälle vor, selbst mit lethalem Ausgange, bei Kindern mit intensivem, hartnäckigem Totalekzem des Gesichts und Kopfes.

Eine Contagiosität der Krankheit besteht nicht. Deshalb werden die erkrankten Kinder auch nicht isolirt und das eventuell gesunde Auge nicht durch Schutzverband gedeckt. Behandelt wird vor Allem das Gesichts- und Kopfekzem durch Einreiben von weisser Präcipitatsalbe (0,5:10,0) und Lanolin. Das Auge wird mit verdünnten Carbolsäure-, Sublimat- oder Borsäurelösungen ausgewaschen; Pseudomembranen werden ohne Gewalt entfernt. Hauptsächlich aber werden täglich mehrere Stunden lang lauwarme Umschläge mit Acet. Saturni (Ac. Sat. 50, Aq. Lauroc. 5,0, davon 1 Kaffeelöffel auf 1 Schoppen lauwarmes Wasser) gemacht und alle 5 Min. erneuert. — Die Heilungsdauer beträgt 10—30 Tage.

Emmert.

---

4) **Ueber ophthalmoskopischen Befund und Hereditätsverhältnisse bei der Myopie.** Beitrag zur Lehre von der Entstehung und dem Wesen derselben. Inaug.-Diss. sub ausp. Prof. Schiess von Hermann

Straumann, pract. Arzt in Waldenburg (Baselland). (Waldenburg 1887, Diehl.)

Zusammenstellung von 300 Fällen von Myopie bis zum 25. Lebensjahre aus den poliklinischen und Privatjournalen des Herrn Prof. Schiess. Der ophthalmoskopische Befund war bei 523 Augen eingetragen. Von diesen waren 20,27 % ohne, 79,73 % mit Veränderungen; unter letzteren zeigten 38,05 % entzündl. Erscheinungen, 41,68 % keine solchen. Die entzündl. Erscheinungen werden auf Chorio-Retinitis mit besonderer Betheiligung der Papille bezogen; bei längerem Bestehen entwickelt sich dann noch Scleritis, welche die Widerstandskraft der Sclera herabsetzt. Diese entzündlichen Erscheinungen sind hauptsächlich bei schwachen und mittleren Myopiegraden vorhanden, nehmen mit dem Wachsen der Myopie, somit auch mit dem Alter des Individuums ab und verschwinden bei den hohen Graden gänzlich. Der schädliche Einfluss der Myopie auf das Sehvermögen wächst proportional mit dem Grade der Myopie; ebenso sind auch im Allgemeinen die ophthalmoskopischen Veränderungen um so grösser, je höher der Grad der Myopie ist. Unter den 300 Fällen von Myopie befanden sich bei 257 derselben Notizen über die Erblichkeitsverhältnisse. In 144 = 56 % wurde Erblichkeit im weiteren Sinne nachgewiesen, keine in 133 = 44 % der Fälle. Die angeborenen Fälle betragen höchstens 42,6 % aller Myopien; bei diesen kommt meistens zugleich das Moment der Heredität in Betracht. Bei ca. 30,7 % der Fälle, die nicht angeboren sind und nichts von Heredität nachweisen lassen, sind nur äussere Schädlichkeiten, Ueberanstrengung der Augen, als Entstehungsursache anzunehmen. — Prognostisch sind diejenigen Myopien die schlechtesten, die angeboren sind und bei denen zugleich Heredität besteht, am besten diejenigen, die erworben sind und keine hereditäre Belastung aufweisen. Emmert.

---

5) **Die Tuberculose der Bindehaut des Auges.** Inaug.-Diss. sub ausp. Prof. Haab von Cäsar Amiet, pract. Arzt von Solothurn. (Solothurn, Zipfel'sche Buchdruckerei. 1887.)

Verf. beschreibt 2 Fälle von Tuberculose der Conjunctiva, welche Herr Prof. Haab in den letzten 3 Jahren in seiner Privatpraxis beobachtet hat.

Der eine dieser Fälle betraf eine 27jähr. Frau mit gesunden Augen, deren Mutter jedoch an einem Lungenleiden gestorben sein soll; im Jahre 1882 sollte das linke Auge unter den Erscheinungen von Zukleben und Ueberlaufen erkrankt sein. Längere Zeit an anderen Orten behandelt, kam sie im Jahre 1882 in die Behandlung des Herrn Prof. Haab.

Es wurde allgemeines Wohlbefinden constatirt; nirgends waren geschwollene Lymphdrüsen zu finden. Das l. Auge war weniger geöffnet als das rechte; sein oberes Lid leicht geschwollen, hing etwas herab. Die Conj. bulbi war ziemlich injicirt. Ein dicker Pannus mit vereinzelten flachen Erhabenheiten, überzog das obere Drittheil der Cornea. In der Tarsalbindehaut des oberen Lides befanden sich graulich-gelbe, nicht prominente, zerstreute rundliche Fleckchen; in der Uebergangsfalte eine Reihe graulich-rother lymphoïder Körper. Im untern Lide Follikel. Die Plica semilunaris war enorm vergrössert und dicht mit grossen Körnern besetzt. Das rechte Auge war vollkommen normal.

Erst nach 3 Jahren, am 25. Juni 1886 stellte sich Pat. wieder vor. Seit 2 Tagen hatte sie zum ersten Mal Schmerzen und Röthung des linken Auges. Das obere Lid hing stark herab. Unter dem linken Ohr und unter dem linken

Unterkieferast waren geschwollene Lymphdrüsen. Auf der Temporalseite der Cornea lag eine flache, grau-rothe Wucherung; eben solche fand man in der Conj. bulbi in der Nähe der Uebergangsfalten; gegenüber früher hatten die Wucherungen auf der Conj. palp. und auf der Plica semilunaris nach Zahl und Grösse zugenommen; auch auf dem Limbus sassen jetzt 3 kleine flache Knötchen. Unterer Theil der Cornea, Vorderkammer und Iris waren intact. Ophthalmoscopisch war nichts.

Die Diagnose wurde auf Tuberculose der Conjunctiva gestellt.

Die Wucherungen wurden am 1. Juli 1886 mit Messer und Scheere entfernt und dann noch mit Platinbrenner behandelt. Die Drüsenanschwellungen vor dem Ohr und am Unterkiefer verschwanden. Am 29. September 1886 wurde die Cornea durch Schneiden und Schaben noch gereinigt und mit dem Galvanocauter gebrannt. Am 4. October wurde Pat. entlassen. Die Cornea hellte sich unter Ung. präcip. flav. bedeutend auf.

Mikroskopisch fand man manche Tuberkelknötchen mit Riesenzellen ohne Bacillen; an vielen Stellen einfaches Granulationsgewebe aus Rundzellen; die Zahl der Bacillen war äusserst spärlich.

Der andere Fall — ein 12jähr. Mädchen — stellte sich am 21. Decbr. 1886 vor. Erkrankung des rechten Auges seit 3 Monaten unter Anschwellung von Drüsen vor dem rechten Ohr und am Kieferwinkel. Im äussersten Theil des unteren Lides den ganzen Tarsus durchsetzend, ein kirschkerngrosser schmerzloser Knoten. Die ganze Conj. palpebrar. geschwollen; im Tarsaltheile eingesprengte rundliche helle Fleckchen, ein grösseres Knötchen im temporalen Theil der Conj. palp. sup.; in der Uebergangsfalte dagegen hahnenkammförmige Wucherungen und follikelartige Knötchen. Die Conj. bulbi intact. Das blühende Kind war nie krank. Ansteckung von aussen war nicht anzunehmen. — Unter 2 Malen wurden der grosse Knoten und einzelne der kleinen mit Messer und Scheere, die kleinsten galvanocaustisch entfernt. Die Drüse vor dem Ohr wurde, da sie sich vergrösserte und fluctuirte, vom Hausarzte ausgelöffelt. Fünf Monate später konnte das rechte Auge als ganz geheilt betrachtet werden. Mikroskopisch zeigte sich grosser Reichthum an Riesenzellen, die meist im Centrum noch junger Tuberkelknötchen lagen. Tuberkelbacillen waren äusserst spärlich. — Den Schluss der Diss. bildet eine Zusammenstellung der 47 (incl. die beiden beschriebenen) bis jetzt bekannt gewordenen Fälle von Tuberculose der Conjunctiva und daraus gezogene Schlussfolgerungen. Emmert.

---

6) **Ueber binoculäre Fixation,** von Dr. Eugen Fick, Priv.-Doc. f. Augenheilkunde an d. Univ. Zürich. (Correspondenzbl. f. Schweizer Aerzte 1887, Nr. 23, S. 713.)

Physiologen und Ophthalmologen behaupten, dass der Accommodationsimpuls für beide Augen, selbst bei Anisometropie, stets der gleiche sei. Zur Prüfung dieser Frage stellt Fick in einem Prismenstereoskope etwa 42 cm vor den Prismen eine Papptafel auf, auf welcher neben einander identische Sehproben, Ausschnitte von Zeitungen, aufgeklebt sind. Eine Anzahl der Worte ist mit Papier zur Hälfte überklebt und zwar so, dass die eine Hälfte des Wortes nur dem linken, die andere nur dem rechten Auge eines durch das Stereoskop Lesenden erscheint; z. B. bei „Kindergarten" ist „Kinder" in der linksseitigen Leseprobe überklebt und „garten" in der rechtsseitigen. Ein Lesender kann also „Kindergarten" nur dann in einem und demselben Moment sehen und lesen, wenn er mit seinem rechten Auge allein „Kinder" und gleichzeitig mit seinem linken allein „garten" sieht. Vorausgesetzt, dass ungleiche Accommodation mög-

lich ist, wird dies der Lesende auch noch fertig bringen, wenn er vor jedes Auge verschieden starke Gläser bringt. Fick fand Fälle, wo vor das eine — 1,0 D, vor das andere Auge + 1,5 D gesetzt werden konnte, ja nach einiger Uebung links sogar — 1,5 D, rechts + 1,75 D gesetzt und dennoch binoculär combinirend gelesen werden konnte. Diese Versuche lassen wohl nur eine Deutung zu und zwar folgende: Wenn unsymmetrische Brillen zu ungleicher Accommodation herausfordern, so wird zwar im ersten Augenblick gleich accommodirt und das in Folge dessen sehr undeutliche Bild des einen Auges excludirt; aber bald siegt der Drang binoculär zu combiniren und es wird jetzt ungleich accommodirt und das, wenigstens mit dem einen Auge undeutlich gesehene Bild wird deutlich. Ist die Grenze der ungleichen Accommodation erreicht, so gelingt das binoculär combinirende Lesen nicht mehr. Fick hält daher die herrschende Ansicht von der Unmöglichkeit ungleicher Accommodation für falsch.

Er untersuchte ferner, ob ein optischer Fehler + 0,5 D nicht vielleicht das Sehen mehr schädige als ein optischer Fehler von — 0,5 D. Versuche schienen diese Annahme zu bestätigen. Denn ein atropinisirtes, emmetropisches, normales Auge hatte mit Convexgläsern schlechtere Sehschärfe als mit Concavgläsern gleicher Stärke; beim Sehen in die Nähe zeigte sich die nämliche Erscheinung. Dies veranlasste Fick die Grösse der Zerstreuungskreise eines Punktes in einem Auge mit + n D und einem solchen mit — n D auszurechnen. Er fand einen äusserst geringen Unterschied zu Gunsten des negativen Fehlers, so klein, „dass er neben dem Unterschied, welchen auch nur 0,25 D Fehler mehr oder weniger erzeugt, gar nicht in Betracht kommt. Es ist also klar, dass das atropinisirte Auge bezüglich seiner Accommodationsfähigkeit nicht vollständig gelähmt war, ein Resultat, das ohne Zweifel speciell die Augenärzte interessiren dürfte". Emmert.

---

7) E. Hering: **Ueber die Theorie des simultanen Contrastes von Helmholtz.** (3 Mittheilungen im Arch. f. d. ges. Physiol. a) XL, S. 172; b) XLI, S. 1; c) XLI, S. 358.)

a) Wie bekannt, erscheinen die von einem (einerseits durch Tageslicht, andererseits durch röthlich-gelbes Licht einer Kerze beleuchteten) Körper geworfenen Schatten verschieden gefärbt; auf weissem Grunde erscheint der Schatten des Tageslichtes gelb, der der Flamme blau. Die dafür von v. Helmholtz auf Grund seines bekannten Versuches gegebene psychologische Erklärung hält Hering für unzutreffend, erklärt das Phänomen vielmehr für eine Folge zunächst des simultanen, dann des successiven Contrastes, der um so eher entstehen konnte, als Helmholtz bei dem Versuche nicht fest fixirte. Dass das Blau verschwindet, wenn, wie im Helmholtz'schen Versuche die Röhre wieder entfernt wird, beruhe darauf, dass, wie Hering gezeigt, schwache und verwaschene Nachbilder unter ähnlichen Bedingungen ebenfalls verschwinden. H. zeigt ferner, dass das durch Simultancontrast hervorgerufene Blau jedesmal verschwindet, wenn das Kerzenlicht ausgeschaltet wird, dass das durch Successivcontrast hergerufene Bestehenbleiben des Blau weder unter allen Umständen andauert, so lange die Röhre vor dem Auge gehalten werde, noch regelmässig das Blau verschwindet, wenn die Röhre entfernt wird. Bei Ausführung des Versuches unter den nöthigen Cautelen fallen somit die Phänomene thatsächlich anders aus, sodass die Nothwendigkeit einer psychologischen Erklärung durchaus nicht vorliegt.

b) Für die psychologische Erklärung des simultanen Contrastes hatte Helmholtz ferner die Beobachtung in's Treffen geführt, dass die subjective Färbung eines von einem grösseren farbigen Felde umschlossenen, objectiv farblosen

Feldes undeutlich oder unmerklich wird, wenn letzteres entweder durch ein gleich helles Papierscheibchen verdeckt oder durch Umgrenzen mit einem schwarzen Strich als ein besonderes Object abgehoben wird. Hering zeigt demgegenüber, dass das Nämliche auch für successive Contrastfärbungen gilt, wo von einer Urtheilstäuschung, also von einer psychologischen Erklärung durchaus keine Rede sein kann. Auch die von Helmholtz gegebene Erklärung des H. Meyer'schen Contrastversuches (subjective Färbung eines graden Papierschnitzels auf farbigem Grunde) träfe nicht zu. Ebenso werde die theils auf simultanem, theils auf successivem Contrast beruhende subjective Färbung schmaler grauer Ringe, mittelst des Farbenkreisels auf farbigem Grunde erzeugt, durch Umrānderung bez. Auflegen eines Papierschnitzels schwächer und event. unmerklich, wofern man nur die nöthigen Cautelen anwendet (hierüber ist das Orig. zu vergleichen). Endlich werde auch die Behauptung von Helmholtz, dass die Contrastfarbe in voller Intensität schon durch eine sehr kleine Intensität der inducirenden Farbe hervorgerufen bez. durch Steigerung der letzteren nur wenig verstärkt wird, durch die Thatsachen nicht gestützt; eine von Hering durchgeführte systematische Untersuchung über die Abhängigkeit der Contrastfarbe vom Sättigungsgrade der inducirenden Farbe ergiebt gerade das Gegentheil.

c) Den Dritten, von Helmholtz für seine Erklärung verwertheten sog. Spiegelcontrastversuch modificirte Hering derart, dass er die Sichtbarkeit der spiegelnden farbigen Glasplatte eliminirte, ohne dass dadurch an dem Versuchserfolg etwas geändert wurde; dadurch wird ein Moment ausgeschaltet, welches für die psychologische Deutung des Versuches eine wesentliche Rolle spielt. Für die Contrastfärbung ist es durchaus gleichgültig, ob man die Vorstellung erhält dass die durch die farbige (z. B. grüne) Platte direct gesehenen und die von derselben gespiegelten, im Contrast gefärbten und daher roth erscheinenden Ringe in derselben Ebene liegen, oder dass die rothen Ringe durch eine durchsichtige grüne Decke hindurch gesehen werden, oder endlich, dass die rothen Ringe vor hellgrüner Fläche mit dunkelgrünen Flecken schweben. Auch bei Ausschliessung des successiven Contrastes sei die (subjective) Erscheinung die gleiche. Wie bei allen Contrastfarben, nehme auch hier die Deutlichkeit der Farben allmählich ab. J. Munk.

---

8) E. Hering: **Ueber den Begriff „Urtheilstäuschung" in der physiologischen Optik und über die Wahrnehmung simultaner und successiver Helligkeitsunterschiede.** (Arch. f. d. ges. Physiol. XLI, S. 91.)

S. Exner hatte (ebenda, XXXVII) als eine neue Urtheilstäuschung die Erscheinung beschrieben, dass ein kleines Feld von constanter Helligkeit auf einem ausgedehnten, von flackerndem Lichte erhellten Grunde bei längerer Betrachtung zu flackern scheint, während nun das Flackern des Grundes nicht mehr bemerkt wird, also der Wirklichkeit entgegen der Grund von constanter Helligkeit erscheint. Dem gegenüber hielt Hering (ebenda, XXXIX) die Erscheinung weder für neu noch für eine Urtheilstäuschung. Exner gab weiterhin (ebenda, XL) zu, dass ähnliche Beobachtungen wohl häufig gemacht worden seien, nur seien sie seines Wissens bisher nicht beschrieben. Um der Erklärung in keiner Weise zu präjudiciren, habe er die möglichst indifferente Bezeichnung „Urtheilstäuschung" gebraucht, da ja weder nach der Hering'schen noch der Helmholtz'schen Contrasttheorie die Erscheinung zu deuten sei, insbesondere nicht die als constant erscheinende Helligkeit des in Wirklichkeit flackernden Grundes. In eigens ausgeführten Versuchen fand Exner, dass Intensitäts-

schwankungen im Verhältniss von 1,5 etwa zweimal in der Secunde erzeugt, nach $^1/_4$—$^1/_2$ Stunde nicht mehr bemerkt werden.

Hering führt in der obigen Mittheilung aus, dass nach der von Helmholtz gegebenen Definition das Wort „Urtheilstäuschung", im Falle, wo es sich um eine Contrasterscheinung handelt, besagt, dass die fragliche Erscheinung vom Standpunkte der psychologischen Theorie aufzufassen ist. Wenn, wie Exner meint, die Erscheinung weder nach der psychologischen Theorie von Helmholtz, noch nach der physiologischen Theorie zu deuten ist, so sei die Bezeichnung als Urtheilstäuschung vollends unpassend. Wenn Exner gegen beide Theorien die Thatsache anführe, dass der in Wirklichkeit wechselnd beleuchtete Grund seine scheinbare Helligkeit gar nicht ändert, sondern scheinbar constant hell ist, so weist Hering darauf hin, dass innerhalb gewisser Grenzen der objectiven Helligkeitsschwankungen die scheinbaren Aenderungen eines constant beleuchteten Feldes immer grösser sind als die scheinbaren Helligkeitschwankungen des Grundes. Der Befund Exner's, dass Intensitätsschwankungen von 1,5 bei längerer Dauer schliesslich unmerklich werden, konnte wohl durch Ermüdung des Auges infolge des starken Flackerns gedacht werden. Auch käme es bei Helligkeitsschwankungen nicht nur auf das relative Verhältniss d. h. dasjenige des Helligkeitsmaximums zum Minimum an, sondern auch auf die absolute Grösse beider Helligkeiten, und letztere war bei Exner immer nur eine geringe. Durch Versuche weist Hering nach, dass nicht der raschere Ablauf der Helligkeitsschwankung, wie es beim Flackern stattfindet, sondern ein langsamerer das scheinbare Gleichbleiben des Grundes begünstigt.

J. Munk.

9) W. Schön: **Der Accommodationsmechanismus und ein neues Modell zur Demonstration desselben.** (Arch. f. Anatomie und Physiol. 1887. Physiol. Abtheil. S. 227.)

Die neue Theorie entwickelt Verf. auf Grund einer Reihe anatomischer und physiologischer Momente, deren wesentliche folgende sind: Das vordere und hintere Blatt der Zonula Zinnii verhalten sich hinsichtlich ihrer An- und Entspannung bei der Accommodation verschieden. Der M. ciliaris besteht aus äusseren und inneren Meridionalfasern, welche in an die Sehnervenscheide sich anheftende Sehnenfasern übergehen, sowie aus Ringfasern. Im ruhendem Auge sind beide Blätter der Zonula gespannt; die Spannung des hinteren Zonulablattes steigert den hydrostatischen Druck des Glaskörpers, der seinerseits, auf den hinteren Linsenpol drückend, zur Abflachung der Linse beiträgt. Wenn sich nun bei der Accommodation der M. ciliaris contrahirt, so wird durch dessen Meridionalfasern nur der hydrostatische Druck des Glaskörpers gesteigert, dagegen durch die Ringfasern die Abgangsstellen der beiden Zonulablätter einander genähert und zugleich nach hinten verschoben. Damit geht beim vorderen Blatte Steigerung der Spannung, beim hinteren Blatte Entspannung Hand in Hand, und mit letzterer Aufhebung des Glaskörperdruckes auf den hinteren Linsenpol und Verschiebung des schlaffen hinteren Blattes durch den Glaskörper nach vorn. Nunmehr kann die Linse ihre Gleichgewichtslage annehmen d. h. sich verdicken; das vordere Zonulablatt bildet einen Kreisbogen von kleinerem Radius als im ruhenden Auge. Dieser Auffassung entsprechend hat Schön ein Modell construirt, dessen Construction sich im Auszuge nicht gut wiedergeben lässt; es muss dieserhalb auf das Orig., dem eine klare Abbildung beigegeben ist, verwiesen werden.

J. Munk.

Journal-Uebersicht.

I. v. Graefe's Archiv für Ophthalmologie. XXXIII. 2.

1) **Ueber Netzhautblutungen bei Anämie, sowie über das Verhalten des intraocularen Druckes bei Blutverlusten, bei Chinin- und Chloralvergiftungen**, von Dr. Richard Ulrich, Privatdocent in Strassburg i. E.

Verf. theilt einen Fall von Nägeli aus der Literatur und ausserdem vier Fälle eigener Beobachtung mit, wo es zu starker Anämie gekommen war, in 4 Fällen in Folge wiederholter und grosser Blutverluste, im 5. handelte es sich um eine perniciöse Anämie.

In allen Fällen waren Allgemeinerscheinungen, wie Kopfschmerzen, Ohnmachten, Ohrensausen, Angstanfälle, Unruhe etc., vorhanden. In allen Fällen waren die Arterien schwach gefüllt, die Venen ausserhalb der Papille dunkel, geschlängelt und verbreitert, auf der Papille selbst erschienen sie hellroth, wie Arterien, und waren in mehreren Fällen durch Druck mit dem Finger auf den Bulbus auf der Papille ganz zum Verschwinden zu bringen; mitunter trat dabei auch Arterienpuls auf. Jedesmal waren auch Netzhautblutungen um die Venen vorhanden. Es ist nahezu sicher, dass sich alle diese Veränderungen während der Blutung einstellten. Als Ursache dieser Erscheinungen nimmt Autor an, dass ein Sinken des Blutdruckes eingetreten sein musste und dass es hierdurch zu einer Verlangsamung und Erschwerung der venösen Circulation in der Retina kam; dieselbe mache sich vorzugsweise da geltend, wo die Vena centralis unter rechtem Winkel aus der Netzhautebene in den Sehnervenstamm umbiege. Durch anatomische Verhältnisse der Papille localisire sich diese Erschwerung der Circulation am Rande der Papille; denn in einzelnen Fällen scheine daselbst eine leichte Knickung stattzufinden. Vor dem Hinderniss entstehe Stauung und Blutungen, jenseits desselben Anämie des Gefässrohres. Die wesentlichen Momente sind also vier: 1. Mangelhafte Blutfüllung des Gefässsystems und Abnahme des Blutdruckes; 2. Blutcirculationsbehinderung an der Umbiegungsstelle der Vena centralis; 3. Vergrösserung dieses Hindernisses durch Einwirkung des intraocularen Druckes; 4. abnorme Durchsichtigkeit des Blutes. — Auf letzteren Umstand wies Rählmann hin. Zu dieser allgemeinen grösseren Durchsichtigkeit muss aber — um das Phänomen auf der Papille hervorzubringen — auch noch grössere locale Durchsichtigkeit hinzutreten, und zwar durch mangelhafte Füllung des Lumens. Wäre dies nicht der Fall, so müsste das Phänomen viel häufiger bei verschiedenen Kachexien zu beobachten sein. Es müsste an der Papillengrenze ein Locus minoris resistentiae — eine präexistirende Verengerung des Venenrohres bestehen, um bei Erhöhung des intraocularen Druckes gerade dort zum Verschluss des Lumens zu führen.

Bei Hunden findet sich ein daran erinnerndes Verhalten normaler Weise, zumal im Bereich der Excavation. Die Venen im Bereich der Papille, oder wenigstens immer die in der Excavation erscheinen blässer.

Mitunter konnte Autor auch an menschlichen Augen — besonders Kinderaugen — ähnliche Erscheinungen beobachten.

Interessant ist die Aehnlichkeit der Erscheinungen bei Chinin-Amaurose, wie sie Hans Brunner beschrieben hat. Die Wiederholung seiner Versuche durch Autor ergab eine erfreuliche Uebereinstimmung. Die bei

mit Chinin vergifteten Hunden in unregelmässigen Pausen auftretende Entleerung und Wiederfüllung der Venen kann nur durch die gleichzeitig vorhandenen Krämpfe erklärt werden. Die Herabsetzung des Blutdruckes allein könnte dieses Phänomen nicht bedingen. Die Richtigkeit dieser Annahme ergab sich aus Controlversuchen mit Chloralhydrat, wo trotz Herabsetzung des Blutdruckes niemals ein ähnliches Phänomen beobachtet werden konnte. Die Bulbi fühlten sich indess weich an, und ein leichter Zug an den Lidern genügte, die papillären Venenenden blutleer zu machen. Dasselbe konnte nach ausgiebigen Blutentziehungen beobachtet werden.

Von Interesse ist, für den Menschen festzustellen, welchen Einfluss der intraoculäre Druck auf die Circulation übe. Der Arterienpuls bei Glaucom ist eine bekannte Sache. Von mehr Interesse sind aber jene Fälle, wo bei normalem oder vermindertem Bulbusdruck Arterienpuls besteht, wo es wahrscheinlich ist, dass die verminderte Spannung neben der herabgesetzten Herzthätigkeit einen directen Einfluss übe. Autor verweist auf die Erfahrungen v. Graefe's an Cholerakranken und jene von Wadsworth und Schmidt-Rimpler bei Ohnmacht. Rählmann beobachtete bei anämischen Individuen häufig Arterienpuls; Autor selbst konnte bei solchen Individuen nur ein leichteres Zustandekommen desselben auf Fingerdruck constatiren.

Alles kam darauf an, zu ermitteln, welchen unmittelbaren Einfluss plötzliche Herabsetzung des Blutdruckes auf den intraocularen Druck übe. Autor experimentirte an Katzen in Chloroformnarkose oder nach Curare. Zuerst verwendete er das von Höltzke angegebene Manometer und die Graser'sche Canüle. Autor musste dem Schlauch eine Länge von 30 bis 40 cm geben. Um die Sicherheit der Resultate zu erhöhen, verbesserte Autor das Höltzke'sche Manometer in folgender Weise: Er benutzte auch ein Doppelmanometer, verwendete aber zur Verbindung mit der Stichcanüle ein Glasrohr, das mittelst eines kurzen Abzweigungsrohres an dieselbe festgekittet war. Die Glasröhre setzte sich direct in das Manometer fort. An den beiden Umbiegungsstellen des Manometerrohres befanden sich je eine kurze Abzweigung. Die erste derselben war durch ein Stückchen Gummischlauch und passenden Glasstöpsel verschlossen. In die zweite aber war eine kleine gläserne Spritze eingeschliffen, und die Verbindungsstelle durch ein Kautschukstück gedeckt. Der Stempel wurde durch Schraubendrehung bewegt. Am Ende des Röhrensystems war ein kurzes Stück Kautschukschlauch aufgestülpt, das durch Klemmen geschlossen werden konnte. Die Schenkel des Manometers wurden durch kleine Korkstückchen gestützt. Die Schenkel I und IV des Manometerrohres waren in Millimeter getheilt. Die Manometerröhre wurde zur Hälfte mit Quecksilber, im Uebrigen das ganze System mit destillirtem Wasser gefüllt. Die Füllung gelingt sehr leicht und einfach. Das Gewicht des ganzen Apparates beträgt nur 40 Gramm. Das Auftreten von Pulsationen an der Quecksilbersäule ist das beste Zeichen für die Zuverlässigkeit der Versuche.

Will man einen bestimmten Ueberdruck herstellen, so schiebt man den Mandrin in die Canüle vor, verschliesst noch obendrein die seitliche Canülenöffnung mit dem Finger und schraubt den Stempel so weit herab, bis die gewünschte Höhe der Quecksilbersäule erreicht ist. Die Canüle wird nach Art eines Staarmessers durchgeführt. Ist auch der richtig gelagerte Kopf und das Manometer genügend fixirt, wird durch Zurückziehen des Mandrin und Abnahme der Klemme die Communication mit dem Auge hergestellt. Aendert sich in Schenkel I der Stand der Quecksilbersäule, so wird durch die Spritze der ursprüngliche Stand wieder hergestellt.

Hauptvorzüge des Instrumentes sind, dass die Gummibestandtheile auf ein Minimum beschränkt sind, dass das Manometer bei der Einführung der Canüle vom Experimentator mit in der Hand gehalten und mit bewegt wird, so dass jede Zerrung am Auge ausgeschlossen ist.

Blutentziehungen von mehr als 50—55 ccm sind für eine Katze schon sehr stark. In solchen Fällen sank der Augendruck von 30 auf 20, von 20 auf 15, von 26 auf 14 u. s. w. — im Mittel von 23,75 auf 15 mm.

Von grösserem Interesse sind die mittelstarken Blutverluste, bei Katzen 30—35 ccm, bei Kaninchen 16—17. — Hier sank der Augendruck z. B. von 26 auf 24, 24 auf 20, 22 auf 19, im Mittel von 23,4 auf 21,6 mm. Dazu kommen 2 Versuche, wo der Augendruck sich hob von 16 auf 22 und wo er gleich blieb. — Im Ganzen ist die Herabsetzung bei mittelstarken Blutentziehungen eine so geringe, dass sie in physiologischen Grenzen bleibt.

Liess sich also auch in den Cholerafällen v. Graefe's eine Druckherabsetzung der Bulbi mit dem Finger nicht constatiren, so spricht dies doch nicht gegen eine so mässige Herabsetzung, wie sie bei mittleren Blutentziehungen zu beobachten ist, und würde sich das Phänomen ganz gut in der oben erwähnten Weise erklären lassen. Zum Zustandekommen der Retinalblutungen mag aber ausserdem wohl eine grössere Durchlässigkeit der Gefässwand in Folge der allgemeinen Anämie beitragen. Uebrigens sind die anatomischen Verhältnisse, wie sie zum papillären Erblassen der Netzhautvenen disponiren, im Allgemeinen beim Menschen selten; es müssen daher auch an anderen Punkten, die der ophthalmoskopischen Untersuchung nicht zugänglich sind, Circulationshindernisse vermuthet werden. So fand z. B. Autor in einem Falle hochgradiger Anämie mit Netzhautblutungen Oedem des Sehnervenstammes mit anscheinender Compression der Centralgefässe. Auch das Bindegewebe im Centralcanal war ödematös.

War den Versuchsthieren Atropin eingeträufelt worden, so verschwand die Mydriasis während des Chloralschlafes ganz oder zum Theil, kehrte aber nach dem Erwachen der Thiere wieder. Wurde in das Blut Helleborin eingeführt, so trat eine erhebliche Steigerung des gesunkenen Blutdruckes und wahrscheinlich auch des Augendruckes ein, ohne dass an der Pupille eine Veränderung beobachtet werden konnte. Manometrische Messungen ergaben ein bedeutendes Sinken des Augendruckes während des Chloralschlafes. — Tritt aber nach Helleborin ein Steigen des Blutdruckes und wahrscheinlich auch des Augendruckes ein, ohne dass die Pupillenweite dadurch beeinflusst wird, so ergiebt sich, dass die Verengerung der Pupille unabhängig vom intraoculären Drucke aufgetreten sein musste.

---

2) Beitrag zur Kenntniss der Netzhautgliome, von W. v. Grolman, prakt. Arzt. (Aus der ophthalmologischen Universitäts-Klinik in Giessen.)

Autor theilt die ausführliche Krankengeschichte eines Knaben mit, der im Alter von 2 Jahren am rechten Auge von Gliom befallen worden war und 4 Jahre später am linken an Gliom erkrankte.

Im ersterkrankten Auge handelte es sich um Glioma exophytum, im zweiten um Glioma endophytum. Von besonderem Interesse waren die am zweiten Auge beobachteten massenhaften kleineren und grösseren Herde im Glaskörper. Im Ganzen liegen 7 Beobachtungen über solche Herde vor; 4 davon gehören dem Glioma endophytum an, nahezu sicher als fünfter Auge 2 in Autors Fall; von einem weiteren Falle (Rompe's Fall 4) ist dies unbestimmt. Dass sich Glaskörpermetastasen nur bei congenitalen Gliomen finden — wie dies Treitel

behauptet — ist widerlegt. Autor glaubt, dass in seinem Falle (2. Auge) die Innunctionscur mit gleichzeitiger innerlicher Darreichung von Calomel der Zerfall des Tumors herbeigeführt worden sei; der primäre Tumor konnte 4 Wochen später kaum mehr wahrgenommen werden, dafür aber schwammen im Glaskörper, entweder frei oder auf Membranen sitzend, Bestandtheile desselben. Das Glioma endophytum scheint offenbar verhältnissmässig häufig zu Metastasen zu führen, im Gegensatz zum Glioma exophytum. Eine zeitweise Verkleinerung der Gliome wird auch schon in der älteren Literatur erwähnt; auch längere Ruhepausen in der Entwickelung solcher Tumoren wurden schon beobachtet. Von besonderem Interesse in Autors Fall ist das verhältnissmässig überraschend gute Sehvermögen in einem bereits weit gediehenen Stadium. Sein Fall lehrt ferner, dass eine temporäre Rückbildung auch ohne Entzündungserscheinungen (v. Graefe) möglich sei.

Dieser Zerfall des Glioms und seine scheinbare Rückbildung gab Veranlassung, einige Zeit hindurch dasselbe als eine entzündliche Affection anzusehen, was durch die später auftretende Iridocyclitis mit Hypopyon noch wahrscheinlicher wurde, bis endlich durch Auftreten glaucomatöser Erscheinungen die Anwesenheit eines Tumors sichergestellt war.

Hirschberg fand in 18 % aller Fälle doppelseitige Erkrankung; ein Zwischenraum von 4 Jahren zwischen der Erkrankung beider Augen wurde noch nie beobachtet. Die Prognose wird besonders durch das Lebensalter bestimmt, da die Disposition zu gliomatöser Erkrankung mit den Jahren rapid abnimmt. Das Wiederauftreten des Processes ist aber auch ohne locales Recidiv nach einer Reihe von Jahren zu beobachten.

Am Aufbau der Gliome betheiligen sich vielfach mehrere Netzhautschichten; auch die äussere Körnerschicht kann betheiligt sein. Die Veränderungen an der Linse, wie sie Pinto beschrieben hat, konnte Autor fast durchweg bestätigen.[1]

---

3) Ueber das Verhalten der normalen Adaptation, von Dr. Th. Treitel, Privatdocent in Königsberg i. Pr.

Vor Autor beschäftigten sich mit dieser Frage — wenn auch in verschiedener Richtung — Aubert, Landolt und Peschel.

Autor experimentirte in seinem einfensterigen Arbeitszimmer, das durch eine grüne Jalousie und zwei Rouleaux (ein helles und ein dunkles) verfinstert werden konnte; absolute Dunkelheit war nicht nöthig. Autor war besonders bedacht, das Sehvermögen so schnell als möglich nach dem Eintritt in's finstere Zimmer zu bestimmen.

Um sofort S. vergleichen zu können, verwendete er meist nur ein Auge, wogegen das andere durch eine Klappe schon im Hellen verschlossen gehalten worden, somit schon adaptirt war. Alle Messungen wurden an einem und demselben Auge angestellt. Am nicht adaptirten Auge besteht dieselbe Störung, wie am nachtblinden. Da nach 15—20 Minuten eine merkliche Zunahme der Adaptation nicht mehr stattfindet, so begnügte sich Autor, die beiden Sehschärfen unmittelbar nach dem Eintritte und nach Ablauf der genannten Zeit zu bestimmen. Der Quotient beider ergiebt die Adaptationsgrösse. Die

[1] Dass „Hirschberg Unrecht hatte, wenn er Verwechselung mit entzündlichen Affectionen ziemlich sicher ausschliessen zu können glaubte", kann ich nicht finden.
H.

Experimente wurden im Winter und theilweise im Frühjahre, in den Mittagsstunden zwischen 12 und 2 Uhr angestellt.

Die Adaptationsgrösse gestaltet sich unter verschiedenen Verhältnissen variabel; sie ist abhängig von der Differenz der Beleuchtung des hellen Raumes und des dunklen. Schon aus Untersuchungen der centralen S., wie aus der des centralen Farben- und Lichtsinnes am Förster'schen Perimeter gelangte Autor zu dieser Ueberzeugung (so fand er einmal $^1/_{10}$, ein anderes Mal $^1/_{30}$). Bei Messung der Unterschiedsempfindlichkeit mittelst seiner Tafeln zur numerischen Bestimmung des Lichtsinnes fand er einmal eine Zunahme des Lichtsinnes um das Zwanzigfache, ein anderes Mal um das Hundertundzwanzigfache. Da die Resultate eine wesentliche Abweichung von jenen Aubert's zeigten, vermuthete er, dass die Grösse des Gesichtswinkels eine Rolle spiele; er fand in der That, dass die Adaptationsgrösse unter sonst gleichen Verhältnissen mit der Grösse des Gesichtswinkels wächst. So zeigte der Lichtsinn bei Distanz der Tafeln von $^1/_3$ m eine Zunahme von $^1/_{60}$—$^1/_2$ — um das Dreissigfache, bei Distanz von $1^1/_2$ m von $^1/_{120}$ auf $^1/_{20}$ — also nur um das Sechsfache. — Autor kann für sein eigenes Auge behaupten, dass der Lichtsinn für ein gesundes Auge, das mittlerer Tagesbeleuchtung ausgesetzt war, bei einer Verdunkelung, wo noch Schweigger D = 2,25 in $^1/_3$ m gelesen wird, um das Hundertundzwanzigfache zugenommen habe.

Beim Vergleich der Adaptationsgrösse für S. und Lichtsinn ergiebt sich eine bedeutende Differenz zu Gunsten des Lichtsinnes. Unter gleichen Bedingungen betrug die Zunahme für S. das 3fache, die für L. das 20-fache, ein anderes Mal das 10- resp. 120fache.

Bezüglich des centralen Farbensinnes untersuchte Autor in quantitativer und qualitativer Richtung. In ersterer konnte er kein endgültiges Resultat erlangen. Bei unvollkommener Adaptation ist der Farbensinn nämlich so schwach, dass auch saturirte Pigmente selbst bei geringer Verdunkelung nicht erkannt werden.

Hinsichtlich des qualitativen Verhaltens des centralen Farbensinnes fand Autor: Das nicht adaptirte Auge erkennt zuerst Grün, dann Gelb, dann Roth und zuletzt Blau. Auf Täfelchen befestigte Quadrate von 20 mm Seite wurden in $^1/_2$ m Distanz zur Untersuchung verwendet. Auch bei Beobachtung auf 1 m bei anderer Anordnung war das Resultat dasselbe. Dieselben Beobachtungen stellte Autor an mit Marx'schen Tuchscheibchen von 15 mm Durchmesser. Hier wird aber im Gegensatz zu den Heidelberger Pigmenten Roth früher als Grün im richtigen Tone erkannt. — Wurde aber der Einfluss der herabgesetzten Beleuchtung auf den F. des adaptirten Auges an beiden Probeobjecten bei allmählicher Erhellung des Raumes verglichen, so ergab sich, dass unter gleichen Versuchsbedingungen das rothe Tuch ebenso wie das Heidelberger Roth bei der schwächsten Beleuchtung im richtigen Tone erkannt wurde. Es war somit das Erkennen einer bestimmten Farbe durch die Art und Weise der Verdunkelung des Zimmers gar nicht oder nicht in anderer Weise, wie bei Aubert, begünstigt worden.

Bei Versuchen mit dem Förster'schen Photometer, wobei ein weisses Papierquadrat von 3 mm Seite auf schwarzem Sammet durch einen conischen Tubus betrachtet wurde, fand Autor eine Zunahme um das mindestens Vierhundertfache, was sich wohl daraus erklärt, dass es sich hier um Ermittelung der Reizschwelle handelte. Bei Messung des peripheren Farbensinnes ergab sich, dass die Farbenfelder des adaptirten Auges bei

herabgesetzter Beleuchtung eingeschränkt sind, sich im Uebrigen aber wie die bei Tageslicht verhalten; bei nicht adaptirten Augen aber ist die Reihenfolge der Farbenfeldgrenzen eine andere: Roth wird weniger peripher als Blau und Grün im richtigen Tone erkannt. Die Aussengrenze des nicht adaptirten Auges zeigte sich je nach dem Grade der Verdunkelung bei Anwendung eines weissen 20 mm - Quadrates bis zum Fixirpunkt eingeengt. Versuche mit grauen Objecten bei herabgesetzter Beleuchtung ergaben, dass sehr viel dunklere Untersuchungsobjecte als die gebräuchlichen bis an die Grenzen des Gesichtsfeldes erkannt werden, und dass die Aussengrenze im adaptirten Auge ebenso wie die Farbengrenzen bei herabgesetzter Beleuchtung eingeschränkt wird.

Es scheint Autor, dass auch im Tageslicht adaptirte Augen besser sehen, als nicht adaptirte. Das Auge adaptirt sich immer bei Abnahme der Beleuchtung, gleichviel ob die geringere Beleuchtung an sich klein oder gross ist.

Auffallend ist, dass die Adaptation der peripheren Netzhautstellen rascher vor sich geht, als an der Macula. Was den Einfluss der Blendung auf das Verhalten der Adaptation betrifft, so fand Autor die Adaptationsgrösse um so erheblicher, je mehr das Auge ermüdet wurde; Versuche mit seinen Lichtsinntafeln ergaben, dass die Adaptation am geblendeten Auge im Verhältniss zum nicht geblendeten langsamer vor sich geht.

So stieg z. B. bei Prüfung auf $^1/_3$ m L. im ermüdeten Auge von $^1/_{120}$ innerhalb 15 Minuten auf $^1/_3$ kaum, im nicht ermüdeten von $^1/_{30}$ auf $^1/_2$. — Während vom nicht ermüdeten Auge schon nach $1^1/_4$ Minute L. = $^1/_4$ erreicht wurde, wurde beim ermüdeten dieselbe Nummer erst nach $10^1/_2$ Minuten notirt.

Aubert's Angabe, dass die Adaptation zuerst sehr rasch, später immer langsamer vor sich gehe, kann Autor durchaus bestätigen. Ausser in Folge von Ermüdung wächst die zur Adaptation nöthige Zeit auch mit Abnahme der Beleuchtung im verdunkelten Raume. Endlich ist noch bemerkenswerth, dass ein nicht adaptirtes Auge das andere — sei dieses adaptirt oder nicht — im Sehen unterstützt.

Wichtig für die Anschauung vom Wesen der Adaptation ist, dass unter im Uebrigen gleichen Verhältnissen ein nicht adaptirtes Auge viel schneller ermüdet, als ein adaptirtes. Auch Aubert macht schon diese Angabe. Es ist somit die Adaptation des Auges als eine Erholung desselben, als ein Uebergehen aus einem ermüdeten in einen weniger ermüdeten Zustand aufzufassen. Dadurch wird auch ganz leicht verständlich, warum vom nicht adaptirten Auge die Objecte leichter im indirecten Sehen wahrgenommen werden, weil eben an der Macula, die am meisten angestrengt ist, die Adaptation am langsamsten vor sich gehen muss. — Schon Förster hob hervor, dass die peripheren Bilder viel lichtschwächer sind, die Peripherie daher viel weniger zu ermüden brauche. Auch der Verlauf der Adaptation wird vollkommen verständlich. Dass mit grösserem Gesichtswinkel die Adaptationsgrösse zunimmt, muss so erklärt werden, dass die verschiedenen Theile der Retina bei der Erholung sich gegenseitig unterstützen.

Ermüdung des Auges durch verschiedenfarbiges Licht ergab, dass die Reihenfolge, in welcher bei zunehmender Adaptation Pigmente im richtigen Tone erkannt werden, abhängig ist von der Art des ermüdenden Lichtes, dem das Auge vorher ausgesetzt wurde. Für das Tageslicht ergab sich constant, dass zuerst Gelb, zuletzt Blau erkannt wurde.

Interessant ist ferner, dass die Adaptation beider Augen ganz unabhängig von einander verläuft; diese Thatsache bezieht sich auch aui Ermüdung der Augen durch verschiedenfarbiges Licht. Aber auch einzelne Abschnitte der Netzhaut jedes Auges adaptiren sich unabhängig von einander. Die Adaptation scheint somit in den peripheren Abschnitten des nervösen Sehapparates zu verlaufen, wahrscheinlich in der Netzhaut.

Durch die Ergebnisse der Untersuchungen über die Adaptation wird die Hypothese, dass die Nachtblindheit in einer gestörten Adaptation bestehe, wesentlich gestützt; denn die qualitativen Farbensinnstörungen stimmen vollkommen überein; die Gesichtsfeldeinschränkung bei Nachtblindheit ist auf dieselbe Ursache zurückzuführen. Auch die Ausbreitung der Nachtblindheit im Gesichtsfelde und die hervorragende Stumpfheit der Macula, auf welche Förster aufmerksam gemacht hat, stimmen vollkommen mit dem Verhalten nicht adaptirter Augen überein. Es ist wahrscheinlich, dass auch bei Tageslicht S. bei Hemeralopen in Folge der auch hier in Frage kommenden mangelhaften Adaptation etwas hinter der normaler Augen zurückbleibt. Es muss sich das umsomehr geltend machen, als es sich nicht nur um nicht vollständig adaptirte Augen handelt, sondern um überblendete; denn idiopathische Hemeralopie entsteht ja erfahrungsgemäss in der Regel durch Ueberblendung. Folge dieser letzteren ist aber nach Autor die Störung der Adaptation.

Je nach dem Grade der Blendung, je nach der Art des Lichtes und je nach der Richtung seines Einfalles werden sich Verschiedenheiten im Auftreten der Hemeralopie ergeben müssen. Anomale Ernährung und Blutmischung werden als disponirende Ursache zur Blendung hinzukommen können. Bei der häufigsten Form der idiopathischen Hemeralopie sind möglicherweise gewisse Apparate nur functionell überangestrengt; bei anderen Formen, so bei der symptomatischen Nachtblindheit, sind es anatomische Veränderungen derselben, die den Zustand bedingen; letztere werden selbstverständlich schwerer heilbar sein.

---

4) Ueber die ätiologischen Beziehungen zwischen Pannus und Trachom, von Prof. Dr. Rählmann in Dorpat.

Die Einleitung bilden historische Bemerkungen über Art und Weise des Auftretens zu verschiedenen Zeiten und über die Verbreitung des Trachoms.

50—60 % des gesammten Krankenmaterials bilden an Autors Klinik die Trachome. Bei seinen Massenuntersuchungen durfte er auf verlässliche Daten rechnen.

Autochtone Entstehung kommt nicht vor; immer ist Uebertragung nachweisbar. Autor giebt wohl eine miasmatische Disposition zu, hält aber ein fixes Contagium für unerlässlich. — Insofern bieten die besseren Stände mehr prophylaktischen Schutz. Verbreitung durch die Luft ist unmöglich. — Grösste Reinlichkeit scheint absoluten Schutz zu bieten, doch scheint es auch individuelle Immunität zu geben; ein interessanter Beweis hierfür ist auch das einseitige Bestehen von Trachom durch Jahre. Auch hinsichtlich des Pannus scheint eine individuelle Disposition zu bestehen, zunächst unabhängig vom Zustande der Conjunctiva. Der Pannus ist weder traumatischer Natur, noch entsteht er durch Continuität des Processes. Er ist vielmehr eine vollkommen selbstständige Erkrankung; er ist als eine besondere Localisation des Trachoms auf der Hornhaut aufzufassen. Die Bezeichnung der Prager Schule: „Hornhauttrachom" ist ganz gerechtfertigt; nur leugnet Autor jede directe Propagation im Gegensatz zur genannten Schule. Immer sind kleine, oft nur mühsam wahrnehmbare, oberflächlich gelegene, umschrie-

bene Infiltrate der Ausgangspunkt des Pannus. Es sind immer solide Knötchen, die aber nur, wenn sie ansehnlichere Grösse erreichen, prominiren; sie haben graulichweisse bis gelbliche Farbe und sind von einer ganz leichten, hofartigen Trübung umgeben. Sind zahlreichere Herde vorhanden, wird diese Trübung deutlicher.

Diese Infiltrate wandeln sich nicht selten nach Abstossung ihrer Oberfläche in flache Geschwüre um und hinterlassen kreisrunde, scharf begrenzte Flecken von grauweisslicher Farbe. Auch nach dem Verschwinden des Pannus persistiren dieselben. Es kommt um so leichter zu Geschwürsbildung, je weiter entfernt die Infiltrate vom Limbus oder Pannusrande liegen. Werden sie frühzeitig von den vom Limbus vordringenden Gefässen und Trübungen erreicht, so kommt es fast niemals zur Ulceration; die Infiltrate gehen dann im Pannus auf. Solche Herde können spurlos verschwinden. Immer sind die Infiltrate solid; sie haben nichts gemein mit den Phlyctänen oder Herpes. Histologische Untersuchungen konnte Autor nicht vornehmen; doch steht fest, dass es sich nicht um einfache Epithelabhebungen handelt, sondern um tiefer reichende Zellinfiltrationen ohne seröse Exsudation an die Oberfläche. Meist sitzen diese Herde in der oberen Hornhauthälfte, concentrisch zum Limbus. Häufig ist aber die ganze obere Cornealhälfte oder auch die ganze Cornea damit übersäet. Im letzteren Falle sind es nur sehr kleine Infiltrate; sie sind überhaupt um so kleiner, je zahlreicher sie auftreten. Häufig folgt stärkere Injection der Randgefässe erst nach; oft ist also das Auftreten der Infiltrate das erste Anzeichen der Cornealerkrankung. Der Pannus ist häufig — zumal was die Zeit seiner Entstehung anbelangt — in keinem Verhältniss zur Schwere der Bindehauterkrankung, besonders nicht mit der Zahl und Grösse der Trachomkörner. Auch im weiteren Verlaufe ist keinerlei Abhängigkeit beider Erkrankungen von einander zu beobachten. Häufig ist nur das untere Lid erkrankt, und doch die obere Hornhauthälfte Sitz eines intensiven Pannus; sicher ist der Pannus nicht traumatischer Natur. Im Narbenstadium des Trachoms ist frischer Pannus eine Seltenheit. Der gewöhnliche Charakter der Cornealtrübungen in diesem Stadium ist der der Rückbildung der Keratitis.

Der typische frische Pannus gehört dem ersten, seltener dem zweiten Stadium an. Der vollentwickelte sulzige wird im zweiten beobachtet, im dritten regressiver Pannus ohne scharfe Grenze, mit derben, aber wenig verzweigten, schleierartig durch narbig trübe Gewebsschichten durchscheinenden Gefässen. Im ersten Stadium ist der Pannus meist glatt, nur mit oberflächlichen Epithelverlusten, ohne Runzeln oder Höcker; im zweiten finden wir unebene Oberfläche, mitunter vorragende Wülste und Buckel; im dritten fehlen meist Prominenzen, der Pannus ist glatt, zeigt nur mitunter narbig geschrumpfte, oft pigmentirte, auch mitunter staphylomatös vorgebauchte Stellen. Die häufig in diesem Stadium zu beobachtenden Geschwüre sind abhängig von Stellungsanomalien der Lider u. s. w., kurz selbstständige Erkrankungen. Selten im ersten, häufiger im zweiten Stadium findet man am Pannus terrassenförmige Schichtung als Ausdruck recidivirender Hornhautentzündungen. Die dem Pannus vorhergehenden Infiltrate scheinen den Trachomkörnern vollständig analoge Gebilde zu sein. Der directe anatomische Nachweis fehlt allerdings noch; aber es spricht auch anatomisch Vieles für diese Auffassung, besonders aber klinische Thatsachen. Wie für die Einleitung des Pannus, so spielen diese Infiltrate auch bei der weiteren Ausbreitung desselben eine wichtige Rolle. Sie finden sich nicht nur vom Pannus getrennt in einer zum Cornealrande parallelen Zone, sondern vereinzelt auch im Gewebe des Pannus

selbst als gelblichgraue Herde; sie sitzen lieber am Limbusrande des Pannus, als an seiner centralen Grenze. Die histologische Untersuchung solcher abgetragener Pannuspartien ergab eine überraschende Uebereinstimmung mit der Structur der Trachomkörner. Fehlen die Infiltrate oder zeigen sich an ihrer Stelle schon Narben, so hat der Pannus seinen fortschreitenden Charakter eingebüsst.

Der wirklich traumatische Pannus, wie er durch invertirte Cilien hervorgerufen wird, unterscheidet sich sehr wesentlich vom trachomatösen; er ist nicht scharf begrenzt, nicht prominent und betrifft meist die ganze Cornea; zudem ist nicht die obere Hälfte die meist betroffene, im Gegentheil. Er combinirt sich häufig mit tieferen Geschwürsprocessen. Auch bei chronischer Blennorrhoe kommt es oft zu Pannus; er ähnelt dem traumatischen Pannus; Aehnliches gilt vom phlyctänulären Pannus.

Unter 66 trachomatösen Augen, wo die Cornea erkrankt war, fanden sich fast in 70 % die mehrfach erwähnten Infiltrate. Auch bei Trachomrecidiven spielen sie eine grosse Rolle. Je geringer und spärlicher in der Schleimhaut neue Follikel entstehen, desto seltener findet man auch die Infiltrate in der Cornea. Ist das Narbenstadium ganz ausgebildet, gehören sie zu den Seltenheiten. Unter 252 Augen in diesem Stadium fanden sie sich nur in 7 %. Der mechanische Reiz der Bindehautnarben kann gewiss die Ueberbleibsel eines alten Pannus ungünstig beeinflussen, nie aber werden sie die Entstehung pannöser Trübungen veranlassen. Die geschwürigen Processe, die im dritten Stadium so häufig auftreten, sind höchst wahrscheinlich nur Wirkung des mechanischen Insultes, wobei aber freilich auch noch die Ernährungsstörung durch die hochgradigen Veränderungen der Conjunctiva bulbi mit berücksichtigt werden müssen. 30—36 % aller Kranken machen alle Stadien durch, ohne dass sie an Pannus erkranken. Offenbar muss eine besondere Disposition der Cornea bestehen, mitzuerkranken. Besonders sind es schlecht genährte, heruntergekommene Subjecte. Alle schwächenden Momente rücken die Gefahr näher; so chronische Diarrhöen, Eiterungen, das Stillungsgeschäft etc., ebenso Chlorose. 70—75 % aller Pannusfälle betreffen aber scrophulöse Individuen; solche erkranken überhaupt leichter an lymphoiden Infiltrationen. Bisweilen findet man bei Pannus auf der Conjunctiva bulbi perlschnurartig an einander gereihte Bläschen, die sich als Lymphectasien erweisen; sie sind nur zufällige Befunde! Auch sogen. vesiculäre Granulationen, die besonders in den Lidwinkeltheilen des Unterlides häufig vorkommen, haben ebensowenig Bedeutung. Sie werden oft mit den Trachomkörnern verwechselt, collabiren aber beim Anstechen. Sie können lange bestehen, ohne andere Erscheinungen als die des Catarrhs zu bedingen. — Der Reiz in den Bindehautsack eingedrungener Fremdkörper verursacht beträchtliches Anschwellen dieser Gebilde; nach Beseitigung des Reizes werden sie wieder kleiner. Ihre Grösse ist überhaupt je nach dem Reizungszustand ihrer Umgebung variabel.

---

5) Ueber die Zahl der Seheinheiten im mittleren Theile der Netzhaut, von Dr. Theodor Wertheim in Berlin.

Autor stellte sich die Aufgabe, zu ermitteln, ob die Abnahme der Zapfenmenge und der Sehschärfe nach der Peripherie hin gleichmässig stattfinde. — Cl. du Bois-Reymond fand als Anzahl der Seheinheiten in der Fovea, der der Zapfen, 149 auf 0,01 □ mm Netzhautfläche. — Autor bediente sich der Methode Jenes, nur wählte er als Durchmesser der Löcher im Stanniolblättchen 0,24 mm (statt 0,2); in einem Controlversuche 0,15 mm. Anzahl und Anordnung der Oeff-

nungen wählte er gleich dem oben erwähnten Autor. Um möglichste Gleichmässigkeit zu erzielen, wurde eine Zeichnung in grösserem Maassstabe hergestellt und photographisch verkleinert; ferner wurde für vollkommene Gleichheit der Oeffnungen gesorgt. Verf. experimentirte an seinem linken Auge, in den Vormittagsstunden, bei meist hellem Himmel, in den Monaten März bis Juni. Bei sehr hellem Lichte kamen Blenden in Anwendung. Autor fand für die Fovea, fast genau übereinstimmend mit du Bois-Reymond, 147.

Für die Versuche über indirectes Sehen wurde das Experiment dahin abgeändert, dass seitlich von der Bahn in 0,5—1 m Distanz vom Auge ein schwarzer Schirm aufgestellt wurde, in welchem sich eine horizontale Reihe von hinten erleuchteter und durch Klappen verschliessbarer Oeffnungen befand. — Wurde eines dieser Löcher fixirt, so fiel das Bild des Stanniolobjectes temporal von der Fovea. Der Abstand beider Netzhautbilder betrug — je nach Fixation der verschiedenen Löcher — 0,05; 0,1; 0,15; 0,2 mm u. s. w. Ein Controlversuch ergab, dass ein Accommodationsfehler ausgeschlossen war. Die gewonnenen Resultate wurden graphisch in der Weise dargestellt, dass als Abscissenaxe ein Horizontalschnitt der Netzhaut in der Höhe der Fovea, als Ordinaten die Anzahl der Seheinheiten auf 0,01 □ mm Netzhautfläche eingetragen wurden. Es ergab sich ein sehr steiler Abfall am Anfange der Curve; dann verläuft sie eine kurze Strecke fast gleichmässig; hierauf findet wieder ein Abfall statt, und schliesslich ein langsamer, aber stetiger Abfall. So ergaben sich z. B. für Punkte 0,15; 0,3; 0,45; 0,6; 0,7; 1,0; 1,55 und 2,4 mm temporalwärts von der Fovea als bezügliche Mittelzahlen: 263, 234, 235, 171, 150, 136, 126, 109 (gegen 344 im Centrum der Fovea selbst) und als zugehörige Zahlen der Seheinheiten: 37, 27, 28, 24, 18, 15, 13, 10 (gegen 74 in der Fovea).

Der erste steile Abfall ist anatomisch erklärlich. Die Anzahl der Seheinheiten in der Gegend des Randes der Fovea verhält sich zu jener in ihrer Mitte etwa wie 1 : 2—3. Das Verhältniss der Anzahl der Zapfen in den fraglichen Theilen der Fovea würde nach den Messungen von Schwalbe und H. Müller etwa wie 1 : 2—4 sein, was einigermaassen übereinstimmt. Es dürfte also die Vermuthung du Bois-Reymond's, dass die Zahl der Zapfen der Zahl der Empfindungskreise in der Fovea entspreche, auch für deren Rand ziemliche Geltung haben. Nicht so einfach ist es, eine Erklärung für das zweite rasche Abfallen ausserhalb der Fovea zu finden. Hier treten zwischen den Zapfen zahlreiche Stäbchen auf; hätten diese aber dieselbe Function, wie die Zapfen, so müsste hier eine Zunahme der Seheinheiten stattfinden; da aber das Gegentheil der Fall ist, kann das nur auf das Weiterauseinandergedrängtwerden der Zapfen bezogen werden; wenn die Stäbchen überhaupt als Seheinheiten dienen, so können sie nur in Gruppen als solche fungiren. Das Minimum von Zapfen, das Salzer bei seinen anatomischen Untersuchungen auch in den periphersten Theilen der Retina fand, betrug etwa 55, somit 2,75 mal soviel, als Autor schon in einer Distanz von 2,4 mm von der Mitte der Fovea fand. Sind beide Untersuchungen richtig, so kann diese scheinbare Dissonanz nur so erklärt werden, dass in den peripheren Netzhautpartien mehrere Zapfen einer einzelnen Nervenfaser als Seheinheit zugehören.

---

6) Ein Fall von doppelseitiger metastatischer Ophthalmie im Puerperium durch multiple Streptokokken-Embolie, von Dr. A. Wagenmann, 2. Assistent an der Universitäts-Augenklinik in Göttingen.

Verf. weist darauf hin, dass Leber schon vor Jahren aufmerksam gemacht

habe, dass nicht nur die eitrige Form metastatischer Ophthalmie, sondern auch jene, wo sich retinale Hämorrhagien und weisse Degenerationsherde finden, embolischen Ursprunges sei.

Die untersuchten Bulbi stammen von einer 37 j. Patientin. Zwei Stunden nach Lösung der Placenta (nach Abgang eines 4 monatl. Fötus) Schüttelfrost und continuirliches Fieber. Nach 6 Tagen Diarrhöe. Am 7. Tage Klagen über mangelhaftes Sehen. Am 9. Tage schon vollständige Erblindung. Circa 8 Tage später Tod. Am zweiten Tage der Augenerkrankung fand man rechts noch quantitative Lichtempfindung, links Amaurose. Entzündliche Erscheinungen fehlten; hingegen war im unteren Abschnitte der Bulbi erhebliche durchsichtige Chemosis vorhanden. Pupillen rund und weit, unbeweglich. Beiderseits feines fibrinöses Exsudat von Scheibenform in der Pupille, nirgends die Iris berührend. Keine Synechien. Rechts noch rother Reflex ohne Details. Die Chemose nahm täglich zu; in den letzten Tagen ging sie grossentheils wieder zurück. — An den Sehnerven fand sich nichts Pathologisches, wohl aber fand sich in der Carotis interna sinistra nach Abgang der Art. ophthalm. der Rest eines wandständigen Thrombus. An der linken Art. ophthalm. selbst aber war nichts Pathologisches nachweisbar. Es handelte sich um doppelseitige metastatische Ophthalmie. Das linke Auge war zuerst befallen worden. Herzklappen, Herzmuskeln und Nieren waren gleichfalls Sitz von Metastasen. Binnen wenigen Stunden war es zu vollständiger Erblindung gekommen. Die anatomische Untersuchung ergab eine septisch-embolische Retinalerkrankung, verursacht durch multiple ausgedehnte Embolie der Gefässe mit Streptococcusmassen und massenhafte Vermehrung der Mikroorganismen im Auge. Wahrscheinlich fuhr ein weicher Embolus in die Centralarterie. Jedenfalls enthielt er Kokken. Seine Zertheilung in verschiedene kleine Arterien und Capillaren brachte die erste Sehstörung hervor. Nun kam es zu rapider Vermehrung der Mikrobien in den Gefässen, wie sich denn auch thatsächlich ganze Gefässbezirke und selbst grössere Arterien davon angefüllt fanden. Bald durchbrachen die Kokken die Gefässwände und wucherten sowohl nach innen gegen den Glaskörper zu, als auch nach aussen. Besonders im Pigmentepithel fanden sie sich massenhaft. Um dorthin zu gelangen, mussten sie zwischen den Stäbchen und Zapfen hindurchwandern. Die Basalmembran bildete nach aussen mehrfach eine scharfe Grenze; die Chorioidea zeigte sich daselbst ganz kokkenfrei. Stäbchenschichten und Pigmentepithel mussten frühzeitig befallen worden sein, da sich im weiteren Verlaufe ausgedehnte Netzhautablösung entwickelte, wobei das Pigment an der Aderhaut haften blieb. — Sicher ist soviel, dass nur dort eine Eiterung sich fand, wo Kokken waren, und auch umgekehrt; zweifelhaft bleibt, wie weit die Sehstörung auf Rechnung des infectiösen Processes und wie viel auf die von Gefässverstopfung kam. Im Glaskörper fand sich fibrinöse Durchtränkung und verschieden hochgradig ausgebildete eitrige Infiltration. — An verschiedenen Stellen fanden sich enorme Streptococcusmassen. Möglicherweise kam ein kleiner Theil derselben auf Conto postmortaler Wucherung. Der gefässlose, eiweissreiche Glaskörper war offenbar ein sehr guter Nährboden. Dass Ciliarkörper, Iris und umschriebene Partien der Aderhaut eiterige Infiltration zeigten, rührte jedenfalls von Embolien in dieselben her. Auch die Conjunctivalchemose ist so zu erklären.

---

7) Glaucom nach Linearextraction, von Dr. Stölting in Hannover.

Autor konnte nur 4 ähnliche Fälle in Erfahrung bringen, 3 aus der Literatur, einen durch briefliche Mittheilung Prof. Haab's. Der erste Fall, der

sich finden liess, wurde von A. v. Graefe beschrieben; es ging Lappenextraction voraus. Der zweite Fall stammt von Brailey, der nach Entfernung einer luxirten Linse Entwickelung von Glaucom sah; der 3. Fall ist von Schweigger beobachtet; nach Ablauf von Jahresfrist nach Extraction war das Auge an G. erblindet. In Haab's Falle war das Auge 3 Wochen nach der Extraction noch nicht zur Ruhe gekommen. Dunkelcur und Atropin. Nach 10 Tagen acutes Glaucom, das aber auf Pilocarpin und Kataplasmen zurückging.

In Autors Fall trat nach scheinbar günstigem Verlauf 14 Tage nach der Extraction und erst 4 Tage nach Verschluss der Wunde Drucksteigerung auf. Eserin, Pilocarpin, warme Umschläge, Morphium und Chloralhydrat nützten nur vorübergehend. 16 Tage später entschloss sich Autor zu ausgiebiger Capsulotomie. 7 Tage später musste Sclerotomie (nach unten-aussen) vorgenommen werden. Dabei zeigte sich auf dem Messerrücken ein feines Häutchen, das nur als Fibringerinnung gedeutet werden konnte und offenbar dem Ligamentum pect. aufgelegen hatte. 6 Tage später war die Spannung schon wieder an der Grenze des Glaucoms. Einen Monat später eine zweite Sclerotomie (nach unten-innen). Schon 3 Tage später neue Druckerhöhung; ausgiebige Iridectomie (nach innen-unten). 17 Tage später wegen neuen Insultes Entfernung eines breiten Stückes der verdickten Kapsel durch eine Lanzenwunde. Wenige Tage später neue Drucksteigerung. Als letzten Versuch vollführte Autor eine neuerliche Excision eines möglichst grossen Stückes Kapsel durch einen Schnitt dicht neben und parallel mit der Extractionswunde; es erfolgte bedeutender Glaskörperverlust; zwei Tage später neue Drucksteigerung. Endlich Enucleation.

Die unteren zwei Drittel des Bulbus wurden in horizontale Schnitte zerlegt, das obere Stück in eine verticale Schnittserie.

Makroskopisch fanden sich: Einklemmung der Kapsel in der Extractionswunde, dadurch feste Anlagerung des Irisstumpfes an die Cornea. Ringförmige Verwachsung des Kammerwinkels in der ganzen Peripherie. Schwarte in der Pupille. Totale flache Netzhautablösung. Verdickung der Aderhaut. Innere Länge des Bulbus 21 mm.

Von den mikroskopischen Befunden (die viel Analogie mit jenen von Birnbacher und Czermak zeigten) sei hier nur der interessanteste genannt: ein Oedem der ganzen Chorioidea. Besonders war es der suprachorioideale Lymphraum, der an einzelnen Stellen bis zu 1,06 mm Dicke aufgebläht war.

Autor construirt sich folgendes Bild der Genese: Die Einklemmung der Linsenkapsel in die Hornhaut und Fixation des Irisstumpfes führten zu Zerrung des Corpus ciliare nach vorne. Dadurch wurden entzündliche Vorgänge in der Chorioidea wachgerufen und Verschluss lympheabführender Bahnen um die Wirbelvenen, Lymphstauung im Suprachorioidealraume und Raumbeschränkung für den Glaskörper bedingt. Dieser hatte aber abnorm dicke Consistenz; so kam es, dass die ganze Kugel verdrängt wurde, und zwar dahin, wo die Lymphabflussbahnen noch offen standen: nach vorne, wo durch Abfluss von Kammerwasser für den Glaskörper hätte Raum geschaffen werden können. Dadurch drängte sich der Glaskörper keilartig in den Ring des Corpus ciliare, besonders der circulären Fasern; daher die Verschiebung nach vorne; allmählich wurde sogar die ganze Müller'sche Partie und damit der Irisansatz gegen die Sclerocornealgrenze gedrängt; die Verwachsung der Iris und Cornea war somit hier Folge, nicht Ursache des Glaucoms.

Die sehr erheblichen anatomischen Veränderungen der Chorioidea, reichliche active Entzündungsherde um die Gefässe, Stauung höchsten Grades im

Venensystem, Oedem (theilweise zu 13 facher Dicke der Membran führend!), sind Dinge, die den Binnenraum mächtig beschränken müssen. Besonders wichtig scheint Autor die feste Consistenz des Glaskörpers gewesen zu sein. — Auch die Möglichkeit des Anschwellens des Glaskörpers in toto kann nicht bestritten werden; in Autors Falle scheint aber ein Verdrängtwerden durch hinter ihm liegende Ergüsse wahrscheinlicher. In Folge dessen kommt es zur Anschwellung der Ciliarfirsten und zur Vorschiebung des Müller'schen Theiles des Ciliarmuskels. Der Effect wird am grössten sein, wenn es sich um hypermetropischen Bau desselben handelt und bei Aphakie; denn je weiter der innere Winkel des Muskels vorspringt, um so grösser ist die Fläche, die dem Drucke der Glaskörperkugel ausgesetzt wird. Autor vermuthet in diesem Verhalten auch den Grund, warum Hypermetropie zu Glaucom disponirt. Bei Augen mit verflüssigtem Glaskörper wird es nie zu einer solchen Veränderung des Muskels und zu Verschluss des Kammerwinkels kommen können, trotzdem der Process im Wesen derselbe sein kann. Autor verweist hier auf die Wichtigkeit der Befunde Birnbacher's und Czermak's, Kuhnt's, Brailey's und Weber's an der Chorioidea; alle fanden entzündliche Veränderungen derselben; ferner auf die interessanten, mit den seinen übereinstimmenden Befunde am Ciliarkörper, wie sie von Weber, Birnbacher und Czermak, Kuhnt und Fuchs beschrieben wurden.

Ist aber die Beschränkung des Glaskörperraumes durch Exsudationen zwischen Sclera und Chorioidea oder Volumszunahme des Glaskörpers bei mehr oder weniger unwegsamen Abfuhrwegen von besonderer Bedeutung, so sollte Glaskörperpunction von hervorragendem therapeutischem Werthe sein; merkwürdiger Weise waren die Resultate ähnlicher Eingriffe bis auf die jüngste Zeit negative. Es müsste für freien Abfluss der Lymphe im hinteren Bulbusabschnitte gesorgt werden. Zur Stütze seiner Anschauungen citirt Autor zwei Fälle von Knapp; auch in diesen scheine es sich um Hypersecretion gehandelt zu haben mit gleichzeitiger Behinderung des Abflusses.

Bedeutungsvoll sind die Experimente von Schwalbe mit Injection in den Suprachorioidealraum, und von Priestley-Smith mit Injection in den Glaskörper.

Die Wirkungsweise der Iridectomie ist wahrscheinlich eine doppelte; einmal wird die Ernährung wieder in richtige Bahnen geleitet, dann aber auch eine filtrationsfähige Narbe geschaffen; in letzterer Richtung dürfte die Sclerotomie wirken. Ob ein pathologischer Vorgang dem Experiment Schwalbe's oder Priestley-Smith's entspricht, ist für die Folgen ziemlich gleichgültig; vielleicht ist der letztere Modus — wie ihn auch Jacobson annimmt — der häufigere. Schliesslich wendet sich Autor gegen eine scharfe Trennung zwischen primärem und Secundärglaucom, da eine scharfe Grenze sicher nicht existire.

---

8) **Ueber die Ursachen der Erythropsie,** von Prof. W. Dobrowolsky in St. Petersburg.

Die Angaben über die Art und Weise des Auftretens des Phänomens, wie auch über seine scheinbare Veranlassung sind bei oberflächlicherem Vergleiche widersprechend.

Drei Voraussetzungen sind vom physiologischen Standpunkte aus denkbar: a) chromatische Abweichung; bei Leuten mit breitem Colobom und starken Convexgläsern wäre eine gewisse Wahrscheinlichkeit hierfür vorhanden; b) könnte ein Prävaliren der rothen Farbentöne in der Empfindung vermuthet werden, da bei starkem Sonnenlicht rothe und gelbe Farbentöne vorwiegen, bei

schwachem dagegen blaue und violette, umsomehr, als bei Aphakie und breitem Colobom das grelle Sonnenlicht sich über den ganzen Augengrund zerstreuen kann; c) könnte, je nachdem uns der Himmel in verschiedenen Nüancen von Blau erscheint, ein negatives Nachbild von Gelb, vielleicht sogar Orange hervorgerufen werden.

Directe Versuche bei maximal erweiterter Pupille, wobei Autor das Auge grellem Sonnenlichte aussetzte, bestätigten nur die 3. Voraussetzung, doch nur in theoretischem Sinne. Autor erhielt auf einem weissen Blatt Papier nur ein gelbes Nachbild. Dieselben Versuche ergaben aber ein anderes interessantes Resultat: Schaute Autor mit dem linken Auge bei maximaler Mydriasis mehrere Secunden auf eine nahe der Sonne befindliche, hell beleuchtete Wolke oder auf den Rand der Sonne, wobei das Auge mit einem Schirme soweit geschützt war, dass nur der Rand sichtbar war, so nahm er in einem ziemlich hellen Zimmer auf 20′ Entfernung an einem weissen Papierblatt auf schwarzem Grunde folgende Erscheinungen wahr:

1. War das Licht sehr grell, so konnte er zuerst nichts wahrnehmen, später aber erschienen ihm weisse Gegenstände in violetter Färbung, die einige Minuten anhielt; fixirte er nicht den Sonnenrand oder eine allzu grell beleuchtete Wolke, so erschienen sofort alle weissen Gegenstände violett. Sah er durch ein Fenster auf den Rand der Sonne oder eine Wolke, so erschien das Fensterglas in schön violetter Färbung und ebenso alle Wolken und im Gesichtsfelde befindlichen weissen Gegenstände. Undurchsichtige und dunkle Wolken erschienen aber röthlich. Bei besonders intensivem Auftreten nahm Alles jene röthliche Farbennüance an, wie man sie nachts bei Feuersbrünsten sieht. Man muss also — will man das ganze Gesichtsfeld farbig sehen — das Licht möglichst über die ganze Netzhaut sich verbreiten lassen und nicht nur einzelne helle Gegenstände fixiren. An nicht weissen Gegenständen ist es sehr schwer, die Färbung wahrzunehmen oder wenigstens richtig zu bestimmen.

2. Schaute Autor gleich nach dem Versuche durch ein Fenster in den Garten, so erschien ihm der Boden in violetter Färbung. Die Blätter der Bäume — kurz alles Grün — erschienen aber in einem grell gelben Tone, als wäre ihrer Farbe Roth beigemischt. Gegenstände von orange, goldgelber oder auch brauner Farbe erschienen carminroth.

3. Zuweilen hielt die Färbung auch eine Viertelstunde und mehr an, um dann langsam zu verschwinden. Je greller das Sonnenlicht, desto länger hielt die Erscheinung an. Sind nach dem Versuche erst 1—2 Stunden verstrichen, so genügt ein flüchtiger Blick auf einen hellen Gegenstand oder zufälliges Eindringen einer geringen Menge Sonnenstrahlen in das Auge, um die Erscheinung zuweilen im ganzen Gesichtsfeld hervorzurufen.

4. Auch nach Verschwinden der violetten Färbung bleibt die Netzhaut noch in einem latenten Reizzustande, so dass Carminrothsehen der obengenannten Farben auftritt. Dadurch wird erklärt, warum manche Patienten die Gegenstände violett oder rosa sehen, andere blutroth oder carminroth.

5. Auch gewöhnliches zerstreutes Tageslicht bei ganz verdeckter Sonne, auch weisse, nicht direct sonnenbeschienene Gegenstände, der schneebedeckte Boden, können bei Augen mit erweiterter Pupille Erythropsie hervorrufen, zumal wenn die Augen schon früher grellem Lichte ausgesetzt waren.

6. Die Erscheinungen blieben immer auf das Versuchsauge beschränkt; die Erscheinung wurde beim Oeffnen des zweiten Auges viel schwä-

cher oder verschwand unter Umständen. Uebrigens pflegen wir auch, wenn die Sonne uns gerade in's Gesicht scheint, uns dagegen zu schützen, nicht aber, wenn sie seitlich einfällt, wobei nur ein Auge getroffen wird. Dies erklärt auch das einseitige Auftreten.

7. Mit dem nicht atropinisirten Auge konnte Autor nach Fixation des Centrums der Sonnenscheibe ein negatives blaues Nachbild mit violettem Rande beobachten, mit einem violetten Schweif. Fixirte er nur den Rand, so sah er mitunter eine violette Färbung der nahe dem Fixirpunkte gelegenen Gegenstände.

Es ist also maximale Erweiterung der Pupille Hauptbedingung, um die Erscheinung prägnant und im ganzen Gesichtsfelde hervorzurufen. Die violette Farbe bei den Versuchen am atropinisirten Auge entspricht einem negativen Nachbilde der Lichtstrahlen, die vom Sonnenrande ausgehen und sich auf dem Augengrunde zerstreuen. Es wäre rationeller, von „Violettsehen" zu sprechen.

8. Die Erscheinungen der Erythropsie können auch bei künstlicher Beleuchtung hervorgerufen werden.

9. Bezüglich jener Fälle, wo in geschlossenen Räumen oder beim Zusammenkneifen der Lider grün gesehen wird, führt Autor folgende Beobachtungen an: Wenn er helle Gegenstände violett sah, so erschienen ihm dunkle in Folge des Contrastes grün gefärbt. Erhielt Autor im Auge das Bild der ganzen Sonne und ein negatives Nachbild in Form eines verschwommenen violetten Fleckes, so sah er denselben auf einer gelben Wand grell grün, auf dunkleren Gegenständen dunkelgrün.

Autor glaubt, dass seine Beobachtungen vollauf genügen, Entstehung und Symptome der Erythropsie zu erklären. Es ist selbstverständlich, dass sie bei breitem Colobom, Aphakie, Trübungen im Pupillargebiete und des grellen Lichtes entwöhnten Augen leichter zu Stande kommt.

Dass über diese Erscheinungen nicht öfter Klage geführt wird, komme daher, dass man erstens die Augen gegen grelles Licht zu schützen suche und Staaroperirte meist Schutzbrillen tragen. Ferner kann die Erscheinung nur wahrgenommen werden, wenn Gegenstände von geeigneter Helligkeit und Färbung im Gesichtsfeld vorhanden sind. Ferner muss der Patient entweder die Farben der Gegenstände gut kennen, um die Erscheinung zu beobachten, oder er muss ein sehtüchtiges Auge haben, um Vergleiche anstellen zu können; schaut er mit beiden Augen, so tritt aber die Erscheinung überhaupt schwächer auf oder verschwindet. Endlich gewöhnt sich das Auge auch an grelles Licht.

Autor sah an einem Patienten mit beiderseitiger Aphakie und breitem Colobom, sowie auch an einem emmetropischen atropinisirten Auge seine Beobachtungen bestätigt.

---

9) Pathologisch-anatomische Untersuchung einiger Augen von Diabetikern, nebst Bemerkungen über die Pathogenese der diabetischen Cataract, von Prof. R. Deutschmann in Hamburg.

Autors Untersuchungen beziehen sich auf 4 Augen von diabetischen Individuen. An allen 4 fand sich Lockerung, Wucherung und ödematöse Aufquellung des Pigmentzellenbelages der hinteren Irisfläche. — Doch es handelt sich nicht um einfaches Oedem, sondern auch um Vermehrung der zelligen Elemente (Autors Resultate stimmen ganz mit jenen Kamocki's überein). Diese Erscheinungen können unmöglich auf Reiz von Seiten einer tumescirenden Cataract bezogen werden. Ebensowenig sah Autor diesen Befund

an anderen pathologischen Augen in nur annähernd gleicher Ausbildung. In geringem Grade konnte der Befund auch noch am Pigmentepithel der Retina nachgewiesen werden. Ein fernerer constanter Befund war Atrophie der Iris — besonders an der Iriswurzel — mit Kern- und Bindegewebsfaser-Vermehrung und Verschleppung der Pigmentbelagzellen in die Nachbarschaft, in die vordere und hintere Kammer und auf die Zonulavorderfläche. Offenbar musste längere Zeit anhaltende Gefässhyperämie oder ein klinisch latenter entzündlicher Process bestanden haben; diese Annahme findet eine Stütze in der gleichzeitig in Retina und Opticus nachgewiesenen Hypertrophie des Stützgewebes. Autor vermuthet, dass es sich bei den Pigmentbelagzellen — wie bei den anderen epithelialen Gebilden bei Diabetes — um eine Nekrose handele. Die reichlichen Mengen freien Pigmentes in der Kammer können auch klinisch constatirt werden.

In Fall 2, wo Discision gemacht worden war, fand Autor alle diesem Eingriffe sonst folgenden Erscheinungen vollkommen typisch ausgesprochen. Die grossen myelinhaltigen Leucocythen spielen offenbar bei der Resorption eine wichtige Rolle. In allen Fällen diabetischer Cataracta fand Autor die bei allen cataractösen Linsen nachweisbaren sogen. Blasenzellen. Sie entsprechen offenbar nur veränderten und zwar blasig aufgetriebenen, gequollenen Abschnitten der Linsenfasern an Stelle des Kernes; doch konnte Autor sie niemals aus Zellen des Wirbels entstehen sehen, ohne dass es schon zur Ausbildung fertiger Linsenfasern gekommen war; ebensowenig konnte er ihre Entstehung aus dem Kapselepithel nachweisen. Es handelt sich um hydropische Gebilde, die ihre Genese einer Flüssigkeitsaufnahme seitens der Fasern verdanken, wie auch Becker glaubt. Autor ist der Ansicht, dass die Bildung von Blasenzellen in Nachstaaren nicht als eine modificirte Zellproduction wieder auflebender Bildungszellen anzusehen sei, sondern glaubt sie auch hier als ein Zeichen beginnenden oder schon vollendeten Fasertodes betrachten zu müssen. Wie Becker fand Autor in der geblähten Linse eine reichliche Ansammlung einer in der Erhärtungsmasse geronnenen Flüssigkeit innerhalb des Kapselsackes; die Linsenfaserschichten waren durch geronnene, unregelmässig gestaltete Eiweissklumpen auseinandergedrängt. In den peripheren Faserlagen fand sich Trübung und Vacuolenbildung.

Von besonderem Interesse scheint Autor die ungleichmässige Tingirung der Kerne des vorderen Kapselepithels durch Hämatoxylin, was auch schon Becker in auffälliger Weise ausgeprägt gefunden. Verf. glaubt, dass es sich — analog der Neigung der epithelialen Gebilde bei Diabetes zu Nekrose — um ein theilweises Absterben von Linsenzellen handle, wie bei einer cadaverösen Linse, und damit ist veränderte Diffusionsströmung und dadurch Blähung und Trübung der Linse gegeben. Auch ein partielles Absterben von Linsenelementen muss genügen, Cataractbildung zu veranlassen. Autor war seit jeher Gegner der Wasserentziehungstheorie für die Entstehung der diabetischen Cataracta.

---

10) Zur Geschichte der Glaucomiridectomie, von Prof. Th. Leber in Göttingen.

Eine gründliche Widerlegung der Angriffe v. Wecker's auf v. Graefe's Verdienste um die richtige Erkenntniss des Wesens des glaucomatösen Processes und die Glaucomiridectomie, auf Grundlage von Citaten aus v. Graefe's Arbeiten. Die Schöpfung der Druckhypothese ging der Ausführung der Iridectomie gegen Glaucom voraus; letztere war somit keine zu-

fällige Entdeckung, sondern das Product streng wissenschaftlicher Folgerungen. Purtscher.

XXXIII. 3.

1) **Ueber den histologischen Bau des trachomatösen Pannus**, von E. Raehlmann.

Im Gegensatz zur herrschenden Anschauung und übereinstimmend mit den Ergebnissen Ritter's (1858) fand Autor den Sitz des Pannus nicht vor, sondern hinter der Bowman'schen Membran.

Ganz zu Beginn der pannösen Keratitis sieht man bei seitlicher Beleuchtung und mit der Lupe ein Aufschiessen miliarer Entzündungsherde, die an Phlyctänen erinnern, doch solide sind. Bald folgen diffuse Trübungen, die vom Rande her vascularisirt werden.

An den Präparaten, die Autor zur Verfügung standen, war das Stadium der Gefässbildung stets schon erreicht.

Meridionale Schnitte durch eine leicht entzündlich pannös getrübte Hornhaut zeigen folgendes Bild: Epithel unverändert, auch noch frei von Wanderzellen. Bowman'sche Membran überall gut sichtbar. Unter ihr, in der eigentlichen Hornhautsubstanz, eine erhebliche Menge abgelagerter Lymphzellen, die die Fibrillen auseinanderdrängen, ohne die Structur ganz zu verwischen. Am dichtesten ist die Infiltration am oberen Cornealrande und reicht daselbst auch am meisten in die Tiefe. Am oberen Hornhautrand findet sich längs der Oberfläche eine verschieden weit centralwärts reichende, derbere Infiltrationslinie, die die erste Anlage, die Vorläuferin des eigentlichen Pannus darstellt. In dieser Schicht liegen die Gefässe. Es finden sich viele wandungslose Capillaren und auch schon grössere Gefässe. In typischen Fällen ziehen die Gefässe parallel zum verticalen Meridian über den oberen Hornhautrand herein. In späteren Stadien hört diese typische Verlaufsweise auf. In der Zone dichtester Infiltration ist es sehr schwer, die Fibrillenbündel der Cornea noch als solche zu erkennen, da die Zellen zu dicht liegen. Ziemlich nahe am Limbus sieht das Gewebe aus wie Granulationsgewebe. Centralwärts ist die Structur wieder erkennbar. Niemals reicht die Gefässbildung in die Hoftrübung hinein.

In diesem ersten Stadium ist die Hornhaut sichtlich geschwollen. Die Bowman'sche Membran — im Allgemeinen überall gut erhalten — lässt leichter, als unter normalen Verhältnissen, longitudinal-faserige Structur erkennen. Da und dort reichen Zellennester auch in sie hinein und drängen sie und das Epithel nach vorn. Die Zellenanhäufungen sind immer rundlich begrenzt, tingiren sich stärker als ihre Umgebung und stellen follikelartige Bildungen dar ohne Hüllen. Autor hält sie für Anfänge follikulärer Infiltration. Im Gegensatz zu den Phlyctänen fehlt hier die bläschenförmige Kuppe. Die Oberfläche der Cornea ist zu Beginn durchaus glatt und eben; Geschwüre und Prominenzen fehlen.

Die hier beschriebenen Veränderungen finden sich nur in den Anfangsstadien der Conjunctivitis trachomatosa. Sie können sich vollständig zurückbilden. Häufig aber wächst der Pannus, breitet sich aus und führt dann zu einem ganz anderen Bilde.

Die Schwellung des Gewebes und die dadurch bedingte Erhebung des Hornhautniveaus wird immer deutlicher, es kommt zu einem steilen Abfallen centralwärts. Die Färbung dieser prominenten Partie ist graugelblich; ihre Dichtigkeit gegen das Centrum hin ist eine gleichmässige, nur heben sich in

ihr feine, graugelbliche, runde Flecken ab, die vom Grunde abstechen. Die Gefässe sind hellroth und meist noch parallel. Einzelne senden übrigens schon ansehnliche Aeste aus.

Die histologische Untersuchung ergiebt, dass die Bowman'sche Membran ihr charakteristisches Aussehen eingebüsst hat und nun gleich geworden ist der Basalmembran der Conjunctiva. Das Gewebe des Pannus selbst zeigt nun adenoides Aussehen; man sieht ein netzförmiges Gerüst, aus dem sich die Lymphkörper durch Schütteln oder Pinseln entfernen lassen; es enthält auch eine Menge junger Gefässe, besonders aber ungemein ausgedehnte, mit weissen Blutkörperchen vollgepfropfte Lymphgefässe und Lymphspalten. Die Aehnlichkeit mit dem trachomatösen Conjunctivalgewebe ist nun eine unverkennbare. Deutlich ist das adenoide Aussehen nur, wenn der Pannus nicht Tendenz zur Propagation zeigt; denn im letzteren Falle verdecken die Zellen nahezu das Gewebe. — Eine Zwischenlagerung zwischen Epithel und Bowman'scher Membran konnte Autor niemals sehen. In jenen frischen entzündlichen Fällen, wo die Zellenherde über die genannte Membran hinaus bis in's Epithel vorragen, findet sich auch eine massenhafte Ansammlung von Lymphzellen in demselben, so dass man die Contouren der einzelnen Epithelzellen gar nicht mehr zu unterscheiden vermag. Durch Auseinanderdrängen einzelner Saftcanälchen können förmliche Epithelabscesse entstehen, die die äusseren Hornschichten vordrängen. Offenbar wandern massenhaft Zellen in den Bindehautsack aus — daher die zu beobachtende lebhafte schleimig-eiterige Secretion in demselben bei pannöser Keratitis. Aus diesen kleinen Epithelabscessen werden mit der Zeit kleine flache Geschwüre, die aber nie tiefer reichen und bald heilen; auf diese Geschwürchen ist das gestippte Aussehen der Cornea zu beziehen.

Bei stärkeren Graden pannöser Keratitis finden sich unter dem Epithel nur noch Spuren der Bowman'schen Membran. Im adenoiden Gewebe unter dem Epithel fand Autor häufig typische Follikel mit charakteristischer Hülle; mitunter fand er mehrere Follikelschichten, am meisten am Limbus. Mitunter ragen solche Follikel bis an die Hornschichten des Epithels vor, mitunter findet man Perforation mit Hinterlassung tiefer kraterförmiger Geschwüre. In diesem Stadium ist auch die Schichtung des Epithels eine unregelmässige geworden; da und dort findet sich Sprossenbildung in die Tiefe als Reparationsversuch zur Ausfüllung der Substanzverluste.

Frühzeitig kommt es im adenoiden Gewebe zur Narbenbildung. Es scheint aus der Rüstsubstanz hervorzugehen und zeigt eine auffallende Neigung zu Sclerose — wie die Trachomnarbe der Bindehaut.

Diese Narben zeigen auch lamelläre Schichtung, so dass sie Aehnlichkeit mit dem normalen Cornealgewebe zeigen. In späteren Stadien findet man eine solche Narbenschicht zwischen Epithel und gesunder Hornhaut, doch vor und hinter ihr lagert adenoides Gewebe. Rundzellen finden sich in der Narbe spärlich, hingegen andere zellige Gebilde. Zuerst entwickelt sich das Narbengewebe in der Umgebung grösserer Gefässe; die davon in die Narbe abgehenden Zweige sind sehr brüchig, weshalb Blutextravasate häufig sind. Die Narbe wächst nach beiden Seiten zu und kann schliesslich das Epithel berühren; dieses Verhalten trifft man als Regel im 3. Stadium des Trachoms. Wenn schon deutliche Narbenbildung vorhanden ist, kann das Epithel, abgesehen von Rundzelleninfiltration, noch intact sein. Darunter ist die in ihrer Structur veränderte Bowman'sche Membran noch wohl erhalten.

Die steilrandige Grenze des veralteten Pannus crassus liegt fast regelmässig in einer intensiv getrübten, sich weiter central diffus verlierenden Randzone, die meist gefässlos ist. Die Oberfläche des Pannus kann glatt sein oder auch höckerig uneben, selbst rauh gerunzelt. Gewöhnlich findet sich der diffus sulzige Pannus ausschliesslich im zweiten Trachomstadium, wo auch die Bindehaut ein ähnliches Aussehen zeigt. Es finden sich oft mehrere Narbenzüge in der Cornea übereinandergeschichtet, der Ausdruck ebensovieler Recidiven. Die tiefste Lage ist die älteste. Innerhalb der oberflächlichsten — jüngsten — Wucherung finden sich meist noch zahllose Follikel, die mitunter bis zur Hornschicht des Epithels vordringen und endlich zur Perforation kommen. In diesem von Follikeln durchsetzten Gewebe findet man ausser zahlreichen Blutgefässen auffallend weite, strotzend gefüllte Lymphgefässe, ferner zahlreiche zu Lacunen erweiterte, mit granulirtem Inhalt erfüllte Spalträume. Im Gewebe begegnet man häufig Blutextravasaten, ferner einer fein molecularen Granulirung, die offenbar auf seröse Durchtränkung zu beziehen ist; das sulzige Aussehen ist theils Folge dessen, zum Theil Folge der Veränderung des Epithels, in dem sich in allen Schichten zahlreiche Schleim- und Becherzellen finden.

Niemals bildet sich die pannöse Entzündung aus, nachdem der Bindehautprocess schon abgelaufen ist. Bei stark ausgesprochenen entzündlichen Veränderungen finden sich dieselben nach rückwärts an Intensität abnehmend bis gegen die Descemet'sche Membran. Die Cornea kann im Bereich des Pannus bis auf das Doppelte geschwollen sein. In solchen Fällen findet man das entzündliche Gewebe häufig serös durchtränkt und wahrscheinlich in Folge secundärer Erweichung nach vorn ausgebaucht. Dies sind die Anfänge der oft zu beobachtenden Hornhautstaphylome; die Ektasie besteht aber schon früh, so dass es sich nicht nur um Ektasierung einer fertigen Narbe handelt. Ist Narbenbildung eingetreten, findet sich keine Prominenz des Pannus mehr, es sei denn, dass es zu wirklicher Ausbuchtung, nicht nur zu Verdickung des Gewebes gekommen ist.

Die Veränderungen bei pannöser Keratitis entsprechen somit einem Trachom der Hornhaut.

---

2) Die Entstehung der Lederhautberstungen und Aderhautrisse, von Dr. Henry Hughes aus Hamburg.

Autor schickt einen Fall eigener Beobachtung seinen Erörterungen voraus, in dem es in Folge Stosses mit einer Mistgabel gegen das rechte Auge eines Mannes zu einem horizontal die Macula lutea durchsetzenden Risse der Netzhaut und Aderhaut von $^5/_4$ Papillendurchmesser Länge gekommen war. Die Papille bot atrophisches Aussehen.

Autor führt die 4 Erklärungsversuche der Scleralrupturen kurz vor: Quetschung am oberen Orbitalrande, Berstung an der dünnsten Stelle und endlich Berstung an der freiliegenden Stelle, Berstung im Aequator des abgeplatteten Augapfels. Er weist sämmtliche zurück.

In der Literatur fand er nur 11 Fälle von Lederhautberstung; in 8 davon lag die Rupturstelle am äusseren-oberen Hornhautrand, in 3 am inneren-unteren. Auf 2000—3000 Augenkranke der Würzburger Klinik kam nur eine Scleralruptur.

Noch mehr Ansichten wurden vorgebracht für die Entstehung der Aderhautrisse: die fortgesetzte Compressionswelle, Vergleich mit dem Contrecoup am Schädel, Einstülpung des Sehnerven, anatomische Verhältnisse in Bezug auf Be-

festigung der Chorioidea, Dehnung der Chorioidea durch Abplattung im Aequator, Gegendruck, Contraction des Ciliarmuskels, Schwäche des Rückstosses an der Eintrittsstelle des Sehnerven, Dehnung der Bulbuskapsel.

In der Literatur fand Autor 72 Fälle von Aderhautriss und zwar 59 mal (in 82 %) temporal, 10 mal (in 14 %) nasal, horizontal nur in 3 Fällen (also in 4 %). Häufiger finden sich atypische Fälle erwähnt. Nach den Zahlen der Würzburger Klinik kommt auf 1000 Kranke ein Aderhautriss.

Einfach mechanisch genommen lässt sich — abgesehen von der Verletzung, die ein Fremdkörper etwa an seiner Einwirkungsstelle direct setzt — der Einfluss einer stumpfen Gewalt in zwei Theile zerlegen: erstens erfährt der Augapfel als Ganzes eine Ortsverschiebung, zweitens seine einzelnen Theile eine Verschiebung zu einander. Autor spricht demgemäss von äusserer und innerer Bewegung.

A. Aeussere Bewegung.

Der Augapfel wird sich erstens in gerader Richtung fortbewegen, wobei man sich die treibende Kraft im Schwerpunkt concentrirt denkt, zweitens eine Drehung um seinen Drehungsmittelpunkt ausführen. Dieser und der Schwerpunkt des Auges fallen zusammen und liegen etwa 13,5 mm hinter dem Cornealscheitel.

Legt man eine Ebene durch die Richtung der Gewalt und den Schwerpunkt, und bildet die Verbindungslinie der Angriffsstelle mit dem Schwerpunkt und die Richtung der Kraft p einen Winkel α, so zerfällt p in die Theilkraft $p \cdot \cos \alpha$, welche den Augapfel in der Richtung der erstgenannten Linie fortzubewegen sucht, und in die Theilkraft $p \cdot \sin \alpha$, die tangential angreift, somit den Bulbus zu drehen sucht.

1. Fortbewegung.

Wenn man von Fortbewegung des Bulbus spricht, wäre es naheliegend, das Zustandekommen einer Abplattung des hinteren Abschnittes anzunehmen. Diese Annahme ist aber nicht zutreffend, da der Augenhöhleninhalt nicht frei verschiebbar ist. Das retrobulbäre Gewebe gleicht vielmehr einem in einen Sack eingeschlossenen Fluidum, wobei der Augapfel immer seine Kugelform bewahrt.

Die Fortbewegung lässt sich wieder in zwei Componenten zerlegen: in eine Rückwärtsbewegung und eine Seitenbewegung. Legt man eine horizontale Ebene und eine mediane durch den Schwerpunkt, so schneiden sich dieselben in einer horizontal nach rückwärts verlaufenden Geraden. Bildet diese mit der Richtung der einwirkenden Gewalt einen Winkel β, so entspricht $p \cdot \cos \alpha \cdot \cos \beta$ jenem Theile der Kraft, die den Augapfel in der Richtung der einwirkenden Kraft fortbewegt, während $p \cdot \cos \alpha \cdot \sin \beta$ einer den Bulbus nach der Seite stossenden Gewalt entspricht.

Bei der Rückwärtsbewegung drückt der Bulbus zunächst auf die Tenon'sche Kapsel, mittelbar das fettreiche Zellgewebe. Bedeutende Auspressung von Blutflüssigkeit aus der Orbita kann wohl nicht stattfinden. Die Stelle des Sehnerveneintrittes weicht in ihrem Verhalten keineswegs von dem der Tenon'schen Kapsel ab. Der Sehnerv wird etwas mehr gekrümmt verlaufen, aber eine so bedeutende Verschiebung nach rückwärts kommt nicht zu Stande, dass man an Zerreissung der Obliqui oder der Bindehaut denken könnte.

Die seitliche Verschiebung — Ausweichen des Bulbus — fin-

det ihre Grenzen durch die knöchernen Orbitalwände, von denen aus ein Gegenstoss erfolgt in einer Richtung, die mit dem Einfallsloth und mit der Einfallsrichtung den gleichen Winkel in Bezug auf das Einfallsloth bildet. Da die Orbitalwände schräg gestellt sind, kommt es hierbei leicht zu einem Nachvorwärtsgestossenwerden des Bulbus, ja selbst zu einem Herausgestossenwerden aus der Orbita. Hierbei zerreissen Gefässe, Bindehaut, Sehnen von Augenmuskeln, sogar des Sehnerven.

2. Drehung.

Hierzu bedarf es sehr geringer Kraft, weil die Widerstände nur geringe sind. Erst spät ergeben sich Hemmnisse für die Drehung. Auch hier begegnen wir wieder zwei Componenten, die auf einander senkrecht wirken. Die eine dreht den Sehnerven um seine Axe, die andere zerrt ihn.

Zieht man auf dem Bulbus jenen grössten Kreis, der senkrecht zu dem durch den Sehnerveneintritt gezogenen Durchmesser steht: Sehnervenäquator, und legt man durch den Durchschnittspunkt des Sehnervenäquators mit der ursprünglichen Drehungskraft, den Sehnerveneintritt und den Schwerpunkt eine Ebene, welche einen grössten Kreis des Augapfels enthält, so steht dieser Kreis zum Sehnervenäquator senkrecht; Autor nennt ihn Sehnervenmeridian. Ist γ der Winkel zwischen Sehnervenäquator und ursprünglicher Kraft, so spaltet sich die drehende Kraft $p \,.\, \sin\alpha$ in $p \,.\, \sin\alpha \,.\, \sin\gamma$, die die Drehung im Sehnervenmeridian ausführt, daher den Sehnerven zerrt und in $p \,.\, \sin\alpha \,.\, \cos\gamma$ die Drehung im Sehnervenäquator zur Folge hat, also den Nerven torquirt. Der Drehung im Meridian wird durch den Sehnerven selbst eine Grenze gesetzt. Nach innen gestattet der Sehnerv eine Rollung um 40°, nach den übrigen Richtungen etwa um 50°. Die Drehung im Sehnervenäquator wird durch den Nervus opticus selbst wenig gehindert und ist leicht um 360° möglich, zugleich hat aber jeder torquirte Körper das Bestreben, eine Schleife zu bilden, sich zu verkürzen; so kommt es, dass die Drehungen im Aequator und im Meridian sich gegenseitig beschränken.

B. Innere Bewegung.

Ihre Betrachtung unterliegt grossen Schwierigkeiten; dieselben werden aber viel kleiner, wenn man eine in allen Theilen homogene Beschaffenheit des Augeninhaltes annimmt.

Die Hüllen besitzen einen ziemlichen Grad von Biegungselasticität oder Steifheit und auch von Zug- bezw. Druckelasticität. Die Augenflüssigkeit darf wohl als unelastisch angesehen werden. Abgesehen von der Hornhaut ist der Augapfel auch sonst nicht ganz rund. Wirkt ein stumpfer Körper auf die Hülle des Augapfels ein, so lässt sich unterscheiden: die Angriffsstelle, die unberührte Augenkapsel und der Uebergang zwischen beiden — der Umbiegungsring, der eine schmale Zone darstellt. Auge und Fremdkörper treten in Form von immer wachsenden concentrischen Kreisen mit einander in Berührung. Die Gestalt der Angriffsstelle schmiegt sich der Form des Fremdkörpers an, so dass die concave Seite diesem zugekehrt ist. Ist der Contact mit dem vorderen stumpfen Ende des Fremdkörpers ein vollständiger geworden, so schmiegt sich der Bulbus dem Fremdkörper trotz dessen tieferem Eindringen nicht weiter an; die Angriffsstelle hat ihre grösste Ausdehnung erreicht. Die nicht getroffene Augenhülle wird nun das Bestreben haben, unter Ueberwindung ihrer Steifheit sich zur Kugelschale zu gestalten. Hat der unberührte Theil der Augenkapsel Kugelgestalt angenommen, so ist auch vermöge der Zugelasti-

cität noch eine geringe Flächenvergrösserung möglich; über diese hinaus vermag nur der Umbiegungsring noch etwas Hülfe zu schaffen; die Krümmung seiner Umbiegungszone wird immer mehr wachsen, je weiter der Fremdkörper eindringt; mit Zunahme des Druckes wird aber die Augenkapsel bestrebt sein, einen immer grösseren Theil in die Kugelschale hineinzuziehen; das kann aber nur auf Kosten des äusseren Theiles des Umbiegungsringes geschehen. Die Krümmung wird endlich einen scharfen, sehr spitzen Winkel bilden: jetzt muss es unter Umständen zur Berstung am Scheitel kommen.

Das Verhältniss von Eindrückung des Bulbus (einschliesslich Rückwärtstreibung), Seitenbewegung und Drehung hängt ab von der Lage der Stosskraft zum Mittelpunkt des Augapfels, ob der Stoss direct die Richtung auf den Schwerpunkt einschlägt ($\alpha = 0^0$, dann ist die seitwärtstreibende Kraft $p.\frac{\sin 2\alpha}{2} = 0$); ob er die Oberfläche des Bulbus tangential trifft ($\alpha = 90^0$, dann ist $p.\frac{\sin 2\alpha}{2} = 0$); oder ob sie die Mitte hält ($\alpha = 45^0$, dann ist $p.\frac{\sin 2\alpha}{2} = p$).

Die Grösse der seitlich verschiebenden Kraft ist also am grössten bei 45⁰; nach beiden Seiten nimmt sie ab; bei mehr centralwirkenden Kräften ist diese Abnahme aber nur eine scheinbare; factisch kommt sie auch $\frac{p}{2}$ gleich, wovon Autor durch Construction ein überzeugendes Bild giebt.

Was die Drehung des Bulbus anbelangt, so ist das Drehungsmoment direct abhängig von der senkrechten Entfernung der Stossrichtung vom Bulbuscentrum. Das Drehungsmoment ist $p.\sin\alpha.r = p.l$, wobei r dem Radius des Bulbus und l jenem Stücke des senkrecht zur Richtung der Kraft gezogenen Bulbusdurchmessers entspricht, das zwischen Centrum und dem Durchschnittspunkt mit der Richtungslinie der einwirkenden Kraft gelegen ist.

Die bei der Eindrückung des Bulbus geleistete Arbeit wächst nicht mit dem Rauminhalt des verdrängten Theiles vom Bulbus in direct arithmetischer Progression, sondern weit schneller.

Im Allgemeinen sind also vorwiegend tangentiale und vorwiegend centrale Stosskräfte zu unterscheiden.

Bei den ersteren tritt die Drehung in den Vordergrund, während die beiden anderen Bewegungsarten zurücktreten. Diese tangentiellen Stösse führen zu Aderhautrupturen.

Bei den mehr centralen Stössen kommt eigentlich nur die Eindrückung des Bulbus und die seitliche Verdrängung in Betracht. Da das Eindrücken des Bulbus eine schnell wachsende Arbeitsleistung erfordert, zieht der Bulbus seitliches Ausweichen vor, wobei es sogar zu Zerreissung seiner Adnexa, selbst des Sehnerven kommt (Luxation oder auch Avulsion).

Ist aber der Fremdkörper so gross, dass seine Ausdehnung ein Vorstürzen des Augapfels oder ein Ausweichen verhindert, dann entsteht Lederhautruptur. Scleralrupturen entstehen durch ziemlich breit kuppelartig endigende Gegenstände: Korkpfropfen, geballte Faust, grosse Holzsplitter, Kuhhörner etc., Chorioidealrupturen durch verhältnissmässig spitze Körper: Gabeln, Holzstücke, Kugeln, die den Bulbus streifen etc.

Zur Herbeiführung einer Scleralruptur muss die Berührungsfläche ungefähr 20 mm gross sein und die Richtung nahezu nach dem Schwerpunkt des Bulbus

zu einhalten. Die Rupturstelle (Umbiegungsstelle) befindet sich stets am Uebergang von Hornhaut in Lederhaut. Der Scleralbord wird schon bei der Annahme der Kugelgestalt stark gezerrt. Es befinde sich z. B. der Angriffspunkt der Kraft einige Millimeter unterhalb des Hornhautcentrums; ziehe ich nun eine Linie durch ihn und das Cornealcentrum, so schneidet dieselbe den Scleralbord an zwei Stellen; die Ruptur wird an der von der Angriffsstelle entlegeneren Stelle stattfinden; denn der Fremdkörper hat noch nicht seine volle Kraft entfaltet, wenn der Umbiegungsring mit der der Angriffsstelle näher gelegenen fraglichen Partie des Scleralbordes zusammenfällt. Später aber wird dieselbe durch Berührung mit dem Fremdkörper selbst vor Berstung geschützt. Dass die Rupturen meist oben und innen erfolgen, rührt davon her, dass die meisten Gewalten von aussen und unten kommen. Es wäre denkbar, dass die Berstung auch an einer anderen Stelle entstehen könnte, doch ist es nicht wahrscheinlich, weil immer die Cornea getroffen wird.

Die Aderhautrupturen entstehen bei tangential einwirkenden Gewalten in dem Momente, wo der Drehung des Bulbus durch den Sehnerven Halt geboten wird. Nach dem Gesetz der Trägheit hat nämlich die Augenhülle das Bestreben, sich weiter zu drehen; es entsteht nun eine Zerrung am Sehnerveneintritte an derjenigen Seite, welche der Richtung der Drehung entgegengesetzt ist, somit lateral bei Einwärtsrollung.

Dass meist nur die Aderhaut einreisst, liegt im anatomischen Bau begründet. Das Gefässsystem ist unvermögend, stärkeren Erschütterungen Widerstand zu leisten. Im hinteren Bulbusabschnitt sind übrigens Lederhaut und Aderhaut nur lose verbunden, nur in der Gegend der Papille und Macula adhäriren sie einander fest.

Ist die hemmende Gewalt zur Richtung der Drehung senkrecht, so wird der Riss auch in einer zur Drehungsrichtung senkrechten Linie erfolgen. Ausgehen muss er von einer Stelle, die im Sehnervenmeridian, der der Richtung der Drehung entspricht, gelegen ist. Nach beiden Seiten hin muss der Einfluss des Hemmnisses abnehmen. Verlängern wird sich der Riss nach beiden Seiten hin — jenen Stellen entsprechend, die am meisten gezerrt sind; diese liegen aber nicht in zum Sehnerveneintritte concentrischen Bogenabschnitten, sondern — wenn auch gegen ihn concav — als Asymptoten zu dem senkrecht zur Drehungsrichtung durch den Sehnerven gelegten grössten Kugelkreis.

Dazu kommt nun als wichtiger Factor die Torsion; die Torsionskreise liegen concentrisch zum Sehnerven. Die stärkste Zerrung wird jener Torsionskreis erleiden, der von der Papille aus der äusserste ist. Jener Punkt nun, wo der äusserste Torsionskreis die in der Richtung der Drehung über die Papille hinaus verlängerte Gerade schneidet, wird die Hauptrissstelle abgeben.

Erfolgt die Drehung senkrecht zur Verbindungslinie von Sehnerv und Macula — den beiden fixen Punkten der Aderhaut, so reisst die ganze Strecke zwischen diesen beiden ein. Das ist der Fall bei Stössen von oben oder unten. Erfolgt der Stoss von aussen und unten, entsteht der Riss zwischen Papille und Macula concentrisch zum Sehnerven. Aehnlich, nur entgegengesetzt, bei Stössen von innen her.

Schliesslich erwähnt Autor die Experimente von Hillenkamp, Caillet, Berlin und Seidlitz. Ihre Ergebnisse (nicht aber ihre Schlussfolgerungen) stehen in keinerlei Widerspruch zu Autors Resultaten.

---

3) Notiz über das Ligamentum pectinatum und die Endigung der

Membrana Descemeti, von M. Straub, königl. niederländ. Militärarzt in Utrecht.

Die palissadenartigen Irisfortsätze bei Pferd und Rind durchbohren die Membrana Descemeti nicht ganz, sondern endigen in derselben in eigenthümlicher Weise. Bei beiden Thieren lösen sich im Kammerwinkel vom feinfaserigen Irisgewebe conische Palissaden ab, die nahezu senkrecht zur Descemetis gestellt in diese eindringen, die ganze Vorderkammer in Form einer Colonnade begrenzen und mit dem Canalis Fontanae in Verbindung setzen. Der Fuss der Palissaden wird von einer Fortsetzung der Descemetis umkleidet. Sie sind ganz mit oft pigmentirtem Endothel bedeckt. — Die Descemetis setzt sich hinter den Palissaden weiter fort, tritt mit weniger regelmässig angeordneten, kleineren, dick eingescheideten Palissaden in Verbindung, um sich schliesslich in ein elastisches Netz- oder Balkenwerk aufzulösen, das grossentheils mit dem Ciliarmuskel in Verbindung tritt.

Beim Pferde sind die Palissaden im horizontalen Meridian nicht pigmentirt und pflanzen sich nach innen vom Cornealrandfalz ein, so dass mit freiem Auge auch ihre köpfchenförmigen Endigungen durch die Cornea des lebenden Auges sichtbar sind. (Im verticalen Meridiane sind sie pigmentirt und nach aussen eingepflanzt.) Die nicht pigmentirten Theile eignen sich besonders gut zu histologischen Untersuchungen. Die in die Descemetis eingedrungenen Fasern erreichen nirgends ganz ihre äussere Oberfläche. Hiervon kann man sich auch an Flächenpräparaten überzeugen, wo eine andere Einstellung für sie erforderlich ist. Die einzelnen, in die Descemetis eingedrungenen Fasern gehen unter einander in dieser Membran Querverbindungen ein, die verschieden dick und verschieden stark oder gar nicht pigmentirt sind. Sie verlaufen theils in Parallelkreisen, theils mehr meridional. Wo die Fasern sich der hinteren Fläche der Membran nähern, zeigt diese eine Vorwölbung nach hinten, so dass bergrückenartige Wulstungen entstehen; die einzelnen Wülste zeigen schaligen Bau, der sonst nur durch Maceration an der übrigen Membran ersichtlich gemacht werden kann. Nach hinten wird sie dünner und hört auf. Die an ihre Stelle tretenden Balken zeigen einen mit der Hornhaut concentrischen Verlauf. Sie bilden anastomosirende cylindrische Stränge (12—20 μ Diam.) mit fein geschichteten Wandungen und einem feinen Centralcanal (2—5 μ) mit etwas Bindegewebe erfüllt. Dasselbe ist nicht tingirbar, zeigt sich aber in polarisirtem Lichte doppelt brechend, doch nur senkrecht zur Richtung der Fasern.

Beim Rind sind die Verhältnisse ähnlich. Die eindringenden Palissaden verjüngen sich conisch, um endlich nahezu rechtwinkelig umzubiegen und sich mit einem feinen Bündel zarter Fasern zu vereinigen, das einen in die Dicke der Membran eingebetteten Parallelkreis um die vordere Kammer beschreibt.

Beim Pferde treten die Verbindungsstücke ganz aus den Palissaden selbst hervor, hier aber erreicht nur ein ganz dünnes Endstück der Fasern, die sich entweder durch Zusammentreten verjüngt haben müssen oder vielfach an den Wandungen des conischen Canales sich inserirt haben, das vordere Ende des Canales und die Verbindungsstücke. Eine zweite, hinter der ersten befindliche Palissadenreihe verhält sich aber bezüglich ihrer Endigungen ganz so, wie die des Pferdes. Pigmentlose Augen eignen sich am allerbesten dazu und müssen die Präparate theils von vorne, theils von hinten betrachtet werden. Die umbiegenden dünnen Fasern der ersten Palissaden-

reihe und das eben beschriebene circuläre Bündel sind doppelt brechend.

Beim Menschen sind schon $^1/_2$ mm vor dem Ansatze der Iris an der Descemetis Veränderungen wahrnehmbar. Die Endothelzellen werden kleiner. Die Zone dieser kleinen Zellen ist 0,2 mm breit. Die Membran besteht in ihrer zweiten Hälfte aus zwei Lamellen, die beide mit Endothel bekleidet sind. Die obere löst sich bald in ein weitmaschiges Netz von Fasern (2—7 μ dick) auf, die mit länglichen Endothelien bedeckt sind und den unterliegenden Lamellen lose aufliegen. Dieses Netz biegt im Kammerwinkel auf der Iris um. Die Prüfung im polarisirten Lichte ergiebt, dass es sich um einen Abkömmling der Descemetis handelt, nicht um Bindegewebe.

Auch die tiefer liegenden Lamellen der Descemetis bleiben im polarisirten Lichte dunkel; sie bilden zusammenhängende, durchlöcherte, fein gefaserte Platten mit zuerst meridionaler Faserrichtung, die später in eine transversale übergeht. In der Nähe der Kammerbucht strahlen sie fächerförmig aus und theilen sich weiter. Es entsteht durch die vielen Verbindungen ein cavernöses, elastisches Gewebe, das grösstentheils dem Ciliarmuskel zur Insertion dient. Ganz dieselben Resultate (am Menschen) hatte von Reekens 1855 erhalten.

Wird mit einer Discisionsnadel der periphere Theil der Descemetis so rein als möglich von der Hornhaut abgeschält, zeigt sich ein glänzender Streifen (im polarisirten Lichte), der $^1/_2$ mm von der Kammerbucht entfernt gelegen ist, an der Theilungsstelle der Membran. Er wird dargestellt durch ein plattes Bindegewebsbündel, das parallel dem Cornealrande verläuft. Er ist verschieden dick; die Breite beträgt im Mittel 60 μ, die Dicke ist gering. Beachtenswerth ist, dass er sich an derselben Stelle findet, wo auch bei Thieren ein Bindegewebsring existirt. Vielleicht handelt es sich um ein rudimentäres Lig. pect. Etwas diesem wirklich Gleichwerthiges kommt beim Menschen nicht vor. Die Iris inserirt sich hier weiter hinten, als bei Pferd und Rind. Wo sich bei diesen Thieren Palissaden und Fontana'scher Raum befinden, besteht beim Menschen noch uneingeschränkte vordere Kammer.

---

4) Ueber die Dehnung des hinteren Bulbustheiles bei Myopie, von M. Straub, k. niederl. Militärarzt in Utrecht.

Autor lenkt die Aufmerksamkeit auf die so häufig vorkommenden Niveaudifferenzen im Augengrunde, wie sie sich bei der Spiegeluntersuchung ergeben. Er theilt 9 Fälle mit, wo sich solche Tiefenunterschiede an Papille und Macula ergaben, die aber die Mehrzahl der von ihm überhaupt untersuchten Myopen darstellen, da er als Militärarzt wenig mit Myopie zu thun hat. Im Ganzen sind es 10 Augen, über die auch summarisch in einer Tabelle berichtet wird.

Bei 6 Augen war die Differenz positiv (die Refraction an der Papille höher, als an der Macula), bei den 4 anderen negativ (also im umgekehrten Sinne). Die höchste + Differenz betrug 2 D., die höchste — Differenz 3 D. Bemerkenswerth ist, dass nur in den Fällen mit negativer Differenz sich Aderhautatrophie fand.

Aber auch an anderen Theilen des Augengrundes fanden sich Differenzen, in einigen Fällen aber ein regelmässiger Abfall der Refraction von der Papille nach der Peripherie hin. Besonders interessant sind jene Fälle, wo sich bei

functioneller Emmetropie myopische Einstellung der Papille findet; in 2 dieser Fälle bestand starke Myopie des anderen Auges.

Will man also bei ophthalmoskopischer Refractionsbestimmung sicher gehen, so muss man die R. an der Macula bestimmen. was bei Mydriasis leicht gelingt.

Ferner ist die Formänderung der hinteren Augapfelregion zweifellos ein nicht zu unterschätzendes Symptom im Allgemeinen für die Beurtheilung des Zustandes der Augenhäute. Wahrscheinlich wird es sich für die Prognose der progressiven M. als wichtig herausstellen.

Betont muss endlich werden, dass bei schwächerer M. die Papille, bei höhergradiger die Macula die stärkere Refraction zeigte.

Vielleicht entsprechen die positive und die negative Differenz zwei Arten von M.: schwächerer, nicht progressiver und schwerer, progressiver. Der erwähnte Befund hochgradiger M. am zweiten Auge würde zwar dagegen sprechen. Vielleicht entsprechen aber die Befunde nur verschiedenen Stadien der Entwickelung der M. Dann wäre auch die sonst schwer verständliche Disposition zur Dehnung des hinteren Poles dem Verständniss näher gerückt, wenn eine Disposition des ganzen hinteren Poles — nicht nur der Maculagegend — angenommen werden könnte.

---

5) **Ein Fall von homonymer rechtsseitiger Hemianopsie mit Alexie und Trochlearislähmung.** (Aus der akademischen Augenklinik von Prof. v. Hippel zu Giessen.) Mitgetheilt von Dr. Brandenburg, Assistent.

Ein sonst gesunder Mann, der durch Ulcus corn. serp. und dessen Folgen die Sehkraft des linken Auges eingebüsst hatte, erkrankte plötzlich mit Schwindel, dem eine 36 stündige Ohnmacht folgte. Nach dem Erwachen: Mässige Herabsetzung der Intelligenz und des Gedächtnisses, leichte aphasische Störungen, die später nahezu ganz schwanden. Ferner rechtsseitige Hemianopsie, Parese des rechten Trochlearis (später von secundärer Contractur des Antagonisten gefolgt). Endlich Alexie ohne Agraphie. Ausserdem bestand leichte angeborene Farbensinnschwäche.

Da bei isolirter Beleuchtung der defecten Retinahälfte Pupillenverengerung und Lichtempfindung erfolgte, schliesst Autor, dass die Ursache der Hemianopsie corticalwärts von den Vierhügeln gelegen sein musste, dass es sich nicht um mediale Hemianopsie handeln konnte.

Von grösserem Interesse ist aber noch die Störung, von welcher die mediale Gesichtsfeldhälfte betroffen wurde: die Alexie. Das Lesen gedruckter wie geschriebener Buchstaben war aufgehoben, hingegen wurden Ziffern, ja selbst 4—5 zifferige Zahlen anstandslos gelesen. Es konnte somit die Hemianopsie an sich nicht die Ursache der Alexie sein; sie ist also als selbstständiges Symptom aufzufassen. Autor konnte in der Literatur nur einen Fall von Joly finden, wo das Zahlenerkennungsvermögen gleichfalls bei sonstiger Alexie und Agraphie fortbestand.

Offenbar war das Symptom bedingt durch einen Herd der linken Hemisphäre, wenn man vom Princip ausgeht, alle Krankheitserscheinungen möglichst von einer Ursache abzuleiten. Auch die Verwandtschaft mit der Aphasie berechtigt zu dieser Vermuthung. — Warum aber gerade die Zahlen noch erkannt wurden, glaubt Autor mit Zuhülfenahme des Lichtheim'schen Schemas in Wernicke's Sinne so deuten zu müssen, dass beim Anblicke eines Objectes nicht auch das Klangbild desselben mittönen müsse, um das Erinnerungsbild des Gegenstandes wachzurufen. Anders ist es bei ein-

zelnen Buchstaben, die an und für sich bedeutungslos sind, begleitet sie nicht auch das betreffende Klangbild. Handelt es sich um Buchstabencomplexe, um Worte, so wird der Gelehrte ihren Inhalt erfassen, ohne sich die Buchstabenbilder in Klangbilder erst umsetzen zu müssen; nicht so der Ungebildete. Der Anblick einer Zahl aber erweckt — auch ohne Zuhülfenahme des Klangbildes — schon den Begriff einer Quantität; dieser Begriff ist aber unabhängig vom Klangbilde.

Bei Autors Patienten lag eine Störung der Associationsbahn zwischen dem Centrum der Gesichtsbilder und dem der Klangbilder vor, wobei auch das Centrum für die Bewegungsvorstellungen beim Schreiben etwas mitgelitten hatte (erschwertes Nachschreiben des Vorgeschriebenen). Die anfänglich erheblichen, später unbedeutenden Sprachstörungen lassen sich als indirectes Herdsymptom deuten.

Für die Nuclearlähmung des Trochlearis muss aber ein zweiter, gesonderter Herd angenommen werden, da sein Ernährungsgebiet ein anderes ist, als jenes der anderen gestörten Bezirke. Hätte ein und derselbe Herd sämmtliche Erscheinungen verschuldet, hätten auch ausgebreitetere Störungen auftreten müssen.

Am wahrscheinlichsten hält Autor unter den möglichen Ursachen: Embolie, Thrombose und Hämorrhagie, die letztgenannte. — Nur hinsichtlich der Alexie glaubt er eine günstigere Prognose stellen zu können.

(Es folgt eine ausführliche Zusammenstellung der einschlägigen Literatur.)

---

6) **Ueber operative Behandlung des Trachoms**, von Dr. Schneller in Danzig.

Operationsmethode: Will man beide Uebergangsfalten an einem Auge excidiren, so entfernt man zuerst die untere, um nicht durch Blutung später gestört zu sein. Der Operateur steht auf der Seite des zu operirenden Auges. Der Patient sitzt oder liegt, cocaïnisirt oder in seltenen Fällen chloroformirt. Bespülung mit Sublimat (1 : 5000) vor der Operation.

I. Act. Mit der linken Hand dreht der Operateur das betreffende Augenlid stark nach aussen herum und drängt die Uebergangsfalte mit der Kuppe des Zeigefingers — den Lidrand gegen den Augapfel und in die Orbita andrückend — recht kräftig heraus. Der Assistent unterstützt das Bestreben des Operateurs durch geeignete Fixation des anderen Lides und der Patient blickt — wenn möglich — nach oben oder unten, je nachdem unten oder oben operirt werden soll.

II. Act. Der Operateur fasst mit der rechten Hand mit Autors Klemmpincette (in 3 verschiedenen Grössen hergestellt von Hahn & Löchel, Wollwebergasse in Danzig) womöglich in der ganzen Länge der Uebergangsfalte ein 2—4 mm breites Stück, da wo sich die stärkste Schwellung findet, und schliesst die Pincette mittelst des Schiebers.

III. Act. Der Assistent übernimmt mit der freien Hand das zu operirende Lid. Der Operateur nimmt die Pincette in die linke Hand und schneidet nun mittelst einer Cooper'schen Scheere die kräftig von ihrer Unterlage abgezogene Portion der Uebergangsfalte — soweit sie geschwollen ist — von ihrem lockeren Unterschleimhautgewebe ab.

Bezüglich des zu entfernenden Bezirkes präcisirt Autor des Näheren die anatomischen und topographischen Verhältnisse der verschiedenen Abschnitte der Conjunctiva (nach Fuchs, Merkel und eigener Forschung). Für Schneller's Operation kommt jedoch nicht die ganze Breite der oberen und unteren

Uebergangsfalten (oben 6,5, unten 3 mm) in Betracht, sondern nur ganz bestimmte Abschnitte derselben und zwar die den convexen Knorpelrändern zunächst angrenzenden Theile, die auch unter normalen Verhältnissen grossen Blut- und Lymphgefässreichthum aufweisen; die Bindehaut ist daselbst leicht gefaltet und etwas dicker, als die eigentliche Conjunctiva bulbi. Am oberen Lide besitzt diese Zone eine Breite von etwa 5, am unteren von etwa 3 mm, wovon 1 mm noch über den convexen Knorpelrand gegen den freien Lidrand hin hereinreicht.

Am kranken Auge hebt sich dieser Theil noch viel leichter ab, als am gesunden. Bei allen Trachomformen und verwandten Krankheiten erkrankt dieser Theil zuerst am intensivsten. Ist die ganze Uebergangsfalte krank, so beträgt die Länge des ausgeschnittenen Stückes am Oberlid beim Erwachsenen etwa 25—40 mm mit einer grössten Breite von 3—6 mm; am Unterlid sind die Zahlen 20—30 und 2—4. Die Länge und Breite der excidirten Stücke, die ja beträchtlich geschwollen sind, würden sich für das gesunde Auge für das Oberlid auf 20—25 mm, resp. 1,5—3 mm reduciren, für das Unterlid auf 15—20 und 1—2 mm.

Am Oberlid liegt unmittelbar vor der Bindehaut, nur durch subconjunctivales Gewebe getrennt, der Heber des oberen Lides. Zieht man die Uebergangsfalte aber gut ab, so wird er nicht mit verletzt. Gelingt es nicht, den ganzen geschwollenen Theil auf einmal zu fassen und auszuschneiden, so muss dies nachträglich corrigirt werden. Auch Mitabtragung von etwas Knorpel ist ohne Belang, da die Insertion des Levator eine sehr ausgebreitete ist.

Die Höhe der Lidspalte beträgt im Mittel normalerweise 12—13 mm. Messungen an operirten Augen ergaben dieselben Werthe. Auch die Beweglichkeit des Auges überhaupt leidet nicht. Die Einwendungen von Hotz beruhen auf Mangel eigener Anschauung.

Nach der Operation: Kaltwasserumschläge. Nach Stehen der Blutung Sublimat (1 : 5000) reichlich eingeträufelt, dann beide Augen verbunden. — Verband: In Sublimat getränkte Lintfleckchen, darüber — um Vertrocknung zu verhüten — mit Sublimat desinficirter Wachstaffet, darüber Watte in genügender Menge, deren dem Auge nähere Theile mit Sublimat befeuchtet werden. Wurden beide Augen operirt, werden beide durch 8, wurde nur eines operirt, beide durch 3 Tage verbunden gehalten. Zur Befestigung des Verbandes verwendet Autor einen Querverband aus einer 5—6 cm breiten Flanellbinde. Nur bei grosser Breite des ausgeschnittenen Stückes näht Autor mit Catgut. Aufstreuen von Jodoform hat er wegen des reizenden Einflusses aufgegeben, umsomehr, da auch Wundwucherungen nicht selten vorkamen. Während der ersten 24 Stunden lässt Autor den Verband mehrmals mit Sublimat ausspritzen. Er wird täglich erneuert, die Lider auseinandergezogen — nicht ectropionirt — und der Bindehautsack mit Sublimat gereinigt. Bei bestehender Hornhautaffection nebenbei Atropin; in schwereren Fällen vom 4. Tage an auch warme Umschläge. Manchmal — doch selten — tritt geringes Lidödem oder eine kleine blutige Suffusion im inneren Winkel auf.

Nach 8 Tagen ist die Wunde meist linear per primam vernarbt. Ist dies nicht der Fall, wird das Ectropioniren vermieden. Wundwucherungen werden am besten mit der Cooper'schen Scheere abgetragen in der 2.—3. Woche. Natürlich müssen auch diese Wunden antiseptisch behandelt werden.

Nach Ablauf von 8 Tagen nach der Operation erfordert jede Form ihre eigene Behandlung, manche Trachome bedürfen auch einer vorbereitenden Behandlung.

I. Das acute Trachom. Es wird vom Autor gleich in seinen Anfangsstadien immer mit reichlichen Ausspülungen mit Sublimat (1 : 5000) und Umschlägen (1 : 10000) behandelt. Acute Trachome gehen erstens wahrscheinlich hervor aus vernachlässigtem Schwellungscatarrh, zweitens aus directer Uebertragung eines trachomatös oder an gonorrhoischer Blennorrhoe erkrankten Auges (von letzterem in den späteren Stadien). Mitunter genügt bei den aus Schwellungscatarrh hervorgegangenen Trachomformen Sublimat und später Bleilösung oder Argent. nitr. ($^1/_2{}^0/_0$). Nehmen aber Körnung und Schwellung zu mit Reizung des Limbus und Keratitis, so ist die Excision indicirt.

Auch von den durch die beiden anderen Momente entstandenen Formen weichen einige dieser Behandlung, bei anderen musste Excision vorgenommen werden. Die durchschnittliche Behandlungsdauer dieser Fälle ohne Hornhautcomplication (7 Fälle) betrug 36$^1/_2$ Tage. Die 3 Fälle mit Hornhautprocess erforderten durchschnittlich 27 Tage. Die Hornhauterkrankung besserte sich sehr und damit auch die S.

Merkliche Schrumpfung der Bindehaut, Hindernisse der Bewegung u. s. w. wurden in keinem der 10 Fälle beobachtet. Nach der früheren Methode wären $^1/_2$—2 Jahre erforderlich gewesen. Excision von Knorpel oder Lidbindehaut war nicht nöthig. Die Excision wurde immer erst nach Beseitigung der Reizung und Absonderung der Bindehaut vorgenommen, um eiterige oder croupöse Infiltration der Wunde zu vermeiden. Adstringentien dürfen während der Nachbehandlung nur dann angewendet werden, wenn der Limbus ganz frei ist.

In reizbaren oder reizbar gewordenen Augen ist das Schneiden dem Brennen vorzuziehen, da die Reaction viel geringer ist. Nach Excision der Uebergangsfalte konnte Autor eine Schrumpfung beobachten, die sich nur auf die einzelnen Trachomkörner beschränkte, ohne dass es zu sich verzweigenden Narbensträngen und narbigen Flächen gekommen wäre. Es scheint also, dass durch die Operation die Neuentwickelung des Trachoms der Lidbindehaut mindestens gehemmt, dass die Narbenbildung vermindert wird.

II. Chronisches Trachom. Zunächst führt Autor 25 Fälle vor, wo die Uebergangsfalte geschwollen, mit drei oder mehr Reihen von Trachomkörnern von 1$^1/_2$ mm und grösserem Durchmesser durchsetzt war. 6 davon zeigten Pannus, 19 waren davon frei. Die klinische Behandlung der 11 zur zweiten Gruppe zählenden Menschen dauerte durchschnittlich 18,3 Tage. Meist genügten Sublimatausspülungen und Umschläge, nur in 3 wurde auch noch Bleilösung angewendet.

Die klinische Behandlungsdauer der 6 Fälle mit Pannus betrug 26 Tage. Hier kam auch noch Atropin in Verwendung. In der letzten Zeit der Behandlung wurde auch mit Calomel oder gelber Salbe begonnen und diese Medicamente weiter empfohlen. In keinem der 25 Fälle trat Recidiv ein. Excision von Knorpel oder Lidbindehaut war auch hier unnöthig. Hingegen ist Gewicht darauf zu legen, dass an beiden Ecken der Uebergangsfalte die Körner sorgfältig entfernt werden.

Nun folgen 11 Fälle mit Schwellung der Uebergangsfalte, wo auch die Lidbindehaut wesentlich miterkrankt und von Körnern durchsetzt war, doch ohne merkliche Schrumpfung. Die durchschnittliche klinische Behandlungsdauer betrug hier 23,2 Tage. In 6 Fällen wurde später noch Blei angewendet. Rückfälle wurden nicht beobachtet.

Es reihen sich nun an: 23 solcher Fälle mit Hornhauterkrankung.

Klinische Behandlungsdauer 27,3 Tage. Die Excision wurde am Tage der Aufnahme oder am nächsten ausgeführt. Nachbehandlung nach den oben angegebenen allgemeinen Grundsätzen. Wundwucherungen wurden in der zweiten Woche entfernt, Iridectomien in der letzten angelegt. Gegen Schluss der Behandlung Calomel oder gelbe Salbe. Keine Adstringentien (mit einer Ausnahme). Kein Rückfall. Selbst Verdickungen des Knorpels bildeten sich in diesen Fällen zurück, ohne zu Formanomalien zu führen.

Den Schluss bilden 47 Fälle, wo Lidbindehaut und Knorpel schon mässig oder stärker geschrumpft waren; natürlich musste aber die Uebergangsfalte noch ganz oder theilweise geschwollen sein, sonst wäre keine Excision gemacht worden. Nur 2 dieser Kranken hatten keinen Pannus, nur einer hatte ihn an einem Auge. Man sieht also die zunehmende Häufigkeit des Pannus bei fortschreitender Bindehauterkrankung. Bei den genannten beiden blieb die Hornhaut intact. Bei den übrigen 45 war die Schrumpfung der Bindehaut nur in wenigen gering. In einigen war die Schrumpfung der Bindehaut und des Knorpels soweit gediehen, dass Entropium oder Blepharophimosis bestanden, oder beide zugleich. War noch viel Lidbindehauttrachom vorhanden, so nahm Autor noch den dem convexen Knorpelrand angrenzenden Theil der Lidbindehaut weg; bestand Pannus, so excidirte er den Uebergangstheil nahezu bis zu Beginn der Bindehaut des Bulbus. Bei stärkerer Schrumpfung wurden schmälere Streifen ausgeschnitten. Die Nachbehandlung bezog sich hauptsächlich auf die Keratitis. Bestand Reizung, so wurden gegen Ablauf der ersten Woche warme Sublimatumschläge oder auch Breiumschläge gemacht (neben Atropin!). Den Wundwucherungen wurde besondere Aufmerksamkeit geschenkt. Das Entropium operirte Autor entweder in einer Sitzung mit der Excision oder — meist — später. In der Regel reichte er mit der Burow'schen Methode aus (Anlegung eines Parallelschnittes zum unteren Lidrande, etwa 1 mm davon entfernt, da wo die Einknickung sich findet, und, ihrer Ausdehnung entsprechend, durch das ganze Lid, sodann Excision eines Hautstreifens oberhalb und Vornähung der Hautwunde). Einzelne Wimpern wurden mit einem keilförmigen Stückchen Haut excidirt. Handelte es sich um Gruppen, operirte er nach einer ähnlichen Methode, wie die von Jaesche-Arlt. Bei schweren Fällen leistete Jacobson's Methode gute Dienste. Bei narbigem Entropium des Unterlides empfiehlt Autor das von ihm in Graefe's Archiv, XIX, empfohlene Verfahren (ein Schnitt parallel dem Lidrande, etwa 1 mm von ihm entfernt; sodann ein zweiter Parallelschnitt, 2—4 mm vom Lidrande; beide durch Haut und Muskel bis in die halbe Dicke des Knorpels). Beide Schnitte werden durch schräg aufwärts verlaufende Hautschnitte verbunden. Das so umschriebene Hautstück bleibt stehen. Der oberste und unterste Wundrand werden über ihm (als Rolle) durch drei tiefgreifende Nähte vereinigt mittelst Fäden mit je 2 Nadeln. Autor benutzt Catgut. — Die getrocknete Wunde wird mit Collodium überstrichen. Heilung in 4 Tagen. Blepharophimosis erfordert Canthoplastik. Bleibt die Cornea trotz alledem rauh, so macht Autor entsprechende Circumcision; bleibt sie auch dann noch trübe, so ist optische Iridectomie am Platze.

Nach Excision der Uebergangsfalte beobachtete Autor nie die sonst gern vorkommende Iritis serosa oder plastica. Ferner betont er, dass, wo keine Uebergangsfalte zu excidiren war, er kaum je wuchernde Trachommassen der Lidbindehaut fand. Pannus, Entropium und Blepharophimosis können aber natürlich zugegen sein.

Die durchschnittliche Behandlungsdauer der mit den oben genannten verschiedenen Operationen behandelten Fälle betrug 29,5 Tage. Zur Klärung der Hornhaut wurde neben Calomel auch wiederholt Jequirity-Infus eingeträufelt — mit günstigem Erfolge. Die mehrfach operirten Patienten gingen mit weiter geöffneter Lidspalte hinaus, als sie hereingekommen waren. S. hob sich beträchtlich. — Die Resultate der operativen Heilungsmethode sind demnach auch bei diesen schweren Fällen unvergleichlich günstiger, als die anderer Methoden. Ausquetschen der Körner und Brennen setzen erhebliche Reizung und machen den Verlauf der Cornealerkrankung unsicherer.

Der Grund, warum Excision der Uebergangsfalten bei Trachom genügt, um auch Rückbildung der Krankheit der Bindehaut herbeizuführen, liegt in der anatomischen Vertheilung der Blut- und Lymphgefässe, von denen eine erhebliche Zahl entfernt wird, wodurch der Zufluss des Ernährungsmaterials nicht in schädlicher Weise vermindert, wohl aber geeignet beschränkt wird. Limbus und Uebergangsfalte stehen (sowohl nach oben als nach unten) in naher Beziehung; Injection und Schwellung des einen kommt kaum ohne solche des anderen vor. Von der Uebergangsfalte gehen immer neue Infectionen aus, von dort kommen die Recidiven. Die Möglichkeit der Neuinfection, wie der Rückfälle schwindet, die Erkrankung der Lidbindehaut und Hornhaut verbreitet sich nicht weiter nach Entfernung der Uebergangsfalte. Da die Heilung des Trachoms hierdurch sehr begünstigt wird, kommt es auch nicht zu so erheblicher Schrumpfung.

Die Operation hat den Vortheil, dass nicht mehr und nicht weniger entfernt wird, als nöthig; ferner, dass ihre Ausführung einfach ist; endlich, 1. dass die Behandlung abgekürzt ist; 2. dass Hornhautprocesse enorm rasch heilen; 3. dass das Trachom der Lidbindehaut rasch von selbst oder mit geringer medicamentöser Beihülfe heilt; 4. dass Recidive des Trachoms selten vorkommen; 5. dass die Narbe keinerlei Nachtheil mit sich bringt.

Den Schluss bildet eine Uebersichtstabelle der 116 Kranken und 202 Augen, an denen zusammen 359 Uebergangsfalten excidirt wurden.

---

7) **Traumatisches Colobom des Pigmentepithels der Iris**, von Dr. Th. Gelpke, Augenarzt in Karlsruhe.

Autor beschreibt folgenden Fall, der einen 16jähr. Feilenhauer betroffen hatte: Ein spitzes, kantiges Stück Eisen hatte mit ziemlicher Gewalt das linke Auge getroffen, die Hornhaut perforirt, die Linsenkapsel zerrissen und daselbst umschriebene Cataracta gesetzt. Zugleich erfolgte eine partielle Zerreissung des Uvealblattes der Iris mit Bildung eines etwa 2 mm breiten Coloboma iridis partiale, ferner Subluxation der Linse und wahrscheinlich eine Glaskörperblutung. Nachdem der Fremdkörper wieder vom Auge weggefallen war, legte sich ein auf der Linsenkapsel fixirtes Fädchen des verletzten Pupillarrandes in die Cornealwunde und wurde nach Wiederherstellung der Kammer gedehnt, sodass der Pupillarrand darauf gleichsam ritt. Nach Vornahme der Durchtrennung des Fadens wurde die Pupille sofort rund. Der Sphincter war intact geblieben. Das Colobom war bei seitlicher Beleuchtung deutlich zu erkennen, nicht aber zu durchleuchten — wegen der Cataracta.

Autor hält directe Entstehung durch Eindringen des spitzen Fremdkörpers zwischen hintere Fläche der Iris und vordere Fläche der Linse für am wahr-

scheinlichsten. Die Möglichkeit der Entstehung durch Einknickung der Iris kann in Anbetracht der geringen Elasticität des Uvealblattes auch nicht in Abrede gestellt werden.

---

8) Ueber ein Operationsverfahren gegen Entropium und Trichiasis, von Dr. G. Pfalz in Hamm.

Alle bisherigen dagegen gerichteten Methoden schützen nicht dauernd vor Rückfällen, zumal wenn sie sich mit Geraderichtung des Knorpels begnügen, ohne die Trichiasis speciell zu beheben. Autor behält in seinem Verfahren als Grundidee bei, dass der Knorpel als fester Kern des Lides am maassgebendsten sein müsse, nur will er Schrumpfung der Bindehaut und des Lidrandes, sowie Druck des Orbicularis (speciell der Pars palpebralis) auf den Lidrand besonders berücksichtigt wissen. — Autor führte sein Verfahren bisher in 18 Fällen mit bestem und, wie es scheint, dauerndem (weil später noch sich besserndem) Erfolge aus, 12 mal am Oberlid, 6 mal am unteren. In 16 Fällen war Granulosa, in 2 Fällen Blepharitis die Ursache der Trichiasis.

Autor machte Gebrauch von den erpropten Methoden Streatfield's und Snellen's einerseits und Jaesche-Arlt's und Burow's andrerseits. Er operirte am Oberlide etwa folgendermaassen: Nach Anlegung des Snellen'schen Blepharostaten wird durch zwei dem Lidrand parallele Schnitte, die sich in kurzen Bögen an ihren Enden vereinigen, ein Hautlappen excidirt. Der untere Schnitt wird dicht über der Insertion der Cilien angelegt, worauf Autor besonderen Werth legt, der andere etwa $3^1/_2$ mm weit von ihm entfernt. Sodann wird der Blepharostat gelockert, die Haut des Oberlides noch etwas hinaufgeschoben, so dass nun eine noch grössere Wundfläche sich präsentirt. Er trägt nun mit einer kleinen Cooper'schen Scheere die Levatorfasern ab und excidirt dann aus dem Knorpel mit sehr flach aufgesetztem Messer einen keilförmigen Streifen von etwa $2^1/_2$ mm Breite der Basis, in der Weise, dass die stumpfe Spitze des Keiles der Stelle der stärksten Knickung entspricht. Durch leichte Compression mit dem Messerrücken wird das Secret der entarteten Meibom'schen Drüsen entleert und dann noch die Bindehaut in einer Länge von 6 mm — entsprechend dem mittleren Theile der Wunde — durchschnitten, einmal, um den Effect der Operation zu erhöhen, anderseits, um eventuellem pathologischem Secret der Meibom'schen Drüsen Austritt zu gewähren. Der Blepharostat wird dann entfernt, die Blutung gestillt und dann unter Schutz der Cornea durch die Jäger'sche Lidplatte genäht. Die Nadel wird von oben her durch Haut und Muskel geführt und noch die oberste Schicht des oberen fixen Knorpelstückes mitgefasst, aber noch oberhalb der Tarsalwunde ausgestochen, dann stark nach hinten gerichtet durch den unteren Wundrand — den beweglich gemachten Lidrand — vor dem unteren Tarsusstück wieder ausgestochen und nach hinten-unten durch dieses hindurch hinter der letzten Wimper wieder ausgestochen. In dieser Weise legt Autor 5 Nähte an; zuerst wird der mittelste Faden geknüpft, ein Ende abgeschnitten, das andere über eine auf das Lid gelegte Borlintwike zur Stirne geführt, leicht angezogen und mit Heftpflasterstreifen daselbst befestigt. Zum Verband benutzt Autor Borlint, mit Jodoform-Vaselin-Lanolin bestrichen, trockene Watte und gestärkte Gazebinde.

Nach 24 Stunden werden die Suturen bis auf 2, nach 48 Stunden auch noch diese entfernt. Am unteren Lid wird anstatt der oberflächlichen Knorpelschichten die Fascie mitgefasst. Autor vermeidet, die Fäden durch die wunden Knorpelflächen zu führen, um nicht vielleicht entzündliche Reizung zu erhöhen.

Die leichte Haut- und Lidverkürzung kommt gar nicht in Betracht; die Operation kann sogar an früher schon mit Hautfaltenexcision operirten Lidern ausgeführt werden. Hauptindication sind alle Fälle von Entropium in Folge pathologischer Veränderungen im Lide, besonders im Knorpel. Die Operation bewirkt eine Drehung des Lidrandes um fast 90° nach vorn.

---

9) Die Indicationsstellung bei operativer Behandlung der paralytisch bedingten Deviationen eines Auges, von Alfr. Graefe in Halle a/S.

In Frage kommen können nur abgelaufene Fälle, in denen andere Therapie nicht zum Ziele geführt, besonders wenn noch quälende Diplopie besteht.

Es können in Frage kommen: Vorlagerung oder Rücklagerung der scleralen Muskelinsertionen. Die Vorlagerung eines paretischen Muskels wird nicht im Stande sein, einen eigentlichen Ersatz für den paretischen Wirkungsdefect zu erzielen. Die contractile Kraft des Muskels bleibt natürlich die gleiche, es wird nur der Bewegungsbogen nach der Seite des insufficienten Muskels verlagert, dadurch also der Defect weniger fühlbar. Das Verfahren wäre also als eine substituirende Operationsmethode zu bezeichnen.

Sprechen wir von Rücklagerung, so kann in Frage kommen: Rücklagerung des Antagonisten desselben Auges oder des dem gelähmten Muskel associirten Partners am anderen Auge.

Im ersten Falle ist die Operation ihrer Natur nach eine äquilibrirende, im zweiten ihrem Sinne nach eine compensatorische.

Ausser den anatomischen Verhältnissen der Muskelinsertionen und dem kosmetischen Effect werden besonders die Interessen des binocularen Sehens bestimmend sein.

Handelt es sich um Lähmung seitlich wirkender Muskeln, so werden alle drei Operationsweisen zur Verfügung stehen; sie werden einzeln oder combinirt in Anwendung kommen können — je nach Bedarf. Handelt es sich z. B. um eine linksseitige, nicht mehr als 3 mm betragende Abductionsbeschränkung ohne oder mit einem nur sehr geringen Grade consecutiven Contracturschielens, so werden hier mehr die Interessen des Einfachsehens als kosmetische maassgebend sein. Am meisten wird sich der Wiederherstellung normaler Verhältnisse die Vorlagerung des Abducens nähern; der Effect wird sich erreichen lassen, aber nicht ganz sicher, da der definitive Erfolg sich oft erheblich verringert. Es fragt sich, welche der beiden anderen Methoden hier empfehlenswerther wäre, die äquilibrirende oder die compensatorische; v. Graefe war geneigt, der ersteren den Vorzug einzuräumen. Seine Bedenken gegen die compensatorische führten ihn auch zum Vorschlag, bei unheilbaren Lähmungsresiduen eines der seitlichen geraden Augenmuskeln die 3 übrigen durch Rücklagerung zu schwächen. Autor giebt unbedingt der compensatorischen Methode den Vorzug, die bei höheren Graden secundärer Contractur mit der äquilibrirenden zu combiniren ist. Besteht gleichzeitig noch ein hochgradiger Abductionsdefect, so wird mit der äquilibrirenden Rücklagerung noch eine Vorlagerung des gelähmten Muskels zu verbinden sein, deren Erfolg je nach Resection eines kleineren oder grösseren Endstückes der Sehne verschieden dosirt werden kann. Ist endlich der Zustand ein höchstgradiger, so kann Vorlagerung und beiderseitige Rücklagerung erforderlich sein, um die Cornea in die Mitte der Lidspalte zu bringen. Freilich ist hierbei nur die kosmetische Seite der Aufgabe noch lösbar; denn je grösser der Abductionsdefect, desto geringer auch nach Geradestellung des Auges das Gebiet binocularen Einfachsehens. Dieser Forderung kann in hochgradigen Fällen nicht mehr

genügt werden; es ist vielmehr ein neuerliches Hervorrufen von Doppelbildern zu besorgen. Zu erwähnen ist noch, dass es Fälle von completer Abducenslähmung — besonders angeborener — giebt, wo trotz langjährigen Bestehens keine Secundärcontractur des Antagonisten zu Stande kommt. Hier würde operatives Einschreiten die Verhältnisse nicht zu bessern vermögen.

Isolirte Lähmung des Internus kommt im Vergleich zur Abducenslähmung jedenfalls extrem selten vor. Handelt es sich aber um Correction so arger Divergenzen, wie sie nach veralteten Oculomotoriuslähmungen zurückbleiben, so gilt von der Möglichkeit der Correction und Erreichung des Effectes ganz dasselbe, wie von den hochgradigen Abducenslähmungen mit Contractur.

Besonderes Interesse bietet die Correction, wenn es sich um einen das Auge abwärts oder aufwärts bewegenden Muskeln handelt. Am häufigsten wird man natürlich der Trochlearislähmung als isolirter Lähmung begegnen. Bei den Obliqui kann von einem Eingriff an ihrer scleralen Insertion natürlich nicht die Rede sein. Da weder die Vorlagerung des gelähmten Trochlearis, noch äquilibrirende Rücklagerung des antagonistischen Obliquus inferior möglich ist, fragt es sich, ob in anderer Weise compensatorisch eingegriffen werden könne.

Als associirt im Sinne der Bewegung, wenn auch nicht dem Grade nach, können nur der Obliquus des einen Auges und der Rectus inferior des anderen aufgefasst werden; umgekehrt Obliquus inf. und Rectus sup. Dieses Gesetz behält auch seine Gültigkeit bei seitlicher Blickrichtung. Demnach wird z. B. Lähmung des linken Trochlearis als Spasmus des rechten Rectus inf. imponiren u. s. w. Alles berechtigt auch bei der operativen Behandlung der Trochlearisparese, an diesen Beziehungen festzuhalten.

So geschaffene Compensation ist die vollkommenste, da sie sich in allen Blickrichtungen bewährt. Der Versuch einer äquilibrirenden Tenotomie des Obliquus inf. (von Landolt an der Ursprungsleiste ausgeführt), sowie am Rectus sup., muss entschieden von der compensatorischen Correction zurückstehen; bei ersterer Operationsmethode ist ein beschränkender Eingriff unmöglich, bei letzterer wird, abgesehen von anderen Uebelständen, die Meridianneigung noch fehlerhafter. Autor führte die compensatorische Rücklagerung des Rectus inf. etwa 29 mal aus, immer mit entschiedenem Vortheil, nie mit Misserfolg.

Es folgen 3 Krankengeschichten reiner Trochlearislähmung, ferner 2 andere, wo der Beweglichkeitsdefect einmal in Folge von Orbitalnekrose, das andere Mal durch Hundebiss bedingt war, also der Muskel selbst gelitten hatte. In diesem zweiten Falle war wohl das von der Trochlea absteigende Stück des Muskels durchtrennt worden. In diesem Falle, wie auch in einem der 3 ersten (Fall 2) bestand eine abnorme Convergenz; in diesen beiden wurde auch noch vorsichtig Internotomie vorgenommen. Ist der unmittelbare Effect der Inferiortenotomie oder auch einige Stunden später zu gering, so nimmt Autor nach 2 bis 3 Tagen eine ausgiebigere Lockerung der bereits verklebten Sehne vor. — Erweist sich der Effect als zu stark, so dass schon bei 20—30° Blickrichtung nach abwärts sich die operative Insufficienz geltend macht, so muss sofort oder spätestens nach 24 Stunden die beschränkende Sutur angelegt werden. Die mitunter bei Trochlearislähmung zu beobachtende stärkere Convergenz, als sie der Lähmung des Muskels entspräche, dürfte auf einen durch die schwache Convergenz angeregten stärkeren mittleren Contractionszustand des Internus zu beziehen sein.

Ganz dieselbe Betrachtungsweise gilt bezüglich der operativen Behandlung

der Lähmung des Obliquus inferior, wo einzig die Tenotomie des ihm associirten Rectus sup. am anderen Auge in Frage kommen kann. (Sie kommt äusserst selten vor (unter 110,000 Augenkranken sah sie Autor 5 mal).

Autor theilt im Anschluss eine einschlägige Krankengeschichte mit, wo die Operation besten Erfolg hatte, der allerdings durch eine später hinzutretende Abducenslähmung werthlos wurde. Die Entscheidung im concreten Falle, ob es sich um selbstständige Contractur des Rectus sup. eines Auges oder um nur übertragene Contraction in Folge Lähmung des associirten Muskels am anderen Auge handle, ist immer möglich; im ersteren Falle müsste die Ablenkung bei allen Blickrichtungen, wie beim typischen concomitirenden Schielen, gleich bleiben; im letzteren aber nicht.

Was isolirte Lähmung des Rectus sup. oder inf. anbelangt, so muss hier auf die so wirksame compensatorische Tenotomie wegen der anatomischen Lage der Obliqui leider verzichtet werden. In gewissem Sinne liesse sich der Zustand corrigiren durch Tenotomie des gleichnamigen Muskels am anderen Auge; allein die Meridianneigung wäre — anstatt gebessert — verschlechtert in einer mit dem binocularen Einfachsehen kaum verträglichen Weise; aber auch die Höhenablenkungen müssten bei seitlicher Blickrichtung wieder in unangenehmster Weise zum Vorschein kommen. Es können somit nur noch in Frage kommen: Vorlagerung des gelähmten Muskels und äquilibrirende Tenotomie seines Antagonisten; die Uebelstände bei letzterer wären ganz dieselben, wie sie früher bei den seitlich wirkenden Muskeln besprochen wurden; dieselben würden sich weniger fühlbar machen bei Rectus infer. — Lähmung, wenn Tenotomie des Superior ausgeführt würde, als umgekehrt; denn im letzteren Falle würden gerade bei der am meisten gebrauchten Blickrichtung nach unten Doppelbilder geschaffen.

Die Tenotomie des Superior ist also nicht ganz zu verwerfen; aber ungleich empfehlenswerther wird in allen Fällen von Lähmung von Muskeln des 2. Paares die Vorlagerung des geschwächten Muskels sein. Es wird gut sein, immer ein Stückchen der Sehne des vorzulagernden Muskels zu resecirен. Eine Verschlechterung kann nie stattfinden, auch wenn das Ziel nicht erreicht wird.

Autor führte die Vorlagerung des R. sup. bei isolirter Lähmung desselben in einem Falle mit gutem Erfolge aus. Vorlagerung des Rectus inf. auszuführen, hatte Autor nie Gelegenheit, wohl aber nach Durchtrennung der Muskelinsertion mit bestem Erfolge.

Umfassendere Betrachtungen über den Gegenstand der Abhandlung des Autors finden sich in der Literatur nur von Albr. v. Graefe in Zehender's klin. Monatsbl. von 1864. Steht Autor principiell auch mit v. Graefe's Thesen im Einverständniss, so kann sich dasselbe aber nicht auch auf die Auffassung beziehen, dass z. B. der Rectus inf. des anderen Auges dem des einen associirt sei. Rücklagerung des Rectus inf. am zweiten Auge ist vielmehr zur Correction eines Beweglichkeitsdefectes des zugeordneten schiefen Augenmuskels geeignet, wogegen, wenn es sich um einen Beweglichkeitsdefect eines nach oben oder unten wirkenden geraden Muskels handelt, die Vorlagerung desselben am Platze ist. Auf die fehlerhafte Meridianstellung bei Tenotomie am zweiten Auge wurde zwar schon von A. v. Graefe aufmerksam gemacht, die störende Disharmonie der Bewegung nach unten oder oben bei seitlicher Blickrichtung wurde aber nicht berücksichtigt. Ihm gebührt aber das Verdienst, Trochlearislähmung durch Tenotomie des Rectus inf. am zweiten Auge be-

kämpft zu haben. Schätzbare casuistische Beiträge datiren von Knapp, endlich eine Mittheilung von Hotz.

---

10) Anatomischer Befund bei sclerosirendem Hornhautinfiltrat, von Dr. E. Berlin in Palermo.

Die Präparate entstammen einer sonst gesunden jungen Patientin, die mehrere Jahre vor partieller Abtragung der sclerosirten Cornealpartie an Granulosa gelitten hatte; die sclerosirende Keratitis hatte sich ein Jahr später zu entwickeln begonnen. Das Infiltrat hatte eine weisse, etwas in's Gelbliche gehende Färbung. Auf demselben waren spärliche kleine Gefässe, der angrenzende Scleraltheil war mässig injicirt.

Der mikroskopische Befund war der einer massenhaften Einwanderung von adenoidem Gewebe in die Hornhaut zugleich mit ausgesprochener hyaliner Entartung, die sowohl die Bestandtheile des eindringenden Gewebes: Bindegewebsfasern, Gefässe und Rundzellen — als auch die Fibrillen der Hornhaut selbst betrafen.

Das Cornealepithel war normal, hingegen fehlte die Bowman'sche Membran überall vollständig. Das adenoide Gewebe zeigt in seinen jüngsten Lagen die grösste Dicke bis zu 0,5 mm., in der Gegend des Scleralrandes aber nur 0,17—0,3 mm. Es dringt augenscheinlich von der Oberfläche in die Hornhautsubstanz ein. Die innersten, an die vordere Kammer grenzenden 7—12 Lagen von Hornhautlamellen sind normal. Die Infiltration zeigt sich aber nicht an den Rändern, sondern mehr in den mittleren Theilen am meisten gegen die Vorderkammer vorgeschritten. Man gewinnt den Eindruck, dass die Infiltration von den obersten Schichten der Sclera oder von der Episclera oder Conjunctiva stammt. Gegen das Epithel verdichtet sich das adenoide Gewebe; diese Bindegewebslage ist um so deutlicher und dichter, je näher der Sclera. Am augenfälligsten „ist eine massenhafte Einlagerung homogener glänzender Gebilde der verschiedensten Form und Grösse in das adenoide Gewebe selbst und ganz besonders in die Wandungen der zahlreichen neugebildeten Gefässe“.

Das morphologische Verhalten ist durchaus gleich demjenigen, das als amyloide und hyaline Degeneration bekannt ist. Die Vertheilung der hyalinen Massen ist sehr verschieden; sie fehlen in der jüngsten schmalen Randzone des adenoiden Gewebes gegen die Hornhaut. In der dünnen subepithelialen Bindegewebslage finden sich „hyaline Stäbchen oder stäbchenförmig an einander gelagerte Körper“, deren Richtung mit der der Bindegewebsfasern übereinstimmt; je näher der Sclera, desto kleiner werden die Stäbchen. Die Hauptmasse des adenoiden Gewebes enthält besonders hyaline Gefässe. An der Grenze gegen das eigentliche Hornhautgewebe und in dessen obersten erkennbaren Schichten sind alle Arten hyaliner Massen am dichtesten vertreten.

Am Aufbau der hyalinen Gebilde scheinen alle Bestandtheile des adenoiden Gewebes betheiligt, doch, wie es scheint, in folgender Reihenfolge: Fasern, Gefässe, Zellen. Die ersten Spuren sind hyaline Punkte in den Fasern des netzförmigen Bindegewebes, die bald zu Linien verschmelzen. Bald treten in den Gefässen auch hyaline Fasern und homogene Massen auf. Erst etwas entfernt von dieser Zone sieht man hyaline Umwandlung der Rundzellen. Hüllen um die hyalinen Körper fand Autor niemals, Riesenzellen (Kamocki) fehlten.

An der Hornhaut selbst bemerkt man breitere oder schmälere hyaline Binde-

gewebszüge, resp. Rundzellen, welche von der Oberfläche her die Hornhautlamellen durchbrechen und sich im Gewebe ansammeln. Der Zusammenhang der Lamellen erscheint dadurch gelockert, sie zerfallen in einzelne Bündel mit feinsten Primitivfibrillen. Zugleich zeigen die Fibrillen hyaline Entartung. An längsverlaufenden Bündeln beobachtet man mitunter auch Quertheilung. Die Hornhautzellen in den erweiterten Lücken zeigen sich oft verdickt; ein activer Theil dürfte ihnen aber kaum zukommen.

Alle diese Veränderungen werden um so deutlicher, je mehr man sich von den unveränderten Hornhautlamellen dem adenoiden Gewebe nähert. In der Berührungszone beider sind die hyalinen Umwandlungsproducte am massenhaftesten. Gegen die Sclera zu tritt die hyaline Entartung mehr zurück. Die mikrochemische Reaction liess die mehrfach erwähnten Gebilde als rein hyalinen Charakters erkennen.

In klinischer Hinsicht möchte Autor den Vorschlag machen, im Hinblick auf die Invasion des adenoiden Gewebes in gesundes als Ausgangspunkt der weiteren Veränderungen, die ganze Peripherie des Infiltrates mit dem Galvanocauter zu umschreiben, um durch Bildung einer festen Narbe dem Fortschreiten des adenoiden Gewebes gleichsam einen Wall entgegenzusetzen.

---

11) **Ueber Form- und Ortsveränderungen der Netzhautelemente unter Einfluss von Licht und Dunkel,** von A. G. H. van Genderen-Stort, Augenarzt in Haarlem.

Durch Angelucci's Arbeit 1882 (über den Einfluss des Lichtes und der Farben auf das Pigmentepithel) angeregt, beschäftigte sich Autor mit derselben Frage.

Zur Härtung der Retina wurde ihm von Engelmann $3{,}5\,^0/_0$ Salpetersäurelösung empfohlen und Zerhacken der Retina mit einem sehr scharfen Rasirmesser nach Max Schultze.

Er legte sich die Fragen vor:

1) Wie lange ein Frosch in absolutem Dunkel verweilen müsse, um eine maximale Zurückziehung des Pigmentes zu zeigen;
2) wie lange ein solcher Frosch wieder dem Licht ausgesetzt werden müsse, um maximale Senkung des Pigmentes zu bekommen.

Gelegentlich des Versuches, die erste Frage zu lösen, wurde Autors Aufmerksamkeit in hohem Grade durch die Beobachtung erregt, dass die Zapfen nicht mit breiter Basis „auf der Membrana limitans externa, sondern viel höher und zwar zwischen den Aussengliedern der Stäbchen sassen, wobei das ellipsoide Innenglied eines jeden Zapfens sich gegen innen in einen dünnen Faden fortsetzte, der sich mit einem Zapfenkorn der äusseren Körnerschicht verband.

Zur Controle benutzte Autor dann andere Härtungsmethoden, und zwar: Schwefelsäure $2\,^0/_0$, Osmiumsäure $0{,}25$—$2{,}0\,^0/_0$ und Müller'sche Flüssigkeit, endlich Erwärmen in einer $^1/_2\,^0/_0$ Kochsalzlösung von 70—80° während $^1/_2$—1 Minute. Immer war das Resultat dasselbe, wenn auch graduell (wegen der langsamer erfolgenden Härtung durch letztere Methoden) verschieden.

An Lichtfröschen hingegen fand Autor die Zapfen mit ihren Ellipsoiden immer ganz zwischen den Innengliedern der Stäbchen, von Pigmentmasse umschlossen; das Pigment hatte sich zu gleicher Zeit gleichmässig bis dicht an die Limitans externa gesenkt.

Der Vorgang der Form- und Ortsveränderungen der Zapfen konnte also nicht ein zufälliger sein, musste vielmehr eine vitale

Reaction auf Licht sein, und zwar desjenigen protoplasmatischen Theiles des Zapfeninnengliedes, welches zwischen dem Zapfenkorn und dem Opticusellipsoid liegt.

Vorläufige Untersuchungen an Fischen und Vögeln ergaben analoge Veränderungen. Eine Ortsveränderung des Pigmentes durch Licht, sowie Entfärbung des Sehpurpurs durch Lichteinwirkung waren wohl schon von Boll beobachtet worden, ferner elektrische Bewegungserscheinungen des Pigmentepithels von Holmgren nachgewiesen. An den Zapfen aber — den zum Sehen wichtigsten Gebilden — wurden sie erst von Autor entdeckt. Es ist klar, dass diese Entdeckung von höchster Bedeutung für die Physiologie des Sehens sein muss.

Autors Untersuchungen beschränkten sich ausschliesslich auf die Stäbchen- und Zapfenschicht.

Untersuchungen.

I. Rana.

Verwendet wurden R. esculenta und temporaria, aus zufälligen Gründen mehr die erstere Art.

A. Netzhäute von Dunkelfröschen.

Die Thiere wurden in einem weiten und hohen offenen Glase mit wenig Wasser in eine grosse cylinderförmige mattschwarze Schachtel und diese in einen dunklen Kasten gebracht. Nach 4—24 Stunden und längerer Zeit wurden die Bulbi beim Scheine einer Natronflamme enucleirt. Die Frösche wurden hierzu in ein Handtuch gewickelt, sodann der Schädel durch einen Längsschnitt mit einer geraden Scheere (deren ein Blatt durch das Maul eingeführt worden war) in zwei seitliche Hälften getrennt, und die Bulbi so schnell als möglich exstirpirt. Sie wurden dann in eine 3,5 % Salpetersäurelösung gebracht (50 ccm genügen für einen Bulbus vollständig). Hierin blieben sie im Dunkeln mindestens 6 Stunden. Dann wurden die Bulbi bei gewöhnlichem Tageslichte oder künstlichem Lichte mit destillirtem Wasser gut ausgewaschen, sodann unter einer 0,5 % Kochsalzlösung durch einen Aequatorialschnitt eröffnet, der Glaskörper entfernt und dann die Retina mit Pigmentepithel entnommen, entweder nach Durchtrennung des Opticus an der Durchtrittsstelle durch die Sclera oder durch Ausstechen des Sehnerveneintrittes mittelst Locheisen. Man bringt dann ein etwa 2 mm langes und 1 mm breites Stück mit sehr wenig Chlornatriumlösung auf einen Objectträger — das Pigmentepithel nach oben — und zerhackt das Präparat vertical. Die erhaltenen Stückchen werden in Glycerin bei schwacher (50 facher) Vergrösserung durchmustert und die besten Stücke zur Betrachtung mit stärkerer ausgesucht (60, 160 bis 600 fache); das Hauptsächlichste sieht man schon bei 200—300 facher Vergrösserung.

An einem guten Präparat frappirt zunächst die dunkle Schicht des braunen Pigmentes, das sich an der Basis der Epithelzellen, wie um die äusseren Drittel der Stäbchen findet, ferner (wenn nicht zu lange schon im Licht) eine hellgelbe Farbe, die mit einer scharfen Linie an der Grenze der Innen- und Aussenglieder der Stäbchen endigt. Dieselbe im Lichte verblassende gelbe Farbe zeigt aber auch das Protoplasma der Pigmentepithelien, ausserhalb der mehr chromgelb gefärbten Lipochrin- oder Fettkugeln. Das Sehroth hat also seinen Sitz nicht nur in den Stäbchenaussengliedern.

Auch bei schwachen Vergrösserungen schon bemerkt man, dass die Zapfen ziemlich hoch zwischen den Aussengliedern der Stäbchen liegen, weiter von der Limitans externa, als bisher beschrieben. — Es finden sich übrigens nicht 2, sondern 3 verschiedene Zapfenarten in der Retina des Frosches:

1. Bewegliche Kugelzapfen;
2. kleinere, kugelfreie, bewegliche Zapfen;
3. unbewegliche, kugelfreie Zapfen, die gewöhnlich mit einem beweglichen Kugelzapfen sogenannte Zwillingszapfen bilden.

1. Kugelzapfen. Sie bestehen aus dem länglichen conischen Aussenglied und einem Innengliede. Dieses letztere besteht wieder:

a) aus dem ziemlich schwach lichtbrechenden protoplasmatischen, contractilen Theile, der die unmittelbare Fortsetzung der protoplasmatischen Hülle des zugehörigen Zapfenkornes der äusseren Körnerschicht bildet, der sich nach der Peripherie hin in äusserst feiner, dünner Schicht fortsetzt;

b) aus dem sogenannten Opticusellipsoid, einem ziemlich stark lichtbrechenden, länglich gedehnten Körper;

c) aus dem im Opticusellipsoid an der Grenze des Aussengliedes befindlichen, stark lichtbrechenden, länglich kugelförmigen Fetttropfen.

Besondere Aufmerksamkeit verdient der erste Theil, den Autor wegen seiner hervorragenden Eigenschaft — der Contractilität — nach Engelmann's Vorschlag Zapfenmyoid nennt. Die Zapfenmyoide stellen bei Dunkelfröschen ziemlich lange dünne Fäden dar, die in gerader Linie von innen nach aussen zwischen den Stäbchen verlaufen. Nach aussen verbreitern sie sich und setzen sich fort in die Opticusellipsoide, nach innen zu den Zapfenkörnern der äusseren Körnerschicht. Bald sind sie länger und dünner, bald kürzer und dicker.

Von der Limitans externa an gerechnet können die Myoide eine Maximallänge von 0,5 mm erreichen; in diesen Fällen pflegen die Aussenglieder der Zapfen über die Gipfel der Stäbchen emporzuragen und die untere Fläche der Pigmentzellenkörper zu berühren. Gewöhnlich liegt aber die Grenze zwischen Zapfeninnen- und -aussenglied ungefähr in der Höhe des mittleren Drittels der Stäbchenlänge. Die übrigen Bestandtheile der Zapfen erleiden keine augenfällige Veränderung.

In zwei Tabellen giebt Autor die Zahlen seiner Messungen an 2 Dunkelfröschen von 8 cm Länge. Der erste war 24, der zweite 48 Stunden im Dunkeln gewesen. Bei Zeiss F. Oc. 2 und Einheit des Ocularmikrometers = 1,65 μ ergab sich beim ersten Frosche als Durchschnittszahl der Länge der Aussenglieder im Netzhautcentrum 8,91 μ, in der Peripherie 10,72 μ; als Werthe für die Länge und Breite der Opticusellipsoide im Centrum 10,89 und 4,62, in der Peripherie 10,72 und 4,62 μ, als Werthe für die Entfernung der Grenze zwischen Zapfenaussen- und -innengliedern von der Limitans externa für das Netzhautcentrum 42,07, für die Peripherie 32,24 μ.

2. Die kleineren beweglichen, kugelfreien Zapfen (Zäpfchen). Sie sind schwieriger wahrzunehmen, theils wegen ihrer Feinheit, besonders Schmalheit, theils wegen der geringen Differenz ihres Lichtbrechungsvermögens von dem ihrer Umgebung; ausserdem entbehren sie der stark lichtbrechenden Kugel. Im Uebrigen stimmen sie mit den Kugelzapfen überein. Ihre Aussenglieder und die ellipsoidischen Theile der Innenglieder liegen zwischen den Stäbchenaussengliedern, jedoch weniger weit von der Limitans entfernt, als die entsprechenden Theile der Kugelzapfen.

Bei derselben Vergrösserung ergaben sich für zwei 8 und 9 cm lange Ranae esculentae als Zahlen für die Aussenglieder im Netzhautcentrum 9,57 μ, in der Peripherie 9,73, für die Länge und Breite der Ellipsoide im Centrum 7,75 und 2,64, in der Peripherie 6,93 und 3,13. Die Länge des Myoides überstieg auch 25 μ. In peripheren Retinaltheilen glaubte Autor vielleicht Uebergangsformen zwischen den beiden Zapfenformen beobachtet zu haben.

3. Unbewegliche kugelfreie Zapfen (Nebenzapfen). Zwillingszapfen. Sie bestehen aus zwei in Bau und Eigenschaften sehr verschiedenen Zapfen, deren Innenglieder innig adhäriren. Der Hauptzapfen entspricht dem gewöhnlichen Kugelzapfen. Am Myoid des Hauptzapfens und unmittelbar auf der Limitans ext. ruhend und mit einem dicken, kurzen Stiel an einem äusseren Kerne befestigt befindet sich der Nebenzapfen, der gleichfalls Aussen- und Innenglied zeigt; die Grenze zwischen beiden ist aber wenig markirt. Das Aussenglied ist conisch, schmal und lang, das Innenglied breiter als das des Hauptzapfens, ohne Ellipsoid und ohne Fettkugel, enthält aber einen planconvexen linsenförmigen Körper. Die Entfernung seiner planen Seite von der Limitans beträgt constant in der ganzen Retina 10—11,5 μ; die Breite des Innengliedes 6,6 μ; die Länge des Innengliedes gewöhnlicher Stäbchen schwankt zwischen 13 und 16 μ.

B. Netzhäute von Lichtfröschen.

Sind Frösche kürzere oder längere Zeit (mitunter genügen schon 10—15 Minuten) dem Tageslicht ausgesetzt, so ist das Bild ein ganz anderes, und zwar so, wie es die früheren Autoren beschrieben haben. Das Pigment, das früher nur um die Gipfel der Stäbchen und in den Basen der Epithelzellen angehäuft war, ist den Protoplasmafäden dieser Zellen entlang zwischen Stäbchen und Zapfen eingedrungen und hat sich bis zu den unteren Hälften der Stäbchen bis dicht an die Limitans angehäuft. In den Zellen selbst ist nur wenig Pigment zurückgeblieben. Die Limitans externa wird bei gewöhnlichem diffusem Tageslichte nur ausnahmsweise erreicht; wohl aber geschieht dies in grünem Lichte. Meist häuft es sich ungefähr 5—10 μ von der Limitans entfernt an. Die gelbe Farbe der Stäbchenaussenglieder und Pigmentepithelkörper ist verschwunden. Die Lipochrinkugeln behalten meist ihre Farbe. Die grossen Kerne der Zellkörper erscheinen nun mit voller Deutlichkeit. Doch sucht man jetzt vergeblich zwischen den Stäbchenaussengliedern nach den Ellipsoiden der Kugelzapfen. Man findet nun die Zapfen stark umhüllt von Pigment zwischen den Stäbcheninnengliedern.

Die einzelnen Arten zeigen folgende Veränderungen:

1. Kugelzapfen. In der ganzen Retina sitzen sie jetzt mit breiter Basis auf der Limitans. Die Fettkugel des Opticusellipsoides sitzt nun etwas unterhalb der Grenze der Stäbcheninnen- und -aussenglieder. Das Aussenglied des Kugelzapfens ist dicht umhüllt von Pigment und ragt zwischen die Stäbchenaussenglieder hinein. Das Myoid ist jetzt zu einer kurzen und dicken Faser geworden, die am Ellipsoid breit anfängt und am Zapfenkorn breit endigt.

Für zwei Ranae esculentae von 9 cm Körperlänge ergaben sich nun folgende Zahlen:

Aussengliedlänge im Netzhautcentrum 3,91, in der Peripherie 8,58 μ. Innenglied: Opticusellipsoidlänge und -breite im Centrum 9,40 und 5,28, in der Peripherie 9,57 und 5,44 μ; Entfernung der Grenze zwischen Aussen- und Innenglied von der Limitans 15,84 und 14,35.

2. **Die kleineren beweglichen kugelfreien Zapfen (Zäpfchen)** finden sich gleichfalls nahe der Limitans.

3. Zwillingszapfen. Hier verkürzt sich nur das Myoid des Hauptzapfens, so dass die Innenglieder nun fast in gleicher Höhe liegen.

Bezüglich des Pigmentes beim Frosch ist zu unterscheiden ein körniges, das vorzugswe.se in den Zellen zurückbleibt, und ein krystallinisches in Nadelform, das vorzugsweise wandert. Bei maximaler Zurückziehung (nach 4 stündigem Verweilen im Dunkeln) umhüllt das Pigment etwa das obere Drittel der Stäbchen und bei gleichzeitiger maximaler Zapfenstreckung auch die Aussenglieder der Zapfen, mitunter das ganze Opticusellipsoid. Gewöhnlich kommt dieser höchste Grad von Zapfenstreckung nicht vor. Im Gegensatz zur ungleichmässigen Streckung der Zapfen im Dunkeln steht das immer in einer zur Limitans parallelen Linie stattfindende Zurückweichen des Pigmentes. Centripetal dringt es aber nie in einer Flucht vor, sondern beginnt streifenweise auszuschiessen. Nach 10—15 Minuten in hellem, nach etwa $^1/_2$ Stunde bei schwachem Tageslichte gelang es bis nahe an die Limitans, nur unter dem Einflusse des grünen Lichtes aber erreicht es dieselbe.

II. Perca fluviatilis.

Ausser dieser Fischart untersuchte Autor noch die Retina von Abramis barba, doch eignet sich dieser Fisch weniger zur Untersuchung.

A. Netzhäute vom Dunkelbarsch.

Die Fische wurden in einem Eimer in einen dunklen Wandschrank in einem dunklen Zimmer gesperrt. Nach mindestens 4 stündigem Verweilen wurden sie bei Natronlicht schnell geköpft, der Schädel längs halbirt, die Bulbi rasch herauspräparirt und in die Salpetersäurelösung gegeben. Zwölf Stunden oder länger blieben sie dann so im Dunkeln. Nach Eröffnung des Auges zeigte die Retina eine rothe Farbe. Auch Profilschnitte durch die Retina des Dunkelbarsches zeigen die rothe Farbe, die aber im Licht bald schwindet. Nur ein schmaler Saum längs der Limitans zeigt diese rothe Farbe nicht — er entspricht den Stäbcheninnengliedern. Die Farbe rührt nämlich vom Sehpurpur der Stäbchenaussenglieder her. Die Breite des ungefärbten Saumes betrug bei einem 5 stündigen Dunkelbarsch 16,5 μ.

Das Pigment zeigte sich stark zurückgezogen. Es umhüllte nur noch die Gipfel der Stäbchen und die Aussenglieder der hier sehr häufigen Doppelzapfen und einen Theil der Ellipsoide. Die Aussenglieder und Ellipsoide der einfachen Zapfen sind wegen ihrer sehr peripheren Lage ganz vom Pigmente umhüllt und somit schwer zu erkennen. Die Myoide stellen lange, dicke, an beiden Enden sich verbreiternde Fäden dar. Durch die Opticusellipsoide sind die Stäbchenaussenglieder auseinandergedrängt und zeigen gebogene Form. 600 fache Vergrösserung genügt. Die Doppelzapfen fallen durch ihre Grösse auf. Sie besitzen zwei Aussenglieder, die eng verbunden sind, und ein Innenglied. Die ersteren ragen bei maximaler Zapfenstreckung über die Aussenglieder der Stäbchen hinaus. Das Innenglied besteht aus einem doppelten Ellipsoid und einem Myoid. Die im Pigment versteckten einfachen Zapfen bestehen auch aus einem Aussen- und einem Innenglied; letzteres wieder aus einem Opticusellipsoid und einem Myoid. Die einfachen Zapfen ändern — wahrscheinlich in Folge des geringeren Widerstandes von Seiten der Stäbchen bei ihren geringeren Di-

mensionen — ihren Ort mehr als die Doppelzapfen. Die Veränderungen der Stäbcheninnenglieder blieben Autor unbekannt wegen der erheblichen Schwierigkeiten der Untersuchung. Hingegen sind die Endigungen der Faserkörbe der Limitans deutlich sichtbar als feine Streifung des Saumes.

Autor fand für die Doppelzapfen eines 5 stündigen Dunkelbarsches folgende Zahlen: Innenglieder: Länge und Breite des Opticusellipsoides 38,1 und 18,3 μ, Zapfenmyoid 45,2; Aussenglieder 24,9 μ.

Für die einfachen Zapfen sind die analogen Zahlen der Reihe nach: 21,6 und 10,0, 73,0, 19,8 μ.

B. Netzhäute vom Lichtbarsch.

Die Thiere hatten einen Tag in hellem Tageslichte verweilt. Die rothe Farbe der Retina war vollkommen verschwunden. Das Pigment zeigte sich gegen die Limitans vorgerückt und um die oberen Theile der zusammengezogenen Zapfen unweit der Limitans angehäuft. Die Veränderungen an den Zapfen sind im Allgemeinen gleichfalls analog denen beim Frosche. Zwischen den Zapfen durch erkennt man die fadenförmigen Innenglieder der Stäbchen, während die Aussenglieder — früher durch die Ellipsoide gebogen — jetzt als gerade Palissaden neben einander stehen, nur durch die Protoplasmafäden der Pigmentepithelien von einander geschieden. Die Epithelien zeigen noch beträchtliche Pigmentfüllung. Ihre Basis ruht auf den Gipfeln der Stäbchen. Beim Dunkelbarsch werden sie durch die grosse zurückgetretene Pigmentmasse von ihnen abgehoben.

Aussenglieder und Ellipsoide der Doppelzapfen bieten in Form und Ausdehnung fast keinen Unterschied gegen früher. Die Myoide aber haben sich nahezu bis zur Breite der Ellipsoide verbreitert; hie und da ist dazwischen auch ein einfacher Zapfen mit kurzem, breitem Myoid zu erkennen; er steht der Limitans näher, als der Doppelzapfen. Die nun auf ihr stehenden Zapfen haben die zarten Fasern der Faserkörbe auf die Seite gedrückt, zu einzelnen Zotteln zusammengedrängt, die die fadenförmigen Stäbcheninnenglieder umhüllen. Die Grenze zwischen Innen- und Aussenglied der Stäbchen steht viel höher als beim Dunkelbarsch.

Als Zahlen ergaben sich für den Lichtbarsch: Für die Innenglieder und zwar Länge und Breite des Opticusellipsoides für die Doppelzapfen 37,9 und 8,4, Zapfenmyod 6,7 μ. Für die Aussenglieder 24,4, für die einfachen als analoge Zahlen: 21,8 und 9,4, 6,9, 17,3.

III. Triton cristatus.

Wegen ausserordentlich losen Zusammenhanges war es nur möglich, über Stäbchen und Zapfen, ferner über die äussere Körnerschicht nähere Aufschlüsse zu erlangen. Das Pigmentepithel blieb daher hier ausser Betracht.

A. Netzhäute von Dunkeltritonen.

Die Thiere wurden wenigstens 4 Stunden in absolutem Dunkel gehalten. Die Herstellung der Präparate wie beim Dunkelfrosch. Die Bulbi blieben ungefähr einen Tag in der Lösung. Die Epithelschicht, von der Aderhautseite besehen, zeigte sich pigmentfrei und citronengelb gefärbt (Sehgelb).

Schon bei mässiger Vergrösserung erkennt man:

1. Einfache bewegliche Zapfen;
2. Zwillingszapfen mit beweglichem Hauptzapfen;
3. Stäbchen.

Durch Studien an der Taubenretina aufmerksam gemacht, widmete Autor den Formveränderungen der Stäbchen besondere Aufmerksamkeit. Die Retina der Tritonen eignet sich besonders gut.

Vor Allem war Autor auffällig, dass die Stäbchenkörner in der Körnerschicht, die eine einzige Reihe bilden soll, nicht in der Reihe standen, sondern über diese hinaus, ziemlich weit über die Limitans externa hinaus in die Zapfenschicht hineinragend.

1. Einfache bewegliche Zapfen. Sie erinnern an die kleinen kugelfreien, beweglichen Zapfen des Frosches, nur haben sie ein fast doppelt so langes Aussenglied. Das Innenglied besteht wieder aus Opticusellipsoid und Myoid und einem Zapfenkorn, dessen äusseres Ende der Limitans anliegt. — Autor fand das Myoid nie so lang gestreckt, wie beim Frosch (0,050 mm), sondern nie länger als 0,016 mm), Aussenglied 16,99, Opticusellipsoid: Länge und Breite 6,93 und 4,78 μ, Länge des Zapfenmyoides 12,37 μ.

2. Zwillingszapfen mit beweglichem Hauptzapfen. Der Hauptzapfen erinnert an die einfachen beweglichen Zapfen. Der Nebenzapfen, dessen Aussenglied fast ganz mit dem des Hauptzapfens übereinstimmt, besitzt ein wesentlich grösseres Innenglied, das einen eiförmigen, schwach lichtbrechenden Körper birgt, der sich nach innen fast bis an die Limitans, nach aussen fast bis zur Grenze des Aussengliedes erstreckt. Das kurze, breite, protoplasmatische Verbindungsstück mit seinem Korn erleidet keine Formveränderung.

3. Stäbchen. Sie sind kürzer, aber dicker, als beim Frosch. Das cylindrische Aussenglied — anfangs gelblich — entfärbt sich im Licht. Das Innenglied zeigt einen planen oder concaven, sehr stark lichtbrechenden Körper — homolog dem linsenförmigen Körper beim Frosch — und nach innen daran angrenzend einen rundlichen Körper mit viel geringerem Lichtbrechungsvermögen; er ist durch einen kurzen Protoplasmastrang mit dem Stäbchenkorn verbunden, welches von den Zapfenkörnern durch mehr spitze Eiform sich auszeichnet, mit der Spitze nach unten. Das Stäbchenkorn ragt um einige Mikromillimeter über die Limitans empor. Die Grenze der Stäbcheninnen- und -aussenglieder verschiebt sich, wie die Stäbchenkörner in der äusseren Körnerschicht, nach aussen.

B. Netzhäute von Lichttritonen.

Die Thiere wurden mehr als 12 Stunden hellem, diffusem Tageslicht ausgesetzt. Die Stäbchen- und Zapfenschicht waren schwarzbraun vom vielen durch die Protoplasmafortsätze eingewanderten Pigmente, doch erreichte dieses niemals ganz die Limitans.

1. Die einfachen, beweglichen Zapfen sitzen mit kurzen, stark zusammengezogenen Myoiden auf der Limitans, wogegen die Aussenglieder und Opticusellipsoide keine wesentliche Formveränderung zeigen. Aussengliedlänge: 15,08 μ, Opticusellipsoid: Länge und Breite: 6,79 und 4,12, Zapfenmyoid 3,3 μ; das Myoid ist somit fast 4 mal kürzer geworden.

2. Das Myoid des Hauptzapfens der Zwillingszapfen contrahirt sich nie so stark, wie das der einfachen. Sein Ellipsoid bleibt immer jenseits der Grenze zwischen Stäbcheninnen- und -aussengliedern.

3. Die Stäbchen zeigten keine Form-, wohl aber Ortsveränderung. Sie senkten sich so weit centripetal, dass ihre Körner in die Reihe der Zapfenkörner traten, also unter der Limitans waren. Wahrscheinlich spielt die nach innen vom äusseren Korn gelegene Fortsetzung die Rolle eines Myoides.

IV. Columba livia.

Tauben mit wenig pigmentirter Iris eignen sich am besten. Autor benutzte sog. „Taumler".

Die „Dunkeltauben" wurden einige Stunden in derselben Schachtel, in der die Frösche gewesen waren, im Dunkeln gehalten. Die Retina wurde durch zwei Schnitte, vor und hinter dem Pecten, unter Kochsalzlösung frei gemacht und schwamm leicht in dieselbe heraus. Gutes Auswaschen der Säure ist dringend nöthig. Bei der Kleinheit der Elemente waren starke Vergrösserungen nöthig. (Zeiss, homogene Immersion $^1/_{18}$ oder F. mit Ocular 2). Autor nahm kleine Stückchen aus dem rothen Feld, aus dem gelben Feld vor und hinter dem Pecten, ferner Fovea mit Umgebung.

Die Retina der Taube misst im verticalen Meridian wie im horizontalen etwa 20 mm, auf dem Kreuzungspunkte der Meridiane am hinteren Pol liegt die Fovea. Der obere hintere (temporale) Quadrant wird fast ausschliesslich vom rothen Felde eingenommen; es ist beinahe kreisförmig, mitunter elliptisch mit grösstem horizontalen Durchmesser. Es misst 9—10 mm im horizontalen, 7,5—8,5 mm im verticalen.

Im unteren temporalen Quadranten findet sich das Pecten; vor und hinter ihm liegt das gelbe Feld. Ungefähr $^3/_4$ der Retina werden von ihm eingenommen.

Das gelbe Feld: Nach Entfernung des Pigmentes zeichnet sich dasselbe — von der Aderhautseite betrachtet — an Salpetersäurepräparaten aus durch seine gelbe Farbe. Diese rührt ausser von zahlreichen gelbgrünen Zapfenkügelchen von den durch die Säure gelb gefärbten Stäbchenaussengliedern her.

Es enthält:

1. Einfache Zapfen in 3 Arten von absteigender Länge.
   a) Zapfen mit kleinen grünen Kugeln (Durchmesser 1,7 μ);
   b) Zapfen mit rothen Kugeln (Durchmesser 2,9—3,5 μ);
   c) Zapfen mit orangenen Kugeln (Durchmesser 2,3—2,9 μ).

Die Aussenglieder der einfachen Zapfen sind fadenförmig, lang und dünn, leicht zerbrechlich. Ihre Länge ist nicht geringer, als die der Innenglieder, die viel dicker sind und zusammengesetzten Bau aufweisen. Sie stehen wie umgekehrte Zapfen auf der Limitans. Man erkennt deutlich ein Opticusellipsoid, das peripher die gefärbte Kugel trägt, und das Engelmann'sche Myoid. Dieses ist der längste Theil des Innengliedes. Es setzt sich auf ein Zapfenkorn der Körnerschicht fort und wird unter dem Einfluss des Lichtes kürzer und dicker. Die Ellipsoide haben Cylinderform mit abgerundeten Enden; sie behalten immer ihre Form. Nur eine dünne Protoplasmaschicht umhüllt den in seiner peripheren Partie gelegenen farbigen Oeltropfen. Die einfachen Zapfen mit kleinen grünen Kugeln sind im gelben Feld relativ selten. Das Myoid der einfachen Zapfen im gelben Felde ist farblos.

2. Zwillingszapfen. Nur eine Art derselben kommt hier vor. Sie sind kräftig gebaut und sehr zahlreich. Die Hauptzapfen sind den einfachen ähnlich, doch länger und dicker. Ihr farbloses Innenglied besitzt ein Opticusellipsoid mit einer grünen Kugel (3,5 μ) und das contractile Myoid. Die Kugeln dieser Zapfen liegen in einer Fläche über den Kugeln der einfachen. Die Aussenglieder der Hauptzapfen haben nicht Fadenform, sondern sind mehr conisch und kürzer, als bei den einfachen Zapfen. Der Nebenzapfen haftet wie eine lange Spule innig am protoplasmatischen Theile des

Hauptzapfens und birgt gewöhnlich im peripheren Ende des Innengliedes rothbraune Pigmenttröpfchen. Das Aussenglied ähnelt dem des Hauptzapfens, doch ist eine scharfe Trennung zwischen Aussen- und Innenglied schwierig. Die Innenglieder der Nebenzapfen ändern auch ihre Form.

3. Stäbchen. Sie sind ebenso häufig, wie die Doppelzapfen. Das cylinderförmige, oben abgerundete Aussenglied ragt in die Basen der Pigmentzellen und nimmt im Dunkeln purpurrothe Farbe an (durch Salpetersäure gelb); es ändert die Form nicht, ganz anders die Innenglieder.

Im gelben Feld — am hinteren Pole des Auges — durch einen schmalen Streifen vom rothen Feld getrennt findet sich eine deutliche, wenn auch nur seichte, Fovea mit etwas aufgestülpten Rändern, die von hinten her als rothen Punkt erkennbar ist. Das Roth rührt von einer Anhäufung rother Kügelchen her, die zu den einfachen Zapfen gehören. Mehr peripher nehmen sie an Häufigkeit ab. Keine der Retinalschichten verschwindet in der Fovea. Der erhobene Rand verdankt seine Entstehung einer Zunahme der Ganglienzellen und der inneren und äusseren Körner.

In der Fovea finden sich:

1. einfache Zapfen in 3 Arten absteigender Länge; solche mit grünen, rothen und orangenen Kugeln. Die Maasse derselben sind nahezu dieselben, wie im gelben Feld.

2. Zwillingszapfen. Nur eine Art. Der Hauptzapfen mit grossen grünen Kügelchen (2, 3 μ).

Die Elemente sind also dieselben, wie überhaupt im gelben Feld, nur fehlen hier die Stäbchen vollständig. Die einfachen und Zwillingszapfen sind aber hier bedeutend feiner und in sehr grosser Zahl vorhanden; sie stehen dicht gedrängt. Besonders gross ist die Zahl der Zapfen mit grünen Kugeln. Nach der Peripherie hin werden die Zapfen länger und dicker und kommen mehr Stäbchen.

Das rothe Feld: Die Farbe rührt her von den zahlreichen dort vorhandenen rothen und orangenen Fettkugeln, wozu noch das rothe und rothbraune Pigment der Innenglieder der einfachen und Nebenzapfen kommt. Stäbchen und Doppelzapfen kommen hier selten vor; vielleicht finden sich erstere in der Mitte überhaupt nicht.

1. Die einfachen Zapfen sind hier viel grösser, als die im gelben Feld und stehen dichter. Es finden sich in abnehmender Länge: Zapfen mit kleinen orangenen Kugeln (2, 3 μ), dann solche mit rothen (3, 7—4 μ), dann mit grossen orangenen (3, 5 μ) endlich solche mit kleinen gelbgrünen (2, 3 μ), letztere verhältnismässig spärlich. Die Zapfen des rothen Feldes, die rothe Kugeln tragen, haben das Eigenthümliche, dass ihre Innenglieder bis an die Limitans rothe Pigmenttröpfchen enthalten, besonders im Opticusellipsoid. Das Protaplasma der übrigen Zapfen ist farblos.

2. Zwillingszapfen in 2 Sorten.

a) Hauptzapfen mit orangener Kugel.

b) solche mit kleiner hellgrüner, fast farbloser Kugel.

Die ersteren kommen weder im gelben Feld, noch in der Fovea vor. Beide Arten sind bei weitem nicht so entwickelt, wie die Zwillingszapfen im gelben Feld. Ausserdem theilt sich die Oelkugel des Hauptzapfens leicht in mehrere Kügelchen, während das rothbraune Pigment der Nebenzapfen vorzugsweise zu einem Tropfen zusammenrinnt.

3. Stäbchen. In der Mitte ganz fehlend oder spärlich, nach der Peri-

pherie zunehmend. Ganz so wie die des gelben Feldes, nur im Centrum weniger entwickelt.

Der Uebergang des rothen Feldes in's gelbe ist mikroskopisch ziemlich allmählich.

Autor vermuthet im rothen Feld eine Art zweiter Fovea, und zwar zu Zwecken binocularen Sehens, wogegen die im gelben Feld der monocularen Fixation diene. — Die Lage des Pecten sei besonders geeignet, „das diffuse Licht aufzunehmen und der Pupille zu Hülfe zu kommen".

A. Netzhäute von Dunkeltauben.

Entfernt man die Pigmentschicht, so zeigt das gelbe Feld eine hochgelbe Farbe (Aussenglieder der zahlreichen Stäbchen). Am meisten frappiren die kolbig angeschwollenen Stäbcheninnenglieder. Ihre gelben Aussenglieder ragen noch ziemlich weit in's Pigment hinein, das sich in die Basen der Zellen zurückgezogen hat, sich aber grösstentheils noch in den Protoplasmafortsätzen befindet. Die sämmtlichen Zapfeninnenglieder sind durch das Zurückgehen des Pigmentes frei geworden. Am nächsten der Limitans liegen die orangenen Kugeln und fast in derselben Fläche die rothen; am weitesten entfernt sind die grünen.

Die gleichsam aufgeblähten Stäbchen-Innenglieder zeigen einen schwach lichtbrechenden herz- oder fassförmig gestalteten Theil; es handelt sich, wie es scheint, um einen von einer protoplasmatischen Schicht umschlossenen Flüssigkeitsraum. Mitunter sieht man Stücke der Wandung fehlen. Je grösser die Breite des Innengliedes, desto geringer die Länge. Die Aussenglieder sind lange, dünne homogene Cylinder mit abgerundeten Enden.

Das Myoid des Hauptzapfens der Zwillingszapfen ist in der Dunkelruhe lang und dünn; das Aussenglied konisch und kürzer als das der einfachen Zapfen. Das Myoid der 3 Arten der einfachen Zapfen ist lang und dünn; sie besitzen ein ungefärbtes Ellipsoid. Die Aussenglieder sind sehr lange dünne Cylinder.

In der Fovea sieht man das Pigment maximal zurückgezogen; daher alle Zapfenkügelchen deutlich sichtbar. Auch hier liegen die grünen am meisten peripher und zwar die der Zwillingszapfen; dann folgen die der einfachen. Die Aussenglieder der Zapfen und Nebenzapfen sind zum kleinen Theile sichtbar. Der grösste Theil ist von den Protoplasmafäden eingehüllt.

Im Centrum des rothen Feldes fallen sofort auf die in einer Fläche endenden roth pigmentirten Innenglieder der Zapfen mit grossen rothen Kugeln. Besonders der obere Theil ist stark pigmentirt; nach unten verschmächtigt sich das relativ lange Myoid; seine Pigmentirung reicht nie weiter als bis zur Limitans. Das Myoid steht in Verbindung mit einem Zapfenkorn. Die rothe Kugel kann bis zu 4 μ messen; es sind dies die grössten Kugeln der Retina. Der Grösse nach folgen dann die grossen, dann die kleinen orangefarbigen, endlich die hellgrünen. Der Länge nach ordnen sie sich wie folgt: die kleinen orangenen, die grossen rothen, die grossen orangenen, schliesslich die gelbgrünen.

An der Peripherie des rothen Feldes werden die Stäbchen immer häufiger. Die Zwillingszapfen kommen im rothen Feld überhaupt spärlich vor. Die Hauptzapfen enthalten ein Opticusellipsoid mit einer oder mehreren orangenen oder grünen Kugeln. Die Nebenzapfen sind dünn, spulenförmig. Die Aussenglieder der einfachen Zapfen sind lange sehr dünne Cylinder, die von den Protoplasmafortsätzen der Epithelzellen umhüllt werden. Das Pigment ist

hier besonders in den Basen des Epithels angehäuft. Die Aussenglieder der Haupt- und Nebenzapfen sind konisch; die Innencylinder gleichen dünnen Spulen.

Die Länge der Innenglieder vom Centrum der Fettkugeln bis an die Limitans verhalten sich, wie folgt:

Im rothen Feld: kleine orangene 39,6 μ, rothe 36,63, grosse orangene 32,34, kleine gelbe 30,03.

In der Fovea: die rothen 29,57, die grossen orangenen 29,20 μ.

Vor dem Pecten: die rothen 34,48, die grossen orangenen 33,82.

Hinter dem Pecten: die rothen 32,17, die grossen orangenen 32,17 μ.

B. Netzhäute von Lichttauben.

Die Pigmentschicht adhärirte ziemlich innig der Retina, doch nicht so stark, wie beim Frosch, offenbar, weil das Pigment hier nicht in Masse zwischen die Innenglieder der Zapfen dringt, sondern nur zwischen den dünnen, leicht abzutrennenden Aussengliedern sich bewegt. Im gelben Feld ist das centripetale Vorrücken des Pigmentes am ausgeprägtesten; es reicht bis zu den orangenen und rothen Kugeln. Die grünen Kugeln sind ganz eingehüllt. An der Limitans findet man dicht neben einander die angeschwollenen, dicken Innenglieder der Nebenzapfen, wie bei der Dunkeltaube die der Stäbchen.

Die Stäbchen zeigen jetzt farblose Aussenglieder; die Form der letzteren aber ist dieselbe, wie bei der Dunkeltaube. Die Innenglieder sind jedoch jetzt lang gestreckt, stehen umgekehrt conisch auf der Limitans und zeigen mitunter eine kleine ovale, anders lichtbrechende Stelle nahe an der Grenze der Aussenglieder — dieselbe Stelle, die im Dunkeln grösser wird und Herz- oder Fassform zeigt.

Das Myoid der Hauptzapfen der Zwillingszapfen hat sich contrahirt, wodurch die grossen grünen, peripherst gelegenen Kugeln der Limitans näher rücken. Die Spulform des Innengliedes des Nebenzapfens ist nun verloren gegangen; es zeigt nun einen eiförmigen Körper in der Nähe der Limitans.

Das Myoid der 3 Arten der einfachen Zapfen hat sich verkürzt und entsprechend verdickt.

In der Fovea hat sich das Pigment so weit herunter gesenkt, dass man die grünen Kugeln nur mehr durchschimmern sieht. Es sind hier dieselben Vorgänge wie im gelben Felde zu beobachten.

Im rothen Feld finden sich analoge Veränderungen; nie aber steigt das Pigment über die kleinen orangenen Kugeln herunter.

Die den früheren analogen Maasse sind nun für die Zapfenlängen im rothen Feld:

Kleine orangene: 29,53, rothe 27,06, grosse orangene 22,11, kleine gelbe 20,13 μ.

In der Fovea: Rothe 20,62, grosse orangene 19,30 μ.

Vor dem Pecten: Rothe 24,56, grosse orangene 24,09 μ.

Hinter dem Pecten: Rothe 23,43, grosse orangene 21,94 μ.

An menschlichen und Schweinsaugen, die vor der Exstirpation längere Zeit im Dunkeln gewesen waren, konnte Autor gleichfalls eine Verlängerung und Verdünnung des Zapfeninnengliedes finden. Es kann somit an ihrer myoiden Natur kein Zweifel sein. Purtscher.

II. Zehender's klinische Monatsblätter für Augenheilkunde. 1887. December.

1) **Ueber Beobachtungen mittelst der Zehender-Westien'schen binocularen Cornealloupe,** von Prof. Laqueur.

Vergl. Centralbl. f. pr. Augenh. 1887. S. 298.

2) **Zur Casuistik der Aderhaut-Netzhautrisse,** von H. Magnus.

M. berichtet über einen Riss der Aderhaut und Netzhaut an der medialen Seite der Papille in Folge eines Traumas, ohne dass Sclera oder irgend ein anderer Theil des Auges eine Verletzung zeigte. Die Pupille war anfangs reactionslos, reagirte aber nach 8 Tagen wieder. Später wurde sie wieder auffallend weit. Auch das Sehvermögen, welches anfänglich ein gutes gewesen war, verschlechterte sich allmählich.

3) **Ein Fall von doppelseitigem Mikrophthalmus congenitus mit Coloboma nervi optici auf dem rechten Auge,** von Demselben.

Beschreibung eines Falles. Horstmann.

III. Archiv für Augenheilkunde. 1887. XVII. 4.

1) **Ueber Farbenempfindung und Farbenstörungen,** von Dr. M. Knies, Docent der Augenheilkunde zu Freiburg i. Br. (Mit 5 Holzschnitten.)

Die noch immer ungelösten Widersprüche in den beiden Farbentheorien von Young-Helmholtz und Hering veranlassten den Verf. nachzuforschen, ob nicht auch auf einem anderen Wege als dem bisher eingeschlagenen Wahrscheinlichkeitsbeweise für die Existenz gewisser Grundfarben zu finden seien. K. untersuchte zu diesem Zwecke die Farbenzerstreuungserscheinungen an einer Trennungslinie zwischen Schwarz und Weiss, wie sie bei Beobachtung einer solchen Linie durch ein Prisma zu sehen sind. Verf. bezeichnet die beiden Farben Roth und Gelb (wenn die Basis des Prismas der schwarzen Seite zugewendet ist) als warme, die beiden Farben Blau und Violett (wenn die Kante des Prismas der schwarzen Seite zugekehrt ist) als kalte; die warme und kalte Empfindung zerfällt wieder in eine äussere (Gelb-Violett) und innere (Roth-Blau) Warm- und Kaltempfindung. K. kommt nun auf Grund scharfsinniger Beobachtungen, die sich hier im Detail nicht wiedergeben lassen, zu dem Schluss, dass unser Farbensystem aus zwei Paaren unter sich wirklich complementärer Farben bestehe, und zwar aus den Paaren Roth-Blau und Gelb-Violett. Weiss, Grau und Schwarz lässt Verf. in der gleichen Weise wie Helmholtz zu Stande kommen. Grün ist also keine Grundfarbe, sondern durch Mischung von Blau und Gelb entstanden. Es ergeben sich sodann die rein genuinen Empfindungen Roth-Gelb-Blau-Violett und die vier Hauptmischungsempfindungen Orange-Grün-Indigo-Purpur. Verf. hält seine Theorie gewissermaassen für die Mittelstrasse zwischen den zwei bisherigen Theorien und glaubt, dass auch die Farbenblindheitserscheinungen sich sehr gut nach seiner Theorie verstehen lassen. Er unterscheidet zwei Arten von Farbenblindheit, eine dichromatische und eine tetrachromatische. Es existiren beim Gesunden vier Empfindungsmaxima im Spectrum für die vier Grundfarben. Fällt nun eiee Farbe aus, so bleiben immer noch vier Empfindungsmaxima bestehen, nur liegen dieselben an anderen Stellen des Spectrums, als beim Gesunden. Diese Art von Farbenblindheit nennt Verf. tetrachromatische. Rücken aber je zwei Empfindungsmaxima zu einem zusammen, so bleiben nur noch zwei Grundfarben übrig, und diesen Zustand nennt Verf. dichro-

matische Farbenblindheit. Nach Helmholtz entsteht die dichromatische Farbenblindheit durch Ausfall einer Grundempfindung, nach Hering durch Ausfall eines complementären Empfindungspaares, nach der Theorie von Knies durch Verschmelzen der inneren und äusseren Warm- und der inneren und äusseren Kaltempfindung zu je einer einfachen warmen (roth-gelben) und kalten (blauen) Farbenempfindung. Es fällt nichts aus, nur die Empfindungsqualitäten sind andere. — Wie bei pathologischen Zuständen die Farbenempfindung durch das Mittelstück der Farbenblindheit hindurch bis zur einzigen Helldunkelempfindung schwindet, so denkt sich Verf. auch umgekehrt die Entstehung der Farbenunterscheidung beim Kinde in der Weise, dass aus der einfachen Helldunkelempfindung sich zunächst Dichromopsie entwickelt (warme und kalte Farbenempfindung) und aus dieser wiederum durch weite Differenzirung normales Farbensehen. Bleibt ein Individuum auf einer dieser Entwickelungsstufen stehen, so entsteht je nach der Stufe Farbenblindheit oder Farbenschwäche. Es wäre demnach die Farbenblindheit nichts Anderes als Bildungs- oder Entwickelungshemmung, gewissermaassen Atavismus.

---

2) **Zwei Fälle von Beseitigung eines Stahlsplitters aus dem Auge durch den Magneten,** von J. Lancelot Minor, M.D., Assistent an der New Yorker Augen- und Ohrenklinik.

Verf. hat in 2 Fällen Eisensplitter aus dem Augeninnern mit Hülfe des Bradford'schen Elektromagneten geholt. In dem ersten Falle war der Sitz des Splitters, der 5 cgr schwer, 4 mm lang und 1,5 mm breit war, unbekannt. Der durch die Wunde eingeführte Magnet förderte ihn sofort zu Tage. Das Auge erholte sich nach der Operation nur vorübergehend, war dann wieder gereizt und wurde deshalb enucleirt. In dem zweiten Falle sass der 6 mm lange, 2 mm breite und 1,5 cgr schwere Splitter hinter dem Ciliarkörper. Die Magnetspitze wurde nur in die Hornhautwunde eingeführt und hatte eine sonst ungewöhnliche Fernwirkung, indem der Splitter aus 4 mm Entfernung herangezogen wurde. Der Fall verlief sonst günstig, bei der letzten Prüfung $S = {}^{20}/_{100}$.

---

3) **Vordere Synechie ohne Perforation der Hornhaut,** von Prof. Carl Schweigger in Berlin.

S. theilt zwei Fälle von Keratitis interstitialis mit, in denen während des Bestandes der floriden Entzündung ohne vorhergegangeue Eröffnung der Vorderkammer diese so seicht und die Iris so entzündlich verdickt war, dass zwischen Vorderfläche der Iris und Hinterfläche der Hornhaut punktförmige Verwachsungen entstanden, wie sich daraus erkennen liess, dass nach Ablauf des Processes langgezogene, fadenförmige Synechien zwischen der den Pupillarrand umgebenden Erhöhung und der Descemetis gefunden wurden. Die Synechien wurden allmählich atrophisch und verschwanden zuletzt.

4) **Langes Verweilen eines Kupfersplitters in der Cornea, ohne Reizerscheinungen zu machen,** von W. Shaw Bowen, M.D., in Providence.

Der Kupfersplitter war ein Theil von einem Zündhütchen und hatte ohne Reizerscheinungen 20 Monate im Gewebe der Cornea gelagert. Nach der Entfernung des Fremdkörpers zeigte sich, dass derselbe, in graues Gewebe eingebettet, sonst aber glänzend und 1 mm lang war.

---

5) Ein Fall von Erblindung nach Fractur der Schädelbasis, von F. P. Capron, M.D., in Providence.

Nach einem Schlage mit einem Bierglas auf das l. Auge, das bis dahin gut war, während das r. Auge angeblich immer mangelhaft sah, sank plötzlich die Sehkraft bis auf die Unterscheidung von Hell und Dunkel. Abgesehen von der äusseren Verletzung der Umgebung des Auges war am Auge selbst nichts zu entdecken als eine deutliche, glänzend weisse Verfärbung der inneren drei Viertel der Pa. Die Diagnose wurde auf Quetschung des Opticus in Folge von Fractur der Wand des Canal. n. opt. gestellt. Im Verlauf der nächsten Monate änderte sich das verletzte Auge nicht weiter, während das ursprünglich sehschwache r. Auge sich bis auf fast volle S besserte.

---

6) Zur Lehre von der epidemischen Hemeralopie, von Dr. Theodor Kubli in St. Petersburg.

Unter 19,588 Augenkranken fand K. 320 Hemeralopen und zwar 241 Männer und 79 Frauen, sodass also das Verhältniss der Männer zu den Frauen wie 3 : 1 war. Die Kranken waren fast ausschliesslich orthodoxe Russen und kamen meist während der grossen Fasten, die sie streng einhalten. Die schlechte Ernährung ist ein wesentlicher, aber nicht der einzige Grund der Störung. Denn Schwache und Kranke werden nicht befallen, sondern gerade Männer im besten Alter. Die mangelhafte Ernährung ist ein begünstigendes Moment, die unmittelbare Ursache aber ist physische Anstrengung und die Einwirkung greller Beleuchtung. Hemeralopen sind sehr geneigt zu Wiedererkrankung. Schwangerschaft scheint ein prädisponirendes Moment zu sein. Veränderungen des Augenhintergrundes sowie Scotome wurden nicht gefunden, auch war S, Acc., GF. und Farbensinn normal. Das einzige pathologische Symptom war die Herabsetzung des Lichtsinnes. Die Hemeralopie ist somit eine Ermüdungserscheinung, die Reizschwelle für die Lichtempfindung ist vergrössert. Mit Aenderung der Diät verschwindet die Hemeralopie rasch. In Russland lässt sich aus naheliegenden Gründen diese Aenderung während der Fasten nicht durchführen. — Verf. hat von medicamentösen Mitteln keinen Erfolg gesehen und empfiehlt als das Beste gegen Hemeralopie den Genuss gekochter Leber, die übrigens vom Volke nicht als Fleischspeise angesehen wird.

---

7) Stereoskopische Bilder, von Dr. W. Kroll in Crefeld.

K. hat bei der Empfehlung seiner „stereoskopischen Bilder" behauptet, dass mittelst der stereoskopischen Uebungen sowohl die Muskulatur der Augen gestärkt werden könne, als auch die Sehkraft des schielenden amblyopischen Auges. In der vorliegenden Arbeit verwahrt sich nun K., der der Ansicht Schweigger's ist, dass die Amblyopie der Schielenden angeboren und nicht durch das Schielen hervorgerufen sei, gegen die Meinung, dass er glaube, die Sehschärfe der amblyopischen Augen (in Zahlen ausgedrückt) bessern zu können. Das sei nicht möglich. Die Quantität des Sehens bleibe dieselbe. Aber die Qualität lasse sich bessern, d. h. die Verwerthung des empfangenen Sinneseindruckes, wie sie die Uebung mit sich bringt. Verf. weist zur Bekräftigung des Gesagten darauf hin, wie Leute, die objectiv gemessen nicht bessere Sehschärfe oder besseren Farbensinn haben als andere, doch, durch Beruf oder Noth zur Uebung gezwungen, mehr zu erkennen im Stande sind als Ungeübte.

---

8) Congenitale Lähmung des 6. und 7. Hirnnervenpaares bei einem Erwachsenen, von Julian J. Chisolm, M.D., in Baltimore.

Eine Dame von 35 Jahren stellte sich wegen hypermetropischer Beschwerden vor. Dem Verf. fiel der starre Ausdruck ihres Gesichtes auf. Es ergab sich, dass die beiden Augen in seitlicher Richtung völlig unbeweglich waren, während sie sich leicht heben und senken liessen. In Folge gleichzeitig bestehender Facialisparalyse versagten die Lidschliesser den Dienst, sodass totaler Lagophthalmus bestand. Patientin sagte aus, dass ursprünglich die Augen nach innen geschielt hätten und später durch eine Operation (offenbar Myotomie) gerade gestellt worden seien. Die Unfähigkeit, nach aussen die Augen zu drehen, war also angeboren, die Unfähigkeit, sie nach innen zu bewegen, durch die Myotomie verursacht. Der Zustand ist sich von der Geburt an im Uebrigen völlig gleich geblieben. Diagnose: Congenitale Lähmung des 6. und 7. Nervenpaares.

---

9) **Bericht über 122 Extractionen von Altersstaar mit Eröffnung der Linsenkapsel durch die Kapselpincette**, von Dr. P. Silex, Assistent an der Universitäts-Augenklinik zu Berlin.

S. giebt eine sehr ausführliche Statistik über eine Serie von 122 Altersstaaroperationen, die unter Benutzung der Kapselpincette in der Schweigger'schen Klinik im Laufe von 14 Monaten operirt wurden. In $72{,}9^0/_0$ voller Erfolg (d. h. $S = {}^1/_8$ und mehr), in $22{,}2\,^0/_0$ Nachstaar (alle Fälle besserungsfähig) und in $4{,}9^0/_0$ Verlust. Die Sehschärfen sind durchschnittlich am 18. bis 21. Tage nach der Operation aufgenommen. Glaskörpervorfall, wie man ihn der in vorliegenden Fällen angewendeten Methode besonders vorwirft, hatte in $16{,}2^0/_0$ statt, d. h. in 20 Fällen (in 7 von diesen schloss sich an den Vorfall Nachstaar und Iritis an). Die gefürchteten secundären Folgen des Vorfalles konnte Verf. nach 4 Jahre dauernder Beobachtung nicht constatiren. Iritis trat 21 mal, also in $16{,}3^0/_0$ der Fälle auf. Verf. neigt zu der Ansicht, dass durch die ausgiebige Zerreissung der Kapsel die Kapselzipfel leichter an den Rand der ad maximum erweiterten Pupille sich anlegen können. Die Iritiden waren meist relativ gutartig. Dass nur einmal unter den 122 Fällen die Kapselpincette die Kapsel nicht fasste, während bei Förster unter 100 Fällen sie elfmal versagte, bezieht Verf. auf die Schweigger'sche Modification des Instrumentes (nach unten vorspringende Zähne).

Es folgen **Referate**. Dr. Ancke.

IV. The British Medical Journal. 1887. 30. July.

On the observation of the pupil as a guide in the administration of chloroform, by Henry J. Neilson, M.D.

Durch eine Anzahl klinischer Beobachtungen und Experimente an Hunden hat sich Verf. überzeugt, dass die in der Mehrzahl der Artikel, welche die Chloroformnarkose behandeln, beschriebenen Pupillensymptome falsch sind, und formulirt seine Resultate folgendermaassen:

1. Zuerst erweitert sich die Pupille, später contrahirt sie sich, wenn die Narkose tief wird, und erweitert sich wieder, wenn die Sensibilität wiederkehrt. Wird die Narkose zu weit getrieben, dann erweitert sich die Pup. ebenfalls, aber plötzlich und maximal. Letzteres ist ein Zeichen drohender Asphyxie.

2. So lange sich die Pup., entsprechend der Reflexerregbarkeit, auf Kneifen etc. erweitert, ist die Narkose unzureichend, wenigstens für schwerere Operationen.

3. Bei unbeweglicher und enger Pup. soll man kein weiteres Chloroform reichen; erst bei wieder eintretender Dilatation gebe man so viel, bis sie sich wieder contrahirt.

4. **Erbrechen ruft auch eine plötzliche Erweiterung der Pup. hervor.**

Bei den Experimenten an Hunden beobachtete Verf., dass der Blutdruck in der Carotis jedes Mal beträchtlich fiel, wenn die Pup. sich contrahirte, und dass nach dem Fortlassen des Chloroforms die Erweiterung nur eintrat, wenn der Blutdruck bis zu einer gewissen Höhe stieg. Da die Herabsetzung des Blutdruckes bekanntlich eine der hauptsächlichsten Gefahren der Chloroformnarkose bedeutet, so ist demnach die Beobachtung der Pup. von ausserordentlichem praktischem Werth.

---

6. August.

An adress delivered at the opening of the section of ophthalmology at the annual meeting of the British Medical Association, held in Dublin, by H. R. Swanzy, president of the Section.

S. erinnert in seiner Ansprache an seine Betheiligung bei der Gründung der ophthalmologischen Section auf dem Congress zu Cork, und hebt hervor, welche Wichtigkeit dieselbe in den seit damals verstrichenen 8 Jahren für den einzelnen Augenarzt erlangt hat. Ausserdem betont er, welche hohe Stellung die Augenheilkunde gerade in Irland einnimmt, wo drei akademische Körperschaften: The University of Dublin, The Royal University und The Conjoint Board of the Colleges of Physicians and Surgeons, die Ophthalmologie zu ihren Prüfungsfächern zählen. Die irischen Studenten bemühten sich deshalb, soviel praktische Kenntnisse in der Augenheilkunde zu erlangen, dass sie die alltäglichen Krankheiten erkennen und meist auch zu spiegeln verstehen.

---

3. September.

1) **Colour blindness: its present position in the mercantile marine service.** (Nach einem Vortrag auf dem Congress zu Dublin.) By T. H. Bickerton, oculist to the Liverpool Royal Infirmary.

Durchschnittlich sind $3{,}85^0/_0$ der männlichen Individuen farbenblind. Das würde für die auf den Kauffahrteischiffen Grossbritanniens beschäftigten Mannschaften, welche 1881 auf 120,122 geschätzt wurden, eine Anzahl von 4593 Farbenblinden ergeben. Es besteht nun allerdings seit 1887 eine Verfügung des Board of Trade, dass jeder Candidat für das Schiffer- und Matrosenexamen sich einer Prüfung auf Farbenblindheit unterziehen muss (d. h. ob er schwarz, weiss, roth, grün, gelb und blau von einander unterscheiden kann), aber es besteht auch kein Zweifel, dass die Prüfungen ganz unzuverlässig sind, wie denn von 85 anfänglich für farbenblind erklärten Candidaten bei einer zweiten, dritten oder vierten Untersuchung 31 doch als brauchbar erklärt worden sind.

Verf. bemühte sich, die Schiffseigner Liverpools für diese Frage zu interessiren und richtete an sie die folgenden zwei Fragen:

1. Halten Sie einen farbenblinden Offizier, Matrosen oder Capitain für fähig, auf einem Dampf- oder Segelschiff ein Commando zu führen?

2. Halten Sie einen Farbenblinden für brauchbar auf einem Ausguckposten?

Er erhielt hierauf 110 verneinende Antworten, 7 erwiderten Ja auf die erste und 7 Ja auf die zweite Frage. Einige Schiffsrhedereien lassen ihre Angestellten sogar unabhängig vom Board of Trade untersuchen, um ganz sicher zu gehen. Mit welcher Genugthuung es auch erfüllen muss, dass also die

Mehrzahl der Schiffseigner sich gegen die Anstellung farbenblinder Matrosen ausgesprochen hat, so bleibt es doch, so führt Verf. aus, zu bedauern, dass die Untersuchung viel zu spät angestellt wird, nämlich erst in einem Stadium, wo der Seemann am Ende einer langjährigen, anstrengenden Vorbereitungszeit die Vortheile seiner Carriere erwartet und sich darum betrogen sieht. Verf. führt eine Reihe persönlicher Erfahrungen an, welche einerseits beweisen sollen, welch' grossen Gefahren das schiffsreisende Publikum unter den gegenwärtigen gesetzlichen Bestimmungen ausgesetzt ist, und andererseits einen Nachdruck auf die socialen Bedenken legen sollen, welche gegen die zu spät vorgenommenen Untersuchungen zu erheben sind.

In der Discussion über diesen Vortrag betont Dr. Argyll Robertson die Nothwendigkeit einer periodischen Nachprüfung wegen etwaiger Intoxicationsamblyopien. Nettleship empfiehlt, alle Unglücksfälle, die auf Verwechselung von Signalen zurückzuführen sind, zu sammeln; Story, das Unterhaus für die Frage zu interessiren.

---

2) The use of eserine drops quickly followed by symptoms of poisoning, by J. Vose Solomon.

S. hat nach einer einmaligen Einträufelung einer ungefähr 1 % Eserinlösung bei einem kräftigen, gesunden Mädchen von $10^1/_2$ Jahren Uebelkeit eintreten sehen, welcher 4 Stunden später bei nochmaligem Einträufeln Erbrechen folgte.

---

3) Intracapsular injection in the extraction of cataract, by William A. Mc Keown.

Verf. wendet sich in dieser Zuschrift an die Redaction gegen falsche Auslegungen seines auf dem Congress zu Dublin gehaltenen Vortrages. Er vergleicht seine Resultate mit denen von vier bewährten Hospitälern und sucht zu beweisen, wie viel günstiger sich dieselben trotz einer grossen Anzahl unreifer Cataracten dank der Ausspülung der Vorderkammer stellten. Seine Resultate sind bei 81 Cataracten, 13 ganz und 9 ziemlich unreifen Staaren: 10 % Glaskörperaustritt, 2,4 % ungenügende Entleerung der Corticalreste, 5 % Verluste und Fehloperationen.

---

17. September.

1) Miners nystagmus, by J. S. Taylor.

T. führt den Fall eines Grubenarbeiters an, welcher an Anfällen von Nystagmus litt, ohne dass er jemals mit gebeugtem Oberkörper hatte arbeiten brauchen. Die Anfälle traten zuerst nach einer acuten Krankheit auf, die ihn sehr herunterbrachte. Verf. bringt das Auftreten des Nystagmus mit der schlechten Beleuchtung in Zusammenhang, bei welcher Pat. beständig arbeiten musste, und hält den Nystagmus der Grubenarbeiter für eine rein locale Affection der Augenmuskeln, welche mangelhafte Beleuchtung allein im Stande ist, hervorzurufen. Dies soll auch die Beobachtung eines Nystagmus bestätigen, welchen Verf. bei einem 2 Monate alten Kinde in Folge von Leucoma adhaerens ex blennorrhoea sich entwickeln sah.

---

2) Intracapsular injection in the extraction of cataract.

H. R. Swanzy verwahrt sich gegen die Anführung der Statistik des National Eye and Ear Infirmary durch W. Mc Keown, weil dieselbe in eine Zeit gehört, welche 11 Jahre zurückliegt und deshalb nicht einer Zusammenstellung

moderner Operationsverfahren und deren Resultaten gegenübergestellt werden dürfe. — Charles G. Lee erklärt sich mit dem Ausspülungsverfahren ausserordentlich zufrieden.

24. September.

1) **On the etiology and treatment of convergent squint**, by Simeon Snell.

2) **Squint-concomitant convergent**, by Philipp H. Mules.

3) **Some clinical facts in connection with concomitant squint**, by W. W. Adams Frost.

4) **Binocular vision after strabismus operations**, by E. Landolt.

5) **Remarks on the amblyopia and etiology of strabismus**, by George A. Berry.

6) **Discussion on strabismus.**

Die Schielfrage beschäftigte vorzugsweise die ophthalmologische Section des diesjährigen Congresses der British Medical Association.

Als erster Redner behandelte Snell in umfangreicher Darstellung die Aetiologie und Therapie des Strabismus convergens. Nachdem er der Theorien von Donders, Schweigger, Graefe, Stilling, Schneller u. A. gedacht hat, spricht er sich im Ganzen zu Gunsten von Donders aus, giebt aber zu, dass neben der Association von Hypermetropie und convergentem Schielen auch noch andere Ursachen sich geltend machen können, besonders die von verschiedenen Autoren angeführten bestimmten Anlagen der geraden Augenmuskeln. — Hinsichtlich der Therapie macht er den üblichen Weg durch, indem er die Ametropie corrigirt, eine Atropincur verordnet und junge Kinder mit dem schielenden Auge allein üben lässt, während das Fixiren kleiner und naher Gegenstände zur Verhütung überflüssiger Accommodation vermieden wird. Die Operation, welche er gewöhnlich nicht über das fünfte Jahr hinausschiebt, beginnt er an dem schielenden Auge und fügt, wenn nöthig, nach Verlauf einer Woche die Tenotomie des anderen Rectus internus hinzu. Nach der Operation werden die Correctionsgläser sofort verordnet; am besten gleicht die Operation das Schielen nicht vollständig aus, sondern überlässt die weitere Besserung der Wirkung der Gläser. Was die Technik der Operation anlangt, so zieht Vortr. die Durchschneidung des Muskels von oben her der üblichen von unten her vor. Von der Vorlagerung der Tenon'schen Kapsel, wie sie Wecker, Knapp und Abadie lieben, hat er noch keinen Gebrauch gemacht. Die von Michel für Lähmungen empfohlene passive Uebung der Muskeln, die jetzt auch von Spalding und Alt für den Strabismus verwerthet wird, hat er zwei Mal angewendet, in einem Falle mit ausgezeichnetem Erfolge.

Mules stellt eine grosse Reihe von Thesen auf, die das Resultat seiner klinischen Erfahrungen enthalten. Sie lassen sich in einem kurzen Referat nicht wiedergeben. Nur Einiges sei hervorgehoben, was zugleich die Stellung des Vortr. zur Therapie markirt. Man solle in der Behandlung des Schielens den Fingerzeig verwerthen, den die Natur durch die Hypertrophie des Ciliarmuskels gegeben, und darum 1. die Hyperopie unter Atropin genau bestimmen, in einem möglichst frühen Alter, also am besten mittelst der Retinoskopie, 2. nicht voll-

ständig corrigiren, um für die Entwickelung des Ciliarmuskels noch einen Stimulus zu erübrigen, 3. diese durch Eserin oder Pilocarpin, wenn nöthig, befördern, 4. anhaltenden Gebrauch von Atropin vermeiden, welcher die natürliche Compensation hindert, und 5. allmählich schwächere Gläser tragen lassen, bis gar keines mehr nöthig und facultative Hyperopie eingetreten ist. — Eine Amblyopie durch Suppression der Netzhautbilder erkennt Vortr. nicht an. — Das concomitirende convergente Schielen ist die Folge einer Hyperopie, welche das Centrum der Convergenzbewegungen mittelst der Accommodation in Anspruch nimmt zu einer Zeit, wo die binoculare Fusion noch nicht etablirt war.

Frost fasst seine Erfahrungen dahin zusammen: Das concomitirende convergente Schielen ist die directe Folge der Hypermetropie und die Disposition dazu steht im Verhältniss zu dem Grade der Ametropie. Dass die Amblyopie eine Folge des Schielens ist, ist nicht bewiesen; ebensowenig, dass sie vor dem Schielen schon bestanden hat: aber die Wahrscheinlichkeit neigt sich der letzteren Annahme zu. Die Schielenden sind in einem über die physiologischen Grenzen hinausgehenden Maasse fähig, Netzhautbilder zu unterdrücken. Selbst in den Fällen von alternirendem Schielen, wo die Patienten beide Augen zugleich zu gebrauchen im Stande sind, thun sie es nur selten aus freien Stücken.

Landolt redet der stereoskopischen Uebung zur Anregung des binocularen Sehens das Wort, sei es vor der Operation, um diese zu ersetzen, sei es nach derselben, um ihren Effect zu ergänzen oder zu sichern. Er ist durch eine Reihe glücklicher Heilungen, bei welchen er sich mittelst des Hering'schen Fallversuches von dem Vorhandensein des binocularen Sehactes überzeugt hat, von den Vorzügen dieser Exercitien durchdrungen. Einige Beispiele aus seiner Praxis erhärten seine Behauptungen.

Berry endlich kommt in seinem Vortrage zu dem Schlusse, dass es eine Amblyopie giebt, welche die Ursache des Schielens ist, ebenso aber auch eine Amblyopie, welche durch das Schielen bedingt ist. Erstere ist häufiger als letztere. — Gegen die Annahme von Structurveränderungen in den Muskeln (Graefe) oder tonischen Contracturen (Schweigger) sprechen die klinischen Symptome beim Schielen, für dieselbe steht aber noch jeder positive Beweis aus. — Das permanente, ebenso wie das accommodative Einwärtsschielen ist die Folge einer Innervation der Convergenz, die sich im ersten Falle nur dadurch auszeichnet, dass sie andauert.

In der Discussion führt Dr. Argyll Robertson die Beziehung zwischen Hornhautulceration und Einwärtsschielen an und hält es für nicht unwahrscheinlich, dass die Reizung der Cornea durch die Bewegungen der Lider die Einstellung der Cornea im inneren und äusseren Augenwinkel veranlasse. — Bei der Operation behält auch er gern ein gewisses Maass von Convergenz zurück.

Mr. Frank H. Hodges verordnet die Correctionsbrille auch kleinen Kindern, selbst unter vier Jahren, und hat dadurch das Schielen zurückgehen sehen. Neben der Correction der Hyperopie lässt er sich die Separatübung des schielenden Auges angelegen sein. Wenn nach drei Monaten kein Effect zu constatiren ist, macht er die Tenotomie, nach welcher er den Rectus externus besonders zur Thätigkeit anregen lässt. Eine Tenotomie am anderen Auge hat er dann nur in seltenen Fällen von excessivem Schielen nachzuschicken.

Mr. Robert W. Doyne räth, von der Operation abzustehen, solange sie nur aufzuschieben ist, weil dieselbe vielleicht einen Astigmatismus erzeugt, welcher dann bei dem in der Entwickelung begriffenen Auge junger Kinder nicht mehr durch den Einfluss des Internus compensirt werden kann. Er corrigirt das fixirende Auge vollkommen, das schielende sogar mit 3 Dioptrien über und

atropinisirt beide. Danach werde das Schielen allmählich alternirend; dann hört die Uebercorrection auf und unter Atropingebrauch führt die richtige Correction zur vollständigen Heilung.

Mr. Priestley Smith spricht sich zu Gunsten der Donders'schen Theorie aus und knüpft einige Bemerkungen über die Coordination von Accommodation und Convergenz an.

Mr. Swanzy glaubt an die congenitale Amblyopie beim Schielen deshalb, weil sie nicht progressiv ist. Hinsichtlich der Operation zweifelt er die Möglichkeit einer präcisen Dosirung der Rücklagerung, wie sie in Deutschland betont wird, an.

Mr. Snell empfiehlt, die strittigen Fragen von einem Comité bearbeiten zu lassen, welches sich das Sammeln von klinischen Beobachtungen zur Aufgabe stellt.

---

7) **A bundle of eyelashes with their bulbs lodged in the lower canaliculus,** by J. Vose Solomon.

S. fand in dem unteren Thränenröhrchen eines Pat. ein Bündel Cilien vor, welche, was das Eigenthümliche an dieser Beobachtung ist, jede einzeln eine vollkommene und gut entwickelte Haarzwiebel besassen.

---

15. October.

Sarcoma of left eye: excision: no recurrence one year after operation. (Bombay Eye and Ear Infirmary.)

Das in Rede stehende Sarcom bei einer 50 jähr. Pat. ragte aus der Orbitalhöhle hervor und verdrängte den Bulbus stark nach unten. Sein Wachsthum war ein rapides. Es war stark vascularisirt, denn es blutete bei der leisesten Berührung. Das Auge konnte nicht mehr ophthalmoskopirt werden, sah aber schon viel schlechter als früher. 14 Tage nach der Exstirpation des Tumors sammt dem Bulbus wurde Pat. entlassen. Ein Jahr später zeigte sich noch keine Spur eines Recidives.

---

12. November.

Colour-blindness in the mercantile marine service. (Leitartikel.)

Der Artikel knüpft an den Vortrag von Dr. Bickerton an und rügt gleich diesem die Unsicherheit der Untersuchung auf Farbenblindheit, wie sie von dem Board of Trade gehandhabt wird. Ein inzwischen von dem letzteren herausgegebener Bericht hebt hervor, dass die Untersuchungen schon darum für sehr streng angesehen werden müssten, weil nicht weniger als 6,78 $^0/_0$ der Candidaten jährlich zurückgewiesen werden. Diese Thatsache ist aber nur geeignet, noch grössere Bedenken wachzurufen. Denn es klingt befremdlich, dass, während nach der allgemeinen Statistik nur ca. 4 $^0/_0$ aller männlichen Individuen farbenblind sind, bei den Seeleuten, von denen viele wirklich Farbenblinde sich zudem von der Untersuchung fernhalten, ein viel grösseres Contingent Farbenblinder festgestellt wird. Dann bleibt nach dem Bericht immer noch die Thatsache stehen, dass die Prüfung nur für Candidaten höherer Schiffsfächer gilt und dass selbst von diesen Posten wirklich für farbenblind erklärte Individuen nach dem gültigen Reglement nicht unter allen Umständen ausgeschlossen sind. Das Selbstvertrauen des Board of Trade scheint übrigens auch nicht sehr gross zu sein, denn es ist erlaubt, dass die Untersuchung von für farbenblind erklärten Personen nach Belieben oft von derselben Behörde wiederholt wird. Es ist dabei vorgekommen, dass in einem einzigen Jahre nicht weniger als 9 Personen

nachträglich erlangten, dass das ursprüngliche Urtheil auf Farbenblindheit umgestossen wurde. Die bestehenden Reglements erheischen dringend eine Abänderung, wenn nicht das reisende Publikum von steter Gefahr bedroht werden soll.

10. December.

1) **Operative treatment of squint,** by Ch. Bell Taylor.

T. macht die Tenotomie „von oben", wie sie Snell in seinem Vortrage (s. o.) gut hiess, schon seit Jahren. Er schneidet dicht unter dem Rande der Internus ein, führt den Schielhaken durch die Incision ein und unter dem Muskel hinweg nach dem oberen Rande durch, wo er eine Contrapunction macht. Auf dem Haken schneidet er dann von oben nach unten den Muskel durch, indem er die Conjunctiva stehen lässt. Gewöhnlich macht er in Pausen die Tenotomie auf beiden Seiten. Er behält lieber etwas Convergenz zurück, weil eine unmittelbare vollständige Ausgleichung häufig zu Divergenz führt.

2) **A cucaine strabismus hook,** by Edgar A. Browne.

Zur Anästhesirung des subconjunctivalen Gewebes hat B. die Einrichtung getroffen, dass der Schielhaken, hohl und an seinem gebogenen Ende mit vier Oeffnungen versehen, mittelst eines Gummiballons oder einer Pravaz'schen Spritze mit einer Cocaïnlösung gefüllt werden kann, so dass letztere bei einem Druck auf den Ballon aus dem Haken selbst während seiner Einführung in die Gewebe eindringt.

17. December.

Rapid staining of the conjunctiva by nitrate of silver, by Henry C. Ensor.

E. sah bei Anwendung einer sehr schwachen (1 : ca. 500) Höllensteinlösung gegen chronische Ophthalmie schon binnen 10 Tagen eine deutliche Argyrosis der Bindehaut eintreten, die drei Monate nach der ersten Application noch unverändert fortbestand.

24. December.

1) **Cucaine in strabismus operations,** by Lloyd Owen.

O. anästhesirt bei Schieloperationen das subconjunctivale Gewebe durch Einträufelung von Cocaïn mittelst einer Pipette, bevor er den Haken einführt. Die Operation ist dann völlig schmerzlos.

2) **On dividing the rectus tendon from above in the operation for squint,** by Simeon Snell.

S. betont noch einmal die Vorzüge der Tenotomie von oben her: Der Operateur befindet sich hinter dem Pat., sodass dieser die Instrumente nicht sehen braucht. Man schneidet leichter von oben nach unten, als umgekehrt. Die Caruncula lacrymal. hat weniger Neigung zurückzusinken, weil sie und die halbmondförmige Falte mehr mit dem unteren Theil der Bindehaut zusammenhängt, als mit dem oberen.

31. December.

Retrospect 1887: Ophthalmology.

Im Jahre 1887 hat sich die ophthalmologische Gesellschaft eingehend mit der Intoxicationsamblyopie beschäftigt und ist dabei im grossen Ganzen zu dem Resultate gelangt, dass der Abusus tabaci die hauptsächlichste, wenn nicht die

einzige Ursache der Amblyopie ist. Die Untersuchungen Uhthoff's über alkoholische Sehnervenatrophie bekunden etwas Gegentheiliges. — Die Lehre von den conjugirten Bewegungen des Auges erhielt durch Gowers' Vortrag über diesen Gegenstand einen werthvollen Beitrag; ebenso wurden interessante Beobachtungen über den Nystagmus mitgetheilt. — Die Schieltheorien fanden auf dem Dubliner Congress eine eingehende Würdigung und Kritik. — Die Exenteratio bulbi mit Mules' Modification hat sich noch immer keine unbedingten Anhänger erworben, während sie in Deutschland (Halle) in grösserem Umfange geübt zu werden scheint. — Dr. Mc Keown's Ausspülung der Vorderkammer bei Cataractextraction ist, wenigstens auf dem Dubliner Congress, entschieden verworfen worden.

Aus der Literatur des vergangenen Jahres werden hervorgehoben:

Dr. Fergus' Uebersetzung des Lehrbuches von Meyer, die neue Auflage von Nettleship's Handbuch, das Compendium der Ophthalmochirurgie von Carter und Frost und die neue Ausgabe von Gowers' Krankheiten des Gehirns. Von den deutschen Veröffentlichungen werden rühmend genannt: Deutschmann's Monographie über Stauungspapille, Stilling's Abhandlung über die Kurzsichtigkeit und Nordenson's Netzhautablösung. Ferner wird Swan Burnett's Abhandlung über den Astigmatismus, sowie Prentice's Einfache und zusammengesetzte Linsen lobend erwähnt. Im letzten Monat sind noch die werthvollen Transactions of the Ophthalmological Society erschienen.

Im Jahre 1887 hat die Wissenschaft den Verlust zweier hervorragender Ophthalmologen zu beklagen gehabt: Horner und v. Arlt gehören nicht mehr zu den Lebenden.

Peltesohn.

V. The Royal London Ophthalmic Hospital Reports. Part. IV. 1887. July.

1) **On some of the forms of congenital and infantile amblyopia**, by E. Nettleship.

N. bespricht an der Hand einer grossen Anzahl von einschlägigen Krankengeschichten die gemeinhin zur Beobachtung kommenden angeborenen oder im Kindesalter sich entwickelnden Amblyopien und versucht sie in folgende Gruppen einzutheilen:

1. Chorioretinitis und Hyalitis durch Lues congenita, ganz ähnlich der bei erworbener Lues im secundären Stadium auftretenden Form.

2. Mikrocephalie mit grober Chorioiditis, anscheinend nicht syphilitisch.

3. Amblyopie ohne Papillitis nach einer Meningitis od. dergl.

4. Amblyopie ohne jede ophthalmoskopische Veränderung bei Idioten. Hier reagirt die Pup., auch wenn von Geburt an nicht einmal Lichtschein bestand, ganz regelmässig auf Licht.

5. Amblyopie bei hohen Graden von Hypermetropie und solchen von Myopie, wo nicht Veränderungen am Hintergrund zur Erklärung herangezogen werden können. In manchen Fällen dieser Gruppe besteht Nystagmus. Die Frage bleibt offen, ob er die Amblyopie oder letztere ihn hervorrufe. Es müsste erst festgestellt werden, ob Nystagmus bei der Geburt stets vorhanden ist.

6. Amblyopie bei albinotischen Individuen, gewöhnlich mit Nystagmus, aber keineswegs mit besonderen Refractionsfehlern behaftet.

7. Amblyopie bei Nachtblindheit (bei Retinitis pigment., Schneeblindheit, chron. Glaucom, Hysterie, Myopia excess.).

8. Nachtblindheit ohne Pigmentirung der Retina (Retinit. pigm. sine pigment.). Die hier bisweilen beobachteten zarten, als weisse Flecken bekannten

Veränderungen im Pigmentepithel sind schon sehr frühzeitig wahrzunehmen und bleiben stationär. Daher ist ihre Entstehung wohl in die intrauterine Lebensperiode zu verlegen.

9. Tagblindheit, d. h. Amblyopie mit totaler Farbenblindheit. Diese Form ist angeboren, steht auch in Beziehung zu Blutsverwandtschaft der Vorfahren und zeigt keine charakteristischen Veränderungen beim Augenspiegeln. Verf. erinnert sich nur eines einzigen Falles, wo totale Farbenblindheit nicht mit Amblyopie, und nur weniger, wo sie nicht mit Tagblindheit verbunden war.

In allen diesen letzteren Gruppen sind beide Augen amblyopisch. Es folgen nun die Gruppen, wo nur ein Auge schlechte Sehkraft hat, in Folge von Neuritis retrobulbaris oder Verletzung des Sehnerven oder des Schädels, in Folge von Anisometropie (hier ist es hauptsächlich die Hypermetropie, welche zur Amblyopie führt, weil myop. Augen zum Nahesehen gebraucht werden), wo mit wenigen Ausnahmen das stärker ametropische Auge amblyopisch ist, und in Folge von Strabismus.

Hier geht Verf. auf die beiden einander gegenüberstehenden Theorien des Strabismus ein und sucht zu zeigen, welche Thatsachen für die eine und welche Erwägungen für die andere sprechen. Die Annahme einer congenitalen Amblyopie beim Schielen würde voraussetzen lassen, dass auch unter den nicht schielenden Kindern Amblyopien gefunden werden, dass der Defect der Sehkraft unabhängig von der Refraction und namentlich von der ungleichen Refraction beider Augen sei, und dass man auch gleichzeitig auf demselben Auge einen Defect der Farben- und Lichtperception nachweisen könne. So wenig Beweise hierfür zu liefern seien, sprechen aber eine Reihe von Umständen indirect für die congenitale Amblyopie und gegen die Theorie der „Amblyopia ex anopsia" (Suppressionstheorie). Damit meint Verf. die ganze Reihe der immer wieder angeführten Beobachtungen bei spät operirten angeborenen Staaren, die Nutzlosigkeit von Separatübungen des schielenden Auges, die Persistenz der Amblyopie trotz der Beseitigung des Schielens, die Unfähigkeit der Pat., bei langdauernden, selbst angeborenen Muskellähmungen die Diplopie zu unterdrücken, endlich den geringen Einfluss, den die doch nothwendige Suppression der Netzhautbilder bei alternirendem Schielen hat. Verf. hat beobachtet, dass bei letzteren Fällen, wenn auch oft nicht die Sehschärfe an sich leidet, doch das gewöhnlich schielende Auge eine geringere Ausdauer beim Lesen in der Nähe zeigt.

Verf. meint, wenn die beiden Theorien gegen einander abgewogen werden sollen, dass die Suppressionstheorie noch unbewiesen, die andere dagegen durch diese Reihe von directen und indirecten Hülfsmomenten gestützt sei. Viel würde zu der Lösung dieser Frage eine bessere Kenntniss der associirten Function beider Sehcentren beitragen, namentlich würde der Nachweis von analogen einseitigen angeborenen Defecten des Gehör- oder Geruchsorganes die Annahme einer angeborenen Amblyopie beim Schielen stützen.

---

2) **Curator's pathological report,** by J. B. Lawford.

Cases of intraocular sarcoma.

19 Fälle von Aderhautsarcom, die in der Zeit vom Juni 1884 bis Juni 1887 in Moorfield's Hospital enucleirt wurden, sind es, die Verf. mit genauen Angaben der Autopsie und des mikroskopischen Befundes schildert. Er selber fasst die Ergebnisse seiner sehr ausführlichen Mittheilungen zum Schlusse kurz folgendermaassen zusammen: 14 Fälle betrafen das männliche, 5 das weibliche Geschlecht. Das durchschnittliche Alter bei den Männern war 55 Jahre, bei den Frauen 42. Der jüngste Pat. war eine 33jährige Frau, der älteste ein

70jähriger Mann. — Ein locales Recidiv wurde in zwei Fällen (Unterlid und Orbita bildeten den Ausgangsort der neuen Geschwulst) beobachtet; in zwei anderen Fällen scheint das Sarcom Metastasen gemacht zu haben. Die übrigen befanden sich längere Zeit nach der Operation wohl; das längste Intervall ohne Recidiv beträgt in dieser Beobachtungsreihe zwei Jahre.

Eine hereditäre Belastung lag in zwei Fällen sicher vor, wahrscheinlich in einem weiteren; in vier Fällen konnte sie mit Bestimmtheit ausgeschlossen werden; bei den übrigen liess die Anamnese im Stiche.

In vier Fällen, wahrscheinlich auch in einem fünften, entwickelte sich der Tumor in einem schon vorher erblindeten Auge. In fünf Fällen mochte ein Trauma mit der Entwickelung der Geschwulst in einem Zusammenhange stehen, der allerdings durch das Zeitintervall zwischen beiden nicht gerade wahrscheinlicher gemacht wurde.

Die Tension des Bulbus zur Zeit der Enucleation war in der überwiegenden Mehrzahl der Fälle erhöht. Zwei Male lag nur ein geschrumpfter Augapfel vor.

In einem Falle war bereits sympathische Ophthalmie eingetreten, die durch die Beseitigung der Geschwulst nicht geheilt werden konnte.

In einem einzigen Falle durchsetzten die Sarcomzellen die Linsensubstanz, in welche sie kurz hinter dem Aequator, wo die Kapsel von Natur viel dünner und weniger widerstandsfähig ist, als vor dem Aequator, eingedrungen zu sein schien. (Hierzu 2 Tafeln.)

---

3) **On anophthalmos,** by E. Treacher Collins, Senior House Surgeon.

Verf. schildert einen Fall von Anophthalmus bilateralis und schliesst eine Uebersicht über die gesammte Literatur dieser Anomalie an. Seine eigene Beobachtung betraf einen 9 Wochen alten Knaben, das fünfte, im Uebrigen gesunde Kind gesunder Eltern, bei welchen Blutsverwandtschaft und Heredität nicht in Betracht kamen. Die Lidspalten waren sehr klein (7 resp. 6 mm) und nahmen an dem allgemeinen Wachsthum nicht theil, ebenso die Lider, welche dabei normale Gestalt hatten und mit Wimpern versehen waren. Thränenpunkte existirten nicht, doch functionirten die Thränendrüsen.

Die in der Literatur bisher erwähnten 30 Fälle von doppelseitigem und 12 Fälle von einseitigem Anophthalmus analysirte Verf. nach Alter, Geschlecht, Heredität, Coexistenz anderweitiger Deformitäten und geistiger wie körperlicher Entwickelung. Er fand hierbei, dass nur in vereinzelten Fällen eine hereditäre Belastung vorlag, in den meisten die Eltern und die übrigen Geschwister gesund waren, anderweitige Deformitäten (Hasenscharte, Polydactilie, Schädelmissbildung, äusserer Nasenverschluss etc.) in sehr wenigen Fällen nachgewiesen werden konnten, und in der Majorität der Fälle auch die Intelligenz und körperliche Entwickelung wenig zu wünschen übrig liessen. Die beiden Geschlechter waren ziemlich gleichmässig betroffen und nur in Ausnahmefällen erreichten die Pat. die Zeit der Pubertät.

In 9 Fällen von bilateralem Anophthalmus wurde die Section gemacht. Nirgends wurde eine Spur eines Augapfels oder von etwas ähnlichem aufgefunden, in keinem Falle auch sah man den Opticus in die Orbita eintreten; in fünf Fällen fehlte auch das Chiasma. In diesen Fällen hat sich allem Anschein nach entweder keine primäre Augenblase aus der vorderen Hirnblase hervorgewölbt, oder die Entwickelung der secundären Augenblase ist unterblieben. Trotz des vollständigen Mangels des Augapfels bleiben die vom Epiblast und Mesoblast herstammenden Adnexa des Auges nur wenig in der Entwickelung zurück.

Gerade umgekehrt verhält es sich bei dem sogen. Cryptophthalmus, wo, wie vier Sectionen gelehrt haben, die von der secundären Augenblase gebildeten Theile vollkommen ausgebildet waren, während die Lider, Bindehautsäcke und die übrigen vom Meso- und Epiblast gebildeten Theile fehlten oder eine Missbildung zeigten. (Hocquart, Archives d'ophth. Vol. I. p. 289.)

Die Aetiologie der in Rede stehenden Missbildung wird vom Verf. mit einem gelegentlichen heftigen Schrecke während der Schwangeschaft in Zusammenhang gebracht; doch giebt er selber den Einfluss eines solchen psychischen Affectes, wie er in 12 Fällen nachweisbar war, nur für die ersten vier Wochen nach der Conception zu, da die Augenblase schon sehr frühzeitig sich zu entwickeln beginnt.

(Inzwischen hat Perlia einen neuen Fall von monolateralem Anophthalmus in den klin. Monatsbl. f. pr. Augenheilk. im Mai 1887 veröffentlicht. D. Ref.)

Peltesohn.

VI. The Ophthalmic Review. 1887. October.

1) Two cases of „concussion cataract“, by J. B. Lawford.

In beiden Fällen fand Verf. bei der Section des enucleirten Auges einen Riss in der hinteren Linsenkapsel. Die Cataracta traumatica e contusione scheint ihm deshalb keineswegs, wie die Mehrzahl der Autoren wegen mangelnder ophthalmoskopischer Merkmale anzunehmen geneigt ist, aus der blossen Erschütterung hervorzugehen. Er glaubt auch, dass man bei sorgfältigerer Augenspiegelung häufiger die Läsion der Linsenkapsel in vivo beobachten würde.

---

2) The position of the false image in ocular paralysis, by Alex. S. Patton.

Verf. versucht es, eine mnemotechnische Erleichterung für die Vorstellung der Doppelbilder bei den mannigfachen Augenmuskellähmungen zu bieten. Seine Methode ist aber nur für eine einfache Muskellähmung anwendbar und hat die Kenntniss der anatomischen Lagerung der verschiedenen Muskeln zur Voraussetzung. Wer die letztere besitzt, bedarf keiner mnemotechnischen Kunststücke; für die Mehrzahl der in der Praxis vorkommenden Lähmungen von Muskelgruppen wirkt die Methode eher verwirrend.

Es folgen **Referate** und **Gesellschaftsberichte.**

1887. November.

1) The tarsocheiloplastic operation for the cure of trichiasis, by Dr. E. van Millingen, of Constantinople.

Verf. theilt seine Methode der Trichiasisoperation mit, wie er sie seit fast zehn Jahren an 280 Pat. vollzogen hat. (Die Zahl der Trachomatösen, die Verf. in diesem Zeitraum sah, betrug nicht weniger als 3304 Pat. Davon litten 401 an Trichiasis). Er weist vorher den Irrthum nach, welcher den älteren Operationen zu Grunde lag, und welcher auf einer ungenügenden Auffassung des pathologischen Vorgangs an dem erkrankten Lid beruht. Die beträchtliche Verkürzung der Bindehautoberfläche am Lid übt einen Zug auf die Hautoberfläche aus, die Cilien werden einwärtsgezogen, dadurch aber der Mechanismus in der Action des M. orbicularis modificirt, welcher dann nicht mehr gleichmässig seinen Druck auf die gesammte Oberfläche des Lids ausübt. Die perverse Action des Schliessmuskels sei aber eben nur eine secundäre Erscheinung, nicht die Ursache der Trichiasis. Die Operationen, welche sich nur die Ver-

kürzung der Hautoberfläche des Lids zur Aufgabe machen, können nur gelingen, wenn dieselbe mindestens so stark als die conjunctivale Verkürzung gemacht wird. Das würde aber in vielen Fällen zu einem unerträglichen Lagophthalmus führen. Aber auch in Fällen, wo die Bindehaut nur ein wenig retrahirt erscheint, droht eine nachträglich fortschreitende Verkürzung einen günstigen Operationseffect aufzuheben. Deshalb verfährt Verf. folgendermaassen: Indem er zwischen der Bindehaut- und Hautoberfläche des Lids den Zusammenhang löst und durch Einpflanzung einer unbeweglichen Fläche in den Zwischentheil eine Art Barriere herstellt, gelingt es ihm, den Einfluss der Retraction der Conjunctiva auf die Hautoberfläche aufzuheben. Er spaltet demgemäss den intermarginalen Theil, wie in Arlt's Operation, und trennt den die Cilien tragenden Lappen so weit ab, dass der Spalt in dem centralen Theil 3 mm breit klaffen kann. Durch Nähte, welche durch Falten der Oberlidcutis gezogen werden, gelingt es den Spalt offen zu halten, und zwar für mindesten 24 Stunden. Sobald die Blutung steht, wird ein $2-2^1/_2$ mm breiter Schleimhautlappen der Lippe entnommen, der Länge nach in den Spalt hineingepasst und mittelst Baumwolle angepresst gehalten. Nähte werden zur Befestigung nicht benutzt. Das operirte Lid wird darauf mit einer dicken Schicht Jodoformvaselin bedeckt, und der Verband über beide Augen angelegt. Nach 24 Stunden wird der Verband erneuert, die Nähte am Oberlid werden aber nicht vor dem zweiten Tage entfernt. In Fällen von partieller Trichiasis zieht Verf. es vor, lieber gleich eine totale Spaltung und Schleimhauteinpflanzung zu machen, weil er die partielle Trichiasis nur für den Beginn einer vollkommenen hält.

Bei keinem der von ihm so operirten Pat. sah Verf. später eine Neigung zu Recidiven, selbst bei Pat., die anderswo schon wiederholt ohne dauernden Erfolg operirt worden waren.

---

2) **Abstracts of lectures on the intraocular muscles of mammals and birds,** by Walter H. Jessop, M.B.

Der Artikel bespricht die Einwirkung von Atropin, Cocaïn, Eserin, deren Combinationen, von Homatropin, Hyoscin, Pilocarpin und Muscarin auf die Pupille, den Oculomotorius und Ciliarnerven, auf den Sympathicus, Trigeminus und den Ciliarmuskel im Einzelnen. Die zahlreichen Angaben, die Verf. auf Grund seiner physiologischen Experimente an Thieren macht, lassen sich in einem kurzen Referat nicht wiedergeben. Nur soviel sei erwähnt, dass das Atropin direct auf die glatten Muskelfasern der intraocularen Muskulatur einwirkt, dass es daher bei den Vögeln gar keine Lähmung der Pupille hervorruft und bei den Kaninchen nur eine mässige. Cocaïn wirkt durch Erregung der Sympathicusfasern in den pupillenerweiternden Nerven; es ist wahrscheinlich, dass es auf die Endigungen der langen Ciliarnerven einwirkt und so eine Erschlaffung des Ciliarmuskels hervorruft. Eserin reizt die glatte Muskulatur direct zur Contraction. Die Eserineinwirkung kann durch nachhaltige Atropinisirung stets aufgehoben werden. Cocaïn verstärkt eine mittlere Atropinmydriasis. — Eserin beeinträchtigt stets die Cocaïnerweiterung der Pupille. — 26 Theile einer $2\,^0/_0$ Cocaïnlösung halten einem Theil einer gleichen Eserinlösung das Gleichgewicht. Die Hyoscinmydriasis lässt sich durch Eserin nicht beschränken.

1887. December.

1) **Ivory exostosis of orbit removed by drilling,** by Karl Grossmann, Liverpool.

Verf. beschreibt den Fall einer doppelseitigen Exostose der Orbita, in welchem das eine Auge durch Verdrängung aus der Augenhöhle der Suppuration und völligen Zerstörung verfallen war, während das andre sich ebenfalls schon anschickte, verloren zu gehen. Die Exostose dieser Seite, welche elfenbeinhart war, mit breiter Basis in einem oberen Winkel der Orbita entsprang und anscheinend sich in den Sinus frontalis erstreckte, konnte Verf. nur in der Weise entfernen, dass er mit einem Drillbohrer tiefe Löcher in die ganze Basis der Geschwulst dicht nebeneinander bohrte und dann die Septa zwischen ihnen mit einem seitlich wirkenden Drillbohrer durchtrennte. Ein Meissel hätte in diesem Falle im Stich gelassen. Das Auge nahm später wieder seine normale Lage ein, und die Sehkraft stellte sich völlig wieder her.

---

2) **The Bowman lecture on „the relation of ophthalmic disease to certain normal and pathological conditions of the sexual organs“**, by Henry Power, London.

Die Beziehungen der Augenerkrankungen zu den Geschlechtsorganen sind beim weiblichen Geschlecht ungleich häufiger nachweisbar, als beim männlichen. Beim letzteren beschränken sie sich auf das Auftreten von Photopsie, Mouches volantes, muskulärer Asthenopie, chron. Conjunctivitis und Blepharospasmus nach Masturbation; seltener noch sind Amblyopie und Accomodationsschwäche oder gar ernstere Sehnervenleiden nach Excessus in venere. Bei den Frauen dagegen bringen blosse Menstruationsanomalien eine ganze Reihe von Augenerkrankungen mit sich, wie Chorioidal- und Glaskörperblutungen, Keratitis, Iritis serosa, Retinitis haemorrhagica, Neuritis optica, Muskelparesen. Auch die Entwicklung des Keratoconus soll unter anderem durch Menstrualstörungen begünstigt werden. Amaurosis und andere functionelle Störungen kommen gleicherweise in Folge von Amenorrhoe und Dysmenorrhoe vor. Ob diese Störungen nach Art einer Intoxication oder als Reflexstörungen, die mittelst des Nervensystems auf die Gefässe des Auges einwirken zu erklären seien, lässt Verf. unentschieden. — Bei schwangeren Frauen kommt häufig Accomodationslähmung, namentlich in den letzten Monaten der Gravidität vor. Netzhautblutungen treten bisweilen in Folge des Vomitus gravidarum auf. In seltenen Fällen beobachtet man plötzliche Gesichtsfelddefecte ohne sichtbare Ursache. Die Retinitis gravidarum ähnelt sehr der albuminurischen, vielleicht ist sie identisch mit dieser. Im Puerperium kommen septische Embolien (Hirschberg) vor. Nährende Mütter leiden oft an Accomodationsschwäche und zeigen eine Prädisposition zu Hornhauterkrankungen. — Noch in dem kritischen Alter der Menopause leiden die Frauen unter den Beziehungen der Augenkrankungen zu dem Geschlechtsorgan, insofern sie dann erfahrungsmässig häufig von Glaucom befallen werden.

Peltesohn.

VII. American Journal of Ophthalmology. 1887. June.

1) **A case of pemphigus of the conjunctiva, with remarks**, by Robert Tilley, M. D.

Dies soll der dritte Fall dieser seltenen Krankheit sein, der in Amerika veröffentlicht wurde. Ein 6 jähriges Kind bekam, nach einer Impfung, Fieber und starke Entzündung der Augen, welche innerhalb einiger Monate die völlige Erblindung herbeiführte. Später zeigten sich auch Bullae am Körper, eine sogar im Munde. Als Verf. das Kind zu Gesicht bekam (ein Jahr nach dem Beginn der Krankheit) — waren die Lider in ihrer ganzen Ausdehnung mit

dem Augapfel verwachsen, und die Hornhaut hatte eine trockene, lederne Beschaffenheit.

2) **The revolution in the after-treatment of cataract operations,** by J. J. Chisolm, M.D.

Nach dem Verlauf seiner 98 Staarextractionen und 69 Iridectomien, die er in einem Jahre gemacht, glaubt sich C. berechtigt, Staaroperirte zu behandeln, wie er gewöhnliche Verletzungen der Cornea behandelt, ohne Verband und Rückenlage.

3) **A case of spontaneous absorption of a senile cataract without injury to the capsule of the lens-restoration of excellent vision,** by Charles J. Kipp, M.D.

Zu den drei von Brettauer berichteten Fällen von spontaner Auflösung der senilen Cataract fügt Verf. noch einen vierten hinzu. Pat. wurde von ihm wegen Staars beider Augen behandelt. Am linken wurde die Extraction gemacht. Nach 12 Jahren fand er die rechte Cataract absorbirt, nur die dünne, durchsichtige Kapsel war noch vorhanden, und unten an ihrer inneren Fläche haftete noch eine kleine weisse Masse. $S = {}^{18}/_{30}$. Eine Narbe konnte weder in der Cornea noch Sclera gefunden werden, auch nicht in der Linsenkapsel.

4) **Rupture of the optic nerve at the chiasm,** by M. H. Post.

Durch einen sehr heftigen Stoss wurde das Auge aus seiner Höhle getrieben, und, wie man bei der Enucleation entdeckte, war der N. opticus am Chiasma abgerissen. Pat. genas.

5) **Hypopion keratitis treated by frequent Irrigations of sublimate,** by F. C. Hotz, M.D.

Schon (S. 374) referirt.

Es folgen **Uebersetzungen** und **Referate.** H. Friedenwald.

1887. September.

1) **Hemeralopia without appreciable lesion,** by Thomas Featherstonhaugh, M.D., Albany.

Der 21 jährige Pat. litt ausser an Nachtblindheit auch an angeborener Taubheit (ohne Befund) und eine Zeit lang an Somnabulismus. Irgend welche Veränderungen am Augenhintergrund, wie am Auge überhaupt, waren nicht nachzuweisen.

2) **International Medical Congress.** (Schon referirt). Peltesohn.

1887. October.

1) **Retinoscopy,** by A. R. Baker, M.D.

(Schon referirt, S. 334.)

2) **International medical congress.** (Fortsetzung.)

3) **Pathogenesis of pterygium,** by H. B. Joung, M.D.

4) **Gleditschine.**

1887. December.

1) **Some remarks on congenital cataracts**, by Adolf Alt, M.D.

Die sog. congenitalen Staare sind, wenn auch nicht sämmtlich, doch meistens erst nach der Geburt entstanden und sollten daher lieber infantile Cataracten im Gegensatz zu den juvenilen und senilen genannt werden. Von allen Formen derselben sind im Wesentlichen die zwei Gruppen der partiellen und totalen auseinander zu halten; zu der ersten gehören hauptsächlich der nur selten progressive Schichtstaar und Vorderkapselstaar, zu der letzteren die harten, die weichen und die geschrumpften Cataracten. Operiren sollte man die Kinder, wenn nur die geringste Andeutung von Lichtschein vorhanden ist, und, wo keine Complication von vornherein die Operation etwa ausschliesst, selbst dann, wenn kein Lichtschein nachgewiesen werden kann. Da Verf. an die Amblyopie durch Nichtgebrauch des Auges glaubt, so räth er, mit der Operation nicht lange zu zögern; bei totalen Staaren würde er schon im vierten Lebensmonat operiren. Was die Operationsverfahren selbst anlangt, so giebt er bei Partialstaaren der Discision vor der Iridectomie den Vorzug, weil letztere nach seiner Erfahrung so gut wie gar keinen praktischen Werth hat. Bei den harten Staaren macht er immer seltener die Extraction, mit Ausnahme der Schrumpfcataract versucht er es bei allen mit der Discision. Eine angefügte Tabelle von 26 einschlägigen Fällen soll diese Ansichten rechtfertigen. 13 davon hatten beiderseits Schichtstaar, 10 beiderseits Totalstaar, (2 Schrumpfcataract), 1 beiderseits Pyramidalstaar, 1 eine Schrumpfcataract auf dem einen, einen Schichtstaar auf dem anderen Auge, endlich 1 nur auf einem Auge einen Totalstaar.

---

2) **A rare form of ophthalmia granulosa associated with ichthyosis**, by F. Buller, M.D., Montreal.

Verf. hat bei zwei Patienten mit Ichthyosis eine granuläre Form von Conjunctivitis beobachtet, die ausserordentliche Aehnlichkeit mit dem Trachom verräth, sich aber doch durch eine Reihe von Momenten von demselben unterscheidet. Die Granulationen unterschieden sich: 1. in Form, Grösse, Farbe und vor Allem durch ihre ungewöhnliche Härte von den Trachomkörnern; 2. durch den gänzlichen Mangel einer entzündlichen Reizung, die mit Exacerbationen einhergeht; 3. durch den Widerstand, den sie der gewöhnlichen Behandlungsweise entgegensetzten; 4. durch den Charakter der Absonderungen, die weniger demjenigen beim Trachom, als dem bisweilen bei parenchymatöser Xerosis beobachteten Secret gleichen; 5. durch den Mangel jeder Contagiosität.

Die pathologischen Veränderungen betrafen hauptsächlich die Lidbindehaut an den Oberlidern, also denjenigen Theil der Bindehaut, der anatomisch der Cutis am nächsten steht. Es liegt deshalb der Gedanke nahe, dass die Affection der Erkrankung der äusseren Haut analog von einem und demselben Agens in der allgemeinen Ernährung abhängig zu machen sei und deshalb vielleicht den Namen einer Ichthyosis conjunctivae verdiene.

---

3) **On a needed reform in visual records**, by Harole B. Wilson, M.D. Ann Arbor, Mich.

Der Artikel befürwortet die Einführung der Decimalrechnung bei den Snellen'schen Lesetafeln und der Bestimmung der Sehschärfe. Verf. kommt etwas spät mit seinen Vorschlägen.

---

4) **Two cases of acute chemosis of the conjunctiva**, by G. E. Schweinitz, M.D., Philadelphia.

Verf. beschreibt zwei Fälle von acutem Bindehautödem bei einem 40- und 35 jährigen Patienten. Beide Kranke standen unter dem Einfluss grosser Dosen von Jodkali. Es sei daher nicht ganz unwahrscheinlich, dass die Chemosis der Ausdruck eines Jodismus sei, wenngleich dieselbe schneller nachliess, als nach den bisherigen Erfahrungen der Körper alles Jod eliminirt haben konnte. Für die Deutung der beiden Fälle kommt weiterhin in Betracht, dass bei beiden eine Neuralgie im Gebiete des Trigeminus bestand, in einem Fall mit ausgedehnter Glaskörper- und Aderhauterkrankung complicirt. Antipyrin beseitigte in dem einen Falle auffallend schnell die heftigen neuralgischen Schmerzen.

---

5) Eye clinic, by W. Cheatham, M.D., Louisville.

Verf. schildert aus seinem klinischen Material einen Fall von hartnäckiger Mydriasis nach Atropinisirung, eine Beobachtung, wo Cocaïn im Gegensatz zu seiner gewöhnlichen, eine Trübung der Hornhaut setzenden Wirkung eine solche durch Homatropin bedingte aufhellte, ferner eine hochgradige Myopie ($^1/_3$) bei einem 3 jährigen Kinde, endlich zwei Fälle von Blennorrhoe bei jungen Kindern im Alter von 6 Monaten und 3 Jahren.

Es folgt eine Uebersetzung aus diesem Centralblatt. Peltesohn.

VIII. Annales d'oculistique. 1887. Mai-Juin.

1) Études sur les contractions astigmatiques du muscle ciliaire, par le Dr. Georges Martin.
(Suite et fin.)

---

2) A propos de la notation uniforme de l'astigmatisme et des verres cylindriques, par le Dr. H. Armaignac de Bordeaux.

Verf. macht darauf aufmerksam, dass es bei Bezeichnung von Astigmatismus wichtig sei, ob objectiver (cornealer) oder subjectiver (funktioneller) Astigmatismus gemeint sei. Für den Hornhautastigmatismus solle immer der Radius der geringsten Krümmung als Hauptmeridian angenommen werden. Die Bezeichnung des Meridians solle in fortlaufender Reihe auf der unteren Hälfte der Fassung des Probirbrillengestells angebracht sein und auf beiden Seiten in der gleichen Weise rechts vom Patienten (d. h. links vom gegenübersitzenden Beschauer) mit 0 beginnen. Die Instrumente, welche zur Messung von subjectivem und objectivem Astigmatismus da sind, sollten nach diesem System eingerichtet werden. Für Bezeichnung von zusammengesetzten Astigmatismus empfiehlt Verf. zunächst die Dioptrienangabe der sphärischen Ametropie mit der Bezeichnung sph. vor dem Vorzeichen, sodann getrennt durch ein Semicolon zunächst der Axe und dann die Angabe der Dioptrie des corrigirenden Cylinderglases z. B.

O. d. sph. — 6,0; $60^0 - 2{,}0$,
O. s. sph. — 4,0; $120^0 - 2{,}0$.

---

3) Du lavage de la chambre antérieure après l'opération de la cataracte.

Zangarel in Alexandrien ist gegen den Gebrauch chemisch differenter Antiseptika eingenommen, insofern dieselben speciell am Auge zu sehr reizend wirken. Er tritt mehr für Asepsis als Antisepsis ein und benutzt nur destillirtes Wasser in grossen Mengen. Zur Ausspülung der Vorderkammer lässt er aus einiger Höhe einen Flüssigkeitsstrom aus einem eingetauchten Wattebausch in die geöffnete Cornealwunde fliessen. Auch Terson ist für ausschliessliche

Anwendung des destillirten Wassers wenigstens zu Einspritzungen in die Vorderkammer, die er mit Hülfe eines Instrumentes bewerkstelligt, das völlig einem Augentropfglas gleicht bis auf den angesetzten gebogenen und leicht breitgedrückten Schnabel.

Es folgen **Referate.**

1887. Juillet-Août.

1) **Éloge de Ferdinand v. Arlt,** par le Dr. Ed. Meyer.

---

2) **L'ophtalmoscope Helmholtz-Wecker. Avantages de l'examen à l'image droite sous un faible éclairage,** par le Dr. J. Masselon.

Verf. empfiehlt zur genaueren Diagnose der Sehnervenleiden die Untersuchung im aufrechten Bilde bei schwacher Beleuchtung und beschreibt, während er alle metallischen oder foliirten Spiegel mit centralem Loch verwirft, als besonders geeignet zu dieser Methode den neuen (?) Spiegel, der aus einigen planparallelen aneinandergelegten und zusammengefassten Glasscheiben von der Grösse eines Probirbrillenglases besteht, hinter denen sich eine Gabel befindet, in welche bei etwaiger Ametropie das betreffende corrigirende Glas aus dem Brillenkasten eingeschoben werden kann.

---

3) **De l'une des causes des amétropies stationnaires,** par le Dr. A. Imbert.

Verf. ist der Ansicht, dass die Refractionsanomalien entstehen durch Zunahme des intraocularen Druckes, dem die Sclera an der Stelle, an welcher sie gerade dünn ist, nachgiebt. Jede Symmetrie und Asymmetrie des Bulbus ist zu beziehen auf eine und dieselbe physikalische Ursache, und zwar auf den elastischen Widerstand der Augenhäute gegenüber dem intraocularen Druck.

---

4) **L'ésérine contre le décollement de la rétine,** par le Dr. L. Guaita (de Sienne).

Verf. hat Versuche mit Eserineinträufelungen bei frischen und alten Netzhautablösungen gemacht und bei sämmtlichen 5 beobachteten Fällen bedeutende Besserungen gesehen, die jedoch nachliessen, sobald das Eserin nicht mehr instillirt wurde.

Es folgen **Sitzungsberichte** und **Referate.**

1887. Septembre-Octobre.

1) **Études sur la nutrition du corps vitré,** par le Dr. L. Leplat, assistant à la clinique ophtalmologique de l'université de Liège.

Verf. weist zunächst darauf hin, dass die bis jetzt angewendeten Methoden zum Nachweis der Richtung des Flüssigkeitsstroms im Glaskörper mit Hülfe farbiger nicht diffundirbarer Stoffe die natürlichen Verhältnisse nicht treu wiedergeben, insofern entweder in vero die Spannung im Auge erhöht wird, oder die Flüssigkeit unter zu hohem Druck eingepresst wird, oder falsche Resultate durch Leichenerscheinungen und eingreifende Präparationsmethoden zu Tage kommen. So haben denn auch die bisherigen Untersuchungen uns nur über die Herkunft der Glaskörperflüssigkeit aus dem Ciliarkörper nicht aber über die Abflusswege belehrt. — Um nun dieser Frage näher zu treten, hat Verf. in das Blut der Versuchsthiere Jodkaliumlösung eingespritzt, sodann verschieden lange Zeit nach

der Injection die verschiedenen Augen enucleirt, nachher gefrieren lassen und endlich in Serien von Scheiben geschnitten, die senkrecht auf der Sehaxe stehen. Sodann wurde die farbige Reaction auf Jod vorgenommen und je nach der schwächeren (rosa) oder stärkeren (violett) Färbung die geringere oder grössere Menge des vorhandenen Jods nachgewiesen. — Es fand sich nun zunächst, dass der Strom, der in die vordere Kammer geht, bedeutend lebhafter und schneller ist, als der, welcher den Glaskörper durchströmt. Was speciell den letzteren anbetrifft, so erscheinen zunächst die vorderen Schichten gefärbt, sodann der ganze Glaskörper und endlich nur die hinteren Schichten, während die vorderen wiederum an Farbe verlieren, die vordere Kammer aber schon völlig farblos erschien. Dies beweist, dass die Glaskörperflüssigkeit nicht durch die Zonula sondern durch die Papille abfliesst. Es theilt sich also der vom Ciliarkörper gebildete Strom in zwei Arme, der eine geht zwischen Iris und Linse in die vordere Kammer und fliesst durch den Fontana'schen Raum ab, der andere durchdringt in der Richtung nach hinten den Glaskörper und der Abfluss erfolgt in den Sehnerven. — Verf. hat ferner die Versuche Stilling's nachgeahmt, welcher den Sehnerven dicht am Auge unterband, erhielt jedoch nicht wie dieser Hypertonie. Andererseits aber konnte Leplat mit Hülfe dieses Versuchs nachweisen, dass thatsächlich die Abflusswege für die Glaskörperflüssigkeit im Sehnerven liegen; denn es fand sich, dass, wenn die Unterbindung einige Stunden nach der Injection von Jodkalium vorgenommen wurde und man das Versuchsthier dann noch eine Zeit leben liess, nicht wie auf dem unverletzten zweiten Auge die grösste Menge Jod im hinteren Glaskörperabschnitt war, sondern in der vorderen Kammer, d. h. dass der vordere Abflussweg vicariirend für den verlegten hinteren eingetreten war.

---

2) Un troisième cas de colobome maculaire, par le Dr. van Duyse.

Verf. fand gelegentlich eines Falles von Alkoholamblyopie auf dem linken Auge ein Colobom der Macula, ähnlich den schon von ihm beschriebenen gleichen Fällen. Das Colobom ist queroval, der quere Durchmesser 2 Pa gross, der verticale ein wenig kleiner. Das ganze Colobom liegt etwas unter dem Niveau der Retina und sieht mit den abgeknickten Gefässen, welche in dasselbe hineingehen, einer glaucomatösen Papille nicht unähnlich.

---

3) Myxosarcome de la paupière supérieure. Sarcome de la conjunctive palpébral, Remarques sur les tumeurs sarcomateuses de la paupière et de la conjunctive palpébral, par les Dr.Dr. van Duyse et Cruyl.

Es folgen **Sitzungberichte** und **Referate.**

1887. Novembre-Décembre.

1) Affections hystériques des muscles oculaires et leur réproduction artificielle par la suggestion hypnotique, par le Dr. Borel, chef de clinique du Dr. Landolt.

Die hysterischen Muskelaffectionen des Auges sind nach der Ansicht des Verf. viel häufiger als man glaubt, weil sie oft nicht als solche diagnosticirt werden. Gerade diese Affectionen sind manchmal die zuerst auftretenden Symptome der Hysterie. Meist liegen bei hysterischer Ptosis und Strabismus u. s. w. keine Lähmungen vor, sondern Contracturen, noch häufiger jedoch ist die primär auftretende Contraktur eines Muskels secundär von Paralyse seines Antagonisten gefolgt. Den besten Beweis, dass man es in solchen Fällen nur mit

nervösen, hysterischen Erscheinungen zu thun hat, glaubt Verf. durch seine hypnotischen Experimente zu erbringen. Er war im Stande bei hysterischen Personen durch Suggestion, Ptosis, Strabismus und Déviation conjuguée hervorzubringen und zwar oft mit anderen, bei hysterischen vorkommenden Begleiterscheinungen, als einseitiger Amaurose, theilweiser Anästhesie der Conjunctiva und Cornea u. s. w., und andererseits vermochte er bei bestehenden Affectionen diese Art Heilung für die Dauer der Hypnose zu erreichen. Uebrigens muss man mit Versuchen dieser Art vorsichtig sein, denn die durch Suggestion hervorgebrachten Contracturen können, wenn sie nicht bald wiederum durch Suggestion zum Verschwinden gebracht werden, permanent bleiben.

---

2) Traitement des formes graves de la conjonctivite granuleuse, par le Dr. Ch. Abadie.

A. empfiehlt bei den schweren Formen von Granulosa die Combination von Scarification und Cauterisation. Er scarificirt zunächst leicht die mit Cocaïn anästhetisch gemachte Conjunctiva, besonders in der oberen Uebergangsfalte und nachdem er die Schnitte hat ausbluten lassen, cauterisirt er mit einer Lösung von Kupfersulfat 1 zu Glycerin 8. Die ersten Sitzungen sind zwar sehr schmerzhaft, bald jedoch stellt sich auch in den schlimmsten Fällen Heilung resp. Besserung ein.[1]

---

3) De la paralepse par L. Coiietoux de Nantes.

Verf. fasst unter diesem neugeschaffenen Ausdruck die ärztlichen, pädagogischen und mechanischen Mittel und Anordnungen zusammen, die den Zweck haben, die Tauben, Taubstummen und Blinden zu nützlichen Mitgliedern der menschlichen Gesellschaft zu machen. Dr. Ancke.

[Paralepse (Παρα à coté, ληψίς action de prendre) comprend les moyens médicaux ayant pour but de rendre à la vie sociale les individués atteints de surdité ou de cécité. Und dazu — brauchte Verf. die Hülfe eines „Hellenisten“? Konnte er nicht die Accente richtig schreiben? Παράληψις heisst nur die Uebernahme oder Ueberlieferung. H.]

IX. Récueil d'ophtalmologie. 1887. Juillet.

1) La suggestion hypnotique appliquée aux maladies des yeux, par la professeur J. Fontan (de Toulon).

Verf. hat den allerdings nur bei hysterischen Personen wirksamen Einfluss der Suggestion auf das gesunde und kranke Auge geprüft. Was zunächst das gesunde Auge anlangt, so war F. angeblich im Stande, einseitige und doppelseitige Blindheit hervorzurufen (dabei bestand jedoch intacte Pu-Reaction). Nicht immer gelang es ihm Strabismus zu machen, oft erzielte er nur ungeordnete und nicht coordinirte Augenbewegungen. Auch die Pupillarbewegungen liessen sich durch Suggestion beeinflussen. Verf. setzte z. B. einen Seemann ziemlich nahe vor eine weisse grellbeleuchtete Wand, die Pupillen des Mannes waren dabei selbstverständlich eng. Nun suggerirte Verf. dem Manne, dass er das Meer vor sich sehe und am Horizont ein Schiff und sofort wurden bei paralleler Augenstellung die Pupillen weit. — Relativ leicht gelang es, den Farbensinn durch Suggestion zu verwirren. Die allgemeine Sensibilität liess sich ebenfalls leicht beeinflussen, d. h. sowohl erhöhen (etwas in ein offenes

---

[1] Celsus, VI, 6, 26: crassas palpebras . . . scalpello eradunt versasque quotidie medicamentis suffricant. H.

Fläschchen gefülltes Wasser, von dem behauptet wurde, es sei Ammoniak, brachte bei Annäherung an das Auge die Reizerscheinungen hervor, wie sie Ammoniakdämpfe machen), als auch herabsetzen bis zur völligen Anästhesie, die jedoch nach der Ansicht des Verf. in der Praxis nicht zu verwerthen ist.

2) **Une nouvelle théorie sur la vision (troisième communication),** par A. Angelucci, professeur de l'ophtalmologie à l'université de Cagliari. Traduction du Dr. Parisotti.

3) **Choix de la méthode opératoire de la cataracte; moyen d'éviter les complications,** par le Dr. Galezowski. (Suite.)

Verf. warnt vor der Operation von Cataracten in zu frühem Lebensalter, d. h. im ersten Lebensjahre, und räth die Operation im kindlichen Alter (d. h. bis zum 12. Jahre) möglichst hinauszuschieben. Betreffs der Operationsmethode kindlicher Cataracte rieth Verf. ausschliesslich zur Discision. Er hat bei Cataractextractionen in diesem Alter schon schlechte Erfahrungen gemacht.

4) **Du vertige paralysant,** par le Dr. Haltenhoff (de Genève).

Unter diesem Namen beschreibt H. eine besonders bei dem männlichen Theil der ärmeren Landbevölkerung vorkommende Nervenkrankheit, die in Form von intermittirenden, hauptsächlich am Nachmittag auftretenden Anfällen beobachtet wird. Es fallen dabei besonders drei Symptomgruppen auf: 1. Paresen hauptsächlich der Extensoren; 2. Nackenschmerz; 3. Sehstörungen, die meistens mit Ptosis einhergehen. Der Anfall tritt ganz plötzlich auf, so dass die Leute oft niederstürzen und dauert gewöhnlich 10 Minuten. Die Kranken fühlen sich in der freien Zeit völlig gesund. Die Krankheit tritt in Form von Epidemien auf, die Grundursachen sind zur Zeit völlig unbekannt.

5) **Hypopyon et carie dentaire,** par le Dr. Brunschvig (de Havre).

Verf. beschreibt zwei Fälle, in welchen nach Extraction cariöser Zähne resp. Wurzeln auf der Seite eines mit Hypopyon behafteten Auges dieses Hypopyon über Nacht dauernd verschwand.

6) **Observation de tumeur variqueuse (naevus) de la paupière supérieure — cautérisation ignée — guérison,** par le Dr. le Moine.

7) **Notes sur le pterygion,** par le Dr. Lopez (de la Havanne). (Suite et fin.)

Es folgen **Referate.**

1887. Août.

1) **De l'irido-choroïdite suppurative dans le leucome adhérent de la cornée,** par le Dr. Despagnet. (à suivre.)

2) **Sur les ossifications dans l'oeil,** par le Dr. Parisotti. Communication faite à la société lancisiane des hôpitaux de Rome.

Verf. beschreibt einige neue Fälle von Ossification im Auge und weist aus den mikroskopischen Befunden nach, dass es sich nicht um Verkalkung, sondern um wirkliche Verknöcherung handle. Auf Grund seiner Untersuchungen kann sich Verf. weder mit Knapp einverstanden erklären, welcher behauptet, dass

nur von der Aderhaut aus Ossification entstehen könne, noch auch mit Becker, welcher glaubt, dass jedes Gewebe im Auge sich in Knochen umwandeln könne, sondern er kommt zu dem Schluss, dass an Stelle eines jeden Gewebes im Auge durch das Zwischenglied von Bindegewebsbildung Knochen sich bilden können.

3) **Du meilleur mode opératoire de la cataracte-moyens d'éviter les complications-statistique** (suite), par le Dr. Galezowski.

Verf. ist gegen die Iridectomie bei Schichtstaar. Er empfiehlt die nöthigen Brillen für die mit Catar. zonul. Behafteten. Sollte das nicht genügen, so müsse man extrahiren.

4) **La suggestion hypnotique appliquée aux maladies des yeux**, par le professeur J. Fontan (de Toulon). (Suite et fin.)

Verf. hat nun auch versucht, die Suggestion als Heilmittel anzuwenden und es sind ihm angeblich eine Reihe von Heilungen resp. Besserungen gelungen und zwar bei Amblyopie ohne Befund, bei Hemianästhesie, bei tabischer Atrophie des Sehnerven, bei nervöser Asthenopie, Trigeminusneuralgie, Blepharospasmus u. s. w.

5) **De la lèpre oculaire et de son traitement par la galvano-caustique.** Communication faite au congrès ophtalmologique de Gènes, par le professeur R. Secondi. (Traduit de l'italien par le Dr. Oreste Pansoth.)

Es folgen **Referate.**

1887. Septembre.

1) **La rougeole se transmet quelquefois par les yeux à plusieurs membres de la même famille,** par le Dr. Galezowski.

Verf. macht an der Hand zweier Beobachtungen darauf aufmerksam, dass dem Ausbruch der Masern mitunter eine Keratoconj. phlyct. vorangeht und dass die Ansteckung der Umgebung dann unter dem gleichen Bilde auftritt, d. h. unter dem einer Keratoconj. phlyct., der sich dann später erst Fieber und Exanthem anschliessen.

2) **De l'herpès oculaire,** par le Dr. E. Durruhy.

3) **Contribution à l'étude de la kératite interstitielle,** par le Dr. Sedan (de Toulon).

Verf. hat unter 5 bis 6 Tausend Kranken 34 mal interstitielle Keratitis beobachtet. Darunter waren 19 Frauen und 15 Männer. 16 mal wurde Syphilis der Eltern constatirt, 9 mal Scrophulose der Patienten und 27 mal Malariacachexie. 19 Fälle waren einseitig, 3 mal war das zweite Auge nur unbedeutend ergriffen, 12 mal war die Erkrankung beiderseitig. Sämmtliche Fälle gehörten zu den schlimmeren. Verf. hat nicht viel Gutes von Mercurialbehandlung gesehen, desto mehr empfiehlt er Arsenik und Chinin.

4) **Explication expérimentale de l'immunité à panophtalmique des grains de plomb,** par le Dr. E. Rolland (Mont-de-Marsan).

Verf. sucht nachzuweisen, was eigentlich selbstverständlich ist, dass Bleistücke, wie z. B. Schrotkörner, die durch Schuss in ein Auge gelangen, nur

deshalb seltener Panophthalmitis verursachen, als Eisen-, Stahl-, Kupfer-, Stein- und Glassplitter, weil das Blei durch die Verbrennungshitze des Pulvers desinficirt worden ist, und dass die genannten Materialien eben so unschädlich sind wie Blei, wenn sie ebenso frei von septischen Keimen in das Auge gelangen.

---

5) **Accidents oculaires produits par l'inhalation du sulfure de carbone,** par le Dr. Duboys de Lavigerie.

Verf. sah kurz nach einander 2 Patienten, welche bei allgemeiner Cachexie an ziemlich hochgradiger centraler Sehstörung litten. Das GF. und der Farbensinn zeigten keine wesentlichen Anomalien, jedoch wies der Augenspiegel deutliche weisse Verfärbung der Papille nach. Da ein leichtes Potatorium zugestanden wurde, richtete sich die Therapie gegen Alkoholamblyopie (Strychnin, Jodkalium, Ruhe) und zwar mit Erfolg, nur trat sofort bei Wiederaufnahme der Arbeit Recidiv ein. Nun stellte sich heraus, dass beide Patienten in demselben Geschäft thätig waren, und zwar sich damit beschäftigten, dass sie Ledertheile auf Stiefel aufleimten mit einer Mischung von Guttapercha und Schwefelkohlenstoff. Sie waren so gezwungen, täglich 5—6 Stunden Schwefelkohlenstoffdämpfe einzuathmen. — Diese Schwefelkohlenstoffamblyopie hat viel Aehnliches mit der Alkoholamblyopie, nur fehlt hier das sonst typische centrale Rothscotom.

---

6) **De l'irido-chorioidite suppurative dans le leucome adhérent de la cornée,** par le Dr. F. Despagnet. (Suite 1.)

---

7) **De l'instruction des aveugles,** par le Dr. Galezowski.

G. empfiehlt den Blinden zu ihrer Fortbildung jene auch in Deutschland schon durch einen Artikel im Figaro bekannt gewordene Bibliothek des Herrn de la Sizeranne, der, selbst blind und sehr begütert, eine Anzahl Bücher in Reliefdruck hat herstellen lassen.

Es folgen **Referate.**

1887. Octobre.

1) **Instruction théorique et pratique sur l'appareil antistrabique,** du Dr. Cuignet, exprofesseur d'ophtalmologie à la Faculté médecine de Lille.

Der Apparat, mit Hülfe dessen C. den Schielenden das Schielen abgewöhnen will, besteht aus einer Stirnbinde mit metallischer Stirnplatte, auf deren Mitte senkrecht zur Verbindungslinie der Drehpunkte beider Augen sich unbeweglich eine dünne Scheidewand erhebt, die nach vorn ungefähr 15 cm vorragt und an deren vorderer senkrechter Kante die Tafel mit den zu entziffernden Zeichen und Buchstaben dergestalt parallel zum Gesicht des Beschauers anliegt, dass sie durch die Scheidewand in zwei gleiche Hälften getheilt wird, deren linke also nur für das linke, deren rechte nur für das rechte Auge sichtbar ist. Liest nun das linke Auge z. B. den Anfang einer Zeile und kommt bis in die Mitte der Tafel, so muss es, damit weiter gelesen werden kann, jetzt von dem rechten Auge abgelöst werden, das sich nun auf den gleichen Punkt einstellen muss. Auf diese Weise hofft C. die Schielstellung zu corrigiren und selbst den binocularen Sehact wieder herzustellen. Bei Höhendifferenz der Augen fügt Verf. der verticalen Scheidewand seines Apparates noch eine horizontale hinzu. Verf., der sein Verfahren besonders für den Strab. conv. der Hyperopen empfiehlt und speciell für die leichteren Fälle (schwerere Fälle müssen freilich operirt werden),

giebt allerdings nicht an, wie viel Schielende er mit Hülfe seines Apparates geheilt hat.

2) **Des conditions d'éclairage dans les bureaux des administrations publiques et privées,** par le Dr. Galezowski.

Verf. empfiehlt zur Beleuchtung der Schreibstuben wie der Schulzimmer nicht eine starke Lichtquelle aufzustellen, sondern mehrere schwächere, sodass womöglich Jeder seine Lampe für sich habe. Die gegen dieses System erhobenen Einwände, dass nämlich zu viel Wärme erzeugt und die Luft verdorben werde, werden gegenstandslos, wenn man sich des Dr. Auer'schen (Gas-) Glüh- oder des elektrischen Lichtes bedient, die jedoch beide mit Lichtschirmen versehen sein müssen, um die Augen vor der directen Einwirkung der Strahlen zu bewahren.

3) **Traitement des maux de tête, cephalée, migraine etc.,** par le professeur G. Sée.

Verf. empfiehlt gegen den Kopfschmerz in der Pubertätsperiode sowie gegen Migräne Antipyrin in Dosen von 3—5 gr. pro die.

4) **De l'irido-chorioïdite suppurative dans le leucome adhérent de la cornée,** par le Dr. Despagnet. (Suite et fin.)

5) **De l'herpès oculaire,** par le Dr. E. Durruty. (Suite et fin.)

Es folgen **Referate.**

1887. Novembre.

1) **Aniridie traumatique avec luxation du cristallin — discision — guérison,** par le Dr. Galezowski.

2) **Phénomènes oculaires dans la sclérose en plaques et dans l'ataxie,** par le professeur Charcot.

Die Augensymptome, die bei Tabes und multipler Herdsclerose vorkommen, sind wichtig, insofern sie differentiell-diagnostische Bedeutung besitzen. Die Diplopie bei Tabes dauert gewöhnlich 2—3 Monate und es bezieht sich die meist peripherische Lähmung gewöhnlich auf den Externus oder ist eine Ophthalmoplegia totalis. Bei der Sclerose kommt dies nur selten vor, häufiger sind jedoch hier die Augenmuskellähmungen, deren Ursache in den Nervenkernen selbst zu suchen ist. Dabei sind die coordinirten Augenbewegungen gestört, die Excursionen sind eingeschränkt; in Folge dessen hat der Blick etwas Vages und es resultirt schliesslich daraus Nystagmus. Sehr häufig bei Tabes ist Anisocorie, wobei die eine Pupille punktförmig, die andere dilatirt erscheint. Gleichzeitig besteht das Argyl-Robertson'sche Phänomen, d. h. reflectorische Pupillenstarre. Dieses letztere Symptom besonders fehlt bei der Sclerose. — Die Blindheit bei Tabes ist eine definitive und abhängig von einer Opticusatrophie, die sich ophthalmoskopisch in Form einer blendend weissen Papille ausspricht; die Sehstörung bei Sclerose ist nicht von ophthalmoskopisch sichtbaren Veränderungen begleitet (höchstens etwas Verfärbung der Pa) und ist ausserdem meist transitorisch, da bei den anatomischen Veränderungen der Sclerose der Axencylinder der Nervenfaser intact bleibt. Die Einziehung des G.F. bei Tabes ist ungleich concentrisch, während bei der Sclerose die concentrische Einziehung

ähnlich wie bei der Hysterie eine gleichmässige in allen Meridianen ist. Endlich sind für die Sclerose noch charakteristisch die oft monatelang dauernden Remissionen, die eine Heilung vortäuschen können.

---

3) **Statistique ophtalmologique,** par le Dr. Lopez (de la Havanne).

Aus der Statistik des Dr. Lopez, die angesichts der kleinen Zahl von 500 Augenkranken, die im Laufe von 2 Jahren in Havanna behandelt wurden, sehr ausführlich zu nennen ist (12 Druckseiten), ist als interessant hervorzuheben, dass auf Cuba eine epidemisch auftretende acute Conjunctivitis mit Namen Ceguera beobachtet wird, die besonders Kinder befällt und sich durch starke Hyperämie, Schwellung der Lider und Conjunctiva, Lichtscheu, Epiphora und Schmerzen auszeichnet. Die Affection betrifft, wenn sie auftritt, fast alle Kinder und viele Erwachsene, ist aber gutartig. Sehr häufig ist Pterygium, ferner Staarbildung, welche letztere Verf. auf die Austrocknung des Gesammtorganismus durch die Tropenhitze bezieht (?). Relativ häufig sind auch die schwereren Erkrankungen des Bulbus. Die Häufigkeit derselben erklärt Lopez durch den Umstand, dass augenärztliche Kenntnisse bei den Aerzten in Cuba noch sehr wenig ausgebreitet seien und in Folge dessen die meisten Fälle sehr vernachlässigt werden. Betreffs der Vertheilung der Augenkrankheiten im Allgemeinen und besonderer Augenkrankheiten unter den verschiedenen Menschenrassen verweise ich auf das Original.

---

4) **Des céphalalgies oculaires,** par le Dr. H. Parinaud.

Verf. unterscheidet bei den durch Augenanstrengung verursachten Kopfschmerzen zunächst solche, die durch corrigirbare Sehstörung bedingt und durch die Correctur dieser beseitigt werden, und solche, bei denen der Zustand des Auges normal ist, das Leiden also rein nervöser Natur ist und als solches allgemein behandelt werden muss (cephalalgie oculaire und neuro-oculaire). Die erste Kategorie ist bedingt durch accommodative Asthenopie, Presbyopie oder musculäre Asthenopie, die zweite kommt vor bei Hysterischen, Neuro-asthenischen, bei in Pupertätsjahren Stehenden und bei Leuten, die zu angestrengt geistig thätig sind, endlich bei Arthritikern.

---

5) **Coloboma de la paupière supérieure,** par le Dr. F. Despagnet.

---

6) **Les poux des paupières,** par le Dr. F. Despagnet.

Filzläuse in den Haaren der Augen wurden in der Galezowski'schen Klinik in 12 Jahren nur 2 mal beobachtet. Verf. erinnert an die Aehnlichkeit des Krankheitsbildes mit Pityriasis des Ciliarrandes resp. der Gegend der Augenbrauen. Die Pediculi wurden übrigens leicht mit Sublimat vertrieben.

Es folgen **Referate.**

1887. Décembre.

1) **Épithéliome mélanique de la région scléro-cornéenne et sa prédisposition aux récidives,** par le Dr. Galezowski. (à suivre.)

---

2) **Apoplexie générale du corps vitré chez les adolescents,** par le Dr. Zieminski (de Varsovie).

Verf. hat bei fünf Jünglingen idiopathische profuse Glaskörperblutungen gesehen. Nur in einem Falle trat der Verlust des Sehvermögens plötzlich auf,

in den andern begann die Sehstörung, die sich besonders auf das centrale Sehen bezog, mit einem Nebel, der allmählich immer dichter wurde. Reizerscheinungen fehlten vollständig. Die Tension des Bulbus war niemals erhöht und die Druckphosphene immer erhalten. Die Fälle lassen sich auf den ersten Blick mit Cataracta nigra verwechseln oder mit Netzhautablösung. Vor dem ersten diagnostischen Irrthum schützt die Beobachtung des Purkinje-Sanson'schen Reflexbildes von der hinteren Linsenkapsel und vor Verwechslung mit Amotio der Mangel des grauen Reflexes aus der Pu und das Vorhandensein der Druckphosphene in allen Stellen des G.F. (à suivre.)

3) **Des progrès accomplis dans le traitement chirurgicale de la cataracte et du procédé de choix,** par le Dr. C. Vian. (à suivre.)

Es folgen **Referate.** Dr. Ancke.

X. Archives d'ophtalmologie. 1887. Juillet-Août.

1) **Recherches sur la greffe oculaire. Expériences sur la greffe intrapéritonéale de l'oeil,** par L. Barabau et J. Rohmer, agrégés à la faculté de Nancy. (Suite.)

Die Vff. haben die in die Peritonealhöhle von Meerschweinchen tranplantirten Augen nach einiger Zeit wieder herausgenommen und untersucht und dabei gefunden, was eigentlich a priori anzunehmen war, dass dieselben völlig atrophisch geworden waren. Was dem Auge eigenthümlich ist, das Retinalpigment, die durchsichtige Cornea und der Glaskörper waren verloren gegangen und nur die bedeckenden Häute erhalten und in diesen eingeschlossen befand sich die sehr geblähte Linse. Die Verff. sind der Ansicht, dass die Greffe oculaire, wenn sie keine Aussicht auf Erhaltung des Organs giebt, bei Transplantirung in die Bauchhöhle, die die besten Chancen für die Ernährung bietet, erst recht aussichtslos sein muss, wenn man in die Augenhöhle überpflanzen will.

2) **L'albuminurie et la cataracte,** par le Dr. Ph. O. Evetzky, de Moscou.

Verf. hält den Schluss, den Deutschmann, Landesberg u. A. aus der häufigen Coincidenz von Albuminurie und Catar. senil. gezogen: dass nämlich die Nephritis eine Entstehungsursache der Staarbildung darstelle, für voreilig. Zunächst bedeuten Albuminurie und selbst das Vorkommen gewisser Harncylinder noch nicht das Vorhandensein von Nephritis und dann seien auch die Zahlen, auf Grund deren die genannten Autoren zu ihrer Behauptung gekommen, relativ zu kleine. Evetzky hat nun, um der Frage näher zu treten, seine Beobachtungen in 3 Theile getheilt. Zunächst hat er 200 Staarkranke der Moskauer Augenklinik auf das Vorkommen von Eiweiss im Harn untersucht (125 Männer, 75 Frauen) und zwar waren von diesen 35 noch nicht 50 Jahr alt, 165 aber älter. Es fand sich in 38 Fällen (d. h. 19 % der Fälle) Albuminurie, jedoch meist mässige und vorübergehende. Nur in 16 Fällen wurde bei mehreren Untersuchungen constant Eiweiss gefunden. In 9 % fanden sich Cylinder. Eiweiss und Cylinder wurden übrigens bei den jungen Leuten (unter 50 Jahr) viel häufiger gefunden als bei den älteren. Die Resultate der Operationen bei den Albuminurischen waren übrigens etwas schlechter, als bei den sonst Gesunden. Der 2. Theil der Untersuchungen des Vf. bezieht sich auf 97 Nephritiker verschiedener Krankenhäuser (davon waren 70 unter 50 Jahr alt, 27 älter). Als Augencomplicationen finden sich: Retinit. albuminurica, Cataract, hint. Synech., Opac. corp. vitr., amot. retin. und synchysis scintillans.

Was die hier besonders interessirenden Cataracten anlangt, so fanden sie sich bei 8 Kranken (8,2 %) und zwar immer als catar. incipiens. Auffallend dabei jedoch war, dass nur ein Mann, der jünger als 50 Jahr und zwar 45 Jahr alt war, Cataract (polar. anter,) zeigte und zwar, wie die Anamnese ergab, schon seit 15 Jahren, während er erst seit einem Jahr nierenleidend war. Die anderen 7 Cataracten fanden sich bei den älteren Leuten. — In dritter Linie hat Evetzky in einem Versorgungshaus für alte Leute 584 Individuen mit dem Augenspiegel untersucht und darunter 204 d. h. 45,2 % Cataractöse gefunden, die jedoch meist nur Catar. incip. zeigten. Der Procentsatz vertheilt sich auf die verschiedenen Lustren[1] so, dass von den im 6. Lustrum stehenden 20,9 %, von den im 7. 43,75 %, von den im 8. 52.6 % und von den im 9. 66,6 % Trübungen der Linse zeigten. Was den Einfluss des allgemeinen Marasmus auf die Staarbildung betrifft, so zeigte sich eine höhere Disposition der Schwächeren gegenüber den Kräftigeren nur in ganz vorgeschrittenem Lebensalter. — Dieselben alten Leute wurden nun auch auf Albumen im Harn untersucht und es fand sich ein positives Resultat bei 59 Individuen (10.5 %) — bei 1,6 % auch Cylinder — und zwar vertheilten sich dieselben auf die genannten 4 Lustren im Verhältniss von 6,95 %; 10,6 %; 10,6 %; 15,2 %. Von den Cataractösen zeigten 10,5 % Albumen, von den nicht Cataractösen 9,8 %. Nephritiker d. h. solche mit Cylindern im Urin waren unter den Cataractösen 0,8 %, unter den nicht Cataractösen 2,1 % also dreimal so viel. Auf Grund dieser Resultate seiner Untersuchungen kommt Vf. zu dem Schluss, dass die senile Cataract ihren Namen mit Recht trage und in ihrer Häufigkeit einzig abhängig sei vom Lebensalter. Deutschmann habe Alles für Nephritis genommen, sobald sich nur Albumen im Harn gezeigt habe. Das sei falsch, da festgestellt sei, dass schwach und nicht constant auftretende Albuminurie auch unter normalen Verhältnissen vorkomme. Dass sich bei seniler Cataract oft Nephritis finde, sei nicht wunderbar, da im höheren Alter die Cataractösen häufiger seien als die nicht Cataractösen. Bei jungen Nephritikern finde sich keine Staarbildung und bei den alten Nephritikern sei sie nicht häufiger, als bei den Gleichaltrigen mit gesunden Nieren.

3) **De l'antisepsie en oculistique,** par le Dr. Rohmer. (Suite.)

4) **Affections hystériques des muscles oculaires,** par le Dr. Borel. (Suite.)

Es folgen **Referate.**

1887. Septembre-Octobre.

1) **Recherches expérimentales sur l'antisepsie et l'asepsie oculaires,** par le professeur Gayet de Lyon.

Gayet hat bisher mit allen Lister'schen Cautelen operirt resp. das Operationsfeld vorbereitet, trotzdem aber viel schlechtere Resultate d. h. mehr Eiterungen beobachtet, als andere Autoren. Um sich über die Ursachen dieser Erscheinung klar zu werden, hat Verf. nun in einer grossen Anzahl von Fällen kurz vor der Staaroperation, nachdem also alles zur Reinigung des Operationsfeldes und seiner Umgebung Nöthige geschehen war, mit Hülfe einer geglühten

[1] Das kommt von den Fremdwörtern! Lustrum = Jahrfünft; gemeint ist Dekade = Jahrzehnt. H.

Platinöse Conjunctivalfeuchtigkeit auf Agar-Agar abgeimpft. 178 Abimpfungen von Augen, die mit Sublimat behandelt worden waren, ergaben 139 mal Culturen, während 39 mal nichts wuchs; in 36 weiteren Fällen waren die Augen mit Borsäure gereinigt worden, und von diesen hatten nur 3 mal die Abimpfungen negatives Resultat. Von den in Summa 171 Fällen, in denen die Impfungsresultate die Anwesenheit von Mikroben bewiesen hatten, gingen nur 13 durch Eiterung zu Grunde. Verf. kommt deshalb zu dem Schluss, dass durch keine Antisepsis und Asepsis die Keime sicher vertrieben werden können, dass sie jedoch nicht alle gefährlich werden und nur gewisse Arten und von diesen wieder gewisse Unterabtheilungen, deren Eigenart wir noch nicht kennen, infectiös wirken, wie sowohl die Operationsresultate, als auch Impfungen mit Culturen beweisen.

---

2) L'opération du strabisme, par le Dr. E. Landolt.

Landolt warnt vor vorschnellem Operiren des Strabismus. Man solle immer erst die friedliche Behandlung versuchen und zwar besonders durch Uebung im binocularen Sehact. Diesen Zweck erreiche man am besten durch möglichste Ausgleichung verschiedener Sehschärfen der beiden Augen, ferner durch orthoptische und stereoskopische Uebungen. Bei jugendlichen Individuen empfiehlt es sich ferner, wenn Strab. converg. vorliegt, jede Arbeit zu untersagen, beide Augen zu atropinisiren und die Hyperopie möglichst vollständig zu corrigiren, bei Strab. diverg. Uebungen im Nahesehen d. h. Convergiren vorzunehmen, eine allgemeine tonisirende Behandlung einzuschlagen u. s. f. Bleibt nun nach all diesen friedlichen Methoden ein Rest von Schielen zurück, so muss man zur Operation schreiten. Ist es bei Strab. converg. nothwendig auf beiden Augen zu operiren, so macht L. beide Operationen nie in einer Sitzung, da er aus dem definitiven Resultat der ersten Operation oft werthvolle Schlüsse für die zweite zieht. Da es viel leichter ist, den Effect nachträglich zu schwächen, als zu verstärken(?), so fürchtet Vf. sich nicht vor einer unmittelbaren Uebercorrectur. Ist der Schielgrad so bedeutend, dass eine Tenotomie nicht genügt und man die Wahl zwischen doppelseitiger Tenotomie und einseitiger combinirter Vorlagerung hat, so wendet Verf. das erstere Verfahren bei alternirendem, das letztere bei monocularem Schielen an. Ist die Uebercorrection etwas stark ausgefallen, so giebt man kein Atropin und lockert beim Verbandwechsel den Faden, der den vorgelagerten Muskel hält, ferner lässt man das nicht operirte Auge frei, um Tendenz zum Convergiren zu schaffen. Am fünften Tag nach der Operation kann man dann richtige Convergenzübungen vornehmen. Sollte die Uebercorrectur zu stark sein, so dass secundäre Divergenz eintritt, die auf die genannten Uebungen hin nicht weicht, so kann man leicht den zurückgelagerten Muskel in einer zweiten Sitzung wieder vornähen.(?) Der Strabismus divergens widersteht mehr unseren operativen Heilversuchen. Die Chance den Strabismus zu übercorrigiren, ist hier geringer. Ist der Schielgrad ein niedriger und das Blicksfeld nach innen noch wenigstens 47° (was übrigens selten ist), so kann eine Tenotomie auf einem und vielleicht nachträglich auch auf dem zweiten Auge genügen; meist jedoch muss man combinirt vorlagern. Da die Chance, die Anomalie zu übercorrigiren, hier gering ist, so darf man nicht Atropin einträufeln und soll nur das operirte Auge verbinden, um die Tendenz zum Convergiren während der Heilung nicht zu beschränken und bald müssen Convergenzübungen beginnen. Sollte, was selten vorkommt, über das Ziel hinausgeschossen worden sein, so sind natürlich die gegentheiligen Verordnungen d. h. doppelseitiger Verband und Atropineinträufelun-

gen angebracht. — Betreffs der Insufficienz der Interni warnt Verf. wiederum vor zu schnellem operativem Eingreifen; wenn aber operirt werden soll, sei die Vorlagerung der Tenotomie bei Weitem vorzuziehen. Die Vorlagerung sei überhaupt die rationellere Form der Schieloperation, wenn sie auch complicirter sei, insofern die Amplitude der Convergenz, wie exacte Untersuchungen nachgewiesen haben, durch sie nicht wie durch die Tenotomie verkleinert, sondern erhalten resp. sogar vergrössert wird.

---

3) **La notation de l'astigmatisme,** par le Dr. Chibret (de Clermont-Ferraud).

Chibret, überzeugt von dem praktischen Werth des Javal'schen Ophthalmometer, nach dessen Anwendung er noch einmal so viel Astigmatismus diagnosticirte, als früher, tritt für die assymetrische Benennung der Meridianstellung bei den Cylindergläsern ein, weil das genannte Instrument, dessen allgemeiner Gebrauch in der Praxis doch nur eine Frage der Zeit sei, nur für die assymmetrische Benennung eingerichtet ist.

Es folgen **Referate.**

1887. Novembre-Décembre.

1) **Des manifestations oculaires de la lèpre et du traitement qui leur convient.** (Clinique ophtalmologique de l'Hôtel-Dieu.) Par le Dr. Panas.

---

2) **Note sur les nerfs de l'orbite,** par Pierre Delbet.

---

3) **Paralysie de la convergence dans l'ataxie locomotrice progressive.** (Clinique du Dr. Landolt.) Par le Dr. G. Borel, chef de clinique.

Zwar selten, aber doch viel häufiger, als bisher angenommen wurde, findet sich nach den Erfahrungen Borel's meist als Vorläufer, mitunter auch als Begleiterscheinung der Tabes eine Lähmung der Convergenz, wie sich bei genaueren Messungen mit dem Landolt'schen Apparat sicher feststellen lässt. Dabei braucht das Blickfeld nach innen nicht beschränkt zu sein, nur die associirte Beengung bei der Convergenz ist weniger ausgiebig als in der Norm. Die Lähmung kann als einziges Symptom bestehen oder zusammen mit anderen Motilitätsstörungen gefunden werden. Sie unterscheidet sich übrigens von den anderen Convergenzlähmungen durch ihr plötzliches Auftreten, ihren unregelmässigen Verlauf und falls sie zurückgeht, durch ihr rasches Verschwinden.

---

4) **Notes cliniques sur l'astigmatisme,** par le Dr. P. Bettremieux, ancien interne des hôpitaux de Paris, médecin de l'institut ophtalmique de Somain.

Verf. ist der Ansicht, dass manche Fälle von Blepharospasmus durch nicht corrigirten Astigmatismus bedingt sind und führt 4 selbstbeobachtete Fälle zum Beweis an. Der Spasmus entstehe aus dem Bestreben des Patienten, sich mit Hülfe einer stenopäischen Lidspalte bessere S zu verschaffen, vielleicht seien die Astigmatiker auch im Stande, durch den Lidspasmus einen corrigirenden Astigmatismus zu erzeugen. — Verf. theilt ferner zwei Fälle von einseitiger Mydriasis mit, in welchen auf dem Auge mit der weiteren Pu ein hochgradiger Astigmatismus sich fand. B. bringt den einseitigen Astigmatismus, welcher nach seiner Ansicht nie starke Anstrengung der inneren Augenmuskeln im Gefolge hat, mit der Mydriasis in causalen Nexus. — Betreffs der Bezeichnung des Astigmatismus macht Verf. den ganz praktischen Vorschlag, die Grade nur

vom unteren Halbkreis des Probirgestells abzulesen, den Nullpunkt in die Mitte zu legen und nach beiden Seiten hin bis 90° zu zählen. Aus einem der Gradzahl vorgestzten J oder E erkennt man dann, ob die Axe vom Nullpunkt aus so und soviel Grade nach innen oder aussen abweicht.

---

5) **Contribution à l'anatomie de l'ulcus serpens de la cornée,** par le Dr. A. Verdese.

Verf. hatte Gelegenheit einen Fall von Hypopyonkeratitis, in welchem das ulcus nicht sehr ausgedehnt war und kaum die halbe Dicke der Cornea einnahm, anatomisch zu untersuchen. Es fand sich unter dem Grund des Geschwüres eine mässige kleinzellige Infiltration und noch tiefer, also anliegend an der Descemetis ein miliarer Abscess. Diese Membran war zwar nicht mit Rundzellen durchsetzt, aber sie zeigte eine Art Malacie, die in feiner Granulirung ihres Gewebes Ausdruck fand, und war ausserdem durchbrochen. Von der Durchbruchsstelle aus zog ein feiner grauer Faden bis zu dem Hypopyon. Die Iris konnte in dem vorliegenden Fall das Hypopyon nicht geliefert haben, da sie bei mikroskopischer Untersuchung völlig normal erschien und auch die einzige Stelle des Ciliarkörpers, die infiltrirt war, lag gerade an der von dem ulcus entferntesten Stelle. — Der kleine miliare Abscess, der durch relativ gesundes Gewebe von dem Geschwür getrennt ist, bringt also die grosse Gefahr, er liefert das Hypopyon, welches aus der vorderen Kammer in den Fontana'schen Raum gelangt, wo es entzündungserregend wirkt. Deshalb kann auch die Behandlung des ulcus serpens mit Antiseptica u. s. w. nicht genügen, da der gefährliche miliare Abscess durch dasselbe nicht beeinflusst wird.

---

6) **Ophtalmoplégie externe suite de la diphthérie du gosier,** par le Dr. Ph. O. Evetzky, de Moscou.

Verf. fügt den bis jetzt bekannten zwei Fällen von diphtherischer Ophthalmoplegia exterior, wie sie Uhthoff und Mendel-Hirschberg veröffentlicht haben, einen dritten hinzu. Es handelt sich um ein 8j. Kind, bei welchem sich gleichzeitig mit einer sehr leichten Diphtherie des Rachens eine Gaumensegellähmung und eine totale Lähmung sämmtlicher äusseren Augenmuskeln mit Ptosis einstellte. Die Accommodations- und Pupillarreaction war intakt, auch sonst bestand keinerlei Lähmung. Es wurde Jodkalium verordnet und im Verlauf eines Monats verschwanden sämmtliche Symptome.

---

7) **Quelques courtes remarques au sujet du traveil du docteur C. Hess, de Prague, sur la cataracte naphthalinique.**

Panas hält gegenüber den von Hess auf dem Heidelberger Congress mitgetheilten Erfahrungen über die Naphthalincataract seine ursprünglichen Behauptungen aufrecht.

Es folgen **Referate.** Dr. Ancke.

XI. Revue générale d'ophtalmologie. 1887. Juillet.

1) **Le phénomène de l'ombre pupillaire,** théorie et application à la mesure des amétropes (Kératoscopie de Cuignet), par le Dr. C. J. A. Leroy. (à suivre.)

---

2) **De l'application de la compression dans le traitement des dacryo-**

cystites phlegmoneuses et des fistules du sac lacrymal, par le Dr. Lyder Borthen, de Trondjem (Norvège).

Verf. empfiehlt zur Behandlung der phlegmonösen Dacryocystitis zunächst Spaltung eines (gewöhnlich des oberen) Thränenröhrchens zur Entleerung des Eiters, widerräth jedoch in den acuten Stadien die Sondirung als nutzlos und sehr schmerzhaft. Zugleich verordnet er Kataplasmen auf die leidende Stelle von der Grösse eines Handtellers. Wird in einigen Tagen die Haut in der Gegend des Thränensacks roth und geschwollen und droht Durchbruch, so ist es besser durch Incision der vorderen Wand des Thränensacks den Prozess abzukürzen. Dabei wird möglichst oft der Thränensack mit Sublimatlösung ausgespritzt. Ist nun die Affection mehr subacut geworden, so ist sowohl die Sondirung indicirt, als auch zugleich ein Mittel, von dem Verf. besonders viel Wirkung gesehen und das ist die andauernde Compression der Thränensackgegend durch einen Wattebausch. Man sieht die Wunde rasch und leicht heilen und Fistelbildung wird verhütet; sollte aber schon eine Fistel bestehen, so wird sie unter Reinigung und Sondirung sich leichter mit Compressionsverband schliessen (je nach den Verhältnissen mit oder ohne vorhergegangene Anfrischung der Wundränder), als wenn man auf diese Hülfe verzichtet. Die Heilungsdauer einer Fistel variirt in des Verf.'s Fällen zwischen 14 Tagen und 6 Wochen. — [Besser ist's, zu spalten, zu sondiren, und so den Durchbruch zu vermeiden. H.]

Es folgen **Referate.**

1887. Octobre.

1) **L'iridectomie contre le glaucome, aperçu historique,** par le Professeur Leber, de Göttingen.

---

2) **Note complémentaire sur la théorie du phénomène de l'ombre pupillaire,** par le Dr. C. J. A. Leroy.

Verf. setzt in Ergänzung einer früheren Arbeit auseinander, dass wir bei der Skiaskopie, sobald eine Stelle der erleuchteten Pu dunkel wird, nur den Schatten unseres eigenen Pupillarrandes sehen. (?)

---

3) **Contribution à la question des anomalies de l'iris,** par le Dr. Lamberg. (Bidrag till anomalies hosiris; Hygiea, p. 615. Stockholm, 1886.)

Lamberg hat einen sehr schönen Fall von dem beobachtet, was Colsmann als Papilloma iridis, Ancke als Ectropium uveae congenitum beschrieben hat. Verf. weiss für die in Rede stehende congenitale Missbildungen keinen passenden wissenschaftlichen Namen, kann jedoch sowohl weder den in der Arbeit von Colsmann, noch den in der Arbeit von Ancke gebrauchten als glücklich gewählt anerkennen.

Dr. Ancke.

1887. Novembre.

Observation de cécité totale par lésion corticale; ramollissement de la face interne des deux lobes occipitaux, par le Dr. L. Bouveret, agrégé médecin des hôpitaux de Lyon.

Verf. fand bei der Autopsie eines Nephritikers, welcher plötzlich total erblindet war, zwei wahrscheinlich durch Embolie entstandene symmetrische Erweichungsherde an der inneren und hinteren Oberfläche beider Occipitallappen entsprechend der Stelle, an welcher nach der Localisationstheorie im Munk'schen

Sinne das Sehcentrum liegen würde. Die äussere Oberfläche der Lappen erwies sich intact.

Es folgen **Referate.**

1887. Décembre.

Optomètre scotescopique ou détermination de l'Amétropie par l'observation des phases de chatoiement et d'obsaintè pupillaires dues aux mouvements de l'image aérienne, Explication par la théorie des images de diffusion par le Dr. Monoyer, professeur de physique médicale à la Faculté de médecine à Lyon. (à suivre.)

Es folgen **Referate.** Dr. Ancke.

XII. Bulletin de la clinique nationale ophtalm. de hospice des Quinze-Vingts. 1887. Avril—Juin.

1) **Les verres gris-jaunes et les mouvements des élements rétiniens,** par le Dr. Fieuzal, médecin en chef.

F. hat schon seit langer Zeit bei Photophobie und Hyperästhesie der Retina statt der allgemein üblichen blauen oder grauen Schutzgläser grau-gelbe verordnet (mit Chromoxyd gefärbte, die übrigens die Farbentöne nicht ändern sollen). Neuerdings fand nun Verf. eine Bestätigung für die Brauchbarkeit der von ihm empirisch als am meisten angenehm für die Augen gefundenen Gläser in den Untersuchungs- und Experimentationsresultaten von Stort, welcher nachwies, dass die unter dem Einfluss des Lichtes sich vollziehende Formveränderung der Zapfen der Retina ausblieb, wenn nur gelbes Licht in das Auge gelangte. Verf. hat seine grau-gelben Gläser von den Patienten oft loben hören, und selbst, mit denselben bewaffnet, die directe Wirkung des elektrischen Bogenlichtes ertragen können.

2) **Méthode pour conserver les préparations macroscopiques du bulbe oculaire,** par le Dr. Haensell, chef du laboratoire.

Verf. hat im Hospice des Quinze-Vingts ein pathologisch-anatomisches Museum des Auges eingerichtet. Abgesehen von einer sehr grossen Menge mikroskopischer Präparate hat H. aber auch zum Studium der gröberen anatomischen Verhältnisse makroskopische Präparate hergestellt und zwar auf eine Art und Weise, die sowohl das Verderben der zarten Objecte verhindert, als auch eine genaue Inspection gestattet. Es wird zunächst durch Mischung von 40 gr einer Gelatine mit 200 gr concentrirter Arseniklösung im Wasserbad von 60° und späterer Hinzufügung von 120 gr neutralen Glycerins (welche Mischung dann wiederum durch Hühnereiweiss oder Filtration geklärt werden muss) die Einbettungsmasse hergestellt, in welcher der Bulbus aufbewahrt werden soll. Sodann wird der zu conservirende Bulbus auf den gut plan geschliffenen Boden eines Glasgefässes gelegt, das ganze Gefäss mit Einbettungsmasse gefüllt und mit dem aufgeschliffenen Glasdeckel bedeckt, welcher ausserdem noch durch Canadabalsam luftdicht angeschlossen wird. Dreht man nach dem Erkalten der Masse das Gefäss um, so kann man durch den Boden desselben hindurch recht gut die gröberen anatomischen Verhältnisse studiren.

3) **Sur l'étiologie de la kératite interstitielle,** par le Dr. A. Trousseau, médecin en second de la clinique.

T. hat 40 Fälle von Keratitis diff. zusammengestellt und nur in 3 Fällen Syphilis als ätiologisches Moment ausschliessen können. Von den übrigen 37 Fällen waren 18 ganz zweifellos syphilitisch, 10 ziemlich sicher und 9 discutabel. Den Grund für den gegenüber anderen Statistiken sehr hohen Procentsatz von Lues sucht Verf. in dem Umstand, dass man in der neueren Zeit mehr und mehr gelernt habe, die Syphilis congen. zu erkennen.

---

4) Observations récueillies à la clinique.

Chancre induré de la paupière iuférieure. Clerval.

Syphilides tertiaires de la paupière supérieure (gommes). Daguillon.

Oedeme péripalpebral d'origine cardique. Calamy.

Dermoides multiples de la conjonctive et de la cornée. Colobome de la paupière supérieure droite. Gand.

O. d. kératite interstitielle. Condylome de l'iris. Calamy.

Condylome de l'iris. Dumont.

Phthisie du globe, iridochorioidite glaucomateuse sympathique. Dumont.

Condylome de la chorioide et de l'iris. Daguillon.

Double rupture de la sclérotique; double colobome traumatique; hyalitis consécutive à une hémorrhagie du corps vitré. Dr. Coroenne.

Luxation du cristallin; iridochorioidite traumatique; kératoglobe consécutif. Dr. Coroenne.

Aniridie. Luxation congénitale des cristallins en haut on en dehors o. d. Iridochorioidite glaucomateuso à gauche. Dumont.

Athérome. Hémorrhagie du corps vitré.

Tractus celluleux organisé et vascularisé à la suite d'hémorrhagie du corps vitré. Dr. Coroenne.

Rétinite pigmentaire anormale avec nyctalopie. Dr. Coroenne.

Rétinite pigmentaire héréditaire. Daguillon.

Hémorrhagie rétinienne traumatique; déchirure de la chorioide verticale passant par la macula. Dr. Coroenne.

Hémorrhagie rétiniennes. Auscher.

Atrophie grise au debut; tabes dorsalis; symptômes oculaires précoces. Auscher.

Névrite optique double d'origine cérébrale. Clerval.

Atrophie grise double. Paralysie incomplète de la IIIe paire droite. E. Clerval.

Paralysie de la IVe paire gauche consécutive à un traumatisme. Atrophie grise double. Clerval.

Atrophie papillaire toxique (sulfure de carbone). Dumont.

Double atrophie par pertes sanguines répétées. Dr. Coroenne.

Amblyopie cérébrale consécutive à des métrorrhagies. Daguillon.

Amblyopie toxique. Daguillon.

Sarcomes multiples des os et des visceres. Exophtalmie à gauche. Double papillo-rétinite à forme hémorrhagique. Dr. Coroenne.

Atrophie unilatérale chez deux enfants. Suite de troubles méningitiques mal caractérisés. Dr. Coroenne.

Ptosis congénital héréditaire, strabisme divergent, myopie et amblyopie congénitale héréditaires. Daguillon.

Neuro-rétinite syphilitique.

Atrophie papillaire syphilitique.

Glaucome chronique simple.

Dr. Ancke.

1887. Octobre—Décembre.

1) Revue clinique du dernier trimestre, par le Dr. Fieuzal.

Im letzten Trimester wurden in der Poliklinik 10,217 Kranke behandelt, darunter 2205 neue. In die Klinik aufgenommen wurden 310 Patienten mit einem Durchschnittsaufenthalt in der Klinik von $10^1/_2$ Tagen. Unter diesen Patienten fanden sich an interessanten Fällen und sind eingehend beschrieben:

Impetigo de la face.

Blépharite mycodermique ulcéreuse.

Absence congénitale des points et conduits lacrymaux.

Emphysème de la paupière supérieure.

Cyste sebacée de la fosse temporale droite.

Sphacèle de la paupière supérieure gauche consécutive à la rougeole.

Ankyloblepharon traumatique.

Epithelioma des paupières (3 Fälle).

Kératite neuro-paralytique avec choroidite infectieuse metastatique; accidents urémiques.

Quelques cas intéressants de colobome congénital de l'iris et de la chorioide.

État glaucomateux simulant une poussée de méningite chez un enfant.

Synéchie antérieure datant de vingt et un ans. — Ectasie équatoriale et staphylome intercalaire. — Refroidissement.

Iridocyclite.

Phthisie du globe. O. D., avec irido-chorioidite glaucomateuse sympathique O. G.

Hémianopsie monoculaire dans le champ visuel horizontal prodrome d'un congestion cérébrale avec aphasie de gravité moyenne.

Amblyopie d'origine cérébrale. — Hémiopie gauche incomplète.

Amblyopie diabétique. Debut d'atrophie papillaire avec pâleur des moitiés externes.

Scotome scintillant.

Rétinite pigmentaire congénitale avec atrophie papillaire.

Atrophie papillaire consécutive à une fracture de la colonne vertébrale.

Paralysie du droit inférieur avec contracture de l'antagoniste.

Paralysie traumatique du droit externe.

Tic douloureux de la face.

Hieran schliesst sich der Bericht des pathologischen Cabinets der Klinik, welches im Jahre 1887 um 204 Präparate vermehrt wurde.

---

2) Des complications oculaires de la rougeole et de leur traitement, par le Dr. A. Trousseau, médecin en second de la clinique.

Verf. ist der Ansicht, dass die Masern von allen acuten Infectionskrankheiten am häufigsten Complicationen von Seiten des Sehorgans mit sich bringen und zwar noch häufiger als die Blattern. Im Incubationsstadium kommt nur eine catarrhalische Conjunctivitis vor; ist die Krankheit ausgebrochen, so entwickelt sich häufiger eine Conjunctivitis suppurativa, oft auch entstehen Phlyctänen. Im Stadium der Reconvalescenz sind die Augenaffectionen am häufigsten, und zwar in der Form der phlyctänulären Entzündungen, aber es kommen auch croupöse und diphtherische vor. Ausserdem beobachtet man von Seiten der Augenlider erythematöse und eczematöse Blepharitiden, die der Behandlung hartnäckigen Widerstand entgegensetzen. Die Masern sind aber auch noch insofern sehr gefährlich für die Augen, als oft nach völliger Genesung allerlei Affectio-

nen speciell phlyctänulärer Natur sich einstellen, die gern recidiviren und sich durch langwierigen Verlauf auszeichnen.

---

3) Un cas d'erythème jodoformique, par le Dr. A. Trousseau.

Bei einem Knaben, welcher ein Geschwür am Oberlid hatte, trat wiederholt, jedesmal wenn dieses Geschwür mit Jodoform in Substanz behandelt wurde, ein heftiges Erythem der Gesichtshälfte auf. Dieses Erythem, welches so sehr einem Erysipel glich, dass Jeder, der die Entstehungsursache in dem speciellen Fall nicht kannte, es dafür gehalten haben würde, erschien 3—4 Stunden nach der Application des Jodoforms und verschwand mit der Entfernung desselben. Es handelt sich in diesem Fall weniger um eine Intoxication, als um eine heftige locale Reizerscheinung in Folge einer Idiosynkrasie des Patienten.

---

4) Observations recueillies à la clinique.

Sur un mode particulier de luxation complète du cristallin en avant. (Zwei Fälle.) Dr. J. Coroenne.

Amaurose simulée chez un enfant. Auscher.

Neuro-rétinite séreuse. — Hémiopie.

Décollement de la retine à gauche. Anisometropie. Strabisme divergent. Episcléritis.

Es folgen **Referate.** Dr. Ancke.

XIII. Annali di Ottalmologia di Quaglino. 1887. Fasc. I.

1) Rampoldi: **Ein Fall simulirter Augenkrankheit.**

Ein 22jähr. Mädchen rieb sich seit Monaten Mauerkalk in ein Auge.

---

2) Nicolini: **Das Haarseil in der Augentherapie.**

N. sah gute Wirkung desselben in Fällen von Cyclitis und von Secundärglaucom (neben der Operation).

---

3) Querenghi: **Ueber Aetiologie und Pathogenese der Myopie.**

Die oft hochgradige Myopie mit chorioiditischen Complicationen bei Analphabeten ist nach den bisher gültigen Doctrinen nicht erklärlich. Verf. meint, dass dieselbe auf Ernährungsstörungen, speciell Lymphstauung am hinteren Augenpol während der Entwickelungsperiode des Auges beruhe, wobei der intraoculäre Druck die Ectasie bewirke.

---

4) Rampoldi: **Klinische Casuistik.**

1. Congenitaler erblicher Mangel der Augenbewegungen, wohl in Folge von Defect der Muskeln des Bulbus und des Levator palp., bei Bruder und Schwester.

2. Ein Fall von Amblyopia saturnina mit Glaskörpertrübungen. Die Diagnose kann jedoch bestritten werden.

3. Fall von circulärer Ectasie der Sclera in der Gegend des Ciliarkörpers. Durch die Verlängerung des Bulbus war Myopie 4 D acquirirt, welche nach Jahren unter Heilung der Sclerotico-Chorioiditis durch Abplattung der Cornea in H. von 1,5 D überging.

---

5) Faravelli: **Oculäre Reflexphänomene von Taenia.**

Pupillenerweiterung, Accommodationslähmung, Verengerung der Netzhautschlagadern, Anfälle von Lichtblitzen und Erblindung.

Fasc. II e III.

1) Rampoldi: **Genese und Aetiologie der durchsichtigen Hornhautectasien.**

Ein Fall in Folge von Keratitis parenchymatosa mit Malaria, mehrere Fälle einseitigen Keratoconus mit hinterer Polarcataract in rachitischen Individuen, verschiedene Fälle von Keratoconus bei cachectischen Individuen, endlich traumatische Fälle, wo nach linearer perforirender Hornhautwunde oder Cornealruptur sich eine transparente Hornhautectasie bildete. Dabei behauptet Verf., dass die Heilung von Hornhautwunden ohne Zurücklassung einer sichtbaren Opacität nur dann vorkomme, wenn die Descemetis auch verletzt ist, und dass ferner eine Ectasie sich ebenfalls nur bilde, wenn die Descemetis eine Continuitätstrennung erlitten hat. Er kommt alsdann an der Hand verschiedener Experimente sowie der anatomischen Untersuchung eines mit Keratoconus behafteten Augapfels zum Schlusse, dass die durchsichtigen Hornhautectasien in der Resistenzverminderung der Descemetis ihren Grund haben.

2) Mazza: **Ein Fall von sympathischer Ophthalmie.**

Bei einem 6 jähr. Knaben trat ein Jahr nach einer Ciliarkörperverletzung des r. Auges unter entzündlichen Erscheinungen am letzteren plastische Iritis des l. Auges auf. Die Untersuchung des enucleirten r. Auges zeigte, dass die Entzündung längs der inneren Opticusscheide sich verbreitet hatte. Neuroretinitis war jedoch in dem der ophthalmoskopischen Untersuchung zugänglichen l. Auge nie nachzuweisen.

3) Rampoldi e Faravelli: **Reposition eines auf die Wange luxirten Augapfels.**

Knabe von 12 Jahren durch Kuhhornstoss verletzt. Das Auge hing mit den Weichtheilen der Orbita noch durch den M. rect. extern. sowie durch die conjunctivalen Uebergangsfalten zusammen, Zerreissung des Opticus wird nur erschlossen, nicht constatirt. Reposition gelingt, es wird die Lidspalte vernäht. $1\frac{1}{2}$ Monate nachher ist Hornhaut und Conjunctiva sensibel. Bulbus sehr stark nach auswärts gewandt, was operativ etwas gebessert wurde.

4) Querenghi: **Congenitaler Mikrophthalmus mit progressivem hinteren Staphylom.**

Fasc. IV.

1) Rampoldi: **Ueber das Centrum des Retractor bulbi des Frosches.**

Mechanische und galvanische Reizung des sogen. Limbus der Rautengrube hat sofortige Retraction des Bulbus zur Folge. Geschieht die Reizung in der Mittellinie, so retrahiren sich beide Bulbi.

2) Rampoldi: **Ueber das experimentelle Eindringen von Fluorescein in die Vorderkammer.**

Verf. findet, dass das Fluorescein weder durch einen hypothetischen, vom Glaskörper herkommenden Strom, noch durch die in der Nähe des Iriswinkels befindlichen Lymphbahnen, sondern allein von den Ciliarfortsätzen und der hinteren Irisoberfläche her mit einem Strom von Humor aqueus durch die Pupille in die Vorderkammer gelangt.

3) Rampoldi: **Ueber Pigmentinfiltration der Cornea.**

Verf. beobachtete mehrere Fälle von Iritis serosa mit pigmentirten Niederschlägen auf der hinteren Hornhautfläche und mit Entfärbung der Iris des einen, entweder allein oder stärker erkrankten Auges, und schliesst daraus, dass das Pigment aus dem vorderen Uvealabschnitt auswandert und mit dem Lymphstrom in die Vorderkammer und auf die Cornea gelangt.

---

4) Rampoldi: **Seltene Ursachen der accommodativen Asthenopie.**

Verf. glaubt dieselbe in seinen Fällen auf Exstirpation eines Testikels bei einem Syphilitischen, auf Hysterie, auf Reizung der Magenschleimhaut durch inneren Gebrauch von Chloroform, auf schmerzhafte Zahncaries zurückführen zu müssen.

---

5) Rampoldi: **Entstehung des Hypoema.**

Das Weinen soll mit Hyperämie auch im Augeninnern verbunden sein und so Bluterguss begünstigen. Das Abschneiden des Kopfhaares nach Augenoperationen oder während einer Iritis soll durch Abkühlung Ischämie des Haarbodens und dadurch collaterale Hyperämie im Auge und so Hypoema hervorrufen.

---

6) Rampoldi: **Ein Fall diabetischer Cataract.**

Der Diabetes heilte, die einseitige Cataract blieb bestehen.

---

7) Mazza: **Die subcutanen Calomelinjectionen.**

Von Quaglino empfohlen sollen dieselben, an der Schläfe applicirt, auch nach des Verf.'s Erfahrungen gegen schwere Iritis, Iridocyclitis etc. vorzüglich wirken. Verf. fand im Eiter des sich bildenden Abscesses, sowie in dessen Wandungen nur wenige Mikroorganismen und diese überdies nicht mit pyogenen oder phlogogenen Eigenschaften begabt. Auch Culturen dieses Eiters blieben steril. Staphylo- und Streptokokken, dem injicirten Calomel beigemischt, verloren ihre pyogene Eigenschaft, wie Experimente zeigten, und diese Kokken liessen sich aus dem Eiter des Abscesses nicht in Culturen wiedergewinnen. — Verf. glaubt, dass Calomel nach der Injection zum Theil in Sublimat umgewandelt wird und so die Kokken vernichtet. Ob der Abscess durch rein chemische Wirkung des Calomel oder durch Mitwirkung von Mikroorganismen sich bildet wagt Verf. nicht zu entscheiden.

---

8) Rampoldi: **Krankheiten des Thränenapparates.**

Verf. betont, dass Thränensackkrankheiten öfters erblich sind, dass dieselben öfter nach Variola auftreten, dass endlich häufig eine vorübergehende leichte Mydriasis in mit Epiphora behafteten Augen zu beobachten sei.

Faravelli stützt diese Arbeit von R. durch statistische Daten.

Rampoldi e Faravelli berichten über 75 im letzten Schuljahre meist nach Graefe operirte Cataracten, darunter 55 uncomplicirte Altersstaare. Zwei Hornhauteiterungen, doch mit Erhaltung des Lichtscheines. Behandlung mit Sublimat.

Statistik der Blindeninstitute Italiens, veröffentlicht vom Ministerium. Rom 1887.

Italien hat hiernach 7,73 Blinde auf 10000 Einwohner, im nördlichen Italien sinkt diese Ziffer auf 5,7, auch 5,1; in Sicilien steigt sie auf 10,2, in Sardinien auf 21,1.

III. Bolletino d'oculistica di Simi. Firenze 1887. August bis December.

1) Collica-Accordino: **Accommodative Asthenopie.**

Diese findet sich zuweilen ohne Hypermetropie in Folge accommodativer Anstrengungen oder chronischer allgemeiner Schwächezustände.

---

2) Scimeni: **Ein Fall von totalem Sym- und Ankyloblepharon mit Staphylom der Cornea in Folge von Erysipel. Enucleation.**

---

3) Scimeni: **Ueber Accommodation bei Aphakie.**

Verf. findet, dass aphakische Augen eine gewisse Accommodation in Folge der Pupillenverengerung, d. h. in Folge der Verkleinerung der Diffusionskreise, besitzen, und empfiehlt daher, die Iridectomie bei der Extraction zu unterlassen.

---

4) Simi: **Aus der Praxis.**

Nach Operationen ist absolute Ruhe und Bettlage nicht nothwendig, Verf erlaubt den Patienten, den Tag über in einem bequemen Polsterstuhl zuzubrin gen. — Ein Fall von Diabetes mellitus mit Chorioiditis disseminata erwies als gemeinsame Ursache Syphilis und heilte der Diabetes durch antisyphilitische Cur. Verf. erinnert in seiner Arbeit an das häufige Auftreten von Zucker im Harn bei Aloëgebrauch. — 2 Fälle von Irisstaphylom heilten glatt durch Aetzen mit dem Glüheisen. — Ein Fall hysterischer Amaurose heilte durch Chloralhydrat und Morphium.

---

5) Debenedetti: **Subpalpebraler Bluterguss.**

Ein kleiner gestielter Tumor, vor wenigen Tagen unter dem Oberlid spontan entstanden, bestand aus blossem Blutcoagulum.

---

1) Rampoldi: **Blutige Infiltration der Cornea.** (Gazz. med. ital. di Lombardia, 1887.)

Verf. bringt neue Beweise für die Existenz einer acuten transitorischen Blutinfiltration der Cornea, die nicht identisch mit Cornealhämorrhagie ist.

---

2) Saltini: **Jahresbericht 1885/86 über die Universitäts-Augenklinik in Modena.** (Rassegna di scienze mediche, 1887.)

2155 Ambulatoriumkranke, 140 Operationen, wovon 14 Cataracte, die nach verschiedenen Methoden operirt, alle heilten mit $^1/_2$—$^1/_8$ V. Massage leistete Dienste gegen Residuen von Keratitis parenchymatosa, gegen recidivirende pustuläre Keratitis. Massage soll am gesunden Auge transitorische Accommodationsverminderung hervorrufen.

---

3) F. Denti: **20 Monate ophthalmologischer Praxis im Hospital Fatebene-fratelli in Mailand.** (Gazz. med. ital. di Lombardia, 1887.)

2413 Kranke, 178 Operationen, wovon 21 Cataractextractionen. Von diesen ein Ausgang in Phthisis durch Blutung. Empfiehlt nach der Staaroperation den Kleisterverband.

---

4) Sarti: **Melanotisches Chorioidealsarcom.** (Rivista clinica, Maggio 1887.)

Mann von 22 Jahren, Tumor erfüllt die ganze Orbita, ist ulcerirt. Exenteratio orbitae. Lymphdrüsen des Kopfes 2 Monate später sarcomatös.

---

1) Parisotti: **Hygiene des Auges.** Rom 1877. Populär.

2) R. Secondi: **Die künstliche Reifung der Cataracten.** Genua 1887.

3) Scellingo: **Bericht über das ophthalmologische Institut Torlonia.** Rom 1887.

4) Aievoli: **Cylindrom der accessorischen Thränendrüse.** Neapel 1887.

5) Saltini: **Ein Fall von Cysticercus im Glaskörper.** Parma 1887.

6) Scimeni: **Ueber die Wirkung der Fremdkörper im Auge.** (Rivista internazionale, Napoli 1887.)

7) Scellingo: **Melanotisches Sarcom der Conjunctiva.** Rom 1887.

8) Albini: **Syphilitische Dacryoadenitis.** Modena 1887.

9) Mazza: **Experimentelle Untersuchungen über die sympathische Ophthalmie.** Genua 1887.

10) Ledda: **Bericht über das ophthalmologische Institut der Universität Cagliari 1885 u. 1886.** Cagliari 1887.

XIV. Giornale della R. Accad. di Med. Torino. 1887. Nr. 1—2.

1) Reymond: **Contribuzione allo studio dell' innervazione per l'accomodamento.**

R. legt die Frage vor, ob Fälle vorkommen, wo bei centraler einseitiger Accommodationsparalyse im gelähmten Auge die synergische Accommodation erhalten ist, indem der accommodative Impuls demselben vom gesunden Auge her übertragen wird — und glaubt an der Hand zweier klinischer Beobachtungen dies bejahen zu müssen.

2) Gallenga: **Esteso neo congenito delle palpebre.**

Mit histologischen Details. Partielle Hypertrichosis.

Nr. 3—4.

Gallenga: **Beitrag zum Studium der oberflächlichen infectiösen Keratitiden.**

G. hat in Culturen aus dem Inhalt von Phlyctänen 2 Formen von Mikrokokken isolirt, von denen die kleinere (die aber noch grösser ist, als Staphylococcus pyog. aureus) pathogen sein soll. Ferner fand er in den Cilienwurzeln bei gleichzeitiger Erkrankung des Lidrandes dieselbe Form mit gleichen biologischen Merkmalen.

Nr. 5.

1) Secondi: **Transplantation von Froschhaut,** nach Dubosque (1886).

Bei Ectropion, nach Exstirpation eines Epithelioms, bei einer grossen Lidulceration, nach Auslöffelung von Lupus, auch bei Symblepharon.

2) Stilling: **Anatomische Untersuchungen über die Entwickelung der Myopie.**

S. findet im Musculus obliquus superior, welcher durch seine Sehne einen Druck auf den Bulbus während seines Wachsthums ausübt, die Ursache der Myopie in der Jugend. Die Sichel im myopischen Auge erklärt er als perspectivisches Phänomen, indem die Papille nach der Insertion des Obliq. sup. hingezogen ist und überdies der Scleroticalcanal des N. opticus umgekehrt wie im normalen Auge trichterförmig ist, nämlich die grössere Trichteröffnung in der Ebene der Retina hat.

---

3) Reymond e Baiardi: **Das Sehen der Astigmatiker.**

Verff. finden, dass die Astigmatiker unter dem Impuls der Accommodation eine stärkere Rotationsbewegung des Auges ausführen, als bisher bekannt, dass daher die Angaben von Donders, Knapp, Javal und Nordenson über die Richtung der Hauptmeridiane der Cornea falsch seien.

4) Tartuferi: **Ueber die innere Körnerschicht der Retina.**

Vorläufige Mittheilung anatomischer Details.

Nekrologie.

In Neapel starben 2 Veteranen der Augenheilkunde. Am 1. April 1887 Domenico de Luca, geb. 1818, Docent an der Universität. Am 24. April 1887 Raffaele Castorani, geb. 1820, Professor und Director der Universitäts-Augenklinik in Neapel. Ebenda starb am 13. December 1886 Salvatore Novi, der letzte Schüler von Quadri. In Bologna starb am 2. Februar 1887 Prof. Magni, geb. 1828, Director der Universitäts-Augenklinik, welcher eine Reihe geschätzter Arbeiten hinterlässt. Im Juni 1887 starb ferner Prof. F. Ponti, Augenarzt in Parma.

XV. Bolletino d'oculistica di Simi. 1887.

Nr. 1. A. Debenedetti erzählt, dass in dem ophthalmologischen Institut zu Mailand gegen Trachom mit einem alle anderen Curen übertreffenden Erfolge täglich eine Waschung mit **Sublimatlösung** (1 : 500) auf die umgestülpten Lider angewandt wird.

---

2. Ramorino berichtet über einen ca. 10 cm langen und $2^1/_3$ cm breiten **Holzsplitter,** welcher unter Spaltung des r. Bulbus durch diesen hindurch in die Nasenhöhle gelangte und daselbst erst nach 145 Tagen entdeckt und extrahirt wurde. Panophthalmitis.

---

3. Simi erzählt, dass er bei **Glaucoma assolutum,** welches seit vierzehn Tagen bestand, durch 2 malige Scleralpunktur hinter dem Corpus ciliare (unter möglichster Schonung der Chorioidea) Fingerzählen erlangte, sowie Vertiefung der Vorderkammer und Verengerung der Pupille, so dass alsdann Iridectomie möglich wurde unter fortschreitender Besserung des V.

---

4. Grasselli hat in den Journalen der Mailänder Klinik von Rosmini bemerkt, dass in den letzten 3 Monaten 1882—1885 die Zahl der **frischen Trachomfälle** stets grösser ist, als in allen übrigen Monaten. Es scheint ihm

ferner, dass von 1874 bis 1885 die relative Zahl der **Glaucomfälle** in progressivem Wachsen begriffen ist.

5. Simi: **Exstirpation der Thränendrüse wegen chron. Adenitis mit acuten Paroxysmen.** Ein grosser Theil der Drüse war normal.

6. Bonagente (Rom) empfiehlt für die Operationen einen feucht applicirten **Sublimatverband,** der durch Kleisterbinden befestigt bei Cataract erst nach 7 Tagen entfernt wird.

7. Bonagente: **Cateratta nera in ambo gli ocelli; Estrazione, Guarigione.** Nach dem anatomischen Befunde schien die Eintrocknung der Linse im Centrum begonnen zu haben und regelmässig fortgeschritten zu sein, zuletzt aber unregelmässig, sodass in der Peripherie der Linse Lückenbildung eintrat.

10—11. Nicolini: **Irideremia bilaterale, cateratta capsulo-lenticolare.** Extraction erfolgreich.
Simi: **Naht des Lappens in einem Fall von Cataractextraction.**

12—13. Rosmini: **Bericht über die Augenheilanstalt in Mailand.** R. betont, dass in Paris, wo die beschäftigtsten Augenärzte nicht Franzosen, sondern Ausländer sind (Wecker sei Oesterreicher, Panas Grieche, Fieuzal Belgier, Galezowski Pole, Landolt Schweizer, Meyer Preusse), sämmtlich die Cataractoperation ohne Iridectomie machen.

15. Gallenga: **Die Mikroorganismen im gesunden Auge.** G. betont, dass im Conjunctivalsack des normalen Auges sich absolut keine Mikroorganismen finden, was schon Neisser beobachtete, wohl aber bereits bei der leichtesten Hyperämie.

Bibliographie.

1) Ueber einseitigen und doppelseitigen Lidschluss, von O. Langendorff (Königsberg). (Arch. f. Anat. u. Physiol. 1887. Physiol. Abth. Heft 1 u. 2.) Hautreize im Gebiete des Trigeminus lösen beim Kaninchen nur einen gleichseitigen Lidreflex aus; erst wenn sehr starke Hautreize angewendet werden, betheiligt sich der Orbicularis des anderen Auges. Dieselben Beobachtungen kann man bei Meerschweinchen, Vögeln und Fröschen machen, während Hunde und Katzen oft und der Mensch stets mit doppelseitigem Lidschluss reagirt. Verf. erklärt letzteres aus der grossen Nachbarschaft beider Augen. Die beiden Augen haben ein „gemeinschaftliches Gefahrfeld", indem eine Gefahr, welche dem einen Auge droht, auch das andere bedroht. Deshalb hat der Mensch die intercentrale Bahn der beiden Blinzelreflexcentren so eingeschliffen, dass der Reflex nie einseitig bleibt. Daraus möchte Verf. die Schwierigkeit, ein Auge allein zu schliessen, ableiten, ebenso die selten beobachtete Mitbetheiligung des Augenfacialis bei centralen Facialislähmungen. — Der Orbicularisschluss ist beim Kaninchen auch ein einseitiger (gekreuzter), wenn die Reizung von der Rinde ausgeht, aber beim Hund ein doppelseitiger. Peltesohn.

2) Sympathicus-Neurosen in ihren Beziehungen zum Sehorgan, von Dr. Alexander (Aachen). Nach einem Vortrag im Verein der Aerzte des

Reg.-Bez. Aachen, vom 12. Mai 1887. In der Einleitung bespricht Vortr. die zuerst von du Bois-Reymond und Möllendorf beschriebene Hemicrania sympathico-spastica resp. angio-paralytica und erklärt ihre einzelnen Erscheinungen nach den Experimentalversuchen von Leber, Schöler und Adamük. Als eine Sympathicus-Affection, die ohne Hemicrania sich geltend macht, beschreibt er sodann den Morbus Basedowii, und sucht den scheinbaren Widerspruch in seinen bald aus einer Lähmung, bald aus einer Reizung des Sympathicus abzuleitenden Symptomen durch den Hinweis auf die Klein'schen Experimentaluntersuchungen über die Innervation der Gefässe des Augenhintergrundes sowie auf die Claude Bernard'schen Untersuchungen der räumlich weit von einander getrennten Centren für die vasomotorischen und oculopupillären Fasern zu lösen. Schliesslich beschreibt der Vortr. die auf einer Lähmung des Sympathicus beruhende, von Horner zuerst beschriebene Verengerung der Lidspalte, die Miosis und Ptosis, den Enophthalmus und die Verminderung des intraocularen Druckes. Peltesohn.

3) Ueber Sehnerven-Degeneration und Sehnervenkreuzung, von Prof. Dr. J. Michel. Würzburg 1887 (Juli), Verlag von J. F. Bergmann, Wiesbaden. Um die vollständige Kreuzung der Sehnervenfasern auch beim Menschen zu beweisen, hat Verf., der bekanntlich bei dieser Frage in seiner Ausnahmestellung verharrt, sowohl das physiologische Experiment und der Beobachtung an Thieren als auch die pathologischen Erfahrungen beim Menschen verwerthet. Bei den Thieren (Sperlingseule, Meerschweinchen, erwachsene Kaninchen, neugeborene Katzen und Hunde) ergab sich nach Enucleation des einen Bulbus, dass die Sehnervendegeneration von der Seite des enucleirten Auges aufsteigend durch das Chiasma nur in dem entgegengesetzten Tractus sich fortsetzte. — Bei zwei Kaninchen, bei denen die mediane Durchschneidung des Chiasma gelang, degenerirten beide Sehnerven und beide Tractus, was bei einer unvollständigen Kreuzung nicht möglich wäre. — Die Untersuchungen am Menschen betrafen einen 67 jährigen Mann, dem das rechte Auge durch eine Endzündung in sehr früher Kindheit verloren gegangen, einen 66 jährigen Mann, der das linke Auge im 20. Lebensjahre eingebüsst, ein 15 jähriges Mädchen, dem 6 Jahre vor dem Tode das rechte Auge enucleirt worden und endlich ein Kind mit einseitigem Anophthalmus. Die ersten beiden Fälle sollen unzweifelhaft zeigen, dass die Degeneration nur auf den entgegengesetzten Tractus fortgeschritten war. — Verf. beschäftigt sich im Weiteren mit der Erklärung der Hemianopsie bei der totalen Kreuzung der Fasern und der Kritik des Gudden'schen Schemas. In Bezug hierauf wie auf die zahlreichen anatomischen Einzelheiten des Werkes muss auf das Original verwiesen werden.

Peltesohn.

4) Amnestische Aphasie mit Schriftblindheit bei einem Paralytiker, von Dr. Knecht. (D. medic. Wochenschr. 1887 15. Septbr.). Die merkwürdigste Erscheinung in dem Krankheitsbilde des 54jährigen Patienten war die, dass er die Fragen, auf welche er mündlich nur mit einigen wenigen einsilbigen Ausrufen reagirte, schriftlich richtig zu beantworten vermochte. Wenn er dagegen das Geschriebene vorlesen sollte, war er dazu trotz vielfacher Anstrengungen nicht im Stande, wiewohl er vorgesprochene Worte nachzusprechen verstand. Später ging ihm die Schriftbezeichnung für einzelne Worte verloren. — Nach dem Kussmaul'schen Schema ist anzunehmen, dass die Bahn vom Begriffscentrum nach dem Coordinationscentrum der Wortschrift, sowohl spontan von ersterem als reflectorisch vom Acusticus aus leicht wegsam war, dagegen die Bahn vom Auge durch das sensorische Centrum der Schriftbilder zum Be-

griffscentrum unüberwindliche Hindernisse darbot, zum mindesten die Reflexverbindung von dieser Bahn zum Centrum der akustischen Wortbilder ausfiel. — Der Sitz der Störung befand sich, wie in den meisten Fällen amnestischer Aphasie in der linken Hemisphäre; für eine genauere Localisation der Störung bot der Sectionsbefund keine Anhaltspunkte dar. Peltesohn.

5) Weak eyes, by S. W. Morrison, M.D. Nach einem Vortrag in der Oxford Medical Society, gehalten am 18. Mai 1887. (The Medical Bulletin, 1887 Aug.). Ueberanstrengung der Augen erfordert Ruhe, aber nicht die Enthaltsamkeit von jeder Arbeit in einem Dunkelzimmer, sondern unter Umständen nur die Ruhigstellung des überarbeiteten Accomodationsmuskels durch geeignete Correction einer bestehenden Refractionsanomalie. Die Betonung dieser, man sollte meinen, schon zum Gemeingut aller Praktiker gewordenen Erfahrung rechtfertigt sich nur dadurch, dass die dem Ophthalmologen wohlbekannte Asthenopie bisweilen einen wahren Proteus von Erscheinungen darstellt, hinter welchen der Hausarzt die schlimmsten Erkrankungen vermutet. Verf. sah durch geeignete Correction einer Hypermetropie eine scheinbare Herzaffection oder Bright'sche Krankheit(!) u. a. m. schwinden. Peltesohn.

6) Ueber den Kernursprung des Augen-Facialis, von E. Mendel. (Neurolog. Centralbl. 1887. Nr. 23). Dass die Centren für den Mund- oder unteren Facialis und für den Augen- oder oberen Facialis getrennt liegen müssen, war seit lange eine durch eine Reihe klinischer Erscheinungen gebotene Annahme, und nach allerdings nur vereinzelten pathologischen Erfahrungen ist man geneigt, das Centrum für den Augenfacialis im unteren Scheitelläppchen zu suchen, während der Mundfacialis sein Centrum bekanntlich im unteren Drittel der vorderen Centralwindung hat. Wie dem aber auch sei, bleibt unerklärt, warum bei der Bulbärparalyse, wo die Muskeln des Augenfacialis unversehrt bleiben, der Ursprung des Facialis unter dem Boden des 4. Ventrikels vollständig atrophisch gefunden wird. Diesen Zwiespalt zwischen Anatomie und Pathologie des Nervensystemes in diesem Punkte auf dem Wege des Experiments zu lösen, hat M. versucht und sich dabei einer Modification der ursprünglichen Gudden'schen Methode bedient. Einem Kaninchen und zwei Meerschweinchen wurden, sobald sie die Augen geöffnet, am 8.—10. Tage nach der Geburt, auf einer Seite das obere und untere Augenlid entfernt, ferner durch Abschaben die Anlage des Musc. frontal. zerstört. Durch diese Operation wurde vom Levator palpebr. resp. nur ein Theil der sehnigen Ausbreitung, nicht aber der eigentliche Muskel verletzt, wie auch die Function desselben ergab, dass das Gebiet des Oculomotorius durch diese Vernichtung des Wirkungsgebietes des Facialis nicht beeinflusst wurde. Das Kaninchen wurde im Alter von $5^1/_2$ Monaten, die Meerschweinchen im Alter von 10 Monaten obducirt, und ihr Gehirn nach den üblichen Methoden gehärtet, geschnitten und tingirt. Der Befund war insofern ein eigenthümlicher, als in Bezug auf den Facialis sich nirgends, weder im Kern noch in dem peripherischen Stamm ein krankhafter Zustand nachweisen liess, während übereinstimmend in allen 3 Versuchen sich einseitige und zwar gleichseitige Veränderungen in den Oculomotoriuskernen zeigten. Nicht bloss die Zahl der Zellen erschien in den kleineren Kernen geringer, sondern man konnte auch neben normalen Ganglienzellen kleinere, atrophische erkennen, ferner Zellen, in denen das Protoplasma nicht gefärbt erschien, und die vielleicht als embryonale zu bezeichnen sind. Verf. fasst das Ergebniss seiner Untersuchungen dahin zusammen, dass beim Kaninchen und Meerschweinchen der Augenfacialis seinen Kernursprung im Oculomotoriuskern, und zwar in der hinteren Abtheilung desselben hat. Für den Menschen liegen entsprechende

pathologische Erfahrungen nicht vor. Nur in einem Falle von Birdsall, wo neben der Lähmung der vom Oculomotorius versorgten äusseren Augenmuskeln zugleich eine Herabsetzung der electrischen Erregbarkeit im Gebiete des Augenfacialis nachweisbar war, scheint die Annahme der Verbindung des Oculomotoriuskerns mit dem Ursprung des oberen Facialis eine Stütze zu finden. Mit einer solchen Annahme würde sich auch die auffällige Unversehrtheit des oberen Facialis bei Hemiplegien nach Apoplexia sanguinea und bei der Bulbärparalyse erklären lassen, weil bei ersteren meist das Oculomotoriusgebiet nicht gestört ist und auch bei letzterer die Affection in der Regel nicht bis zu den Oculomotoriuskernen vordringt. Verf. glaubt ferner, dass die Fasern des Facialis; aus dem gemeinsamen Kern durch das hintere Längsbündel ihren Weg nehmen; aus diesem treten Fasern mit dem Knie des Facialis in Verbindung. Damit wäre die peripherische Bahn gegeben. Peltesohn.

7) Zur Kenntniss der Syphilis hereditaria des Auges, von Trousseau. (Ann. de dermat. et syph. 1886. Nr. 12). Autor ist der Ansicht, dass man in allen Fällen, wo die aetiologische Diagnose einer Augenaffection nicht absolut zweifellos ist, auf Lues hereditaria examiniren muss. Er theilt drei lehrreiche Beobachtungen mit, in denen er erst durch den Erfolg einer antiluetischen Kur über die Aetiologie klar wurde. Ein Fall hätte beinahe zur Enucleation des Augapfels Veranlassung gegeben, weil die Differentialdiagnose zwischen Iristuberculose und gummöser Iritis nicht anders als durch den therapeutischen Erfolg zu entscheiden war. In 14 Fällen von interstitieller Keratitis konnte Verf. 12mal den Beweis einer heriditär-luetischen Infection erbringen. Peltesohn.

8) Zur Lehre von der Lähmung des Nervus oculomotorius, von A. Fiedler in Dresden (Centralbl. f. Nervenheilk. 1887. Nr. 16). Verf. giebt die Krankengeschichte einer totalen und completen Oculomotoriuslähmung mit leichter Protrusion des Bulbus. Unter Erbrechen, allgemeinen tonischen Krämpfen mit Bewusstlosigkeit trat nach Verlauf einiger Tage der tödtliche Ausgang ein. Die Section wies an der Basis des Hirns einen flächenhaft ausgebreiteten Bluterguss nach, welcher von der Fossa Sylvii bis zum Kleinhirn reichte. Kirschkerngrosses Aneurysma der Art. carotis, unmittelbar centralwärts von der Theilungsstelle in die A. fossae Sylvii und den Ram. communicans ant. gelegen. Die A. chorioid. post. entspringt aus dem Aneurysmensack selbst. Ruptur in der Wand derselben. An der Aussenwand des Aneurysma liegt der Stamm des Oculomotorius zwischen Aneurysma und Schädelbasis. Derselbe ist durch das Aneurysma bandartig plattgedrückt, grau verfärbt, seine Nervenscheide mit dem Aneurysma verwachsen. Die plattgedrückte Stelle liegt unmittelbar vor dem Punkte, wo der Nerv durch die Dura mater tritt. Peltesohn.

9) Paralysis of the movement of convergence of the eyes, by Parinaud. Aus dem Französischen von Juler. (Brain. 1886. October. Nach dem Neurolog. Centralbl. 1887. Nr. 13). Die Lähmungen der Convergenz zerfallen in essentielle und combinirte. Die ersteren zeigen neben Unmöglichkeit oder Schwäche der Convergenz mit gekreuzten Doppelbildern in der Nähe Accomodations-Paralyse oder Parese, monocular und binocular. Die Pu. zeigt umgekehrt wie bei Tabes nur auf Lichteinfall eine Reaction, nicht bei intendirter Convergenz oder Accomodation. Im Anschluss an die essentiellen nennt Verf. auch sog. Divergenzlähmungen. Sie können für sich bestehen (gleichnamige Doppelbilder) oder sich mit Convergenzlähmung combiniren (gleichnamige Diplopie in der Nähe, gekreuzte Doppelbilder bei Entfernung). Verf. vermuthet, dass der Sitz dieser uncomplicirten Lähmungen im Kleinhirn zu suchen sei, weil ge-

wisse Symptome, wie Schwindel, vom Character des Menière'schen, mangelhafte Orientirung im Raume etc. darauf hinweisen und experimentelle Zerstörungen des Unterwurms (Duval und Laborde) ähnliche Störungen hervorgerufen haben. Die combinirte Convergenzlähmung (mit Mangel der Auf- und Abwärtsbewegungen der Bulbi, bei vollständiger Intactheit des Levator palpebrae und der Seitwärtsbewegungen in einem vom Verf. mitgetheilten Fall) hat wahrscheinlich ihren Sitz in den Vierhügeln. Peltesohn.

10) L'ophthalmoplégie nucléaire, par E. Blanc. (Arch. générales de Médecine. 1887. Janv.). Bei der Ophthalmoplegia externa muss an einen in der Substanz des Pedunculus gelegenen Herd gedacht werden, während bei der O. mixta, d. h. bei Lähmung der willkürlichen und unwillkürlichen Augenmuskeln eine die untere Fläche des Hirnschenkelfusses erreichende Laesion wahrscheinlich ist. In der Regel ist die Ursache der nuclearen Augenlähmung eine von Pigmentatrophie gefolgte Entzündung der bulbomotorischen Ganglien, die primär analog der Bulbärparalyse oder secundär nach Infectionskrankheiten (Diphtherie), nach Intoxiciationen (Blei) und im Anschluss an die Bulbärparalyse, Spinalatrophien u. ä. einsetzen kann. Die chron. Affection beginnt schleichend mit der Lähmung eines Muskels (intern. oder extern.), dann ergreift sie alle Bulbomotoren, meist gleichzeitig zwei Antagonisten. Pathognomisch ist das doppelseitige Auftreten der Lähmungen bei Intactheit der Pu.-Reaction und Accomodation. Die bestehende doppelseitige Ptosis ist merkwürdiger Weise mässig und überwindbar. Die acuten Formen, z. B. nach Diphtherie, können heilen, können aber auch stationär bleiben, oder nach Art der spinalen Kinderlähmung, mit der sie auch eine pathalogisch-anatomische Aehnlichkeit habe, mit der Lähmung eines einzigen Augenmuskels abschliessen. Peltesohn.

11) De l'asymmetrie chromatique de l'iris considérée comme stigmate névropathique (stigmate iridien), par Féré. (Progr. méd. 1886 No. 39). Verf. hat beobachtet, dass bei einem und demselben Individuum Farbenunterschiede der Iris vorkommen, die mit neuropathischen Verhältnissen in Zusammenhang stehen sollen. Nach einer Untersuchung an 600 Menschen scheinen neuropathisch belastete Personen öfter eine heller gefärbte Regenbogenhaut zu besitzen als gesunde, besonders Hysterische, von denen 20 % grauäugig sind. Eine völlige Ungleichheit der Irisfarbe beider Augen kommt sehr selten vor, bei 496 neuropathischen Individuen nur 7 mal. Differenzen im Farbenton sind viel häufiger. Von Nervenaffectionen freie Menschen zeigen sie nur in 3 %, dagegen haben von 66 mit congenitaler Hemiatrophie oder -Parese des Facialis 63 einen viel dunkleren Farbenton der Iris auf der betreffenden Körperseite dargeboten, ebenso von 116 Epileptischen mit Facialisstörungen 39. Die chromatische Asymmetrie fand sich ferner bei 76 Hysterischen 62 mal — 58 mal zeigte die anaesthetische Körperseite die dunklere Iris — bei 4 Chorea-Kranken und in 3 Fällen von Trigeminus-Neuralgie. — Féré glaubt von solchen Beobachtungen, wenn sie im kindlichen Alter schon verwerthet werden können, einen Vortheil für die Pädagogik ableiten zu dürfen, insofern man den zu erwartenden Neurosen durch erziehliche Einwirkungen vorbeugen kann. Peltesohn.

12) Ophthalmoplégie nucléaire, par le profess. Kojewnikoff (de Moscou. — Progr. méd., 1887 10. Septbr.). Verf. beschreibt ausführlich einen Fall von acuter nuclearer Ophthalmoplegie, welcher in seinem Sectionsbefund ausserordentliche Aehnlichkeit mit dem bekannten Wernicke'schen zeigte, und sich ebenfalls als eine Poliencephalitis superior acuta haemorrhagica documentirte. Auch die Ausbreitung des Krankheitsprocesses, einzig und allein auf die graue Substanz an dem Boden des 4., dem Boden und den Wänden des 3. Ven-

trikels und in der Umgebung des Aquaeduct. Sylvii bewies die frappante Analogie mit dem Befunde Wernicke's. Verf. sieht in dieser Polienceph̥alitis eine Systemerkrankung, so gut wie sie für das Rückenmark und verlängerte Mark acceptirt werden, und hofft, dass zu den zwei bisher erkannten Systemerkrankungen des Gehirns (ausser der vorliegenden die Sclerose der Pyramidenstränge bis zur Rindensubstanz hin) noch weitere festgestellt werden können, und auf diesem Wege in der Anatomie und Physiologie dieses dunklen Organs neue Aufschlüsse gefunden werden würden. Peltesohn.

13) Einige Beobachtungen über Bewegungsnachbilder, von Prof. Sigm. Exner. (Centralbl. f. Physiologie. 1887). Autor kommt auf Grund von 8 Versuchsreihen über Bewegungsnachbilder, die sich in Kürze nicht wiedergeben lassen, zu dem Schluss, dass die Bewegungsempfindungen und ihre Nachbildern eine gewisse Analogie mit den Helligkeits- und Farbenempfindungen zeigen, zugleich aber auch erhebliche Differenzen zwischen ihnen bestehen. Die Bewegungsempfindungen und ihre Nachbilder sind wie die Farbenempfindungen und ihre Nachbilder wesentlich auf die Stellen des Sehfeldes beschränkt, welche den durch die bewegten Netzhautbilder direct gereizten Netzhautantheilen entsprechen. Während aber bei manchen Individuen eine binoculare Farbenmischung zu Stande kommen kann, tritt dies bezüglich der Bewegungsempfindung nie ein, weder im primären, noch im Nachbilde. — Als wesentliche Differenz zwischen den Farben- und Bewegungsempfindungen führt Verf. an, dass sich an die Bewegungsempfindung unmittelbar das negative Nachbild anzuschliessen scheint, während bei ersterem dem negativen ein positives Nachbild vorangeht. Ferner lässt sich im Gegensatz zu den Farbenempfindungen das Bewegungsnachbild des einen Auges auf die Gesichtsobjecte des anderen übertragen. Weiter lässt sich das Bewegungsnachbild des einen Auges dadurch schwächen, dass man dem anderen eine Bewegung von entgegengesetzter Richtung bietet. Endlich verrathen die correspondirenden Stellen des nicht gereizten Auges im Nebel des dunklen Gesichtsfeldes eine dem negativen Nachbilde im gereizten Auge entsprechende Erregung. — Durch den vorausgegangenen Anblick einer Bewegung wird nicht jener physiologische Process im Nervensystem alterirt, auf dem das Urtheil einer Bewegungsrichtung, einer Annäherung oder Entfernung u. dgl. beruht, sondern ein physiologischer Process, der sich in den nervösen Verbindungen anatomisch characterisirter Retinastellen abspielt, oder in deren centraler gelegenen Stationen. Er tritt nur in Gemeinschaft mit anderen Erregungen auf. Verf., der den Sitz der Nachbilder der Farben- und Helligkeitsempfindungen in die Netzhaut verlegt, wagt in Bezug auf die Bewegungsnachbilder auf Grund dieser Versuche noch nicht zu entscheiden, ob sich die ihnen zu Grunde liegenden physiologischen Vorgänge auch in der Retina oder im Gehirn abspielen.

Peltesohn.

14) Expert medical report on one hundred and fifty-eight immates of the institution for the deaf and dumb and the blind at Berkeley, Cal., by A. Barkan, M. D., San Francisco. Unter den 158 Insassen des Taubstummen- und Blindeninstituts zu Berkeley befanden sich zur Zeit der Untersuchung durch den Verf. (1884) 36 auf beiden Augen Erblindete. In 4 Tabellen fasst Verf. seine Beobachtungen an diesen Unglücklichen zusammen, soweit sie praktische Bedeutung für die Prophylaxe und Therapie haben können. 25 % der Patienten erblindeten in Folge von Blenorrhoea neonat., je 11 % durch Meningitis cerebralis und durch unbekannte Ursachen, 8 % durch Granulosa, je ein Fall durch Meningitis, Malaria, Variola, Rheumatismus, Syphilis, Trauma und Megalophthalmus; 8 Patienten brachten ihre Blindheit angeblich

mit auf die Welt. In der 2. Tabelle sind die pathologischen Processe, welche die Erblindung bedingten, in der 3. Tabelle die Alters- und Geschlechtsverhältnisse der Blindenzöglinge aufgeführt. Sie verdienen keine besondere Erwähnung. Von Wichtigkeit ist dagegen das Moment, welches den Inhalt der 4. Tabelle bildet, die Erörterung der Frage, ob und in wie vielen Fällen der Erblindung vorzubeugen war. Verf. stellte in dieser Beziehung fest, dass nicht weniger als 25 % der Insassen vor der Blindheit hätten bewahrt werden können. Er meint hiermit die Fälle von Blenorrhoea neonat. Auch die Erblindung durch Variola kann durch die Vaccination vermieden werden. 2 Fälle hebt Verf. noch mit Recht hervor, in welchen eine angeborene Cataracta zonularis bestand, bei denen gar nicht der Versuch einer Operation gemacht worden war. Der eine Patient war bereits 18 Jahr alt, als Verf. die Discision bei ihm machte, mit geringem Erfolge, weil inzwischen die Sehnerven atrophisch geworden waren. Noch 4 weitere Fälle werden vom Verf. in den Tabellen aufgeführt, die durch operative Massnahmen gebessert werden konnten — ein Beweis, wie reformbedürftig solche Blindenasyle sind. Peltesohn.

15) Uebersichtliche Zusammenstellung der Augenbewegungen im physiologischen und pathologischen Zustande, aus dem Französischen des Dr. E. Landolt, deutsch bearbeitet von Prof. H. Magnus. Breslau 1887 (J. U. Kern). Es ist die von Landolt schon vor vielen Jahren herausgegebene Tafel, die die Augenbewegungen zum leichteren Verständniss der Augenmuskellähmungen in übersichtlich geordneter, kurzer Zusammenfassung enthält. Magnus hat den Abschnitt über die Topographie der Nervenkerne den modernen Anschauungen gemäss umgearbeitet und eine Abbildung zur Erläuterung desselben hinzugefügt. Die letzte Rubrik der Tafel enthält in dieser neuen deutschen Ausgabe die Darstellung der Doppelbilder in Farben. — Die kurze und bündige Beschreibung der Doppelbilder, die Zu- und Abnahme ihrer Höhen- und Seitendifferenz und ihrer Schiefstellung gewährt bei dem Gebrauch einer Tangenten-Winkelmessungstafel, wie sie Hirschberg angegeben hat, gewiss eine grosse Erleichterung in der Diagnose. Die beste und nachhaltigste Erleichterung allerdings wird immer nur eine klare Vorstellung von der anatomischen Lagerung der Muskeln bieten, eine Vorstellung, die man im Kopfe haben muss. Dann weiss man auch, warum die Höhen- und Seitendifferenzen bei den verschiedenen Blickrichtungen so wechseln. Ob die Landolt'sche Bemerkung: „Mit positiver Convergenz bezeichnet man die gleichzeitige Wirkung der Adductoren, mit negativer Convergenz, oder Divergenz, die gleichzeitige Wirkung der Abductoren" geeignet ist, das Verständniss dieser Dinge zu erleichtern, muss fraglich erscheinen. Peltesohn.

16) Periodically recurring oculo-motor paralysis — a description of a paroxism, with an attempt at localization, and with suggestions as to the pathology of the disease, by Alfred Hinde, M. D., Chicago. Verf. knüpft an einen Fall von linksseitiger recidivirender Oculomotoriuslähmung, zu welcher sich paroxysmale Anfälle von Schmerzen und Erbrechen gesellten und bei welcher im Verlaufe der Anfälle gleichseitige Störungen im Geruch und Geschmack, in der Sensibilität und motorischen Kraft festgestellt wurden, Betrachtungen über die Localisation der cerebralen Affection. Der Artikel zeigt den Weg an, auf welchem Verf. zum Theil per exclusionem zu der Ansicht gelangt ist, dass es sich um eine Läsion der rechtsseitigen Hirnrinde handelte, welche in der Regio parietalis begann, sich langsam nach hinten bis zum Occipitallappen (weil auch Amaurosis eingetreten war) und nach vorn bis zu der vorderen und hinteren Centralwindung und zum Lobulus paracentralis

ausbreitete. Da eine Haemorrhagie oder Embolie die Neigung zu den Recidiven nicht erklärt, nimmt Verf. eine Angioneurose mit Gefässausschwitzungen und nachfolgender Compression des umgebenden nervösen Materials an.

Peltesohn.

17) Ein Fall von isolirter Lähmung des Blickes nach oben mit Sectionsbefund, von Dr. Thomsen-Berlin. (Arch. f. Psych. Bd. XVIII. H. 2.) Der ca. 50jährige Patient vermochte die Augen kaum über die Horizontale zu erheben, rechts noch weniger, als links. Die Läsion des Oculomotorius musste bei der isolirten Blicklähmung nach oben in das Kerngebiet verlegt werden. Bei der Section ergab sich aber völlige Intactheit des Oculomotoriuscentrums. Dagegen fand sich in der Höhe des Austritts des Nerven, zwischen Corp. mammill. und vorderem Ponsrand einer- und den Hirnschenkeln andererseits eine gummöse Neubildung, in die die Fasern des rechten Oculomotorius völlig eingebettet waren, während die Fasern des linken nur in ihrem medialen Theil betroffen erschienen. Der linke Oculomotorius war normal, der rechte hochgradig degenerirt. So ergab der Befund, dass die klinisch scheinbare Associationslähmung thatsächlich eine doppelseitige periphere Lähmung war. Peltesohn.

18) Studien über Hornhautentzündung, von Dr. W. Hoffmann in Darmstadt. (Fortschritte der Medicin. 1887. Bd. V. Nr. 18.) Verf. hat die Reparationsvorgänge der traumatischen Keratitis getrennt von denen der infectiösen untersucht und sich überzeugen können, dass dabei Eiterung völlig fehle. Bei streng antiseptischem Vorgehen sah er die Reparation nach Aetzung oder Galvanocausis ohne jede Entzündung vor sich gehen, während ohne diese Vorsicht sich regelmässig durch Culturen auf Nährsubstanzen Mikrokokken nachweisen liessen. Der Process ist somit conform den Experimentaluntersuchungen von Ruys, Scheuerlen, Strauss und Klemperer über die Ursachen der Eiterung, jedoch mit der Erweiterung, dass bei der Hornhaut überhaupt jede Rundzellenanhäufung, also Entzündung, fehlen könne. — Bei den entzündlichen Processen der Hornhaut laufen zweierlei Reparationsvorgänge neben einander her: Die Production normaler Hornhautzellen durch indirecte Kerntheilung, wo der entzündliche Process nicht mehr florid ist, und die Production von Narbengewebe unter Betheiligung der Eiterzellen bei fortschreitender Entzündung. Da Verf. durch gewisse Maassnahmen die Bildung von Eiterzellen ausschalten konnte, leugnet er die bisher behauptete Bildung von Eiterzellen aus den Hornhautzellen, ebenso wie er eine endogene Zellbildung im Sinne einer Eiterbildung aus Endo- oder Epithelien der Hornhaut nicht zugeben will. Verf. wird die Einzelheiten seiner Untersuchungen in einer grösseren Abhandlung demnächst veröffentlichen. Peltesohn.

19) Abscess am unteren Augenlide bei Eiterung der Kieferhöhle und Periostitis einer Zahnwurzel, von Dr. Ziem in Danzig. (Allgem. med. Centr.-Zeitg. 1887. Nr. 48 u. 49.) In dem vom Verf. ausführlich mitgetheilten Falle, der einen 54jähr. Arbeiter betraf, bestand keinerlei Infiltration des Kieferperiostes, vielmehr war der an der Wurzelspitze des erkrankten Zahnes gefundene Eiterherd vollständig abgesackt und konnte erst nach der Extraction des Zahnes zum Vorschein kommen. Die Eiterung muss sich wohl längs der Kieferhöhlenschleimhaut fortgesetzt haben, denn aus der Kieferhöhle konnte ein dicker cohärenter Eiterpfropf entleert werden. Wie der Eiterprocess von hier bis in die Nähe des medialen Augenwinkels fortgeschritten ist, vermag Verf. nicht mit Bestimmtheit zu behaupten. Doch scheint ihm, da wegen mangelnder Betheiligung des Orbitalzellgewebes die Bahn des Infraorbitalcanals ausgeschlossen werden muss, der von Zuckerkandl als Infraorbitalbucht bezeich-

nete Recessus, welcher in der Vorderwand der Kieferhöhle gelegen ist und mehrere Gefässcanälchen enthält, den Weg vorzuzeichnen, auf welchem die Eiterung nach aussen fortgeleitet sein mochte. Peltesohn.

20) Ein Fall von Chromhidrosis, von Dr. R. Hilbert. (Betz, Memorabilien. 1887. Heft 1.) Verf. beobachtete an einem 16 jähr., an profusen nächtlichen Schweissen leidenden Pat. eine eigenthümliche, den oberen Theil des Gesichtes einnehmende Pigmentirung, die sich den bisherigen Beobachtungen von gefärbtem Schweisse nicht ganz analog verhielt. Sie bestand aus mehreren, schön hellviolett gefärbten, etwa hanfkorngrossen, unregelmässig sternförmig begrenzten Flecken auf den oberen Lidern, im Arcus superciliaris und auf der Stirn, und zwar genau der Grenze des Haarwuchses folgend. Die Flecken liessen sich entgegen der Angabe Meyer's (Paris) ganz gut mit blossem Wasser abwaschen. Mit dem nächtlichen Schweisse cessirte später unter Atropingebrauch gleichzeitig diese Pigmentbildung. Absichtliche oder unabsichtliche Täuschung ist, wie Verf. hervorhebt, in diesem Falle ausgeschlossen. Peltesohn.

21) Zur Casuistik der Conjunctivalpolypen, von Dr. K. Rumschewitsch in Kiew. (St. Petersb. medic. Wochenschr. 1887. Nr. 29.) Verf. vermehrt die in der Literatur bisher noch spärlich vertretene Casuistik der Bindehautpolypen um zwei neue Fälle, von denen der eine traumatischen Ursprungs, der andere primär in der Nachbarschaft eines Pterygiums entstanden ist. Interessant ist der letztere wegen seines Sitzes am Hornhautlimbus und durch seine Structur. Es fand sich nämlich im Centrum des Polypen eine geräumige Cyste, welche mit mehrschichtigem und der äusseren Epitheldecke ganz analog angeordneten Epithel ausgekleidet war. Verf. nimmt deshalb an, dass die Cyste durch einen ähnlichen Vorgang durch Einstülpung des Epithels sich gebildet und abgeschnürt habe, wie man ihn bei der Bildung der Linse im Fötus beobachtet. Dieser Annahme entspricht auch, dass auf Durchschnitten sich deutlich zeigte, wie die Epithelien der centralen Cyste kolbige Fortsätze nach dem Fuss des Polypen ausschickten. Peltesohn.

22) Report of four operations for the removal of cataract without an iridectomy, and by an entirely new method, by Franc. Valk, M.D., Lecturer, New York Post Graduate College. Verf. schildert in seiner kleinen Broschüre ein neues Verfahren, bei der Lappenextraction den leidigen Irisvorfall zu vermeiden und überhaupt die Iris vor dem Druck durch die austretende Linse zu schützen. Er hat eigens hierzu eine an den Enden der Branchen senkrecht eingebogene Pincette construirt, mit welcher er die Iris, etwa so weit wie bei einer maximalen Mydriasis nach der Peripherie hin, so lange zurückzieht, bis die Linse über oder meist zwischen die Branchen der Pincette geschlüpft ist. Das Verfahren scheint an zwei Missständen zu laboriren, einmal, dass es auf winzige vier Fälle basirt, und zweitens, dass es ganz überflüssig ist. Denn wo der Austritt der Linse Schwierigkeiten begegnet, wird die den Raum noch mehr beengende Pincette dieselben zu allerletzt beseitigen. Zudem sollte das Einführen von Instrumenten nach dem Schnitt nach Möglichkeit vermieden werden. Peltesohn.

23) A case of purulent inflammation of the middle ear with brain complication, by Boerne Bettmann, Chicago. (Journ. of the Amer. Med. Association. 1887. January 1.) Die cerebrale Affection, die Verf. im Anschluss an eine Mittelohrentzündung beobachtete, bestand, abgesehen von Allgemeinerscheinungen, wie Kopfschmerz und Erbrechen, in einer Lähmung des gleichseitigen Abducens, die wahrscheinlich durch den Durchbruch des eitrigen

Processes durch das Tegmentum tympani bedingt wurde. Die Augensymptome besserten sich gänzlich, fast in demselben Maasse auch die übrigen Störungen.
Peltesohn.

24) Ocular troubles of nasal origin, by Boerne Bettmann, M. D., Chicago. (Journ. of the American Med. Association, 1887. May 7.) Verf. beschreibt sechs Fälle seiner Praxis, die recht deutlich darthun, wie bisweilen ein hartnäckiges Augenleiden allein durch die Behandlung einer dasselbe verursachenden nasalen Affection beseitigt werden kann. Es handelt sich in allen Fällen um ein anhaltendes, oder auf den geringsten Reiz hin eintretendes Thränen der Augen, Schmerzhaftigkeit und Röthung in der Gegend der Lider, Blepharospasmus u. ä. Als die einzige Ursache dieser Erscheinungen erkannte B. entweder Schwellung und Congestion in der Schleimhaut der unteren Nasenmuschel oder einen Nasenpolypen, und wenn er, sei es operativ durch Ausbrennen der Schleimhaut oder Exstirpation des Polypen, sei es durch Anwendung von Cocaïn die Schwellungen beseitigte und dadurch für die Respiration eine freie Passage in der Nase herstellte, schwanden die Augensymptome unmittelbar oder in einem unleugbaren Zusammenhange damit in kürzester Zeit. Ein sorgfältig beobachtender Arzt soll daher die Untersuchung der Nase nicht ausser Acht lassen. Peltesohn.

25) Eye strain in its relation to functional nervous diseases, by Ambrose L. Ranney, M. D., New-York. Der Artikel enthält eine Kritik der Anschauungen, welche in der Auffassung und Behandlung der Augenmuskel-Insufficienzen in ihrer Beziehung zu nervösen Störungen bestehen. Es ist unmöglich, die zahlreichen Ausführungen des Verf., die zudem jeder Uebersichtlichkeit ermangeln, in einem kurzen Referat wiederzugeben. Peltesohn.

26) Prof. Fürstner (Heidelberg): Ueber Veränderungen an den Nervis opticis. XII. Wanderversammlung südwestdeutscher Neurologen und Irrenärzte zu Strassburg am 11. u. 12. Juni 1887. (Neurol. Centralbl. 1887. 1. Juli.) F. fand an den Augen von Thieren, die bis zu 6 Monaten nach einer Richtung hin der Centrifugalkraft ausgesetzt waren, Prominenz der Bulbi, Zunahme der Consistenz, maximale Mydriasis, später auch Pupillendifferenzen, lebhafte Injection und Blutergüsse in die Conjunctiva bulbi et palpebrarum und Absonderung seröser oder eitriger Flüssigkeit. Während sich ophthalmoskopisch nur leichte Verfärbung der Papillen mit Niveaudifferenzen am Rande derselben zeigte, fanden sich bei der anatomischen Untersuchung deutliche Verdickungen der Opticusscheide, Erguss von Blut und seröser Flüssigkeit in dieselbe, massenhafte Zellen, Perineuritis, ampullenförmige Erweiterung der Scheide an den Opticuseintrittsstellen. Am Opticus fand sich Sclerose der Gefässe, die Nervenfasern zum Theil atrophisch, die Bindegewebselemente in seinem Centrum vergrössert und verändert. F. leitet diese Veränderungen von den Anomalien der Scheiden- und Opticusgefässe ab, die selbst wieder durch den erhöhten Hirndruck veranlasst sind. Eine ausführliche Publication dieser Experimente steht bevor. Peltesohn.

27) Ueber Pediculosis, von Dr. H. Goldenberg. Ein Beitrag zum Zusammenhang zwischen Haut- und Augenkrankheiten. (Berl. klin. Wochenschr. 1887. Nr. 46.) Die Verwechselung von Pediculosis resp. ihrer Folgezustände mit Impetigo faciei contagiosa und namentlich mit der scrophulosa macht sich namentlich bei der Therapie der Blepharitis und Conj. catarrhalis oder phlyctaenulosa oft sehr zum Schaden der Patienten geltend. Verf. stellte bei der Mehrzahl ihm von einer Augenklinik überwiesener Patienten mit Lid- und Bindehautentzündung Pediculosis capitis fest und überzeugte sich ferner, dass von den

in der Lassar'schen Hautklinik zu etwa $3\,^0/_0$ der Ambulanz verkehrenden Kranken mit Phthiriasis ein Theil an recidivirender Blepharitis und Conjunctivitis litt. Diese stetig wiederkehrende Gesellschaft von äusserlicher Augenentzündung und Läusen lieferte den ursächlichen Connex. Bewiesen wurde er durch den prompten Effect, den die Anwendung von Petroleum, Seife oder Sabadillenessig ohne Weiteres auch auf die Augenkrankheit übte. Nicht, dass die Läuse selbst den Reizzustand der Augen hervorrufen, sondern in den Excretionen der Pediculi, deren gewebearrodirender Einfluss nicht geläugnet werden kann, ist die directe Schädlichkeit zu suchen. Das Kind, welches sich im nächtlichen Halbschlaf den Kopf zerkratzt hat, braucht sich nur beim Erwachen die Augen zu reiben, um die Excretionen auf die zarten Augenhäute zu überpflanzen.

Peltesohn.

28) Differentialdiagnose der luetischen und tabischen Oculomotoriuslähmung, von Fournier. (Bullet. médic. 1887.) Die syphilitische Erkrankung des Oculomotorius ist ausgebreiteter, Ptosis, Lähmung der äusseren Muskeln, Mydriasis zugleich vorhanden, gleichzeitig bestehen Kopfschmerz, Schwindel, epileptiforme Anfälle, Aphasie, geistige Störungen. Bei der Tabes ist die Lähmung auf die Pupille oder einzelne Muskel beschränkt. Bei Syphilis leidet im Gegensatz zur Tabes sehr frühzeitig die Accomodation. Ferner ist für Tabes die Neigung der Lähmungen zu schneller Besserung und häufigen Recidiven characteristisch, während die luetischen sich allmählich entwickeln, constanter und durch antispecifische Kuren dauernd zu heilen sind.

Peltesohn.

29) Ueber die Beziehungen von Augenerkrankungen zu Nasenaffectionen, von Dr. Rothholz, Augen- und Ohrenarzt in Stettin. (Deutsche medicin. Wochensch. 1887. Nr. 52.) Verf., der annimmt, dass die Beziehungen zwischen Erkrankungen der Nase und der Augen bisher von den Augenärzten zu wenig gewürdigt worden seien, macht auf Grund seiner Erfahrungen als Specialist auf beiden Gebieten darauf aufmerksam, dass in vielen Fällen von Entzündungen des vorderen Poles, ganz besonders bei den scrophulösen Ophthalmien, die Nase gleichzeitig und nicht nur zufällig erkrankt sei. Der Zusammenhang der beiden erkrankten Theile, was Blut- und Nervenbahnen anlangt, macht dies leicht verständlich. Es ist deshalb nach R.'s Ansicht in diesen Fällen von Augenentzündungen die Nase zu untersuchen, die sich dann meist auch erkrankt zeigt und local zu behandeln. Mit dem Schwinden der Nasenentzündung bessert sich auch die Augenentzündung besonders in den Fällen von scrophulöser Ophthalmie, die sonst sehr hartnäckig zu sein pflegen, auffällig rasch. Zur Beseitigung der scrophulösen Rhinitis empfiehlt Verf. täglich 4 mal die Nase mit Gummiballonspritze, welche mit Kochsalzlösung gefüllt wird, auszuspritzen und dann ein Pulver von Argent. nitric. 1,0; Magn. ust. 10,0—20,0 alle zwei Tage einzublasen. Dr. Ancke.

30) Eine besondere Form der Lidbewegung von Prof. Dr. Friedrich Helfreich in Würzburg. (Sonder-Abdruck aus: Festschrift für Albert v. Kölliker.) Verf. hat bei zwei jungen Mädchen einseitige Ptosis beobachtet, die durch einfache Anstrengung nicht zu überwinden war. Oeffnete jedoch die Patientin gleichzeitig den Mund, so ging plötzlich das Lid mit einem Ruck noch weiter hinauf. — Es ist nach H.'s Ansicht wahrscheinlich, dass die beim Oeffnen des Mundes zu Stande kommende energische Hebung des Oberlides dadurch bedingt ist, dass ein grosser Theil der im Oculomotorius verlaufenden Fasern nicht im Kern dieses Nerven, sondern vielmehr in den Kernen eines jener beiden Nerven seinen Ursprung hat, die den M. biventer maxillae ver-

sorgen. Kommt nun ein Willensimpuls zum Oeffnen des Mundes, so wird sich die Erregung auch auf die aus jenen Kernen kommenden Oculomotoriusfasern mit erstrecken und eine energischere Hebung des Lides zur Folge haben.

Dr. Ancke.

31) R. Baasner, Ueber einen Fall von Fraktur der medialen Wand der Orbita und der Siebbeinzellen. (Münch. med. Wochenschr. 1887. Nr. 18.) Ein 42jähriger Mann, der vor einem Jahr Contusion erlitt, bekam weisslichen Ausfluss aus der rechten Nase mit allmählich wachsender Protrusion des Auges dieser Seite. Bei Druck auf die rechte Augenhöhle entleerte sich aus der Nase Eiter und der Bulbus nahm seine normale Lage wieder an. Bei der Aufnahme in die Klinik stand das rechte Auge um 2 Centimeter vor und es bestand in Folge der Bewegungshemmung Diplopie. Bei der Operation zeigte sich in der inneren knöchernen Wand der Orbita ein markstückgrosser Defekt, der sich bis in die Siebbeinzellen erstreckte. Durch Drainage und Antiseptik trat Heilung ein und die Protrusion des Auges verschwand.

Dr. Ancke.

32) Ueber einen Fall von chronischer progressiver Lähmung der Augenmuskeln (Ophthalmoplegia externa) nebst Beschreibung von Ganglienzellengruppen im Bereich des Oculomotoriuskerns, von Prof. C. Westphal. (Separatabdruck aus dem Arch. f. Psychiatrie. Bd. XVIII. Heft 3.) W. hatte Gelegenheit, einen Fall von chronischer progressiver Lähmung der Augenmuskeln zu untersuchen, der characterisirt ist durch den hohen Grad der Erkrankung der Kerne der Augenmuskelnerven. Während des Lebens waren die Augen völlig unbeweglich gewesen, auch die Pupillen starr, jedoch war die Accommodation nicht gestört. Die Sehkraft hatte nicht merklich gelitten, die Papille war etwas verfärbt, aber die funktionellen Symptome der Sehnervenatrophie nicht vorhanden. Bei der anatomischen Untersuchung fanden sich die Nn. abducentes, oculomotorii und trochleares, ebenso wie ihre Kerne atrophisch und zu ganz dünnen Strängen umgewandelt, die Augenmuskeln selbst aber fettig degenerirt. Der Opticus zeigte nicht Atrophie der Sehnervenfasern, aber Verdickung des interstitiellen Bindegewebes. Was den Oculomotoriuskern anlangt, so zeigte sich derselbe völlig atrophisch, zugleich aber fiel dem Verf. eine gesunde Ganglienzellengruppe auf, die in dem Niveau des Oculomotoriuskerns dorsalwärts vor demselben lag und wiederum in eine mediale und laterale Partie zerfiel und bis jetzt noch nicht beschrieben worden ist. Diese Zellhaufen stehen mit dem Oculomotoriuskern in Verbindung durch feine Fasern, die sich mit Hülfe von Nigrosinfärbung deutlich nachweisen lassen. W. ist der Ansicht, dass möglicherweise aus diesen Zellhaufen einzelne Oculomotoriusfasern entspringen und zwar, da in dem vorliegenden Fall die Acc. unverändert geblieben war, während die äusseren Augenmuskeln total gelähmt erschienen, dass die beschriebenen Zellen die Kerne für die Fasern darstellen, welche zum Ciliarmuskel gehen.

Dr. Ancke.

33) Ueber sympathische Augenentzündung, von Prof. Deutschmann. (Sitzungsbericht des ärztlichen Vereins zu Hamburg.) Der Vortragende unterscheidet zwischen sympathischen Reizerscheinungen und Entzündungen. Die Prognose der ersteren ist günstig, sie verschwinden mit der Entfernung der Ursache am primär afficirten Auge und machen nie Recidive. Die Entzündung verläuft als eitrige Iridochorioiditis, Entzündung des Opticus und der Retina und endet in Bulbomalacie und Phthisis bulbi. Die Entzündung kann sowohl akut, als auch chronisch verlaufen. Durch Versuche am Thier konnte sich D. überzeugen, dass der Weg der Infection in allen Fällen die Subduralscheide des

Opticus war und an menschlichen enucleirten Augen mit sympath. Ophthalmie fand sich als Infektionsträger der Staphylococcus pyogenes albus oder aureus. Dr. Ancke.

34) Progrès médical, 1887. Nr. 44. Sitzungsbericht der Académie des sciences. — M. Raphael Dubois spricht über die Production von Licht durch lebende Wesen und zwar durch Mollusken. Er führt die Lichterscheinungen auf chemische Processe zurück und glaubt, dass diese entstehen bei dem Zusammentreffen zweier differenter Stoffe, des luciférine, eines krystallinischen Körpers, und des luciférase, eines Eiweisskörpers. Dr. Ancke.

35) Nouveau procédé d'iritomie par le Dr. N. Manolescu, Professeur d'ophtalmologie à la Faculté de Bucarest. (Archives roumaines de médecine et de Chirurgie.) Verf. legt in den Fällen, in welchen aus optischen Gründen eine besonders in der Peripherie nur schmale Spalte bei der Pupillenbildung erwünscht ist, die Iritomie in der Weise an, dass er mit Hülfe des Gräfe'schen Staarmessers zunächst punktirt und contrapunktirt, sodann das Kammerwasser langsam abfliessen lässt, bis sich die Iris vor die Messerschneide legt und endlich der Iris einen Einschnitt beibringt, indem er an der Punktionsstelle die Hornhautwunde durch einen sägenden Schnitt etwas erweitert, während das Messer an der Contrapunktionsstelle nur aufliegt, ohne zu schneiden. Dr. Ancke.

36) Ophthalmie et abscès du sein, par Th. Legry, interne des hôpitaux. (Progrès médical. 1887. Nr. 35.) — Verf. beschreibt zwei Fälle von Mastitis im Wochenbett, in denen der Eiter sich aus den Ductus galaktophori entleerte. In dem ersten doppelseitigen Fall hatte das säugende Kind Blenn. neonat. und Parotitis purulenta mit Durchbruch nach der Mundhöhle, in dem zweiten Fall hatte der Säugling nur Blenn. neonat. Vf. macht darauf aufmerksam, dass die Neugeborenenblennorhöe, wenn nicht für scrupulöse Reinlichkeit gesorgt wird, auf die beschriebene Weise eine ernste Gefahr für die Mutter werden kann. Dr. Ancke.

37) Ein Fall von Blepharospasmus, von Dr. Schubert, Nürnberg. (Separatabdruck aus Nr. 28 der Münch. medic. Wochenschr. 1887.) Schubert empfiehlt bei Blepharospasmus nach Beseitigung der in das Auge springenden äusseren Veranlassungen besonders die Anwendung des constanten Stroms: Anode stabil oder labil auf das Lid, Cathode in den Nacken oder hinter das Ohr, langsam aus- und einschleichend, etwa 5—10 Mil. Amp., 3—5 Minuten Dauer. Bleibt der Erfolg aus, so trübt sich die Prognose sehr, oft bringt aber noch die Neurotomie Heilung. In seltenen Fällen glückt die Radicalheilung auch ohne Operation mit Hülfe von Morphiuminjektionen, wie ein beigegebener genau beschriebener Fall beweist. Dr. Ancke.

38) Die Lymphbahnen der Hornhaut, von M. Straub, Kgl. niederländischem Militärarzt in Utrecht. (Separatabzug aus Arch. f. Anat. u. Physiol. 1887.) Verf. kommt auf Grund neuer sorgfältiger mikroskopischer Untersuchungen, betreffs deren ich auf das Original verweisen muss, zu der Ansicht, dass entgegen der früheren Annahme von scharf begrenzten Canälen, die in fest verkitteter Grundsubstanz verlaufen, die Lymphbahnen der Hornhaut nicht an feste Grenzen gebunden sind, d. h., dass die Flüssigkeit bei mässiger Zufuhr nur den Theil der interfasciculären Spalten einnimmt, der den Hornhautkörperchen zunächst liegt, dass sie bei stärkerem Zufluss aber auch entferntere Theile dieser Spalten in Anspruch nimmt und die Bündel auseinander drängt. Dr. Ancke.

39) Leitfaden zur antiseptischen Wundbehandlung mit Rücksicht auf ihren gegenwärtigen Standpunkt, von Geh.-Rath v. Nussbaum in München. 5., gänzlich umgearbeitete Auflage. — Aus der umfang-

reichen Arbeit N.'s (308 S.) ist, als auch für uns Ophthalmologen beachtenswerth, hervorzuheben: Kein Arzt darf die Antiseptik mehr vernachlässigen und ist, wenn ein schlechter Ausgang auf diese Unterlassung zurückzuführen ist, strafbar, wie für jeden anderen Kunstfehler. — Die Luftinfection stellt eine Gefahr dar, aber eine viel geringere, als die Contactinfection. Deshalb ist zwar der Spray nicht zu verachten, aber die Hauptaufmerksamkeit auf die Reinigung aller Gegenstände zu richten, die in Contact mit der Wunde kommen, besonders der Hände. Es genügt nicht, die Hände $^1/_4$ Minute in eine antiseptische Flüssigkeit zu tauchen, vielmehr muss man sie, nachdem man sie 3 Min. lang mit Seife und warmem Wasser gewaschen und gebürstet hat, noch eine Minute lang in $5\,^0/_0$ Carbollösung halten. — Schwämme sind leicht zu desinficiren und mehr, als sie es verdienen, als Infectionsträger gefürchtet. — Man lege den Verband sorgfältig an, lasse ihn aber dann so lange als möglich liegen. Nur eine ganz bestimmte Indication soll uns bewegen, den Verband zu wechseln. — Was die einzelnen Antiseptica anlangt, so hält Verf. die $5\,^0/_0$ Carbolsäure für sicherer, als die $1\,^0/_{00}$ Sublimatlösung. Am Jodol weiss Verf. die Geruchlosigkeit zu schätzen, behauptet aber, dass es in vielen Fällen die herrliche Wirkung des Jodoforms nicht erkennen lasse. — Ueber Serosublimat, eine neuerdings von Lister angegebene Verbindung des Sublimats mit Eiweiss, welches Präparat vor dem Sublimat den Vorzug haben soll, dass es nicht local reizt, spricht Verf. seine eigene Ansicht nicht aus. — Die aseptische Wundbehandlung gegenüber der antiseptischen ist nach N.'s Ansicht in der That das zu erstrebende Ideal, da man besser thut, gar keinen Keim in die Wunde zu lassen, als hereingelassene nachträglich zu vernichten; jedoch glaubt der Münchener Kliniker, dass die aseptische Methode viel mehr Mühe und Kosten verursacht, und dabei unter den in einer Klinik gegebenen Bedingungen unsicherer sei, als die antiseptische. Dr. Ancke.

40) Augenheilanstalt in Basel. 23. Jahresbericht von Prof. Schiess in Basel. Basel 1887. 433 neue Anstaltskranke, 1872 poliklinische Kranke. Operationen 238; davon 76 Staaroperationen, und zwar 60 gewöhnliche Extractionen mit gutem Erfolg. Eine Anzahl gut beschriebener Krankengeschichten machen den Bericht, wie gewohnt, zu einem sehr lehrreichen. Emmert.

41) Ueber die Prophylaxis gegen Blennorrhoe-Erblindung. Vortrag, gehalten im medic.-pharmac. Bezirksverein von Bern, von Prof. Pflüger am 8. Februar 1887. (Refer. im Correspondenzbl. f. Schweizer Aerzte. 1887. Nr. 12. S. 371.) Der Vortr. empfiehlt eine belehrende Karte, welche vom Civilstandsamte bei jeder Geburtsanzeige vorgelesen und abgegeben würde. Er fragt sich, ob man nicht noch weiter gehen, und ein Kind, das zu Hause keine sachgemässe Pflege findet, in die Augenanstalt schicken sollte? Emmert.

42) Ueber die Vorgänge in der Netzhaut beim Sehen. Vortrag, gehalten im medic.-pharmac. Bezirksverein von Bern, von Dr. E. Emmert, am 15. März 1887. (Ref. im Correspondenzbl. f. Schw. Aerzte. 1887. Nr. 17. S. 524.)

43) Ueber künstliche Augen. Vortrag, gehalten im med.-pharmaceut. Bezirksverein von Bern, von Dr. E. Emmert, am 15. März 1887. (Refer. im Correspondenzblatt f. Schweizer Aerzte. 1887. Nr. 17. S. 526.) E. rühmt als die besten Augen der Gegenwart diejenigen der Firma Müller in Wiesbaden. Dieselben zeichnen sich besonders aus durch den verschwommenen Hornhautrand, die sichtbare Tiefe der vorderen Augenkammer und durch grössere Dauerhaftigkeit. Der Vortr. demonstrirt zuletzt die sieben Entwickelungsstufen des künstlichen Auges, welche Hr. Müller ihm gütigst zur Verfügung gestellt hatte. (Vergl. hierzu Becker's Demonstrationen in der Heidelberger Versamml. 1885,

Bericht über die 17. Versammlung der ophthalmol. Gesellschaft in Heidelberg. 1885, in Zehender's klin. Monatsbl. f. Augenheilk. 1885. S. 81.)

Emmert.

44) Ein Fall von typisch recidivirender Oculomotoriuslähmung mit Sectionsbefund, von Dr. Richter in Dalldorf. (Arch. f. Psych. Bd 18. Heft 1. 1887. — D. W.) — In dem betreffenden, von Tomsen schon früher beschriebenen Falle hatte seit dem 5. Lebensjahre das obengenannte Leiden auf der rechten Seite bestanden. Pat. starb im 36. Lebensjahre. Die Section ergab einen Tumor (Fibrochondrom) des rechten Oculomotorius bei seinem Eintritt in die Dura. Die Faserzüge des Nerven waren durch die Geschwulst nicht zum Schwund gebracht, sondern nur auseinandergedrängt worden.

45) J. Jegorow: Ueber den Einfluss des Sympathicus auf die Vogelpupille. (Arch. f. d. ges. Physiol. XLI. S. 326.) Während Hirschmann, Rosenthal und Grünhagen den Einfluss des Sympathicus auf die Vogelpupille durchaus gleich wie bei den Säugethieren statuiren, leugnen Budge, Vulpian und neuerdings Zeglinsky jede Beziehung des Sympathicus auf die Pupillenweite bei den Vögeln. Verf. hat daher diese Frage einer erneuten Untersuchung unter Leitung Dogiel's an Tauben und Hühnern unterzogen. Auf Grund einer Reihe sorgsamer Versuche, deren specielle Technik eingehend mitgetheilt wird, fand Verf. bei Reizung des Sympathicus sofort nach dem Tode oder näher zum Schnabel Verengerung der Pupille, und bei der Reizung einige Zeit nach dem Tode oder mehr zum Hinterhaupt Erweiterung der Pupille. Da indess directe Reizung des Sympathicus und des obersten Halsganglions keine Veränderungen in der Pupillenweite geben, anderntheils letztere auch erhalten werden, nachdem das oberste Halsganglion exstirpirt ist, muss die Erweiterung der Pupille auf Reizung der erwähnten Gegenden auf Uebergang von Stromschleifen auf die pupillenerweiternden Nervenfasern des Trigeminus, die dem Sympathicus benachbart liegen, zu Stande kommen. Dieser Schluss wird vollends gestützt durch den Nachweis, dass die Pupillenerweiterung auf Reizung nur bei intactem Trigeminus zu Stande kommt; durchschneidet man letzteren nach seinem Abgange vom Hirn und vor dem Eintritt in das Felsenbein, so bleibt die Erweiterung der Pupille auf Reizung der Gangliongegend aus. Uebrigens unterscheidet sich schon anatomisch der Sympathicus bei Vögeln von dem bei Säugern; eine genauere Darlegung dieser Verhältnisse soll demnächct gegeben werden. Wie bei den Vögeln die Bewegungen der Iris unabhängig vom Sympathicus sind, so trifft dasselbe für die Bewegung des 3. Augenlides (Membrana nictitans) zu. Der Halssympathicus sowie das oberste Halsganglion enthalten vorzugsweise vasomotorische und zwar gefässverengende Fasern für die Hautlappen am Halse und Kopf, sowie für die Conjunctiva und den Augapfel, daher nach Durchschneidung des Sympathicus sich starke Injection der Conjunctiva und des ganzen Augapfels sich einstellt. J. Munk.

46) O. Tumlicz: Ueber ein einfaches Verfahren, die Farbenzerstreuung des Auges direct zu sehen. (Archiv für die ges. Physiol. XL. S. 394.) Bekanntlich ist die Farbenzerstreuung für die Randstrahlen am grössten. Betrachtet man daher einen sehr dünnen, vollkommen kreisförmig gebogenen Platindraht, der in dem Saum eines Bunsenbrenners zur gleichmässigen Weissgluth gebracht wird, aus einer Entfernung von 30—50 cm durch eine ungefähr 0,5 mm weite, in einem schwarzen Papierschirm angebrachte Oeffnung, so sieht man den Aussenrand des Ringes roth, den Innenrand blauviolett. Der Versuch gelingt am besten, wenn die Ebene des Platinringes (Durchmesser 2 cm) vertical steht, die Oeffnung in der Axe des Ringes liegt und das Auge

eine solche Entfernung von der Oeffnung hat, dass man den Ring eben noch sieht. Man accommodirt auf den Mittelpunkt des Ringes. J. Munk.

47) A. Tepljaschin: Syphilisinfection durch Auslecken der Augenlider. (Wratsch. Nr. 17.) Ein wahrhaft schaudererregendes Bild entwirft Verf. in seinem kleinen Artikel. Im Gouvernement Wjatka, Kreis Glasow (nomen est omen!) herrscht bei den Bauern die Sitte, Fremdkörper an der Innenseite der Lider durch Lecken mit der Zunge zu entfernen, und zwar beschäftigen sich mit dieser unsauberen Arbeit natürlich die alten Curpfuscherinnen. Im März 1887 sah nun Verf. die Folgen dieser Curmethode. In kurzer Zeit traten bei ihm 7 Patienten mit Syphilis auf, von denen die Mehrzahl die Initialsclerose noch an den Augenlidern aufwies und die Anamnese ergab, dass alle von demselben Weibe durch „Auslecken" behandelt worden. Es erwies sich, dass dieselbe syphilitisch sei. Wie sie übrigens selbst angab, sei sie ebenfalls durch Auslecken ihrer Augenlider inficirt worden.

48) Die Antiseptik in der Augenheilkunde, von Doc. Dr. Königstein in Wien. (Centralbl. f. d. ges. Therapie. 1887. Mai.) Verf. beschreibt das antiseptische Verfahren bei Staaroperationen und bei der Behandlung von Hornhautgeschwüren, und folgt dabei im Wesentlichen den Angaben Sattler's (siehe dies Centralblatt. 1887. Märzheft). Auch er hebt hervor, dass die Antiseptik es ermögliche, selbst immature Cataractformen einer Operation zu unterziehen und bespricht diesbezüglich die Lavage intraoculaire (Ausspülung der vorderen Kammer). Für die Behandlung des Ulcus serpens empfiehlt er als das wirksamste Mittel das Ferrum candens in Form der galvanocaustischen Schlinge. S.

49) Mittheilungen aus der Klinik des Hrn. Prof. Sattler. I. Ein Fall von Symblepharon multiplex, Heilung; von Dr. Herrnheiser, Assist. der Klinik. (Prager med. Wochenschr. 1887. Nr. 37.) Ueber Heilung eines nach einer Kalkverätzung entstandenen Falles von Symblepharon berichtet H.: Das l. Auge des 12jähr. Kranken zeigte eine vom inneren Lidrande ausziehende, am inneren unteren Quadranten der Cornea sich fächerförmig ausbreitende Verwachsung, unter welcher sich eine zweite, von der Conjunctiva ausgehende, über den Corneoscleralrand sich inserirende, befand. Am rechten Auge befanden sich vier derartige Conjunctivalbrücken, von denen eine dem oberen, zwei dem unteren Lide angehörten, während die letzte vom inneren Lidwinkel her in die Cornea zog; die Cornea war bis auf den inneren oberen, oberflächlich getrübten Quadranten von den Verwachsungen vollständig gedeckt. Die Bewegungen des rechten Auges waren nach allen Richtungen gehemmt. S l. fast $^6/_{12}$, r. $^6/_{60}$; Sattler verrichtete die Trennung des Symblepharon mit darauffolgender Naht nach Arlt in zwei Sitzungen, und zwar die erste in Narkose, die zweite in Cocaïn-Anästhesie. Bei beiden Operationen wurden die abgelösten Verwachsungen mittelst Fadenschlingen, deren Enden durch die Haut gezogen wurden, in den Uebergangstheil hineingenäht. Das l. Auge wurde vollständig beweglich und erlangte mit cyl. − 0,75 D, Axe 70° eine S = $^6/_6$; das rechte Auge blieb in seiner Beweglichkeit nach innen durch eine in der Gegend des äusseren Augenwinkels sich inserirende Conjunctivalsehne behindert, erlangte aber eine S = $^6/_{24}$. Es blieben gleichnamige, durch P 5° fusionirbare Doppelbilder zurück. S.

50) Beiträge aus der praktischen Augenheilkunde. II. Ueber ein primäres Sarcom des Ciliarkörpers, von Doc. Dr. Goldzieher, Primärarzt in Budapest. (Wiener med. Wochenschr. 1887. Nr. 32.) Bei einem 55jähr. Manne fand sich an der Iris des rechten Auges, in dem inneren unteren Qua-

dranten, eine schwärzlichbraune, buckelförmige Hervorragung, die am Ciliarrande im Kammerfalze begann, diesen Winkel ausfüllte, in der Kammerperipherie am meisten hervorsprang, dann sich abflachte, in der Richtung der Pupille noch eine Strecke weit sich hinzog und endlich in der Mitte der Iris aufhörte. An der Conjunctiva bulbi war ein hirsekorngrosser Pigmentfleck nachweisbar; keine Reizerscheinungen; normaler Augenspiegelbefund. Die Sehschärfe des erkrankten Auges war geringer, als die des linken normalen Auges, betrug aber noch $^1/_5$ der normalen. Da kein Zweifel bestand, dass man es im gegebenen Falle mit einem melanotischen Sarcom zu thun habe, wurde trotz Vorhandensein einer noch relativ günstigen Sehschärfe zur Enucleation des Auges geschritten. Die Untersuchung des enucleirten Auges ergab, dass die Hauptmasse der Neubildung den inneren unteren Antheil des Corpus ciliare ergriffen und von da auf die angrenzende Iris übergegriffen hatte. Ausserdem fand sich ein flacher, von der angewachsenen Retina bedeckter Knoten, ausserhalb des Gebietes des Ciliarkörpers, in der Chorioidea. Die mikroskopische Untersuchung der Neubildung zeigte das schönste Bild eines jungen Spindelzellensarcoms, das wahrscheinlich mit der Adventitia der Gefässe in engerem genetischen Zusammenhange stand. Einzelne isolirte Geschwulstinseln zwischen den Falten der Ciliarfortsätze zeigten die Structur der Geschwulst in höchster Reinheit. Der Kranke ist jetzt, ein Jahr nach der Enucleation, noch frei von jeder Recidive und körperlich gesund. S.

51) Dr. C. Horstmann: Ueber Anaesthesia retinae als Theilerscheinung allgemeiner Constitutionsanomalien. (Sep.-Abdr. a. d. Zeitschr. f. klin. Med. Bd. XII. Heft 4.) Verf. hatte in den letzten 6 Jahren Gelegenheit, 7 Fälle von Anaesthesia retinae zu beobachten. 5 davon betrafen Mädchen, 2 Knaben. Wir geben im Folgenden eine kurze Uebersicht:

Nr.	Geschlecht.	Alter.	Sehschärfe.	Dauer der Krankheit.
1.	Weiblich.	12 Jahre.	R. $^6/_{12}$. L. $^6/_{18}$.	8 Monate.
2.	„	13 „	R. $^6/_{18}$. L. $^6/_{24}$.	10 „
3.	„	18 „	R. $^6/_{36}$. L. $^6/_{24}$.	13 „
4.	„	15 „	R. $^5/_{60}$. L. $^5/_{60}$.	14 „
5.	„	14 „	R. $^{15}/_{100}$. L. $^{15}/_{100}$.	Mehrere Wochen.
6.	Männlich.	11 „	R. $^6/_{36}$. L. $^6/_{36}$.	6 Monate.
7.	„	8 „	R. $^5/_{24}$. L. $^5/_{24}$.	5 „

Die Affection war in allen Fällen, mit Ausnahme des letzten, allmählich, im letzten ziemlich plötzlich nach einem Schrecken entstanden. Die Patienten waren grösstentheils durch vorhergehende Krankheit oder sonstige Zustände geschwächt. — Das wesentlichste Symptom war eine beträchtliche concentrische Einengung des Gesichtsfeldes. Dasselbe zeigte bei verschiedenen Aufnahmen Schwankungen, die aber 15^0 niemals überschritten. — Die Förster'sche Beobachtung, dass das Gesichtsfeld bei centripetaler Aufnahme grösser wäre, als bei centrifugaler, kann Verf. nicht bestätigen. Krankhafte Veränderungen der übrigen Organe waren bei keinem der Pat. nachzuweisen. Die Therapie bestand in Schonung der Augen und Roborantien. — Rückfälle traten niemals ein. — Verf. ist der Ueberzeugung, dass der Sitz der Krankheit im Centralorgan, und zwar wahrscheinlich in der Rinde der Occipitallappen zu suchen sei; wie denn auch ähnliche Erscheinungen bei Chorea und vorübergehend nach epileptischen Anfällen beobachtet seien. — Am Passendsten erscheint dem Verf. die von Schweigger in Vorschlag gebrachte Bezeichnung „Gesichtsfeldamblyopie".

Ostwalt.

52) Bericht über die Augenabtheilung des Stephanshospitales

in Reichenberg für das Jahr 1886. Erstattet von dem ärztlichen Leiter der Abtheilung, Dr. Franz Bayer. (Sep.-Abdr. a. d. Prag. med. Wochenschr. 1887. Nr. 16.) Die seit Februar 1884 bestehende Abtheilung zeigte 1884 eine Frequenz von 252, 1885 von 543, 1886 von 719 Patienten. — In den 3 Jahren wurden zusammen 428 Operationen ausgeführt, 321 grössere und 107 kleinere. — Die Zahl der Staaroperationen beläuft sich auf 91 (1885: 35). 62 mal wurde die Extraction mit peripherem kleinen Lappenschnitt, 22 mal die Linearextraction, 7 mal die Discision gemacht. 85,9% der Operirten erlangten eine S von $> {}^1/_{10}$ bis 1, 8,7% derselben eine S von $< {}^1/_{10}$ bis ${}^1/_{200}$. 5 Verluste = 5,4%. — Verf. hebt noch hervor, dass ihm 3 mal die Entfernung von Eisensplittern aus dem Glaskörper mittelst des Hirschberg'schen Elektromagneten insofern erfolgreich gelang, als die Form des Augapfels und auch einiges Sehvermögen gerettet wurde. Ostwalt.

53) Karte des menschlichen Auges in Farbendruck mit Text. Durchschnitt im horizontalen Meridian, Vergrösserung 30 : 1. Von W. Flemming. Braunschweig 1887, H. Bruhn. (Preis der Karte [incl. Text] 3 Mk., auf Leinen gezogen mit schwarzen Stäben 5,50 Mk.) Die vorliegende Karte bildet ein werthvolles Hülfsmittel für den physiologischen und ophthalmologischen Unterricht. Auch dem Augenarzt wird dieselbe sehr zu Statten kommen, da ein Blick darauf genügt, um ihn über die Maassverhältnisse der einzelnen Theile des Auges sowie der verschiedenen Räume sicher zu orientiren. Verf. hat sich in Bezug auf die optischen Maasse streng an v. Helmholtz' Angaben gehalten (mit leichten Abrundungen), die anderen Maasse hat er selbst an 14 ganz frischen menschlichen Bulbi bestimmt, indem er dieselben gefrieren machte und an der einen Hälfte der dann vorsichtig im horizontalen Meridian durchschnittenen Augäpfel mit Zirkel die Messung machte und zur Controle dieser Bestimmung die andere Hälfte in Osmium- und Chromsäure härtete und dann noch einmal maass. — Die Dicke der einzelnen Häute bestimmte er an mikroskopischen Schnitten von den Osmiumpräparaten und nahm aus einer grossen Reihe von Messungen das Mittel. — Abweichend von den früheren Untersuchern fand Verf. die Dicke der Sclera im Aequator am geringsten (0,4 mm), die Sclera nimmt also nach Verf. nicht von hinten nach vorn successive an Dicke ab; in der Ciliargegend beträgt dieselbe wieder 0,6 mm. — Die Pars vasculosa der Chorioidea ist bisher immer viel zu dünn angegeben, nach Verf. ist sie mindestens 0,2 mm dick. — Die Stelle der grössten Dicke der Iris ist viel weiter vom Pupillarrande entfernt, als es in den Abbildungen von Merkel und Schwalbe der Fall ist, und der Pupillarrand viel mehr geschärft; der Pupillarrand der Iris liegt etwas nach vorn vor der Ebene des Ciliarrandes, die Iris bildet also einen sehr flachen, abgestumpften Kegel, ihre Hinterfläche ist ferner nicht, wie dort abgebildet, plan, sondern leicht concav. — Die Karte ist in 7 Farben, abgesehen von einigen unbedeutenden Fehlern, recht gut ausgeführt.

Ostwalt.

54) Ueber Newton's Gesetz der Farbenmischung und darauf bezügliche Versuche des Hrn. Eugen Brodhun, von Dr. Arth. König. (Sitzungsber. der königl. preuss. Akad. d. Wiss. zu Berlin. Gesammtsitzg. vom 31. März 1887. XVIII.) Verf. hat die Newton'schen Gesetze der Farbenmischung an di- und trichromatischen Farbensystemen einer Controle unterworfen, desgleichen hat Hr. Brodhun an seinem dichromatischen System gethan. Als Resultat hat sich ergeben, dass Newton's 1. Satz: „Jede beliebig zusammengesetzte Mischfarbe muss gleich aussehen, wie die Mischung einer bestimmten gesättigten Farbe mit Weiss“ für trichromatische Systeme folgendermaassen

lauten muss: „Jede beliebig zusammengesetzte Mischfarbe ist entweder weiss oder gleich einer der durch Hinzufügung des Purpurs zu einer in sich geschlossenen Reihe ergänzten Spectralfarben oder gleich einer Mischung dieser Farben mit Weiss.“ Für dichromatische Systeme muss er lauten: „Jede beliebig zusammengesetzte Mischfarbe ist irgend einer Spectralfarbe gleich.“ — Der zweite Newton'sche Satz: „Wenn von zwei zu vermischenden Lichtern das eine sich stetig ändert, so ändert sich auch das Aussehen der Mischung stetig“ behält seine Gültigkeit. — Der 3. Satz: „Gleich aussehende Farben gemischt geben gleich aussehende Mischungen“ hat sich jedoch nach den übereinstimmenden Untersuchungen des Verf.'s und des Hrn. Brodhun als falsch erwiesen. Es hat sich gezeigt, dass die Intensität der zu vermischenden Lichter eine wesentliche Rolle spielt und dass bei sich ändernder Intensität derselben sich auch die Mischfarbe ändert. — Bezüglich der Einzelheiten müssen wir auf das Original verweisen. Ostwalt.

55) Swan M. Burnett: Remarks on Cataract Extraction. (Sep.-Abdr. aus The Journ. of the Amer. Med. Assoc. 1887. April 9.) Verf. hat während des 2 jähr. Bestehens des Garfield Memorial Hospital zu Washington 25 Extractionen von seniler Cataract gemacht, davon 10 ohne Iridectomie; 2 in der Kapsel. 2 Verluste, einen durch intraoculäre Hämorrhagien, den andern durch Eiterung. — Verf. macht $^1/_3$ Bogenschnitt nach oben ganz im Durchsichtigen; er extrahirt ohne Iridectomie stets bei verständigen Patienten, bei denen die VK von ansehnlicher Tiefe und der Druck nicht merklich erhöht ist.
Ostwalt.

56) Dr. Coppez: Des progrès récents réalisés dans l'opération de la cataracte avec la statistique des opérations de cataractes pratiquées depuis la fondation de la clinique ophtalmologique du Grand Hospice, juin 1873 jusqu'à la fin de décembre de 1886. (Sep.-Abdr. aus Journ. publ. par la Soc. roy. d. sc. méd. et nat. de Bruxelles. 1887.) Verf. giebt in dem vorliegenden Aufsatz zunächst einen ziemlich ausführlichen Ueberblick über die geschichtliche Entwickelung der Staaroperation. — Verf. macht jetzt nur noch die Extraction durch kleinen Lappenschnitt ($^1/_3$), nach oben und ganz im Durchsichtigen verrichtet, ohne Iridectomie. — Auch wenn Iris danach vorfällt, excidirt er dieselbe nicht, sondern träufelt nur wiederholt Eserin ein (nach der Operation auch in die VK) und wechselt häufiger den Verband, der bei normalen Verhältnissen 48—72 Stunden liegen bleibt. Wenn wir absehen von den 218 Operationen weicher angeborener und erworbener Staare, sowie von 168 Nachstaaroperationen, die Verf. in den letzten $12^1/_2$ Jahren verrichtet hat, so bleiben noch 1059 Extractionen harter und halbharter Cataracte. Davon hat Verf. 254 mit einfachem Lappenschnitt, 805 mit peripherem Linearschnitt und Iridectomie operirt (113 davon nach Iridectom. praepar.). — Bei jenen 254 Extractionen hatte er 3,36 $^0/_0$, bei diesen 805 dagegen sogar 5 $^0/_0$ Totalverluste. — Catar. secund. trat nach den 254 einfachen Lappenextractionen 10 mal, nach den 805 v. Graefe'schen Extractionen 120 mal auf; Panophthalmitis nach jenen 5 mal, nach diesen 20 mal; Glaskörpervorfall bei jenen 12 mal, bei diesen 64 mal. Partielle Irishernie beobachtete er nach jenen 254 Lappenextractionen 20 mal. Ostwalt.

57) Prof. Cardarelli: Rapporti fra le lesioni oculari e le malattie encefaliche. Napoli 1887.

58) Dott. Debenedetti: Irideremia totale congenita, lussazione spontanea del cristallino e glaucoma consecutivo. Pavia 1887.

59) Dott. Denti: 20 Mesi di pratica oculistica all' Ospedale in Milano. Milano 1887.

60) Dott. Saltini: Statistik der Universitäts-Augenklinik in Modena 1885 bis 1886. Modena 1887.

61) Bericht über den ophthalmologischen Congress von 1886 in Genua. Pavia 1887.

62) Dott. Scellingo: Sarcoma melanotico della congiuntiva. Roma 1887.

63) Dott. Nicolini: Il setone nella terapia oculare. Pavia 1887.

64) Dott. Scellingo: Bericht über die Augenheilanstalt Torlonia 1885 bis 1886. Roma 1887.

65) Guaita: Eserin gegen Netzhautablösung. (R. Accademia dei Fisiocritici in Siena. Sitzung v. 2. u. 23. Juni 1887.) Ein Fall von Netzhautablösung verschlimmerte sich bei jeder Atropineinträufelung, weshalb Verf. das Eserin mehrfach experimentirte. Er sah Anlegung der Ablösung, Erweiterung des Gesichtsfeldes bei monatelang fortgesetzten Einträufelungen, und dies mit und ohne Myopie. Er beobachtete ferner mehrmals sofortige Verschlimmerung bei Aussetzen der Einträufelungen. (Ref. beobachtete in einem Fall von schwerer Myopie während der Eserineinträufelungen Entstehung einer Netzhautablösung.) Secondi empfahl 1880 Eserin zu gleichem Zwecke.

66) A. Monti: Bacteriologische Untersuchungen über die Xerose der Conjunctiva und über die Panophthalmie. Aus dem Laboratorium für allgem. Pathologie und Histologie der Universität Pavia (Prof. Golgi). — (Archivio per le scienze mediche. XI. p. 97—106. 1887. Mit einer Tafel. D. med. Wochenschr. Nr. 44.) In zwei Fällen von eitriger Entzündung des ganzen Augapfels nach Staaroperation fand M., Stud. med. in Pavia, in dem Eiter, den er der vorderen Augenkammer durch die Cornealwunde entnahm, zahlreiche Bacillen, welche sich mit Leichtigkeit reinzüchten liessen. Auf Agar wie auf Gelatine wachsen dieselben, ohne den Nährboden zu verflüssigen, in zuerst weisslichen, später mehr käsig-gelblichen Colonien. Auf Kartoffeln sind die Culturen von hellbrauner Farbe. Auch unter einer hohen Schicht Gelatine findet Vermehrung statt; der Bacillus gehört also zu den facultativen Anaërobien. — Mikroskopisch findet man die Culturen bestehend aus kurzen, an den Enden abgerundeten Stäbchen, die meist paarweise, und zwar entweder in longitudinaler oder in transversaler Richtung, angeordnet sind. Auch Tetraden sind häufig; Anordnung in kleinen Ketten findet sich ebenfalls. — Spuren von Reinculturen des Bacillus, die einem Kaninchen in die vordere Augenkammer gebracht wurden, erzeugten Panophthalmie; Controlversuche mit Staphylococcus pyog. albus hatten dasselbe Ergebniss, jedoch war der Verlauf hier rapider. In eine oberflächliche Cornealwunde beim Kaninchen eingebracht, veranlasste der Bacillus oberflächliche Ulceration. Subcutane Injection (Nackenhaut des Kaninchens) der Cultur brachte locale Abscedirung hervor, intraperitoneale Injection (Maus) liess das Thier an Septicämie zu Grunde gehen. — Verf. untersuchte weiterhin einen Fall von Xerose der Conjunctiva bei Puerperalfieber, welcher jedoch mit einem Hornhautgeschwür und Hypopyon complicirt war. Aus dem „Detritus des Hornhautgeschwürs" gelang es ihm, ausser mehreren anderen Bacterien auch einen Bacillus zu züchten, der sich in keiner Hinsicht von dem oben beschriebenen Bacillus unterscheiden liess. — Offenbar handelt es sich in den von dem Verf. untersuchten Fällen um einen pyogenen Bacillus, der vielleicht, wie Verf. nachträglich, in einem Autorreferat (Fortschr. d. Med. Nr. 8. S. 252) meint, mit dem Passet'schen Bacillus pyogenes foetidus identisch ist. In der That gleichen sich die Beschreibungen Passet's und Monti's

und die Abbildungen der Reinculturen vollständig. — Es ist aber schwer einzusehen, mit welchem Recht der Verf. in seiner Originalarbeit seinen Bacillus als „Xerosebacillus" bezeichnet und z. B. am Schlusse sagt: „Dieser Mikroorganismus darf also als der Parasit der Xerose angesehen werden, ohne dass ihm jener specifische Charakter zukommt, den andere Mikroorganismen besitzen. In der That kann er, nach der Conjunctivalxerose, Gangrän der Cornea und Vereiterung des ganzen Bulbus veranlassen u. s. w." Vor allen Dingen entnahm der Verf. ja doch in seinem Xerosefalle das zu prüfende Material nicht den xerotischen Partien, sondern dem Hornhautulcus.

67) Adamyk (Kasan): Einige Worte über die Aetiologie des Trachoms. (Wratsch. No. 23—24.)

68) Darkschewitsch: Die Theilnahme der Vierhügel an der Uebertragung des Lichtkreises auf die Oculomotoriuskerne. (Med. Obsr. No. 9.)

69) Jewezski: Ophthalmoplegia externa nach Rachendiphtherie. (Med. Obsr. Nr. 9.)

70) E. Sserebrennikowa: Kurzer Bericht über 100 Cataractextractionen im Gouvernements-Landhospital zu Perm. (Wratsch. No. 24—25.)

71) A. Strsheminski: Zwei Fälle unvollkommener Luxation der Linse. (Wratsch. No. 25.)

72) Galezowski: Ueber Erythropsie oder Farbensehen bei den an Cataracta operirten Leuten. (Prz. lek. No. 18.)

73) Rumstschewich: Ungewöhnlicher Fall von Synechie der Augenlider mit dem Augapfel. (Wiad. lek. No. 8.) In Folge von Verbrennung mit Eisen hat sich ein narbiges Zusammenkleben in Form zweier membranöser Stränge zwischen den beiden Augenlidern und dem Augapfel gebildet, welches zum Theil durch eine plastische Operation gehoben wurde.

74) Zieminski: Objective Bestimmung der statischen Refraction durch Retinoskiaskopie. (Gaz. lek. No. 10.) Aus dem ophthalmologischen Institut in Dorpat.

75) Artificial Ripening of Cataracts, by Boerne Bettmann. (Jour. of the Americ. Med. Association. 1887. Dec. 3.) Von der Methode Förster's, langsam fortschreitende Altersstaare zur Reife zu bringen und den Gefahren der Extraction unreifer Staare vorzubeugen, weicht Verf. insofern jetzt ab, als er den Druck direct auf die Linse ausübt. Er führt, nach einer präparatorischen Iridectomie, einen Spatel (welcher gewöhnlich zum Reponiren der prolabirten Iris gebraucht wird) in die Vorderkammer und, wenn nöthig, hinter die Iris ein und übt hier Reibung und leichten Druck auf die Linse aus. Er hofft dadurch die Iris vor Reizung zu schonen. — Der weitere Verlauf ist wie gewöhnlich. Er findet die Operation leicht und gefahrlos (?), die Reifung deutlich und schnell. H. Friedenwald.

76) Gummy Tumors of the Orbit, by C. W. Tangemann. (Cincinnati Lancet Clinic. 1887. Juny 25.) Ein 53jähr. Arbeiter klagte über Schmerzen am rechten Auge und Schwachsichtigkeit desselben. Bei der Untersuchung waren nur Schwellung der Lider und Erweiterung der lateralen, conjunctivalen Blutgefässe zu constatiren; sonst war Alles normal. Der Augenspiegel (?) entdeckte nichts, ausser dass der Pat. geringe Presbyopie hatte. Natr. salicyl. und Eserin wurden verordnet. Das Oedem der Lider nahm zu, die Augenbewegungen wurden beschränkt; Exophthalmus trat hinzu — man konnte das Auge nicht zurückdrängen wegen einer festen, unnachgiebigen Geschwulst. Es ergab sich, dass Pat. Lues gehabt hatte. Daraufhin wurde Jodkali 8,0 pro die verabreicht. Zuerst wurde die Lage doch täglich schlimmer, aber etwa 15 Tage

nach dem Auftreten der Symptome bemerkte man rasche Abnahme und Verschwinden derselben. Auf dieses rasche Auftreten und Verschwinden stützte sich die Diagnose: Gummigeschwulst der Orbitalhöhle. H. Friedenwald.

77) An Interesting Case of Hysterical Amblyopia in the Male, by S. Baruch, M.D. und E. S. Peck, M.D. (Med. Record. 1887. Nov. 19.) Ein 21jähriger Mann, der seit vielen Jahren an epileptischen Anfällen litt, wurde plötzlich schwachsichtig. Er kam drei Tage später zur Untersuchung; diese ergab heftige Schmerzen beim Berühren der unteren Lider und des unteren Theiles des Gesichtes; S = Finger : 3′; gleichnamige Doppelbilder (deren Abstand, mit Prismen gemessen, gleich 12°); rechtsseitige Halbblindheit (keine Hemianästhesie). Die Augenspiegeluntersuchung, die wegen der Schmerzlosigkeit der Lider und wegen der Lichtscheu sehr rasch gemacht werden musste, ergab nichts Abnormes. — Die Therapie bestand in kalten Bädern, Elix. Valerian. ammon. und Schutzbrille. — In einer Woche war die Heilung complett, S = $^{20}/_{15}$. — Verff. schliessen einen kurzen geschichtlichen Ueberblick der Literatur an. H. Friedenwald.

78) Some Thoughts on the Etiology of Squint, by Swan M. Burnett. (Med. Record. New-York. 1887. 12. Nov.) Verf. hebt hervor, dass die Sicherheit und Uebereinstimmung, welche der allgemeinen Anerkennung der Donders'schen Theorie folgte, sich jetzt seit Veröffentlichung der Schweigger'schen Theorie wieder in Unsicherheit und Uneinigkeit umgewandelt hat. — Diese Uneinigkeit zeigte sich in der letzten Versammlung der British Medical Association, wo fast ein Jeder eine besondere, mit den anderen nicht übereinstimmende Meinung aussprach. B. schliesst daraus, dass noch weitere Beobachtungen nöthig sind, ehe die Frage ihre definitive Erledigung erhält, und er selbst trägt einige vor. — Er fand unter den von ihm behandelten Fällen im „Central Dispensary“, wovon 1314 Weisse, 2426 Farbige waren, dass 44 Weisse und 7 Farbige an Strabismus convergens litten, das ist ca. 12 mal so viele Weisse, aber dass nur 31 Weisse und 27 Farbige hypermetropisch waren, d. h. $2^1/_2$ mal mehr Weisse. Er glaubt dennoch kaum, dass dadurch ein grosser Unterschied in dem Vorkommen von H. zwischen den Racen nachgewiesen wird, denn die Farbigen kommen selten wegen H. zum Arzt; sie haben meistentheils gröbere Arbeit und gebrauchen ihre Augen selten in der Nähe. — Aber dennoch muss der grosse Unterschied in der Häufigkeit des Schielens erklärt werden. Und dies erklärt Verf. durch die stark anhaftende Gewohnheit der Weissen zu convergiren, eine Gewohnheit, welche durch die Beschäftigung mit feinerer Arbeit, und zwar schon seit Generationen, bedingt ist. Diese Gewohnheit, zu convergiren, soll eine Verstärkung der Mm. interni zur Folge haben und darum auch die Convergenz im Ruhestand. Er stützt sich auf die Contractur dieser Muskeln, die man bei Strabismus convergens findet, als eine Folge ihres überwiegenden Gebrauches. Er schliesst, dass die Gewohnheit, zu convergiren, eine der wichtigsten Ursachen des Strabismus convergens ist, ein gewagter Schluss! der auf der Heranziehung eines einzigen Factors in der Aetiologie des Strabismus beruht und rücksichtslos über die anderen, wie Anisometropie, Hornhautflecken, Amblyopie hinweggeht. H. Friedenwald.

79) Ophthalmic repair and senile decay. (British Med. Journ. 1887. 2. Juli.) Dr. Taylor bestätigt die Beobachtung Critchetts, dass Augenoperationen bei älteren Leuten auch bei sehr herabgekommenem Ernährungszustande, oft einen günstigen Verlauf nehmen, durch seine eigenen Erfahrungen, z. B. an Patienten von über 80 Jahren, an einem 79jährigen Diabetiker mit Gangraena pedis etc. H. Friedenwald.

80) Zwei Fälle von melanotischen Irisgeschwülsten demonstrirte Prof. Fuchs in Wien in der Sitzung der Gesellschaft der Aerzte am 18. Nov. 1887. (Wiener med. Blätter. 1887. Nr. 47.) In beiden von F. demonstrirten Fällen von Irisgeschwülsten ist die histologische Untersuchung noch ausständig. Im 1. Fall schwankt die Diagnose zwischen Melanom und melanotischem Sarcom. Die bräunliche Geschwulst drückt die Iris an die hintere Cornealwand. Sieben Jahre früher bestand bereits temporäres Nebelsehen. Da die Geschwulst sich bereits bis in den Winkel der hinteren Kammer erstreckt, breit aufsitzt, ist an eine radicale Entfernung durch Iridectomie nicht zu denken. Im 2. Falle entfernte F. eine bohnengrosse braune Geschwulst, welche zur Hälfte auf der Cornea, zur Hälfte auf der Conjunctiva sass; die Geschwulst soll sich aus einem nach Kalkverbrennung zurückgebliebenen rothen Pünktchen, welches möglicherweise auch eine angeborene Anomalie gewesen sein konnte, entwickelt haben. — Das zweite Auge zeigte ausser abnormer Pigmentirung der Iris ein Uebergreifen des Uvealpigmentes auf die Vorderfläche des unteren Irisabschnittes und im Kammerfalze eine Pigmentansammlung, von der sich noch nicht mit Bestimmtheit angeben liess, ob es sich um einfache Pigmentablagerung oder Geschwulstbildung handle. Es wäre somit in diesem Falle ein äusserlich aufsitzendes, melanotisches Sarcom des rechten und Melanom oder melanotische Geschwulst in der Iris des linken Auges. S.

81) Ueber den Einfluss einer Sinneserregung auf die übrigen Sinnesempfindungen. Vortrag, gehalten in der Gesellschaft der Aerzte in Wien am 21. October 1887, von Prof. Urbantschitsch. (Wien. med. Woch. 1887. Nr. 44.) Gehörserregungen beeinflussen nach U. sowohl Farbenempfindungen als Hörschärfe und wirken meistens erregend, seltener schwächend, auf dieselben. Aehnlich wirken Gehörsreize auf die Geruchs- und Geschmacksempfindung, während Tastempfindungen bei Einwirkung hoher und tiefer Töne auf das Ohr gewöhnlich vermindert erscheinen. Licht wirkt erregend, Abdunkelung schwächend auf die Hörfunction, und zwar zeigen die verschiedenen Farben verschiedenen Einfluss; Roth und Grün steigert, Blau und Gelb vermindert die Gehörsschärfe. Musikalische Töne werden je nach der Farbeneinwirkung bald höher, bald tiefer gehört. Dabei ändert der Ton den subjectiven Ort, von welchem er im Ohre scheinbar ausgeht, und rückt meist nach hinten (Verschiebung des subjectiven Hörfeldes). Beschattung des Auges wirkt schwächend auf die subjectiven Gehörsempfindungen. Roth und Grün wirkt erregend, Blau und Gelb beruhigend auf letztere. — Auch Geschmacksempfindungen werden durch Licht beeinflusst, durch Roth und Grün verstärkt, durch Dunkelheit, Blau und Gelb abgeschwächt und lässt sich oft für bestimmte Farben ein individuelles Verhalten nachweisen. Auf Geruchs-, Tast- und Temperaturempfindungen wirkt Licht- und Farbeneinwirkung erregend. Es werden somit physiologisch durch jede Sinneserregung alle übrigen Sinnesempfindungen beeinflusst. Auch das Auftreten subjectiver Farbenempfindungen durch Erregung verschiedener Sinnesempfindungen hat U. durch ein einfaches Verfahren nachgewiesen. Bei den meisten seiner Versuchsobjecte traten bei Gehörs-, Geschmacks-, Geruchs- oder Tastsinnserregungen, wenn sie auf ein weisses Papierblatt blickten, subjective Farbenempfindungen (farbige Streifen, Flecke, Regenbogenfarben) auf. U. hält die Doppelempfindung für physiologischen Ursprunges. Dabei treten aus den gewöhnlich subjectiv erscheinenden sämmtlichen Farben in einzelnen Fällen einzelne Farben stärker hervor, während die subjectiven Farbenempfindungen in der Regel so schwach sind, dass dieselben nur durch eine besondere Anordnung des Versuches ermöglicht werden. S.

82) Ueber die Magnetextraction von Eisensplittern aus dem Augeninnern, von Dr. L. Grossmann, Primar-Augenarzt in Pest. (Wiener med. Blätter. 1887. Nr. 47—49.) G. bespricht die Anwendung des Elektromagneten bei Eisensplittern, die in das Auge gedrungen, und führt einen Fall eigener Beobachtung an, bei dem er noch in späteren Phasen der traumatischen Erkrankung des Auges einen Splitter mit dem Magnet erfolgreich extrahirte. Einem Schlosser war 3 Tage vor seinem Eintritte in's Krankenhaus ein Eisensplitter in's Auge gedrungen. Cornealverletzung, Hypopyon, Kapselriss, traum. Linsentrübung, T + 1, Schmerz. Nachdem bereits Zeichen beginnender Panophthalmitis aufgetreten waren, wurde die Entfernung des Eisensplitters vom Patienten zugestanden, und nach zweimaliger fruchtloser Einführung des Hirschberg'schen Elektromagneten bei dem dritten Versuche, wobei das Ende des Magneten auf den Boden des Bulbus geleitet worden war, durch einen 6 mm langen Scleralschnitt ein 5 mm langes und 2 mm breites Eisenstückchen herausbefördert. Die Heilung ging nach Anlegung einer Catgutnaht und antiseptischen Verbandes rasch von Statten. — Nur zweimal kam es zur Bildung umschriebener Abscesse. Bei der Entlassung des Kranken war der Bulbus in seiner Form erhalten, beweglich, schmerzfrei, T — 1, Linse getrübt, S = 0. — G. glaubt, dass in diesem Falle dieses spätere Stadium der Erkrankung des Auges, wo bereits beginnende Panophthalmitis zu constatiren war, für die Extraction günstigere Chancen darbot, als der Zeitpunkt unmittelbar nach stattgehabter Verletzung, weil erst in diesem Stadium mit Sicherheit angenommen werden konnte, dass sich der Fremdkörper im Glaskörper und zwar frei beweglich im dünnflüssigen Eiter befinde. S.

83) Neuer Beitrag zur Frage von der Schulbank, von Dr. E. Pins in Wien. (Wiener med. Presse. 1887. Nr. 41.) Die allzugrosse Annäherung der Schulbänke an das Catheder scheint P. für kleinere Kinder in der ersten Sitzreihe von nachtheiligem sanitären Einflusse. — Die Schulbänke müssen so aufgestellt werden, dass die Distanz zwischen Catheder und der ersten Bankreihe mindestens 2 m betrage. Es muss daher die Anzahl der Sitzreihen um eine vermindert werden. S.

84) Bindehaut-Argyrose auf die Carunkel und halbmondförmige Falte beschränkt, hat Prof. v. Reuss (Sitzungsbericht der k. k. Gesellsch. der Aerzte vom 18. November 1887. — Wiener med. Blätter. 1887. Nr. 47) nur 3 mal, und zwar in allen drei Fällen bei Photographen beobachtet. S.

85) Ueber die Verhütung der Augenentzündung der Neugeborenen, von Dr. Ludw. Korn in Dresden. (Arch. f. Gynäk. 1887. Bd. XXXI. Heft 2.) Verf. kann auf Grund der Resultate, welche in Leopold's Klinik mit dem Credé'schen Verfahren erzielt worden sind, sagen, dass das Argent. nitr. in 2⁰/₀ Lösung mit aller Sicherheit die blennorrhoische Augenentzündung der Neugeborenen verhüten kann, vorausgesetzt, dass die Einträufelung genau nach Credé vorgenommen wird. — Neuere Beobachtungen des Verf.'s an dem Kreissbette haben ferner ergeben, dass die Infection des kindlichen Auges mit Gonokokken nicht in der Scheide, sondern stets erst nach der Ausstossung des Kindes erfolgt; Gesichtslagen können allein eine Ausnahme machen. — Tausend Kinder wurden nicht mit Arg. nitr. behandelt, sondern an ihnen werden, ohne Rücksicht auf eine vorhergegangene Desinfection der mütterlichen Genitalien, die Augen sofort nach dem Durchschneiden des Kopfes mit gewöhnlichem reinen Wasserleitungswasser mittelst Wattebäuschchen so peinlich wie möglich gereinigt. Man wischte vom äusseren nach dem inneren Augenwinkel zu, bis die Lider ganz sauber erschienen, und achtete darauf, dass die Augen nicht vor

vollendeter Reinigung geöffnet wurden. Diese Art der Reinigung der Augen konnte schliesslich ganz und gar den Hebammenschülerinnen überlassen werden. Das Wichtigste nach der Reinigung der Augen war, die gereinigten Augen vor nachträglichen Verunreinigungen zu schützen. Die Hauptquelle nachträglicher Verunreinigung der Augen sind die kindlichen Hände, deren Berührung mit dem Gesicht durch Festhalten resp. Einschlagen des Rumpfes und der Arme in eine Windel zu verhüten ist. — Von den 1000 Kindern, welche nach diesem Princip behandelt wurden, erkrankten nur 4 an Ophthalmoblennorrhoe = 0,4% während der ersten 4 Lebenstage. Ein Fall von diesen fällt jedoch der Methode nicht zur Last. — Nachblennorrhoen kamen drei zur Beobachtung. Unter den letzten 420 Geburten jedoch ist kein einziger Fall von Blennorrhoe zu verzeichnen. — Daraus folgert Verf., dass scrupulöse Reinlichkeit bei der Geburt und im Wochenbett die Erkrankungen an Augenentzündung auf ein Minimum beschränken und ganz und gar verhindern kann. — Verf. plädirt deshalb dafür, dass dies Verfahren, weil es einfach ist und eine Sublimatdesinfection der Scheide nicht voraussetzt, in allen Hebammenlehranstalten eingeführt werden soll. (D. Med.-Ztg.)

86) Zur Prophylaxe der Ophthalmoblennorrhoea neonatorum, von Aug. Nebel. (Zeitschr. f. Geburtsh. u. Gynäk. 1887. Bd. XIV. Heft 1. — D. M.-Ztg.) Verf. beschreibt das Verfahren Kaltenbach's, die infectiöse Augenentzündung der Neugeborenen zu verhüten. Er gebietet jetzt über 330 Geburten der Giessener Klinik, bei welchen von dem Credé'schen Verfahren Abstand genommen, statt dessen das Hauptaugenmerk auf eine primäre gründliche Desinfection der mütterlichen Scheide gerichtet wurde. Die Desinfection des mütterlichen Genitalcanals geschah durchweg mittelst wiederholter Sublimatirrigation 1 : 3000. Sofort nach dem Durchschneiden des Kopfes wurden die Augen des Kindes mit Watte und destillirtem Wasser gründlich ausgewaschen. Im Wochenbette wurde durch Beobachtung der grössten Reinlichkeit dafür gesorgt, dass jeder Contact zwischen Lochien und kindlichen Augen unmöglich war. Die Resultate dieser Methode sind ganz vorzügliche gewesen. Es kamen vom 1. April 1885 bis jetzt bei diesen 330 Geburten kein einziger Fall von Blennorrhoe und nur 2 Fälle leichter Conjunctivitis vor.

87) K. Zaluskowski: Bemerkungen über den Bau der Bindehaut. (Arch. f. mikr. Anat. XXX. 2. S. 311. — C. f. m. W.) Die eingehenden Untersuchungen des Verf.'s über die Conjunctiva des Menschen, des Schweines und des Kaninchens beschäftigen sich mit folgenden Punkten: 1. mit der Existenz der Henle'schen Drüsen; 2. mit dem normalen Vorkommen von Lymphfollikeln beim Menschen; 3. mit den Plasmazellen. — 1. Hinsichtlich der ersten Frage kommt Verf. zu dem Resultat, dass die von zahlreichen Autoren beschriebenen tubulösen Bildungen als echte Drüsen aufzufassen seien, da er sie durch den Besitz zahlreicher Becherzellen als schleimabsondernde Organe nachweisen konnte. Dieselben Becherzellen kommen aber auch in dem Epithel der Conjunctiva (besonders zahlreich beim Schweine) vor. 2. Die Lymphfollikel, die sich zuweilen beim Menschen finden, stellen nichts zum Wesen der Conjunctiva nothwendig Gehöriges dar, und sind aus pathologisch verstärkter lymphatischer Infiltration entstanden. 3. Die von Waldeyer und von Stöhr beschriebenen Plasmazellen hat Verf. häufig angetroffen, und zwar beim Kinde zahlreicher, als beim Erwachsenen. Es sind unregelmässig geformte, mit deutlichem Kerne versehene, nur ausnahmsweise Pigment führende Zellen, die im Allgemeinen um so grösser sind, je weniger zahlreich sie auftreten. So beim Menschen; beim Kaninchen führten sie dunkelbraunes Pigment und waren mit Fortsätzen versehen; manche

— in den hinteren Fornixpartien — waren sehr lang ausgezogen. Ueber die Natur und Bedeutung dieser Elemente weiss Verf., so wenig wie Stöhr es konnte, irgend etwas Bestimmtes zu äussern, erwähnt jedoch, dass sie besonders zahlreich zwischen den glatten Muskelfasern vorkommen.

88) Gilles de la Tourette et Blocq: Ueber die Behandlung der concomitirten (accompagnée) Migraine ophthalmique. (Progrès médic. No. 24. — Petersb. med. W.) Charcot (vergl. Féré, Rev. de méd. 1881 et 1883) unterscheidet 2 Formen der Migraine ophthalmique, eine einfache, mit Kopfschmerz, Hemiopie und Flimmerscotom, und eine concomitirte, bei welcher ausser den genannten Symptomen noch transitorische Aphasie, mehr oder weniger ausgesprochene sensible und motorische Störungen an Gesicht und Gliedern auftreten; diese letzteren Beschwerden können bleibend werden. Die erste Form ist deshalb eine weniger zu beachtende Affection, während die zweite einer energischen Behandlung bedarf, welche nach Charcot in einer langdauernden, beständigen und starken Bromdarreichung besteht. Das Bromkalium wird in folgender Weise eingenommen: In der 1. Woche täglich 2,0—3,0, in der 2. 3,0 bis 4,0, in der 3. 4,0—5,0, in der 4. 5,0—6,0; in der 5. Woche wird wieder mit derselben Tagesgabe, wie in der 1. begonnen und in derselben Weise gesteigert; die minimale Dauer der Behandlung beträgt 3—4 Monate. — Ein ausführlich mitgetheilter Fall illustrirt den Nutzen dieser Methode.

89) W. de Bary: Ein Fall von doppelseitigem Anophthalmus bei einem Kalbe. (Virchow's Archiv. CVIII. S. 355.) — Mit Ausnahme einer geringen Erweiterung der Ventrikel war der Gehirnbefund normal. An Stelle des Chiasma nervorum opticorum befand sich eine vom Boden des dritten Ventrikels ausgehende Ausstülpung, welche sich entsprechend den Sehnerven in zwei Hohlschläuche theilte. Sämmtliche Weichtheile der beiden Augenschichten normal entwickelt; beide Bulbi bildeten fast knorpelharte Körper, bestehend aus äusserem sclerotischen Gewebe (Sclera), Chorioidea und faserigem Gewebe im Centrum, welches zahlreiche pigmentirte Zellen enthielt. Von diesen rudimentären Augäpfeln führte beiderseits ein sclerotischer Strang nach den erwähnten Hohlschläuchen. Nirgends finden sich Andeutungen von Nervengewebe. Ausserdem findet sich beiderseits eine erbsengrosse Cyste mit faltiger Innenwand und wässerigem Inhalt; beide communiciren durch einen schmalen Canal mit den Bulbusrudimenten. Verf. ist der Ansicht, dass es sich um eine Atrophie (aus unbekannten Ursachen) eines bis zu einem gewissen Grade entwickelten Bulbus handelt. Da der Nervus opticus im centralen Abschnitt noch hohl ist, muss die Entwickelungsstörung früh eingetreten sein.

90) Traumatische Augenverletzungen, von Primäraugenarzt Dr. Grossmann in Pest. (Wiener med. Presse. 1887. Nr. 46, 47, 48, 49, 50, 51.) Die Augenverletzungen die bei den verschiedenen Gewerbetreibenden und Arbeitern in Folge ihrer Berufsthätigkeit erworben werden, unterzieht G. einer Besprechung und giebt die Art und Weise an, wie derartige Verletzte untersucht und behandelt werden müssen. Mit Uebergehung der Bekannten, wäre nur hervorzuheben, dass G. nach Entfernung von Fremdkörpern der Cornea Jodoform einstäubt und Schutzverband anlegt. Ist bereits beginnende und fortgeschrittene Geschwürsbildung vorhanden, so spült G. nach Beseitigung des Fremdkörpers den Bindehautsack mit Sublimat 1:5000 aus und träufelt Atropin oder Eserin ein. Fressende Geschwüre nach Fremdkörper werden mit dem galvanocaustischen Glühdraht behandelt. Einige Fälle von Augenverletzungen eigener Beobachtung werden ausführlicher mitgetheilt: 1) Iridodiolyris partialis, hervorgerufen durch einen Hieb mit einem Handstock auf das Auge. Iris an

ihrem oberen Umfange vom Ciliarbande losgerissen, Doppelpupille; Linse, in ihrer Lage, durchsichtig, Spiegelbefund normal. — 2) Totale Irideremie mit Vorfall der Krystalllinse in die vordere Augenkammer nach, mittels eines Stiefelabsatzes gegen das Auge geführten Schlägen. Das verletzte Auge zeigte ausser einem Scleralriss an der oberen Corneo-Scleralgrenze einen die ganze Kammer erfüllenden Bluterguss; nach Resorption der Blutung zeigte sich die ganze Iris bis auf einen kleinen Saum nach oben abgerissen die Linse in die vordere Kammer vorgefallen, der Glaskörper durch flottirende Membranen getrübt. — 3) Schnittverwundung der Cornea und Iris mit consecutivem Coloboma iridis traumaticum durch einen Säbelhieb hervorgerufen. 1 cm lange Schnittwunde im temporalen Antheile der Cornea mit kegelförmigen Irisvorfall, der sich nach Eserinanwendung zurückbildete; zu einer Verwachsung der Schnittränder der Iris kam es nicht. Acht Wochen später fand sich ausser einer ebenen glatten feinen Cornealnarbe ein Defect im äusseren oberen Theile der Iris, der sich wie ein kunstgerechtes nahezu schlüssellochförmig angelegtes Iriscolobom ausnimmt; Linse, Augenhintergrund normal. — 4) Stichverwundung der Hornhaut und Linsenkapsel durch eine Schusterahle. Perforirende Stichwunde der Cornea mit centraler Kapselwunde, aus der sich etwas quellende Linsenmasse entleerte. Wegen träger Resorption der getrübten Linsenmassen wurde die Paracentese der Cornea, und später die Extraction der Linse vorgenommen. Die Heilung ging ohne Störung vor sich. Das Pupillenbereich wurde bis auf einen dünnen Kapselrest frei. — 5) Verletzung des rechten Auges durch Dynamitexplosion. Die stattgehabte Verletzung hatte die Cornea perforirt, eine Irispartie in Fetzen zerrissen, die Linsenkapsel verletzt, und Trübung der Linse bedingt. — In der Perforationsöffnung lag ein 3 mm langes, $2^1/_2$ cm breites Steinfragment. Nach wenigen Tagen hatte sich eine progressiv steigende Iridocyclitis entwickelt, die trotz Atropinisirung, antiseptischen Contentivverbandes, Anwendung feuchter Wärme zur Phthisis bulbi führte. — 6) Verletzung des linken Auges durch Explosion einer Dynamitpatrone. Der Verletzte hatte in muthwilliger Weise eine Dynamitpatrone mittelst einer Zündschnur entzündet. Das bei der Explosion der Patrone getroffene Auge zeigte einen 2 mm breiten, temporalwärts verlaufenden Cornealriss, der an den Enden nicht tief in's Parenchym reichte, in der Mitte jedoch eine spaltförmige Perforation zeigte. Rasch entwickelte sich eine progressiv zunehmende Iridocyclitis, die zu Verwachsung des äusseren Pupillarrandes, zur Glaskörperverflüssigung, und da auch die Linsenkapsel verletzt war, zu Kapsellinsenstaar führte. — 7) Beiderseitige Neuritis optica in Folge von Schläfenbeinfissur nach einem Sturze von einer Bodenstiege. Unmittelbar nach dem Sturze Somnolenz, Erbrechen, Kopfschmerz, Schwindel. Keine Verletzung am Körper nachweisbar. Blutung aus dem linken Ohre, Riss des Trommelfelles; ophthalmoskopisch: Hyperämie der Papilla n. opt. beider Augen. S. namentlich links bedeutend herabgesetzt. Unter zunehmender Temperatursteigerung, lebhaften Delirien und soporösem Zustand trat das letale Ende am 21. Tage nach der Verletzung ein. Die Autopsie ergab eine Fissur des linken Schläfenbeines mit consecutiver, acut eitriger Meningo-Encephalitis mit Fortpflanzung auf die Optici. S.

91) Die unregelmässige Reaction der Pupillen, von Dr. Salgo, Primararzt der Landes-Irrenanstalt in Pest. (Wien. med. Wochenschrift. 1887. Nr. 45.) Die unregelmässig geformte und unregelmässig reagirende Pupille ist nach S. ein häufig zur Beobachtung kommendes, wichtiges pathognomisches Symptom. Der Irisrand erscheint eckig verzogen, und zwar in der Ueberzahl der Fälle auf beiden Augen, meist bei gleicher Weite der Pupillen. Bei differenten

Pupillen findet sich gewöhnlich nur eine Pupille unregelmässig umrandet. Die Unregelmässigkeit tritt besonders schön hervor, wenn man bei schwacher Beleuchtung das Auge ophthalmoskopirt. Bei mydriatischen Pupillen genügt eine Eserineinträufelung, um das Symptom deutlich zur Anschauung zu bringen. Accommodationsstarre hat S. bei unregelmässigen Pupillen niemals beobachtet; Lichtstarre nur selten. Durch die Beweglichkeit der Pupille wird die Unregelmässigkeit des Pupillarrandes auffälliger und lässt erkennen, dass es sich nicht um eine wirkliche und vollständige Lähmung einzelner Muskelpartien, sondern um eine Ungleichmässigkeit und Unregelmässigkeit in der Innervation der Iris handelt. — S. hält es nach seinen Beobachtungen für zweifellos, dass das in Rede stehende Krankheitssymptom der paralytischen Geistesstörung in ihren verschiedensten Entwickelungsphasen zugehört. Die motorische Störung der Iris ist ein Analogon der bekannten motorischen Störungen der Paralyse. Für charakteristisch hält S. etwa den Umstand, dass die Beweglichkeit der unregelmässigen Pupille nicht aufgehoben ist, sondern dass die Unregelmässigkeit gerade die Bewegung betrifft und sich durch ungleichmässige Functionirung ausspricht. Von pathol.-anatomischen Standpunkte deutet der Charakter der motorischen Störung auf den corticalen Ursprung des Leidens. S.

92) Ueber Augenmuskellähmung, von Dr. Donath. Vortrag, geh. in der Sitzung der k. Gesellschaft der Aerzte in Pest am 19. Novbr. 1887. (Wien. med. Presse. 1887. Nr. 49.) — Drei Fälle von Augenmuskellähmung werden von D. mitgetheilt. 1. Ophthalmoplegia interior. 10 Tage lang bestand Kopfschmerz; l. Pupille ad maximum erweitert. S normal; kleiner Druck mit + 10; Pilocarpin nicht prompt. Im Verlaufe des Leidens werden beide Pupillen gleich; links keine Lichtreaction, rechts schwach; Accommodationsparese unverändert. — In der 6. Woche erweitert sich auch die r. Pupille und tritt später Accommodationsparese dieses Auges ein. — Schliesslich erfolgte dauernde Heilung. Syphilis war nicht nachweisbar. — 2. Ophthalmoplegia perfecta (exterior et interior) bilateralis bei einer älteren Frau, wahrscheinlich durch Blutung in den dritten Hirnventrikel entstanden. Die Lähmung trat nach einer Gemüthserregung mit Bewusstlosigkeit und nachfolgender Lähmung und Empfindungslosigkeit der unteren Gliedmaassen als beiderseitige äussere und innere Augenlähmung auf; nur der Rectus zeigte geringe Beweglichkeit. Papillen ödematös, Sn, G.F. ebenfalls normal. Später kam es zu Albuminurie und Retinitis albuminurica. — 3. Paralysis oculomotorii et Nerv. supraorbitalis sin. Die Lähmung begann mit Ptosis und Parese der Ri. Gleichzeitig war das obere Lid, Stirn, behaarte Kopfhaut bis fast zum Scheitel anästhetisch und analgetisch. — Pupille, Accommodation, S normal. Schmerz in Stirn und Schläfe. Nach und nach entwickelte sich eine totale Oculomotoriuslähmung. Der Augenhintergrund liess nichts Abnormes erkennen. — Bulbus bei Druck nach hinten empfindlich. Augenlider etwas ödematös. Doppeltsehen in allen Richtungen, nur nicht im Sinne des R. e. Der Sitz der Erkrankung musste in der Orbita, in der Gegend, wo der Oculomotorius und Trigeminus durchtreten, gesucht und eine rheumatische oder wahrscheinlicher luetische Periostitis zu Grunde liegend angenommen werden. Nach einer Innunctionscur gingen im Laufe von 3 Monaten alle Lähmungserscheinungen zurück, nur die linke Pupille blieb weiter als rechts.

Schenkl.

93) Therapeutische Notizen auf dem Gebiete der Augenheilkunde, von Doc. Dr. Bock in Wien. (Allg. Wien. med. Ztg. 1887. Nr. 47.) Ueber einige in den jüngst verflossenen 5 Jahren in der Augenheilkunde zur Verwendung gekommenen neueren Heilmittel berichtet Dr. B. Von Pilocarpin in

subcutaner Application sah er gute Erfolge nur bei Hyphaema, oder Glaskörpertrübungen nach Iridocyclitis und Chorioiditis. Er zieht concentrirte Lösungen, in kleinerer Quantität injicirt, schwächeren Solutionen in grösserer Menge vor. Dass die gebräuchlichen Pilocarpinpräparate häufig im Stiche lassen, rührt daher, dass nicht immer reines Pilocarpin in Verwendung kommt. Bei Amotio retinae sah B. von Pilocarpininjectionen keine Erfolge. Einträufelungen dieses Präparates in den Bindehautsack bei glaucomatösen Processen sind dort indicirt, wo Eserin Reizung hervorruft. Letzteres Mittel betreffend, glaubt B., dass das salicylsaure Präparat keine wesentlichen Vorzüge vor dem schwefelsauren bietet; beide Präparate werden mit der Zeit roth, ohne dadurch an Wirksamkeit zu verlieren. Er wendet alle Alkaloide nur in wässeriger Lösung an, da er weder von der Verwendung in Salbenform, noch in Gelatineform (Rondelles gelatineuses) irgend einen Vortheil sah. Von dem Vaselin empfiehlt er nur das Vaselinum flavum als verlässlich; das weisse Vaselin ist mit anderen nicht indifferenten Fetten gemischt und wirkt daher reizend. Der Vortheil des Lanolins, rasch in die Haut einzudringen, scheint ihm gerade bei Augensalben ein Nachtheil; die Salbe dringt rasch in die Haut, während die beigemengten Metallpräparate aussen liegen bleiben. In den Bindehautsack gebracht, reizt Lanolin sehr heftig; dasselbe gilt auch von dem namentlich von oculistischer Seite warm empfohlenen Mollin. Die Massage leistete B. gute Dienste bei Hornhauttrübungen und Scleritis. Bei herabgesetzter Spannung des Auges hält er die Massage für gefährlich. Von desinficirenden Mitteln hat B. nur einige wenige immer und mit Erfolg angewendet. Sublimat scheint ihm selbst in Lösungen von 1 : 5000 bis 10,000 reizend zu wirken; Carbol gefährdet die Cornea, Borsäure ist in der Regel wirkungslos, Jodoform, in Pulverform verwendet, leistet Gutes bei Thränensackblennorrhoe; in solchen Fällen stäubt B. dasselbe, mit Magnesia asta gemengt, in das geschlitzte untere Thränenröhrchen. Ebenso günstig wirkt Jodoform bei syphilitischen Geschwüren, zerfallenden Gummen, eiterigen progressiven Processen in der Cornea septischen Ursprunges, bei Bulbuswunden mit gleichzeitig vorhandener Blenn. sacci lacrym. oder Ozaena. Dagegen sah B. bei Bindehauterkrankungen durch Jodoformbehandlung nur Verschlimmerung des Leidens eintreten. Ausnahmsweise erhielt er bei Fällen von Bindehauthyperämie infolge angestrengter Augenarbeit mit Jodoformeinstäubungen günstige Erfolge. Jodol erregt, in den Bindehautsack gebracht, beträchtliche Reizung. Unter allen Desinfectionsmitteln hat B. immer von Kalium hypermangan. das Beste gesehen. Bei Blennorrh. neonat. leistet dasselbe in einer Lösung von 0,05—0,1 : 1000 sehr gute Dienste. Das Jodoformoleat verwendet B. mit Erfolg bei Fällen von Trachom im Narbenstadium mit starker Reizung der Augen. Bei pannöser Hornhauttrübung sah B. von Ueberimpfung blenn. Secretes günstige Resultate, dagegen sehr ungünstige von Jequirity. S.

94) Einfache Schädelfractur mit Impression. (Aus der Klinik u. Abtheilung für Augenkranke des Prof. Schnabel in Graz.) Von Dr. Elschnig. (Wien. med. Wochenschr. 1887. Nr. 47.) Ein 52jähr. Arbeiter wurde in einer Färberei dadurch schwer verletzt, dass das Pferd, welches den Rollkasten einer Färberrolle zu heben hatte, scheu wurde, und ihn so unter den 260 Centner schweren Kasten schleuderte, dass er mit der l. Schläfenseite auf die Stoffrolle niedergepresst wurde. Pat. blieb bewusstlos liegen und befand sich 5 Tage in tiefem Coma; mässiges Nasenbluten, kein Erbrechen. Etwa 14 Tage später konnte Pat. schon allein eine 2stündige Bahnfahrt und einen halbstündigen Weg in's Spital unternehmen. Bei seiner Aufnahme fand sich das l. Stirn- und Schläfenbein, der Schläfentheil des l. grossen Keilbeinflügels

und das angrenzende Stück des Seitenwandbeines derart eingedrückt, dass von dem angrenzenden Orbitalrande nur ein nasales, 1 cm langes Stück in normaler Lage sich befand. Nirgends war Crepitation noch Verfärbung oder Excoriation der Haut nachweisbar. An der verletzten Seite sah man kein grösseres Blutgefäss und konnte keine Pulsation nachgewiesen werden. Der vorgedrängte Bulbus war von chemotischer Bindehaut bedeckt, nach oben-aussen gekehrt; Pupillenstarre, Verfärbung der Iris, Glaskörpertrübung, totale Amaurose, Bulbus bei Berührung sehr schmerzhaft. Rhinoscopia anterior und posterior ergeben nichts Abnormes; Patellarsehnenreflexe und Hautreflexe prompt, keinerlei Sensibilitäts- und Motilitätsstörungen; Gehör, Geruch, Geschmack normal, ebenso Sprache und Schrift. Im weiteren Verlaufe kam es zu Panophthalmitis, endlicher Phthise des Bulbus und eitriger Zellgewebsentzündung mit Fistelbildung ohne Abstossung von Knochensplittern. In diesem Stadium zeigte sich nun vom oberen Orbitalrande nur ein 1 cm langes mediales Stück erhalten, von dem ab derselbe spitzwinklig nach rückwärts und gegen den Orbitalboden zu abfällt und in concavem Bogen gegen den abgeplatteten Jochbogen zu verläuft. Knochenrand und Basis der Depression glatt; Haut darüber etwas gefaltet, wohlgebildet, verschieblich. Das r. Auge verhielt sich die ganze Beobachtungszeit hindurch normal. Nach 2 Monaten wurde Pat. entlassen. Nach brieflichen Mittheilungen (3 Monate später) haben sich auch im weiteren Verlaufe keine psychischen oder physischen Störungen bemerkbar gemacht. S.

95) Neurotomie des N. infraorbitalis unter Cocaïnanästhesie. (Beiträge über die Anwendung des Cocaïns, aus dem Rudolfinerhaus in Unter-Döbling.) Von Dr. Hochstetter. (Wien. med. Wochenschr. 1887. Nr. 46.) Bei einer 48jähr. Frau verrichtete, nach dem Berichte des Dr. H., Primararzt Dr. Gersuny wegen rechtsseitigem Gesichtsschmerz die subcutane Durchschneidung des N. infraorb. Die zu diesem Zwecke vorgenommene Cocaïnanästhesie wurde in der Weise durchgeführt, dass mittelst der Pravaz'schen Spritze nicht allein in der Umgebung des N. infraorb., sondern im Canal. inf. selbst im Ganzen 1 gr einer 5% Cocaïnlösung injicirt wurde. Die Operation verlief nahezu schmerzlos. S.

96) Zur Therapie des Ulcus corneae serpens, von Prof. Kuhnt in Jena. (Separatabdruck aus den Correspondenzblättern des Allg. ärztl. Vereins von Thüringen.) K. trennt klinisch die Formen von Ulcus serp., bei welchen der Grund des Geschwüres glatt und rein ist, die also keine Tendenz zum Weitervordringen in die Tiefe zeigen, von solchen, bei welchen diese Tendenz besteht. Für alle Fälle hält Verf. die Anwendung der Glühhitze für indicirt. Für die Fälle der ersten Kategorie genügte im Allgemeinen die einmalige Sengung, in den anderen Fällen musste dieselbe, wenn sich am Tage nach der Operation noch eine inficirte Stelle zeigte, wiederholt werden. War das Hypopyon klein und nicht geronnen, so verschwand es meist rasch, im entgegengesetzten Falle entfernte es K. nach vorheriger Anlegung des Saemisch'schen Schnittes. Die kürzeste Heildauer der Ulcera betrug 7—8 Tage, die gefährlicheren Formen aber brauchten einige Wochen. In den Fällen, in denen das Geschwür sehr ausgedehnt resp. sehr in die Tiefe gegangen war, bedeckte K. nach der Cauterisation die Wundfläche mit einem gestielten Conjunctivallappen, um etwaige Ectasie der Stelle zu verhindern. — Wenn das Geschwür mehr als 4 mm im Durchmesser hatte und dabei sehr infiltrirten Grund zeigte, so begnügte sich Verf. nicht mit der Galvanocausis allein, sondern legte unmittelbar nach dieser einen Schnitt nach Saemisch an, dessen Wundränder in den ersten Tagen nach der Operation wiederholt gelüftet wurden. Von 100 Fällen, die K.

zusammenstellen liess, trafen auf die 1. bis 9. Lebensdekade 7, 9, 6, 6, 14, 29, 24, 4, 1. Diese Fälle vertheilten sich auf die Monate von Januar bis December wie folgt: 4, 4, 2, 8, 11, 15, 10, 12, 7, 3, 12, 12. Dr. Ancke.

97) Ein neues Staarmesser, von Prof. Herm. Kuhnt. (Nach einem in der medicin. Section am 30. Juni gehaltenen Vortrage.) K. macht in den meisten Fällen bei Staaroperationen seinen Hornhautschnitt dergestalt, dass der Einstich- und Ausstichpunkt im Limbus 2 mm über dem horizontalen Meridian liegt, während der Scheitel des Bogens $1^1/_2$—2 mm vom Hornhautrand entfernt bleibt. Um möglichst rasche Heilung zu erlangen, ist es wichtig, einen möglichst glatten Schnitt zu erhalten, und dies ist nur denkbar bei sägenden Bewegungen. Auf einen Zug aber kann man mit dem v. Graefe'schen Staarmesser den Schnitt nicht vollenden und so hat K. ein neues Staarmesser ähnlich dem v. Graefe'schen, nur leicht S-förmig gekrümmt, angegeben, mit Hülfe dessen man den Schnitt in einem Zuge anlegen kann. Dr. Ancke.

98) Ueber Enucleatio bulbi und Substitutionsverfahren derselben, von Dr. H. Kuhnt, Professor in Jena. (Nach einem auf der Octoberversammlung des Eisenberg-Geraer ärztlichen Vereins gehaltenen Vortrag.) Verf. giebt eine eingehende Beschreibung der Operationsverfahren und Indicationen bei Enucleatio bulbi und deren Substitutionsverfahren. K. ist für Exenteratio bei Panophthalmitis mit deutlicher Protrusion, zweitens bei imminenter Ophthalmia sympath., drittens bei Augen, die durch hämorrhagisches Glaucom erblindet sind und nicht zur Ruhe kommen. Er macht die Exenteration nicht sowohl, weil er sie für ungefährlicher hält, als weil er einen besseren und beweglicheren Stumpf erhält, besonders wenn er, wie er dies in neuerer Zeit immer thut, eine kleine vergoldete Hohlkugel aus Silber in die Wundhöhle einheilen lässt. Verf. hat mit dieser seiner Methode bisher noch keine schlechten Erfahrungen gemacht. Dr. Ancke.

99) Bericht über die operative Wirksamkeit in der Grossherzoglich Sächsischen Augenklinik zu Jena während des ersten Lustrums ihres Bestehens (1. Jan. 1882 bis 1. Jan. 1887), erstattet von dem Director Prof. Dr. Herm. Kuhnt. I. Bericht über 446 Iridectomien. — Verf. iridectomirte zu rein optischen Zwecken 81 mal (davon 46 mal bei Hornhauttrübungen, 15 mal bei Catar. polar. ant., 8 mal bei Catar. zonul., 6 mal bei Catar. nuclearis, 4 mal bei Membr. pupill. persev. und 2 mal bei Mikrophakie), zu therapeutischen Zwecken 164 mal (Glauc. simpl. 17, inflamm. chron. 25, inflamm. acut. 11, secundar. 16, absolut. 4, Iritis chronica 17, occlus. und seclus. pupillae 18, Iridocyclitis chronica 6, Leucoma adhaer. totale 5, Fistul. corn. 2, Keratoglobus 4, Staphyl. 5, Neoplasma irid. 2, Corp. alien. in iride 6, Tumescentia lent. e traum. 6), zu optischen und therapeutischen Zwecken 82 mal (bei centralen Hornhauttrübungen ex keratitide ulc. 52, bei Leucoma adhaer. part. 30), zur Vorbereitung der Staaroperation 119 mal (17 mal einfach, 102 mal combinirt mit Förster'scher Reibung). Zur Herstellung möglichst kleiner Colobome bei optischen Iridectomien vermeidet K. die Irispincette und benutzt nur das Häkchen. Seit einigen Jahren wendet er auch, um eine möglichst kleine Pupille zu erhalten, ein Verfahren an, das er Iridecto-Entomie nennt und welches darin besteht, dass zunächst nach Anlegung des Hornhautschnittes die Iris zwischen Pupillarrand und Ciliarinsertion mit der stellbaren Irispincette gefasst und ein rautenförmiges Stück aus der Iris mit der Scheere herausgeschnitten wird, sodann aber der stehen gebliebene Sphincter nachträglich mit der Wecker'schen Scheere durchtrennt wird. — Verluste durch Eiterung hat Verf. in keinem der beschriebenen Fälle gesehen. Dr. Ancke.

100) Mittheilungen aus Dr. Königshöfer's Augenklinik zu Stuttgart. I. Beitrag zur Casuistik der angeborenen Defecte der Lider, von Dr. med. A. Brinkmann, Assistenzarzt. — Es handelt sich um einen Fall von doppelseitigem angeborenem Lidcolobom, in welchem beiderseits bei einem neugeborenen Kinde die innere Hälfte des Oberlides fehlte. Auf der nicht bedeckten Hälfte der Cornea und Conjunctiva, also nach innen, war beiderseits eine pterygiumähnliche Bildung zu sehen. Sonst war sowohl der Augenbefund, als auch der allgemeine normal. Betreffs der entwickelungsgeschichtlichen Genese der Missbildung kommt Verf. nach Zusammenstellung des hierher gehörigen Materials und der Ansichten der einzelnen Autoren zu dem Schluss, dass ein endgültiges Urtheil über die Art des Zustandekommens der Hemmungsbildung nicht eher abgegeben werden könne, als die Entwickelungsgeschichte der Lider klargestellt sei. Dr. Ancke.

101) Simulation einseitiger Amaurose, von Dr. Haupt-Weiden. (Friedreich's Blätter für gerichtl. Medicin. Heft 6. 1887.) Zur Entlarvung der Simulation einseitiger Amaurose empfiehlt Verf., vor das angeblich blinde Auge ein helles Planglas vorzusetzen und vor das angeblich sehende Auge ein rothes Glas, und dann dem Simulanten eine grüne Schrift auf schwarzem Grund lesen zu lassen. Wird die Schrift erkannt, so liegt Simulation vor; denn da das rothe Glas grüne Strahlen überhaupt nicht durchlässt, so wird die Schrift, wenn wirklich auf dem zweiten Auge Amaurose besteht, schwarz auf schwarz erscheinen, d. h. nicht zu sehen sein. Dr. Ancke.

102) I. Beitrag zur Lehre von der Localisation im Gehirn, von Prof. Dr. E. Leyden. (Deutsche medicin. Wochenschr. 1887. Nr. 47.) Verf. theilt gelegentlich einer Besprechung und Vertheidigung der Localisationstheorie einen Fall von Hemiplegia sinistra mit homonymer linksseitiger Hemianopsie mit, in welchem bei der Section sich ein Tumor im Occipitallappen fand, der diesen Lappen zum grossen Theil und zwar wesentlich den basalen Theil einnahm. Dr. Ancke.

103) Ein Beitrag zur Lehre der Aderhautsarcome. Inaug.-Diss. von M. Maschke, prakt. Arzt. — Verf. beschreibt 4 Bulbi, die in der Königsberger Augenklinik wegen Sarcoms der Chorioidea enucleirt wurden. In zwei der Fälle handelte es sich um ziemlich grosse Leucosarcome, in den anderen zwei Fällen lagen Melanosarcome vor, an welchen Verf. mittelst mikrochemischer Reaction die Behauptung von Vossius stützen konnte, dass das Pigment dieser Sarcome theilweise hämatogen ist, zum Theil aber auch von dem präexistenten Chorioidealpigment abstammt. Dr. Ancke.

104) Ueber den praktischen Nutzen des Wolffberg'schen Apparates zur diagnostischen Verwerthung der quantitativen Farbensinnprüfung. Inauguraldissertation von Benno Herzog. — Verf. hat an 1000 Augen den Werth des Wolffberg'schen Apparates und die Richtigkeit der dazu gehörigen Tabellen geprüft, und kommt zu dem Schlusse, dass derselbe nicht nur bei diagnostisch schwierigen, sondern auch bei normalen nicht sichere Resultate gäbe und höchstens bei Entlarvung grober Simulation einige Dienste leiste. Dr. Ancke.

105) Beiträge zur vergleichenden mikroskopischen Anatomie der Hirnrinde des Menschen und einiger Säugethiere. Inauguraldiss. von Catharina Iwanowna Kompaneiskaja von Kowalenskaja aus Kertsch. Bern 1886. Die Verfasserin kommt auf Grund vergleichender anatomischer Forschungen und der Beobachtung, dass bei den verschiedenen Thieren sich die Vielgestaltigkeit der Hirnrinde wiederholt, ferner bestimmte physiolo-

gisch vergleichbare Stellen eine übereinstimmende und wie es scheint charakteristische Structur zeigen, dazu, anzunehmen, dass functionelle Bedeutung und Structur von Hirnwindungen in einem inneren Zusammenhang stehen. Dieser Structur der einzelnen Stellen ist besondere Bedeutung zuzusprechen, nicht der Anordnung der Furchen. Dafür spricht erstens, dass die Aenderung der Structur sowohl am Grunde als auf der Höhe der Windungen stattfinden kann und ferner, dass die Abgrenzung verschiedener Structuren von einander an gewissen Stellen eine ganz scharfe ist. Es giebt keinen allmählichen Uebergang der Schichtungen des Occipitallappens in die einfacheren Verhältnisse des Parietallappens. Die Frage liegt nahe, ob jene Grenze mit jener der Sehsphäre im Sinne der Localisationstheorie zusammenfällt. Dr. Ancke.

106) Ein Fall von pulsirendem Exophthalmus beider Augen in Folge einer traumatischen Ruptur der Carotis interna im Sinus cavernosus. Inauguraldissertation von John Eckerlein, prakt. Arzt. — Verf. giebt nach einer Statistik über sämmtliche bisher veröffentlichten Fälle von pulsirendem Exophthalmus eine sehr ausführliche Beschreibung eines Falles von nach einander auf beiden Augen auftretendem pulsirendem Exophthalmus in Folge einer Verletzung durch eine Heugabelzinke, welche durch die r. Augenhöhle bis in die Gegend der Sella turcica vorgedrungen und hier, wie sich aus den Symptomen mit Sicherheit schliessen liess, eine Ruptur der Carotis interna im Sinus cavernosus verursacht hatte. Die Unterbindung der rechten Carotis communis brachte fast völlige Heilung. Dr. Ancke.

107) Ueber die eigentlichen Sehnervengeschwülste. Inauguraldissertation von Paul Wolfheim. Verf. giebt zunächst eine vollständige Zusammenstellung aller bisher beschriebenen Fälle von Sehnerventumor, 60 an der Zahl, und fügt noch die Beschreibung eines 61. Falles hinzu, welcher in der Königsberger Augenklinik beobachtet und operirt wurde: Bei einem 8 jährigen Knaben, dessen r. Auge völlig normal war, bestand Protrusion des linken Bulbus mit Beweglichkeitsbeschränkung. Bei der ophthalmoskopischen Untersuchung fand sich Stauungspapille und einige kleine retinale Hämorrhagien in der Nähe der Pa. In der Narcose liess sich mit dem Finger ein Tumor abtasten, der hinter dem Bulbus lag und offenbar mit dem Sehnerven in Verbindung stand. Man konnte die Geschwulst bis an das Foramen opticum verfolgen, sie war jedoch, wie es schien, mit dem Knochen nicht verwachsen. Die Diagnose bestätigte sich bei der bald vorgenommenen Exenteratio orbitae. Der Tumor begann 7 mm hinter dem Bulbus, hatte eine Axe von 21,5 mm und eine Breite von 25 mm. Die mikroskopische Diagnose lautete auf echtes Spindelzellensarcom mit theilweiser myxomatöser Degeneration. Der Tumor war von der Pialscheide ausgegangen. Aus der Statistik sämmtlicher 61 bisher veröffentlichten Fälle ergeben sich folgende Zahlen: 36 Sarcome, darunter 10 Myxosarcome, 8 Fibrosarcome, 4 Gliosarcome; die übrigen sind einfach als Sarcome bezeichnet. Offenbar sind noch zu den Sarcomen einige Fälle zu zählen, die als Myxome, Myxofibrome u. s. w. aufgeführt sind. Zählt man noch 3 Psammone und 2 Endotheliome hinzu, so beträgt die Gesammtzahl der Sarcome 49, d. h. 80 % der Fälle. Ferner finden sich 5 reine Fibrome, 3 Fibromyxome, 3 Gliome und ein als Neurom beschriebener Fall, der offenbar zu den Myxosarcomen zu zählen ist. — Die Sehnervengeschwülste sind übrigens im Allgemeinen gutartiger Natur und neigen nicht zu Recidiven. Dr. Ancke.

108) Die Brillen, das dioptrische Fernrohr und Mikroskop. Ein Handbuch für praktische Optiker, von Dr. Carl Neumann. (Chem.-techn. Bibliothek. Bd. CLIII.) Das Büchlein bringt in leicht fasslicher Form und mit

ausschliesslicher Benutzung der elementaren Mathematik Alles, was für den Optiker zum Verständniss resp. zur Herstellung optischer Apparate theoretisch und praktisch wissenswerth ist. Der Abschnitt über das Schleifen und Poliren der Linsengläser dürfte auch für den Ophthalmologen interessant zu lesen sein.

Dr. Ancke.

109) Dr. J. F. Horner. Ein Lebensbild, geschrieben von ihm selbst, ergänzt von Dr. E. Landolt. Mit dem Bildnisse Dr. Horner's. — Die vorliegende Biographie, deren Lectüre Jedem und besonders dem jungen Ophthalmologen zu empfehlen ist, besteht aus 2 Theilen. Der 1. Theil ist von Horner selbst geschrieben und reicht bis zum Jahre 1859/60. Besonders lebhaft schildert H. sein Bekanntwerden mit v. Graefe, ferner den Ton, der damals in Berlin in der Gesellschaft herrschte, deren Seele v. Graefe war; jedes Wort über den Meister beweist, dass H. seinen geliebten Lehrer nie vergessen und ihm ein dankbares Andenken bis an sein Ende bewahrt hat. — Im 2. Theile finden wir die Fortsetzung der Lebensbeschreibung, an deren Vollendung Horner selbst durch den Tod gehindert wurde. Und wie in dem 1. Theile die Dankbarkeit und Verehrung für v. Graefe der ganzen Erzählung das Colorit giebt, so lesen wir in und zwischen den Zeilen des 2. Theiles die rührende Liebe und Anhänglichkeit Landolt's an den geliebten Meister. — Betreffs der einzelnen Daten und der ausführlichen Angabe der von H. und unter H.'s Leitung von seinen Schülern veröffentlichten Arbeiten verweise ich auf das Original und empfehle nochmals das Büchlein, das gewiss kein Ophthalmologe unbefriedigt weglegen wird, dem freundlichen Interesse der Collegen. Dr. Ancke.

110) Ueber den Bacillus xerosis und seine Sporenbildung, von Dr. Paul Ernst, I. Assistent des pathol. Institutes zu Heidelberg. (Separatabdr. aus der Zeitschrift f. Hygiene. 1888. IV.) — Verf., der die Untersuchungen über den Xerosebacillus aus einem rein bacteriologischen Gesichtspunkte, ohne Berücksichtigung der Frage seiner pathogenen Bedeutung, wieder aufgenommen hat, ist es gelungen, bei einer näher beschriebenen, von ihm angegebenen Doppelfärbung mit Methylenblau-Bismarckbraun (Fuchsin) in den gelblichen bez. röthlichen Stäbchen constant 1—2—3, bisweilen ganze Reihen von 6—8 tiefblau gefärbten Kügelchen nachzuweisen. Es handelte sich für den Autor darum, diese Kügelchen, die unzweifelhaft keine Artefacte sind, die auch Fränkel und Franke schon, wenn auch minder deutlich, gesehen und als den Ausdruck degenerativer Vorgänge angesehen hatten, ihrer wahren Natur nach zu deuten. Es ist hier nicht der Ort, dem Autor bei seinen Argumentationen, die sich auf rein bacteriologische Experimente stützen, im Einzelnen zu folgen. Soviel sei nur hervorgehoben, dass es ihm dank seiner Farbenreaction mit verhältnissmässiger Leichtigkeit gelungen ist, im Gegensatz zu den Hamburger Autoren, die relativ grosse Resistenzfähigkeit der Culturen vom Xerosebacillus nicht allein im Brütschrank im feuchten, sondern namentlich auch im trocknen Zustande nachzuweisen. Wesentlich mit Rücksicht hierauf gewinnt die Annahme, es handle sich bei jenen blauen Kügelchen um Sporenbildungen, an Wahrscheinlichkeit, die noch durch analoge Erscheinungen bei anderen Culturen vermehrt wird. Peltesohn.

111) Ueber einen Fall von geheilter Iristuberkulose. Inauguraldissertation von C. G. L. Schneller. Halle a/S. 1888. — Das Eigenthümliche des vom Verf. beschriebenen Falles beruht darin, dass ein Iristumor, dessen tuberkulöse Natur durch Ueberimpfung ausser allen Zweifel gestellt, trotz Iridectomie recidivirt, dann aber auf eine antisyphilitische Behandlung zurückgeht. Der Pat. war ein sonst kräftiger und gesunder 5 jähriger Knabe, bei welchem

Zeichen von hereditärer Lues nicht vorlagen. Der Fall lehrt, dass der Erfolg einer antiluetischen Cur nicht stets für die Diagnose entscheidend sein darf.

Peltesohn.

112) Ueber die Verletzungen des Auges durch Fremdkörper. Inauguraldissertation von Heinr. Weidmann. Zürich 1888. Verf. veröffentlicht eine statistische Uebersicht der Fremdkörperverletzungen aus dem Züricher Krankenmaterial des Prof. Haab. Unter 30,000 Patienten fanden 1762 Fremdkörperverletzungen = 56 % aller Verletzungen und 9 % aller Kranken statt. Verluste durch Fremdkörper waren zu beklagen bei den klinischen Fällen in 14,5 % aller Verletzungen, bei den poliklinischen in 0,57 %, in der Privatpraxis in 2,6 %. — Der Reihe nach werden die Fremdkörper in der Conjunctiva, Cornea und Sclera nach ihrer Häufigkeit, Prognose und Therapie besprochen. Diese Kategorie enthält nichts Bemerkenswerthes, nur verdient der Rath des Verf.'s Beachtung, die Extraction der Hornhautfremdkörper in antiseptischer Hinsicht nicht zu leicht zu nehmen. Nach gründlicher Reinigung soll ein regelrechter Schlussverband angelegt werden. Ob freilich diese Vorsicht bei dem zahlreichen Material einer industriellen Grossstadt durchführbar ist, scheint sehr fraglich. Die Fremdkörper der vorderen Kammer figuriren mit ca. 0,4 % aller Fremdkörper, meist waren es Eisensplitter, niemals wurden Cilien in der vorderen Kammer gefunden. Zum Nachweis eines verborgenen Eisensplitters konnte einige Male ein sehr starker Magnet mit Erfolg benutzt werden. Die Prognose ist bei vorsichtigem und antiseptischem Vorgehen nicht ungünstig, ebenso diejenige der Irisfremdkörper (0,56 % der Fremdkörper), ohne dass stets die Iridectomie gemacht zu werden braucht. Die Fremdkörper der Linse (0,73 %) zeigen eine Verlustziffer von 30,76 %. Für die Diagnose derselben wird hervorgehoben, dass sie bisweilen durch Reflexe metallischen Glanzes in cataractösen Linsen vorgetäuscht werden können und bisweilen mit einfacher Cataract und solchen Fremdkörpern verwechselt werden, die nach ihrem Durchtritt durch die Linse in der Tiefe des Auges zu suchen sind. — Die wichtigste Kategorie, diejenige der in den hinteren Partien des Auges befindlichen Fremdkörper, enthält 106 Fälle von Glaskörperfremdkörpern = 6,015 % aller Fremdkörper. Von diesen 106 Fällen ist 101 mal der Sitz des eingedrungenen Körpers sicher erwiesen worden. In 74,35 % der Fälle handelte es sich um Eisensplitter, darunter fast die Hälfte Hackensplitter. Letztere verschlimmern namentlich den Procentsatz der Verluste. Denn während von 28 Hackensplittern (sämmtlich bei Landarbeitern) 24 zum Verlust des Auges führten, ging bei den übrigen 50 Fremdkörpern des Glaskörpers aus der Spitalpraxis nur 35 mal das Auge verloren. Alle Fälle zusammen weisen eine Verlustziffer von 61,79 % auf. Die Krankengeschichte über einen Fall von Kupfersplitter im Glaskörper, der $4^1/_2$ Jahre vom Auge ohne Schaden vertragen wurde ($S = ^1/_3$), wird ausführlich mitgetheilt. Für die Diagnose dieser Fremdkörper ist neben der Verfolgung des Wundcanals durch Hornhaut, Iris und Linse von besonderer Wichtigkeit die Aufsuchung einer etwaigen Anschlagsstelle an der hinteren Wand der Augenkapsel. Die Verwendung eines grossen Magneten, um einen verborgenen Fremdkörper in Bewegung zu setzen und dadurch Schmerz auszulösen, war in einigen Fällen ebenfalls von diagnostischem Nutzen. So schlecht die Prognose nach den obigen Angaben ist, hat sie sich doch unzweifelhaft seit der Anwendung des Magneten mit gleichzeitiger Antisepsis gebessert; wie die Vergleichung von je 4 Jahren der früheren und jetzigen Methode lehrt, von 100 % Verlust auf 63,15 %. Bezüglich der Prognose der Fremdkörper im Glaskörper wird weiterhin noch hervorgehoben, dass nicht so selten nach ganz kurzem Verweilen des

Fremdkörpers die Netzhautmitte erkrankt, ferner durch Glaskörpertrübungen das Sehvermögen gefährdet wird, beides Momente, durch welche die Prognose der glücklich extrahirten Glaskörpersplitter getrübt wird. — Die Fremdkörper der Retina (0,17 %), in allen 3 Fällen ein Eisensplitter, führten sämmtlich zum Verlust des Auges. Allerdings kamen sie sehr spät und mit den Zeichen der Sepsis zur Behandlung. In einem Bulbus war der Splitter so fest in die Netzhaut eingetrieben, dass er auch nach der Section bei unmittelbarer Berührung mit dem Magneten nicht entfernt werden konnte. — Eine Tabelle der Glaskörper-Fremdkörper schliesst die fleissige Arbeit. Peltesohn.

113) Notes of two cases of reflex paralysis of accommodation of the eye, with mydriasis, due to dental irritation, with observations upon their supposed bearing on the question of the pathogenesis of sympathetic ophthalmitis, by Sam. Theobald, M.D., Baltimore. (The Med. Record. 1888. February 25.) — Die Veröffentlichung dieser zwei Fälle soll dem Leser die Ueberzeugung beibringen, dass gelegentlich eine Sphincter- und Accommodationslähmung auf reflectorischem Wege von kranken Zahnwurzeln ausgelöst werden könne, also ein Uebergang vom Gebiet des Trigeminus auf dasjenige des Oculomotorius unzweifelhaft beobachtet sei. — Ganz analog, nur auf dem umgekehrten Wege, von den Ciliarnerven zu den Trigeminusganglien, solle man sich vorstellen, dass die sympathische Ophthalmie zu Stande komme. Ganz abgesehen davon, dass die Fälle des Verf.'s keineswegs einwandsfrei sind, vielmehr den Krankengeschichten Alles fehlt, was den Beweis einer Reflexneurose liefern könnte, muss der Versuch, eine Parellele zwischen beiden Affectionen zu ziehen, schon daran scheitern, dass bei der sympathischen Ophthalmie die vermeintliche Reflexneurose auf die andere Seite übergreifen müsste. Die heikle Frage der sympathischen Entzündung dürfte durch blosse Calculationen am allerletzten ihrer Lösung entgegengeführt werden.

Peltesohn.

114) Zur Pathologie und pathologischen Anatomie der acuten completen (alkoholischen) Augenmuskellähmung, von Dr. Thomsen. (Arch. f. Psych. XIX. Heft 1.) Die Arbeit enthält einen wichtigen Beitrag zu dem Krankheitsbilde der Poliencephalitis acuta superior (Wernicke). Verf. theilt darin zwei Fälle mit ausführlichem Sectionsbericht mit, mit Rücksicht auf welchen die Erkrankung als eine acute alkoholische Ophthalmoplegia aufzufassen ist. In beiden Fällen fanden sich braune Atrophie des Herzens und interstitielle Nephritis, im Gebiet der Hirnnervenkerne entzündliche Vorgänge: capilläre Blutungen bei strotzend angefüllten Gefässen in der Umgebung der Hirnnervenkerne, besonders der Augenmuskelkerne. Die letzteren zeigten in einem der Fälle selber eine hochgradige Degeneration. Dagegen waren in beiden Fällen die austretenden Wurzelbündel intact. Die Augenmuskellähmung befiel acut sämmtliche den Bulbus bewegende Muskeln, nicht den Levator palpetr. sup., kündigte sich aber durch cerebrale Symptome vorher an. Später traten, ebenfalls plötzlich, Delirien, hochgradige Verwirrtheit und Schwächezustände in den unteren Extremitäten hinzu.

115) Beiträge zur Lehre von den basalen und nuclearen Augenmuskellähmungen, von Prof. Dr. M. Bernhardt. (Arch. f. Psych. XIX. Heft 2.) Die Mittheilungen des Verf. sind rein casuistische. In einem Falle der Nuclearlähmungen handelt es sich um eine doppelseitige, in discontinuirlicher Weise aufgetretene, auf einer Seite stärker ausgeprägte Lähmung der Augenmuskeln, die Jahre lang isolirt für sich bestand, bevor sich weitere Symptome einer wahrscheinlichen Hirn- oder Rückenmarksaffection manifestirten

(lancinirende Schmerzen, Paraesthesien, Störung der Urinexcretion — aber Erhaltensein der Kniereflexe). In dem zweiten der Fälle war unter den Vorläufern der Lähmung eine deutliche Betheiligung des motorischen Trigeminusastes und die schon bei anderen Fällen hervorgehobene Erscheinung der Ermattung und Müdigkeit, sowie die Thatsache einer schnellen Heilung der nicht luetischen Krankheit durch Jodkali und den galvanischen Strom bemerkenswerth. Auch der letzte der drei Fälle, zu dessen pathologischer Deutung die Krankengeschichte wegen zahlreicher Complicationen der Symptome keinen Anhalt gewährt, zeigte sich einer gewissen Besserung zugänglich. Peltesohn.

116) Successful Removal of two Osteomata of the Orbit. One Originating in the Frontal, the other in the Ethmoidal Cells, by Joseph A. Andrews M.D. of NewYork. (Med. Record, NewYork, September 3, 1887.) In dieser inhaltsreichen Arbeit hat Verf. ausser eigenen zwei Fällen alle bis jetzt veröffentlichten Fälle dieser seltenen[1] Geschwulstform citirt und aus denselben die wichtigsten praktischen Schlüsse für ihre operative Beseitigung gezogen. Die zwei von ihm selbst mit vollem Erfolge operirten Tumoren, einer aus dem Sinus Ethmoidalis (50 mm × 50 mm), der andere aus dem Sinus frontalis (42 × 30 mm) herrührend, werden ausführlich veröffentlicht. Er leitet den Artikel mit einer kurzen Beschreibung der anatomischen und entwickelungsgeschichtlichen Verhältnisse der der Orbita benachbarten Lufträume, wo diese Geschwülste gewöhnlich ihren Ursprung haben, ein. Dann folgt die Zusammenstellung der citirten Fälle in ihren wichtigsten Umrissen. Din Eintheilung geschieht nach dem Ursprunge, in die Osteomata des Sinus frontalis (von welchen 32 Fälle citirt werden), die des S. Ethmoidalis (11 Fälle), des S. sphenoidalis (1 Fall), des Antrum Highmori (6 Fälle) und solche, welche ausserhalb und nicht in den Lufträumen entstehen, die sog. äusserlichen (11 Fälle). Die Osteomata des S. frontalis beginnen ihr Wachsthum in der Pubertät. Sie sind innerlich spongiös, äusserlich sehr hart wie Elfenbein, von unregelmässiger knotiger Form mit Auswüchsen, welche in die Höhlen hineinragen, die in der Nachbarschaft Platz bieten. Sie verdrängen die Wände, gewöhnlich die äussere Wand des Os. frontale, oder dringen in die Orbita ein und erscheinen dann zuerst im oberen inneren Theil; seltener breiten sie sich in der Nasenhöhle aus; sie können aber auch in die Schädelhöhle wachsen, sogar schon zu einer Zeit, wo sie erst Wallnussgrösse erreicht haben, werden dann aber oft sehr gross, ehe sie Hirnsymptome hervorrufen; auch beiderseitig können sie vorkommen, gewöhnlich indem sie das Septum von einer Seite zur anderen durchwachsen, und treten dann erst gerade über der Nasenwurzel zum Vorschein. Das Auge wird allmählig nach unten und nach vorn — ein wenig nach aussen — verdrängt, das Sehvermögen leidet aber lange nicht wegen des langsamen Wachsthums; später aber durch Neuroretinitis oder Zerstörung der Cornea. Die anderen Osteomata sind den besprochenen in ihrer Beschaffenheit sehr ähnlich. Die des S. ethmoidalis erscheinen zuerst im inneren Augenhöhlenwinkel und drängen das Auge seitlich, wachsen in die Nasenhöhle und verursachen dieselben Augenleiden. Diejenigen, welche im S. sphenoidalis entstehen, greifen sehr frühzeitig auf die Schädelhöhle über und verursachen Sehstörungen viel früher als die anderen, durch Druck auf den Nervus opticus im Canal. optic. Epileptische Krämpfe, Meningitis oder Hirnabscess folgen. Die Osteomata des Antrum Highmori entstehen an der medialen Wand und wachsen seitwärts. Sie erscheinen hinter dem un-

[1] Unter 429,989 in NewYork behandelten Augenpatienten sind nur 8 Osteomata der Orbita vorgekommen.

teren Lid, das Auge wird nach oben, dann nach vorn und aussen verdrängt: sie zeigen sich früh in der Nasenhöhle. Die äusserlichen Osteomata gleichen den anderen, wachsen aber langsamer und erreichen nie eine solche Grösse: gewöhnlich entstehen sie am oberen Rand, kommen aber auch an den anderen Rändern vor, und können oft vor der Operation von den übrigen nicht unterschieden werden. Die Differentialdiagnose mit Sarcomen, Ansammlungen von Flüssigkeit und Hyperostosen (öfters luetischen) ist durchaus nicht leicht, vor der Operation häufig unmöglich. Der Drillbohrer leistet manchmal Hülfe, ist aber auch nicht zuverlässig und entscheidend, da Osteomata zuweilen mit Ansammlungen entzündlicher Flüssigkeiten complicirt sind. Die Osteomata können spotan abgestossen werden; dies geschieht aber nur sehr selten, nur wenn sie sehr gross geworden sind, und die Gefahr ist dabei erheblich; auch ist die folgende Entstellung eine ausserordentliche. Die einzig richtige Therapie ist die frühzeitige operative Entfernung. Nach des Verf. Erfahrungen besteht das sicherste Verfahren darin, die bedeckende Wand ganz abzumeisseln und so die Geschwulst zu entfernen, denn der directe Angriff auf die Geschwulst ist wegen ihrer Steinhärte nicht allein erfolglos, sondern äusserst gefährlich. Auch durch die Antisepsis darf man auf eine bessere Heilungsziffer in der Zukunft rechnen. H. Friedenwald.

117) Salol: With Report on the Use of Salol in Affections of the Throat, Ear and Eye, by Max Thorner, M.D. of Cincinnati. Dieses Mittel, welches von Anderen als Antirheumaticum, Antineuralgicum, Antifebril- und Antisepticum empfohlen wurde, verwerthete Verf. auch in der Augenheilkunde in Fällen von Ciliar-Neuralgie, rheumatischer Iritis, acutem Trachom mit ulcerirtem Pannus mit gutem Erfolg gegen die Schmerzen. Die Dosis war 0,6 bis 1,0 grm drei bis vier Mal täglich. H. Friedenwald.

118) Antipyrine in Acute and Painful Affections of the Eye, by Geo. S. Ryerson. (Med. Record, NewYork, December 31, 1887.) Auf Grund dreier Beobachtungen glaubt Verf. ein Mittel gegen die Schmerzen der acuten Augenleiden in Antipyrin gefunden zu haben. H. Friedenwald.

119) A Case of Recurrent Paralysis of the Motor Oculi, by O. F. Wadsworth, M.D. (Chicago Medical Journal and Examiner. 1887. Dec.) Dieser Fall kann in seinen Beziehungen zur Localisation dieser Krankheit verwerthet werden. Drei Jahre nach einem im 3. Lebensjahre erfolgten Anfalle von Scharlach, welcher Mittelohreiterung zur Folge gehabt hatte, trat recidivirende Lähmung des rechten Oculomotorius auf. Schon zwei Jahre hatte Pat. an sich öfters wiederholenden Kopfschmerzen gelitten. Während acht Jahren (nach welchen er die Pat. nicht wieder sah) wiederholte sich die Lähmung — in den späteren Jahren seltener. In der Zwischenzeit war sie nicht ganz frei von Lähmung. Die Zwillingsschwester, welche zur selben Zeit Scharlach und ebenso auch Mittelohreiterung gehabt hatte, bekam drei Jahre später Kopfschmerzen, Krämpfe und eine Neuritis optica, welche ihren Ausgang in Atrophie nahm. Als Ursache der Krankheiten beider Kinder wird eine beschränkte Basalmeningitis angenommen. H. Friedenwald.

120) Eine wunderbare Dislocation des Augapfels beobachtete Dr. M. B. Sullivan aus Dover, N.H. bei einem 22jähr. Manne aus Irland, welcher, auf einer Apfelsinenschale ausgleitend, auf einen Ofenvorsetzer stürzte, in dem ein Kohleneisen aufgestellt stand. Das Eisen stiess den Augapfel in die Orbita, derselbe wich aus. und als S. hinzukam, ragte das Auge aus der Höhle heraus, während die beiden Augenlider hinter dem Augapfel invertirt waren. Vollkommene Blindheit war auf diesem Auge vorhanden. Unter Cocainanästhesie

evertirte S., während Dr. J. R. Ham assistirte, mit einer Charrière'schen Zange das untere Lid, hielt es fest, dann mit einer anderen das obere, worauf das Auge sofort auf seinen Platz zurückschlüpfte. Das Sehvermögen ist nun wieder normal, die Conjunctivitis, welche folgte, ist geheilt. Der Zug an dem Nervus opt. dauerte nicht länger als 44 Minuten. (The Med. Record. XXXII. September 1887.)

Uebersicht der Litteratur der Augenheilkunde im Jahre 1887.

Zusammengestellt von Doc. Dr. **Horstmann.**

I. Allgemeine ophthalmologische Litteratur.

Lehrbücher, Statistik, Jahresberichte, Heilmittel, Instrumente etc.

Donders, F. C., De jongste aera der oogheelkunde. Albrecht v. Graefe en Herm. v. Helmholtz, Weekblad 1887. Nr. 1. — Flemming, Karte des menschlichen Auges mit Text. Braunschweig 1887. — Schumann, Antisepsis und Augenheilkunde. Berlin 1887. — Steffan, Ueber die heutige Stellung des Augenkranken in der Armenkrankenpflege der Gemeinden. Klin. Monats-Blätter f. Augenheilk. XXV. Nr. 13. — Alexander, Achter Bericht der Augenheilanstalt für den Regierungsbezirk Aachen. Aachen 1887. — Cohn, H., Mittheilungen aus der Augenklinik des Prof. Dr. Herm. Cohn in Breslau. Erstes Heft: Statistik über 40,000 Augenkranke mit 70,174 Augenkrankeiten. Wiesbaden 1887, Bergmann. — How to preserve to eyesight. The society for the prevention of blindness. London 1887. — Massachusets; Sixty first annual report of the Massachusets charitable eye and ear infirmary for the year 1886. Boston 1887. — Roth, Seventh annual report of the society for the prevention of blindness. London 1887. — Trélat, Die Fenster als Lichtquelle des Hauses. Münchener medicinische. Wochenschr. 1887. Nr. 6. — Berger, E., Beiträge zur Anatomie des Auges in normalem und pathologischen Zustand. Wiesbaden 1887. — Klein, Vierter Jahresbericht der Augenklinik zu Neisse 1887. — Samelsohn, Augenheilanstalt für Arme. 12. Jahresbericht pro 1886. Köln 1887. — Kubli, Th., Bericht über Augenkranke im Ambulatorium der Gemeinschaft barmherziger Schwestern zur Ehre der Kreuzerhöhung in St. Petersburg vom 1. Jan. 1882 bis 1. Jan. 1887. Wjestnik Oph. IV. 1. p. 33. — Baltimore 1886. Ninth annual report of the presbyterian eye ear throat charity hospital. Baltimore 1887. — Bradford, Eye and ear hospital 1886. — Fieuzal, Compte rendu de la clinique pour l'année 1886. Bull. de la clin. nat. opht. V. 1. p. 3. — Hirschberg, J., Augenheilkunde. Therap. Monatshefte. I. 4. — Ophthalmic Hospital in Jerusalem. Brit. med. Journ. 1887. Nr. 1370. — Wolffberg, 22. Jahresbericht 1886 über die Wirksamkeit der früher Dr. Jany'schen Augenklinik. Breslau 1887. — Hirschberg, J., Die Augenheilkunde bei den Griechen. v. Graefe's Archiv f. Ophth. XXXIII. 1. — Vereeniging tot het verleenen van hulp aan minvermogende ooglijders voor Zuid. Holland gevestigd to Rotterdam. Een-en-twintigste Verslag loopende over het Jaar 1886. Rotterdam 1887. — Schiess-Gemuseus, Augenheilanstalt in Basel. 23. Jahresbericht. Basel 1887. — Pflüger, Universitätsaugenklinik in Bern. Bericht über die Jahre 1884—1886. Bern 1887.

Cork, Eye, ear and throat hospital. 17. annual meeting. Brit. med. Journ. Nr. 1382. p. 414. — Kostomoires, *Περὶ ὀφθαλμίας τῶν ἀρχαίων Ἑλλήνων ἀπὸ τῶν ἀρχαιοτάτων χρόνων μέχρις Ἱπποκράτους.* Athen 1887. — Serebrenricorda, E., Bericht über die Augenkranken im Gouvernements-Krankenhause zu Perm. Wjestnik oph. IV. 3. p. 252. — Germann, Th., Mittheilungen aus der St. Petersburger Augenheilanstalt. St. Petersburg 1887. — Vereeniging tot oprichting en in stand hollding eener Inrichtung voor ooglijders te Amsterdam. Veertiende Verslag. Mei 1887. — Schreiber, P., Augenheilanstalt in Magdeburg. Vierter Jahresbericht vom 1. Januar bis 31. Dezember 1886. Magdeburg 1887. — Fizia, Die Blinden des politischen Bezirkes Teschen im Kronlande Schlesien. Teschen 1887. — Haensell, Méthode pour conserver les préparations macroscopiques de bulbe oculaire. Bull. de la clin. nat. oph. V. 2 p. 79. — Horner, H. F., Ein Lebensbild, ergänzt von Landolt. 1887. — Nederlandsch Gasthuis voor beholftige und minvermoogende ooglijders de Utrecht. 28. Verslag 1887. — Arlt, Meine Erlebnisse. Wiesbaden 1887. — Barkan, A., Expert medical report on one hundred and fifty-eight inmates of the institution for the Deaf and Dumb and the Blind. Trans. of the med. Soc. of the State of California for the years 1886/87. — Galezowski, De l'intsruction des aveugles. Rec. d'Opht. 1887. Nr. 9. p. 556. — Galezowski, Des conditions d'éclairage dans les bureaux des administrations publiques et privées. Rec. d'Oph. 1887. Nr. 10. p. 591. — Hirschberg, J., Wörterbuch der Augenheilkunde. Leipzig, Veit & Comp. 1887. — Below, D., Ueber das statische und dynamische Gleichgewicht der Augen. Wjestnik. Oph. 1887. p. 309. — Hock, J., Propaedeutik für das Studium der Augenheilkunde, bearbeitet für Studierende und Aerzte. Stuttgart 1887. — Inouye, T., Privataugenklinik. Bericht über das Jahr 1885—1886. Tokio 1887. — Kuhnt, H., Bericht über die operative Wirksamkeit der Grossherzoglich sächsischen Augenklinik zu Jena während des ersten Lustrums ihres Bestehens. Jena 1887. — Wicherkiewicz, Neunter Jahresbericht über die Wirksamkeit der Augenheilanstalt für Arme in Posen, für das Jahr 1686, nebst hygienischen und wissenschaftlichen Anmerkungen. Posen 1887. — Baratoux, J., Audition colorée. Progrès méd. 1887. No. 50. p. 497 und No. 51. p, 515). — Steffan, 25. Jahresbericht der Steffan'schen Augenheilanstalt in Frankfurt a/M. Frankfurt 1887. — Königshöfer, Bericht über die Vereinsaugenheilanstalt für 1884 und 1885. Stuttgart 1886.

II. Allgemeine Pathologie und Therapie.

Dor, H., Guérison d'une aveugle de naissance. Rev. génér. d'Opht. 1886. No. 11. — Gunn, M., Note on certain retinal reflexes visible with the ophthalmoscope. Oph. Hosp. Rep. XI. 3. p. 348. — Chodin, A., Ueber die Thermometrie bei Augenoperationen. Wjestnik Oph. IV. 1. p. 84. — Tepliaskin, Ueber die Blindheit unter den Rekrutenpflichtigen im Kreise Glasow. Krd. — Andrews, J. A., The electric light as illuminator. The effect of strong light on the eye. Amer. Oph. Soc. XXII. p. 228. — Williams, What causes weak and tired eyes. St. Louis med. and chirg. Journ. LII. No. 1. — Cuignet, Des images Keratoscopiques. Soc. franç. d'Oph. 1887. — Abadie, Importance des médications locales en therapeutique oculaire. Ibid. — Frost, A., What is the best method of dealing with a lost eye. Brit. med. Journ. 1887. Nr. 1378. — Perlia, Beitrag zur Lehre der Augenleiden. Klin. Monatsbl. XXV. p. 197. — Taylor, On disease of the eye. 1887. Lancet Nr. 3320. — Treitel, Th., Ueber das Wesen der Lichtsinnstörung. A. J. A. XXXII. 1.

p. 21. — May, Transplantation of a rabbits eye into the human orbit. Arch. of Oph. XVI. 1. — Rohmer, De l'antisepsie en oculistique, revue générale. Arch. d'Ophth. VII. 2. p. 129. — Critchett, Anderson, Ophthalmic repair and senile decay. Brit. med. Journ. Nr. 1380. p. 1416. — Howe, Lucien, Change in the fundus of the eye immediately after death. Amer. Journ. of Ophthalm. IV. Nr. 4. p. 98. — Zieminski, De la delermination du degré de l'amétropie par la retinoskiascopie. Rec. d'Oph. 1887. No. 5. p. 266. — Dehenne, Rapport existent entre les lésions oculaires visibles à l'ophtalmoscope et les troubles fonctionnels de l'oeil. Rec. d'Oph. No. 6 p. 317. — Williams, Amputation of the eyeball. St. Louis med. and surg. Journ. No. 5. p. 299. — Baraban, L., et Rohmer, J., Recherches sur la greffe oculaire, expériences sur la greffe intra-péritonéale de l'oeil. Arch. d'Oph. VII. 3. p. 214. — Connor, Leartus, Hot water in the treatment of eye diseases. Ninth int. med. Cong. Washington 1887. — Cross, Richardson, Retinoscopy; it promises a rapid and reliable method of estimating errors of refraction, and is a test of the greatest practical value. Ibid. — Gallenga, Camillo, Generalite sui microorganismi dell' occhio in condizioni normali. Boll. d'Ocul. IX. No. 15. — Mules, Philipp N., Evisceration and the artificial vitreous. Ninth int. med. Congress. Washington 1887. — Power, Mikrobes in the development of eye diseases. Ninth int. med. Cong. at Washington 1887. — Tunes, N. G., Treatment of eye. The Pacific Record II. Nr. 1. — Williams, A. D., Globular glass and silver shells inserted after evisceration. St. Louis med. and surg. Journ. LIII. p. 174. — Collins, Treacher, On Anophthalmus. Oph. Hosp. Rep. XI. 4. p. 429. — Fieuzal, De la revulsion et de la dérivation par les émmissions sanguines dans les maladies des yeux. Bull. de la clin. nat. V. 3. p. 139. — Böhm, Die Diagnose des Astigmatismus durch die quantitative Farbensinnprüfung. Klin. Monatsbl. XXV. S. 429. — Bunge, Ueber Exenteration des Auges. Halle 1887. — Coggin, W. J., A case of opticociliary neurotomy. Amer. Journ. of Oph. IV. 11. p. 311. — Gayet, Récherches expérimentales sur l'antisepsie et l'asepsie oculaires. Arch. d'Oph. VII. 5. p. 385. — Griffith, Hill, On the permeability of the suspensory ligament by organised substances. Trans. of the oph. Soc. 1886/87. VII. p. 137. — Lang, W., On the insertion of artificial globes into Tenon's capsule after excising of eye. Ibid. p. 286. — Monoyer, Optométrie scotoscopique, ou détermination de l'amétropie par l'observation des phases de chatoiement et d'obscurité pupillaires dues aux mouvements de l'image aérienne. Explication par la théorie des images de diffusion. Rev. génér. d'Oph. 1887. No. 12. p. 529.

III. Heilmittel, Instrumente.

Bluett, Mallak, Jodoform pencils. Brit. med. J. 1887. Nr. 1364. p. 391. — Brailey, Glasses of double foyer. Ophthalmological memoranda. Brit. med. Journ. 1887. Nr. 1362. p. 279. — Collins, Treacher, Delirium produced by Duboisin and Atropine. Brit. med. Journ. 1887. Nr. 1364. p. 391. — Jackson, E., A refraction ophthalmoscope. Oph. Rev. 1887. VI. No. 63. p. 1. — Oldham, Charles, Glasses „à double foyer". Brit. med. Journ. 1887. No. 1360. p. 154. — Roeder, W., Neues Instrument zur Behandlung der Thräuensackeiterung. Klin. Monatsbl. XXV. S. 82. — Williams, Henry W., Cocaine in ophthalmic medicine and surgery. Boston 1887. — Burnett, S., On some of the optical properties of spherical and cylindrical lenses placed obliquely to the incident pencils of light. Amer. Journ. of Oph. IV. 1. p. 15. — Cuignet, Kératoscopie, Rétinoscopie, Pupilloscopie, Dioptroscopie et Refrac-

tion. Rec. d'Ophtalm. 1887. No. 1. p. 11. — Davidson, Dice, Glasses of „Double foyer". Brit. med. Journ. 1887. Nr. 1365. p. 454. — Durdufi, G. N., Zur physiologischen Wirkung des Cocains. Deutsche med. Wochenschr. 1887. Nr. 9 S. 172. — Fränkel, B., Ueber die submucöse Anwendung des Cocains. Therap. Monatshefte I. 3 p. 86. — Gould, G., Description of an ametropia model for class-demonstration. Amer. Journ. of Oph. IV. 1. p. 7. — Hoorn, v., Cocaine by stricturen. Weekblad 1887. No. 12. p. 281. — Höltzke, H., Zur physiologischen Wirkung des Atropins auf das Auge. Klin. Monatsbl. XXV. S. 104. — Magill, J., Unusual case of cocaine poisoning. Brit. med. Journ. Nr. 1368. p. 617. — Smith, Priestley, A new Tonometer. Ophth. Rev. VI. 64. p. 152. — Walter, Otto, Experimentelle und klinische Beobachtungen über die Wirkung der Hyoscins in der Augenheilkunde. Dorpat 1887. — Maklakow, Das Wasserstoffsuperoxyd als therapeutisches und diagnostisches Mittel. Wjestnik Oph. IV. 1. p. 93. — Dennet, W., A new test type. Amer. oph. Soc. XXII. p. 245. — Dennet, W., Dyer's perimeter. Ibid. p. 359. — Dennet, W., Holmgren's and Thomson's worstedt in a new form. Ibid. p. 261. — Dentz, L. F., Objective Strabometrie. In.-Diss. Utrecht. 1887. — Galezowski, Étude sur la cocaine et son emploi en ophtalmologie. Rec. d'Oph. 1887. No. 2. p. 91. — Jackson, E., Lens series for the refraction ophthalmoscope. Trans. of the Amer. oph. Soc. XXII. p. 361. — Jackson, E., The equivalence of cylindrical and spherocylindrical lenses. Ibid. p. 268. — Schutter, W., De physiologische Werking van Cocaine. Weekblad 1887. No. 15. — Trousseau et Fieuzal, Note sur le chlorhydrate d'hyoscine. Bull. de la clin. nat. oph. V. 1. p. 41. — Dor, Action de la naphtaline sur l'oeil. Soc. franç. d'Oph. 1887. — Darier, Sur la pilocarpine. Ibid. — Theobald, Samuel, A decided improvement in the construction of lachrymal probes. Amer. Journ. of Oph. IV. 3. p. 61. — Cuignet, Les images kératoscopiques. Rec. d'Oph. 1887. No. 5. p. 262. — Holden, Ward, M., Simple method of finding the axis of a prism. Amer. Journ. of Oph. IV. 5. p. 119. — Armaignac, H., A propos de la notation uniforme de l'astigmatisme et des verres cylindrique. Annal. d'Ocul. XCVII. p. 294. — Sattler, H., Ueber den antiseptischen Werth des Jodoforms und Jodols. Fortschr. d. Med. V. Nr. 12; Prager med. Wochenschr. 1887. Nr. 25. — Claiborne, Stenocarpin, ein neues locales Anaestheticum, Rivalė des Cocain. Allg. med. Cent.-Zeitung 1887. Stück 68. — Fontan, La suggestion hypnotique appliquée aux maladies des yeux. Rec. d'Oph. No. 4. p. 480, No. 7. p. 385). — Maklakoff, Notice sur la valeur du peroxyde d'hydrogène comme remède thérapeutique et diagnostique. Arch. d'Oph. VII. 3. p. 198. — Rampoldi, R., Dell'uso del sublimato corrosivo nella terapeutica oculare. Annal. di Ottalm. XV. 5—6. — Williams, A. D., Effects of pilocarpine on the eyes; Lanolin in ophthalmic practice. St. Louis med. and surg. Journ. LIII. Nr. 2. — Baker, Retinoscopy. Ninth intern. med. Congr. Washington 1887. — Kuhnt, H., Ein neues Staarmesser. Correspondenzbl. d. ärztl. Vereins von Thüringen. XVI. Nr. 7. — Löcherer, Ph., Cocain bei Augenoperationen. Allgem. med. Centralt-Zeitg. Nr. 69. — Masselon, J., L'Ophtalmoscope Helmholtz. Ann. d'Ocul. XCVIII. p. 24. — Reynolds, D. S., Necessity for reform in the manner of designating lenses. Ninth internat. med. Cong. at Washington 1887. — Taddoch, W. C., Ergot of eye in ophthalmic practice. Ibid. — Wolffberg, Neuer Augenverband. Klin. Monatsbl. XXV. p. 352. — Neumann, C., Die Brillen, das dioptrische Fernrohr und Mikroskop. Wien 1887. — Ziem, Intoxication durch Homatropin. Centralbl. f. pr. A. 1887. p. 236. — Borysiekiewicz, Cocain in der ocu-

listischen Praxis. Wiener med. Wochenschr. 1887. Nr. 10. — Claiborne, J. H., A new local anaesthetic (Stenocarpin). Med. Rec. 1887. July 30. — Goodman, M., and Steward, Allen, Experiments with stenocarpine, the new local anaesthetic recently discovered. Med. Rec. 1887. Aug. 13. — Jacson, E., Observations on the action of stenocarpine, the new local anaesthetic and mydriatic. Med. News 1887. Sept. 3. — Smith, Priestley, A new tonometer. Oph. Rev. 1887. Nr. 64. p. 33. — Kroll, W., Stereoskopische Leseproben zur Entdeckung der Simulation einseitiger Schwachsichtigkeit oder Blindheit. Crefeld 1887. — Bock, E., Therapeutische Notizen aus dem Gebiete der Augenheilkunde. Allg. Wr. m. Ztg. 1887. Nr. 47. 49. — Brown, Edg., Therapeutic Memoranda; A cocaine Strabismus Hook. Brit. med. J. Nr. 1406. p. 1277. — Kinnosuke, Miura, Vorläufige Mittheilung über Ephedrin, ein neues Mydriaticum. Berliner klin. Wochenschr. 1887. Nr. 38. — Armaignac, Blepharostat fixateur. Rev. clin. d'ocul. No. 11. p. 247. — Chibret, La notation de l'astigmatisme. Arch. d'Oph. VII. 5. p. 421. — Alt, Cl., The bichloride of mercury in the treatment of external diseases of the eye. Amer. Journ. of Oph. IV. 11. p. 313.

IV. Anatomie.

Dogiel, Ueber die Wirkung der Spectralfarben auf die Menschen und Thiere. Wjestnik Oph. IV. 1. p. 84. — Ewetzki, Untersuchungen über die Entwickelung des Ductus naso-lacrymalis. Ibid. — Haensell, Recherches sur le corps vitré. Bull. de la clin. nat. oph. V. 1. p. 33. — Westphal, Ueber Ganglienzellengruppen in der Nähe des Oculomotoriuskerns. Münchener med. Wochenschr. 1887. Nr. 12. S. 228. — Falchi, F., Sull'istogenesi della retina e del nervo otticio. Annali di Ottalm. XV. — Jessop, W. H., The intraocular muscles of mammals and birds: Abstract of Hunterian lectures. Oph. Rev. VI. 67. p. 125. — Jessop, W. H., The intraocular muscles of mammals and birds. Oph. Rev. VI. 68. p. 159; VI. 73. p. 315. — Ellis, F. W., The circulation of the blood in the orbit, studied by means of the plethysmograph. Boston med. and surg. Journ. 1887. April 27. — Schwalbe, G., Lehrbuch der Anatomie des Auges. Erlangen 1887. — Chiewitz, Die Area und Fovea centralis retinae beim menschlichen Foetus. Internat. Monatsschr. f. Anatomie und Physiologie. IV. 6. — Podwyssoski, Die Regeneration des Epithels der Meibom'schen Drüsen und der Speicheldrüsen. Beiträge zur path. Anat. und Physiol. von Ziegler und Nauwerck II. 1. — Blanc, The ciliary or motor-oculi ganglion and the ganglion of the ophthalmicus profundus. Anatomischer Anzeiger 1887. Nr. 18. u. 19. — Guaita, L., Contribuzione alla istologia degli epitelii del cristallino. Siena 1887. — Zaluskowski, Ueber den Bau der Bindehaut. Arch. f. mikroskop. Anatomie. XXX. 2. — Hænsell, P., Contribution à l'étude de l'embryogènie du cristallin. Bull. de la clin. nat. V. 3. p. 147. — Claeys, G., De la région ciliaire de la rétine et de la zonule de Zinn. Mémoire présenté à l'Académie 1886. 3. Série. XX. Tome. Bruxelles. — Forel, A., Einige Hirnanatomische Betrachtungen und Ergebnisse. Archiv für Psychiatrie. 1887. XVIII. p. 162. — Meyer, Fr., Zur Anatomie der Orbitalarterien. Morphol. Jahrbuch VII. p. 414. — Borysiekiewicz, Untersuchungen über den feineren Bau der Netzhaut. Wien 1887. — Denissenko, P., Ueber die Bedeutung der anatomischen Veränderungen, welche im Auge unter der Wirkung des Lichtes auftreten. Wjestnik Oph. 1887. S. 341. — Ewetzki, Ch., Beitrag zur Entwickelungsgeschichte des Thränennasenkanals beim Menschen. Wjestnik Oph. 1887. S. 330. — Lange, Topographische

Anatomie des menschlichen Orbitalinhaltes in Tafeln. Braunschweig 1887. — Rex, Ueber einen abnormen Augenmuskel. Anatomischer Anzeiger II. Nr. 20. Straub, M., Notiz über das Ligamentum pectinatum und die Endigungen der Membrana Descemeti. v. Graefe's Archiv XXXIII. 3. p. 75. — Straub, M., Die Lymphbahnen der Hornhaut. Archiv f. Anatomie und Physiol. 1887. Anat. Abth.

V. Physiologie.

Panas, Nutrition de l'oeil. Progrès méd. 1886. No. 7. p. 135. — Castaldi, Nuove ricerche sulla fisio-patologia della secrezione dell' aqueo. Annali di Ottalmol. XV. p. 429. — Fox, Webster and Gould, G. M., Retinal insensibility to ultra-violet and infra-red rays. Amer. Journ. of Oph. III. 12. p. 345. — Lang, W. A. and Barett, James. The action of miotics and mydriatics on the accommodation. Ophth. Hosp. Rep. XI. 3. p. 219. — Leplat, L., De la regénération de l'humeur acqueuse après la paracentèse cornéenne. Annales d'ocul. XCVII. p. 75. — Matthiessen, L., Beiträge zur Dioptrik der Krystalllinse. Zeitschrift f. vergl. Augenhlkde. V. p. 45. — Charpentier, A., Nouveaux faits sur la sensibilité lumineuse. Arch. d'Opht. VII. 1. p. 13. — Hay, G., On the combination of two cylindrical lenses. Trans. of the Amer. Oph. Soc. XXII. p. 384. — Günther, C., Ueber die subjective Gesichtserscheinung der elliptischen Lichtstreifen. Deutsche medic. Wochenschr. 1887. Nr. 19. — Matthiessen, L., Ueber den physikalisch-optischen Bau von Cervus alces mas. Archiv f. d. ges. Phys. XL. — Panas, Études sur la nutrition de l'oeil d'après les expériences faites avec la fluoescéine et la naphtaline. Archiv. d'Oph. VII. 2. p. 97. — Stocker, Friedrich, Ueber den Einfluss der Mydriatica und Miotica auf den intraocularen Druck unter physiol. Verhältnissen. v. Graefe's Arch. f. Oph. XXXIII. 1. — Tumlicz, Einfaches Verfahren die Farbenzerstreuung des Auges direct zu sehen. Archiv f. d. ges. Phys. 1887. Heft 7 u. 8. — Aubert, H., Die Bewegungsempfindung. Zweite Mittheilung. Arch. f. d. ges. Physiol. XL. — Exner, S., Einige Beobachtungen über Bewegungsnachbilder. Centralblatt f. Physiol. 1887. — Leroy, Sur la déformation des images produites par les appareils optiques asymmétriques. Revue génér. d'Oph. VI. 4. p. 145. — Moennich, Paul, Neue Untersuchungen über das Lichtbrechungsvermögen der geschichteten Krystallinse der Vertebraten. Archiv. f. d. gesammte Physiol. XL. — Charpentier, A., Quelques phénomènes entoptiques. Arch. d'Ophtalm. VII. 3. p. 209. — Féré, Des images lumineuses consecutives chez les sujets fatigués. Société de Biologie. Progrès médic. 1887. No. 32. — Fieuzal, Des verres gris-jaunes et les mouvements des éléments rétiniens. Bull. de la clin. nat. V. 2. p. 73. — Genderen, Stort van, Bewegingen van den elementen der retina onder den invloed van het licht. Onderzoekingen gedaan in het Phys. Laborator. der Utrechter Hoogeschool X. 2. p. 282. — Hering, E., Ueber die Theorie des simultanen Contrastes von Helmholtz'. II. Mitth. Der Contrastversuch von H. Meyer nnd die Versuche am Farbenkreisel. Arch. f. die ges. Phys. XLI. p. 1. — Hering, E., Beleuchtung eines Angriffes auf die Theorie der Gegenfarbe. Ibid. p. 29. — Hering, E., Ueber den Begriff „Urtheilstäuschungen“ in der physiologischen Optik und über die Wahrnehmung simultaner und successiver Helligkeitsunterschiede. Ibid. p. 91. — Leroy, C. J. A., Les phénomènes de l'ombre pupillaire. Théorie et application à la mesure des amétropies. Revue génér. d'Oph. No. 7. p. 289. — Treitel, Th., Ueber das Verhalten der normalen Adaption. v. Graefe's Archiv f. Ophthalm.

XXXIII. 2. — Wertheim, Theodor, Ueber die Zahl der Seheinheiten im mittleren Theile der Netzhaut. Ibid. S. 137. — Berlin, R., Ueber ablenkenden Linsenastigmatismus und seinen Einfluss auf das Empfinden von Bewegung. Zeitschrift f. vergl. Augenhlkde. V. 1. S. 59. — Matthiessen, Beiträge zur Dioptrik der Krystalllinse. Zeitschrift f. vergl. Augenhlkde. V. 1. S. 21. 2, S. 97. — Nussbaum, Julius, Ueber die wechselseitigen Bezeihungen zwischen den centralen Ursprungsgebieten der Augenmuskelnerven. Medic. Jahrbücher 1887. H. 7. — Steinach, E., Vergleichend-physiologische Studien über Pupillarreaction. Centralblatt f. Phys. 1887. Nr. 5. — Leplat, L., Étude sur la nutrition du corps vitré. Annal. d'Ocul. XCVIII. p. 89. — Bechterew, Die Bedeutung der Sehhügel auf Grund von experimentellen und pathologischen Daten. Arch. f. path. Anatomie u. Physiologie. CX. 1. S. 102. — Genderen, Stort van, Ueber Form- und Ortsveränderungen der Netzhautelemente unter Einfluss von Licht und Dunkel. v. Graefe's Arch. f. Ophth. XXXIII. 3. p. 229. — Leroy, Note complémentaire sur la theorie du phénomène de l'ombre pupillaire. Rev. génér. d'Oph. No. 10. p. 440.

VI. Farben (vergl. V).

Chibret, Contribution à l'étude du sens chromatique au moyen du chromatophotomètre. Revue génér. d'Oph. 1887. No. 2. — König, A., Ueber Newton's Gesetz der Farbenmischung und darauf bezügliche Versuche von Eugen Brodheim. Sitzungsber. der Akad. d. Wissensch. 1887, 31. März. — Knies, Max, Ueber Farbenempfindung und Farbenstörungen. Archiv f. Augenhlkde. XVII. 4. p. 411. XVIII 1. p. 50. — Rudall, James T., Colour blindness and other defects of sight in some of their medico-legal aspects. Melbourne 1887. — Hoor, K., Prüfung auf Farbenblindheit bei der k. k. Armee und Kriegsmarine. Der Militärarzt. 1887. Nr. 10 und 11. — Hoor, K., Zur quantitativen Farbensinnprüfung des Dr. L. Wolffberg vom Standpunkt des Militärarztes. Der Militärarzt. 1887. Nr. 7. — Herzog, Benno, Ueber den praktischen Werth des Wolffberg'schen Apparates zur diagnostischen Verwerthung der quantitativen Farbensinnprüfung. In.-Diss. Königsberg 1887.

VII. Lider.

Eversbusch, Ueber die Verwendung von Epidermistransplantationen bei den plastischen Operationen an den Lidern und an der Conjunctiva. Münchener med. Wochenschr. 1887. Nr. 1. S. 1. — Schiess-Gemuseus, Beiderseitiges angeborenes Lidcolobom mit Iriscolobom. Klin. Mon. Bl. f. A. XXV. S. 8. — Denotkin, Ueber die Anwendung des Thermokauter bei „Entropion". Wjestnik Ophth. IV. 1. S. 13. — Green, J., On the operative treatment of Entropium. Amer. Journ. of Ophth. III. 12. p. 363. — Loeb, Ueber die optische Inversion oberer Lidverschiebungen bei einäugiger Behandlung. Arch. f. d. ges. Physiol. XL. 5. u. 6. — Benson, Arthur, The operative treatment of trichiasis with or without entropion and a short note of Argyll Robertsons operation for ectropion. Brit. med. Journ. 1887. No. 1378. — Mc' Keown, Spasmoidc entropion: New method of treatment. Brit. med. Journ. 1887. No. 1378. — Trélat, Ectropion cicatriciel, autoplastie. Rec. d'Ophtal. 1887. No. 4. p. 193. — Gallenga, C., Osservazione di esteso pigmentato congenito delle palpebre. Esportazione. Esance microscopico. Rassegna di scienze mediche Anno II. No. 4. — Hilbert, R., Ein Fall von Chromhidrosis. Memorabilien. 1887. Heft 1. — Hotz, F. C., A case of partial trichiasis relieved by Stellwag's Method of reversing and replanting the ciliary border. Amer. Journ.

of Oph. IV. 5. p. 115. — Ziem, Abscess am unteren Augenlid bei Eiterung der Kieferhöhle und Periostitis einer Zahnwurzel. Allgem. medic. Central.-Ztg. Stück 48 und 49. — Roeder, W., Ueber die Erkrankung der Haarwurzeln und speciell über Blepharitis ciliaris, ihre Ursache und Heilung. Klin. Mon. Bl. XXV. p. 261. — Schubert, Ein Fall von Blepharospasmus. Münchener med. Wochenschr. 1886. Nr. 28. p. 528. — Hotz, Restoring the normal position of free tarsal border in trichiasis. Ninth internat. medic. Congr. at Washington 1887. — Pitts, The best method of operating for entropion. Ibid. — Schaefer, F. C., Anatomical points involved in the loss of complete scalp, including one ear and the greater portion of the eyelids. Ibid. — Webster, D., On the adaption of Corning's method of producing local anaesthesia by cocaïne to operations on the eyelids. Medic. Rec. 1887, März 5. — Jacobson, J., Eine Trichiasisoperation. Centralbl. f. prakt. Augenhlkde. 1887. S. 193. — Burchardt, Zur Operation der Trichiasis. Centralbl. für prakt. Augenhlkde. 1887. S. 289. — Duyse, van, et Cruyl, Myxosarcome de la paupière supérieure. Annal. d'Ocul. XCVIII. p. 112. — Heffreich, Friedrich, Ueber eine besondere Form der Lidbewegung. Leipzig 1887. — Brinkmann, A., Beitrag zur Casuistik der angeborenen Defecte der Lider. München 1887. — Millingen, E. van, The tarsocheiloplastic operation for the cure of trichiasis. Ophth. Review. Nr. 73. p. 309. — Pfalz, G., Ueber ein Operationsverfahren gegen Entropium und Trichiasis. v. Graefe's A. f. O. XXXIII. 3. S. 165. — Williams, A., Treatment of chalazion. St. Louis medic. and surg. Journ. LIII. Nr. 5. — Despagnet, Coloboma de la paupière supérieure. Rec. d'Opht. 1887. No. 11. p. 671. — Despagnet, Les poux des paupières. Ibid. p. 674. — Mc Keown, D., Spasmodic entropion treated by stretching the orbicularis. Brit. medic. Journ. 1887. Nr. 1410. p. 19. — Ormerod, J. A., Ecchymosis and oedema of the eyelids without obvious cause. Trans. of the Opht. Soc. 1886/87. p. 101. — Philipp, Sydney, Associated movement of upper lid with movement of eyeball. Ibid. p. 306.

VIII. Thränenapparat.

Hoorn, van, Cocaine by stricturen. Weekblad. 1887. Nr. 12. p. 281. — Borthen, Lyder, An Anwendelse of Kompression ved Behandlingen af de flegmonese Dakryocystiter og Paaresaekfistler. — Schirmer, Cholestearinhaltige Flüssigkeit im verstopften unteren Thränenröhrchen. Klin. Monatsbl. XXV. S. 175. — Widmark, J., Ytterligare magra iakttagelser rörande dakryocystit och dess komplikationer. Hygiea. 1887. — Caudron, Double dacryadénite. Revue genér. d'Opht. VI. 1. p. 15. — Borthen, Lyder, De l'application de la compression dans le traitement des dacryocystites phlegmoneuses et des fistules du sac lacrymal. Revue géner. d'Opht. No. 7. p. 390. — Solomon, Vose, A bundle of eyelashes with their bulbi lodged in the lower canaliculus. Brit. medic. Journ. Nr. 1395. p. 685. — Albini, E., Dacriadenite sifilitica. Studio clinico istologico. Rassegna di Scienze mediche. II. No. 8. — Atgier, Fontaine, Hemorrhagie grave à la suite d'un débridement du sac et du canal lacrymal. Revue clin. d'ocul. 1887. No. 9. — Fieuzal, Les larmes de sang. Bull. de la clin. nat. V. 3. p. 153. — Frost, A., Chronic enlargement of both lacrimal glands. Trans. of the oph. Soc. 1886/7. VII. p. 112. Power, H., Hypertrophy of right lacrimal gland. Ibid. p. 109. — Stevenson, W. E. and Jessop, Walter, Remarks on electrolysis in the treatment of lachrymal obstruction. Brit. med. Journ. Nr. 1408. p. 1371.

IX. Muskeln und Nerven.

Berry, A. G. and Bramwell, Byron, Case of Ophthalmoplegia externa acuta, probably due to a scrofulous lesion of the Pons Varoli. Edinburgh med. Journ. CCCLXXXI. p. 817. — Borel, Affections hystériques des muscles oculaires. Arch. d'Opht. VI. 6. p. 481. VII. 1. p. 21. — Stevens, M. F., Nomenclature des differents états réunies sous le nom d'insuffisance musculaire. Arch. d'Opht. VI. 6. p. 536. — Ziem, Ein Fall von doppelseitiger Ophthalmoplegie mit atactischen Erscheinungen und einseitiger Parese der Kaumuskulatur. Centralbl. f. Nervenheilkde 1887. X. 4. — Cuignet, Du strabisme convergent hypermétropique des enfants. Théorie nouvelle et traitement. Rec. d'Oph. 1887. Nr. 2. p. 73. Nr. 3. p. 155. — Eulenburg, Ueber episclerale Faradisation und Galvanisation der Augenmuskeln. Centralbl. f. pr. A. 1887. S. 67. — Testaz, De la paralysie douloureuse de la septième paire. Thèse de Paris. 1887. — Wadsworth, O. F., The amblyopia of squint. Boston med. and surg. Journ. 1887. Jan. 20. — Caudron, Un cas de ophtalmoplégie. Rev. génér. d'Opht. VI. 1. p. 15. — de Wecker, Traitement du Strabisme. Soc. franç. d'Opht. 1887. — Mittendorf, W. F., Associate external ophthalmoplegia or uncomplicated paralysis of the external muscles in both eyes. Journ. of nervous and mental diseases. 1887. XIV. Febr. — Alt, Adolf, The orthopaedic method of treating paralysis of the ocular muscles. Amer. Journ. of Oph. IV. 4. p. 101. — Below, Ueber das statische und dynamische Gleichgewicht der Augen. Wjestnik Opht. IV. 3. p. 201. — Chisolm, J., Congenitale Lähmung des 6. und 7. Hirnnervenpaares bei einem Erwachsenen. Arch. f. Aug. XVII. S. 414. — Landolt u. Magnus, Uebersichtliche Zusammenstellung der Augenbewegungen im physiologischen und pathologischen Zustande. Breslau 1887. — Concomitant convergent squint. Brit. med. Journ. No. 1386. p. 193. — Haltenhoff, Du vertige paralysant. Rec. d'Opht. Nr. 7. p. 408. — Abadie, Faculty eye movements and the means of remedying them. Ninth inter. med. Congr. at Washington. 1887. — Beard, L'ophtalmoplégie nucléaire. Archiv. génér. de méd. 1887. Nr. 1. — Berry, G., Remarks on the amblyopia and etiology of strabismus. Brit. med. J. Nr. 1395. p. 666. — Frost, A., Some clinical factes in connection with concomitant squint. Brit. med. Journ. Nr. 1395. p. 663. — Fulton, Advantages of early operation in Strabismus. Ninth internat. med. Congr. at Washington. 1887. — Kojewnikoff, Ophtalmoplégie nucléaire. Progrès méd. Nr. 36 p. 179 Nr. 37. p. 196. — Landolt, Binocular vision after strabismus operation. Brit. med. Journ. Nr. 1395. p. 664. — Landolt, Operation for strabismus. Ninth inter. med. Congr. at Washington 1887. — Mules, Philipp H., Squint-concomitant convergent. Brit. medic. Journ. Nr. 1395 p. 661. — Prince, A. E., Operation for the advancement of the rectus with the capsule. Ophth. Rev. VI. 71. p. 249. — Shakespeare, On the strength of the superior recti muscles as a cause of asthenopia. Ninth internat. med. Congr. at Washington 1887. Snell, Simeon, On the etiology and treatment of convergent squint. Brit. med. Journ. Nr. 1395 p. 657. — Stevens, G., Some important problems respecting insufficiency of the ocular muscles. Ninth internat. med. Congr. at Washington 1887. — Taylor, Sidney, Miners nystagmus. Brit. med. Journ. Nr. 1391 p. 483. Nr. 1394. p. 623. — Cuignet, Instruction théorique et pratique sur un appareil anti-strabique. Rec. d'Opht. Nr. 10. p. 577. — Webster, David, Tenotomy of the ocular muscles for the relief of headache and other asthenopic symptoms. New-York. Medic. Monthly. 1887. Mai. — Doijer, Strabismus divergens. Münch. med. W. 1887. Nr. 46. S. 899. —

Patton, Alex, The position of the falte image in ocular paralysis. Ophthalm. Rev. 1887. Nr. 72. p. 286. — Bull, Ch. St., Passive motion in the treatment of paralysis of the ocular muscles. Medic. Record. XXXII. 6. p. 151. Emrys-Jones, An unusual complication after subconjunctival tenotomy of the external rectus. Ophth. Soc. of the Unit. Kingd. — Lawford, On congenital and hereditary defect of ocular movements. Ibid. — Graefe, A., Die Indicationsstellung bei operativer Behandlung der paralytisch bedingten Deviationen des Auges. v. Graefe's Arch. XXXIII. 3. — Taylor, Ch. Bell, Operative treatment of Squint. Brit. med. Journ. Nr. 1406. p. 1078. — Beever, C. E., Case of ophthalmoplegia externa without other Symptoms. Trans. of the oph. Soc. VII. p. 287. — Borel, G., Affections hystériques des muscles oculaires et leur reproduction artificielle par la suggestion hypnotique. Annal. d'Ocul. XCVIII. p. 169. — Coupland, Sidney, On a case of Ophthalmoplegia dependent upon thrombosis of the cavernous sinuses. Trans. of the Oph. Soc. 1886/7. VII. p. 228. — Frost, A., Total ophthalmoplegia interna of right eye. Ibid. p. 250. — Gowers, W. R., On conjugate ocular palsy and nystagmus. Ibid. p. 269. — Jessop, Walter, Case of sudden and lasting lateral nystagmus chiefly on looking to the left, with hippus. Trans. of the oph. Soc. 1886/7. VII. p. 264. — Landolt, L., L'opération du Strabisme. Arch. d'Opht. VII. Nr. 5 p. 409. — Lawford, J. B., A case of double ophthalmoplegia externa of long duration without other symptoms. Trans. of the oph. Soc. 1886/7. VII. p. 260. — Lloyd, Owen, Cocain in Strabismus operations. Brit. medic. Journ. 1887. Nr. 1408 p. 1379. — Mackinlay, J. G., Paralysis of both external recti, probably congenital. Trans. of the oph. Soc. 1886/7. VII. p. 298. — Masselon, Considérations générales sur le traitement chirurgical du strabisme. Rev. clin. d'ocul. No. 11. p. 241. — Smith, Priestley, Cocaine in Squint operations. Brit. med. Journ. Nr. 1411. p. 74. — Snell, S., On deviding the rectus tendon from above in the operation for Squint. Brit. med. Journ. Nr. 1408 p. 1379.

X. Orbita und Nebenhöhlen.

Mellinger, Carl, Zwei Fälle von Orbitalphlegmone mit ophthalmoskopischem Befund. Klin. Mon.-Bl. XXV. S. 61. — Ewetzki, Th., Cylindrom der Orbita. Alveolares Sarcom der Orbita. Wjestnik Ophth. IV. 1. p. 13. — Nieden, A., Ein neuer Fall von pulsirendem Exophthalmus nach Fractura basis cranii mit Lähmung des 2., 6. und 8. Hirnnerven. Unterbindung der Carotis dextra. Archiv für Augenheilkunde. XVII. — Bayer, Kleinzelliges Sarcom des Bulbus, Caries der Knochen an der Schädelbasis. Zeitschrift für vergleichende Augenheilkunde. V. 1. S. 45. — Eckerlein, J., Ein Fall von pulsirendem Exophthalmus beider Augen in Folge einer traumatischen Ruptur der Carotis interna im Sinus cavernosus. Inaugural-Dissertation. Königsberg 1887. — Licharewski, Eine Dermoidcyste der Orbita. Wjestnik Oph. IV. 2. S. 129. — Panas, Considérations sur la pathogénie des Cystes dits séreux de l'orbite à propos d'une nouvelle observation. Arch. d'Opht. VII. 1. p. 1. — Gaillard, Contribution à l'étude de la phlébite des veines ophtalmiques. Thèse de Paris. 1887. — Baasner, Robert, Ueber einen Fall von Fractur der medialen Wand der Orbita und der Siebbeinzellen. Münchener med. Wochenschr. 1887. Nr. 18. — Ziem, Abscess in der Orbita und Thränensackfistel bei Eiterung der Kieferhöhle. Allg. med. Centralzeit. LVI. Stück 37. 38. 39. — Ziem, Sehstörung nach Anwendung des Galvanokauters in der Nasenhöhle. Centralbl. für prakt. Augenheilkunde. 1887. — Bett-

mann, Börne, Ocular troubles of nasal origin. Journ. of the Amer. med. Ass. 1887. Mai 7. — Swanzy, H. R., A case of fibrosarcoma of the orbit. Ophth. Rev. VI. 69. p. 185. — Tangeman, C. W., Gummy tumors of the orbit. Cincinnati Lancet. XVIII. Nr. 26. p. 789. — Rampoldi, R., e Faravelli, Sul ripianto sperimentale dell' occhio e su un caso clinico di fortunata riposizione nell' orbita d'un bulbo visivo strappato. Annal. di Ottalm. XVI. 2—3. — Zehender, W., Ein Fall von Echinococcus in der Augenhöhle nebst Bemerkungen über das Vorkommen der Echinococcus-Krankheit in Mecklenburg. Klin. Mon. Bl. XXV. S. 333. — Strzeminski, Anophthalmos bilateralis. Wjestnik Ophth. 1887. p. 364. — Andrews, Succesful removal of two osteomata of the orbit: one originating in the frontal, the other in the ethmoidal cells. Medic. Record. 1887. Sept. — Brailey, W. A., Hydatid cyst causing proptosis; Cysts in liver, lungs, brain, and other viscera. Trans. of the Oph. Soc. 1886/87. VII. p. 118. — Colins, W. A., Exophthalmos with commencing opacities in both lenses in a woman aged twenty-eight. Glycosuria. Ibid. p. 117. — Critchett, A. and Juler, Extreme proptosis (left) ending in recovery without operative interference. Ibid. p. 108. — Frost, A., Tumour in orbit, resembling a cyst. Ibid. p. 115. — Lang, W., Orbital tumour recurring after removal. Ibid. p. 110. — Nettleship, E., A case of multiple symmetrical congenital hyperostoses of skull with postpapillitic atrophy of optic. nerves. Ibid. p. 222. — Walker, G. E., A case of pulsating exophthalmos. Trans. of the Oph. Soc. 1886/87. VII. p. 124.

XI. Conjunctiva.

Changarnier, La conjonctivite diphtérique. Rec. d'Opht. 1887. Nr. 1. p. 27. — Collins, G. Treacher, Treatment of granular ophthalmia with carbolic acid. Ophth. Hosp. Rep. XI. 3. p. 338. — Thiéry, Traitement de la blennorrhagie, par les injection d'huile jodoformeé. Progrès méd. 1887. Nr. 10. p. 190. — Fialkowski, Was soll man thun bei dem Trachom in den Truppen. Wjestnik Ophth. IV. 1. p. 84. — Alt, A., On Diphtheria of the conjunctiva. Amer. Journ. of Oph. IV. 2. p. 40. — Desormes, Nature et traitement de conjonctivite granuleuse. Thèse de Paris. 1887. — Murruau, Du traitement du trachome congénital par les cautérisations. Thèse de Paris 1887. — Talko, J., Trachom in der russischen Armee und die Hülfsmittel. Przeglad Lekarskiege 1887. No. 1. 3. 10. — Thialkowski, L., Was soll man thun mit dem Trachom in der Armee. Wjestnik Opht. IV. 2. p. 119. — Vianu, Traitement des maladies de la surface du bulbi oculaire par les vapeurs médicamenteuses. Rec. d'Opht. 1887. No. 3. p. 149. — Weeks, J. E., Der Bacillus des acuten Bindehautkatarrhs. Arch. f. Augenhlkde. XVII. p. 318. — Coppez, Conjonctivite purulente diphthéritique. Soc. franç. d'Opht. 1887. — Goldschmidt, F., Zur Aetiologie des Trachoms. Centralbl. f. medic. W. 1887. Nr. 18. — Lopez, Note sur le ptérygion. Rec. d'Oph. 1887. Nr. 4. p. 223. — Reich, M., Beitrag zur Pathologie der Conjunctiva. Wjestnik Oph. IV. 3. p. 217. — Traetzki, L., Ueber das Trachom unter den Truppen. Wjestnik Ophth. IV. 3. p. 222. — Benson, Cases of tumour of cornea and conjunctiva. Ophth. Rev. VI. 69. p. 189. — Gayet, Ueber Ophthalmia neonatorum. Münchener med. Wochenschr. Nr. 29. p. 553. — Armaignac, H., Étude critique sur la conjonctivite granuleuse. Rev. clin. d'ocul. Nr. 7. p. 145. Nr. 8. p. 169. — Le Moine, Notes sur ptérygion. Rec. d'Opht. Nr. 7. p. 419. — Rählmann, Ueber die ätiologischen Beziehungen zwischen Pannus und Trachom. v. Graefes Archiv.

XXXIII. 2. — Tilley, Robert, A case of pemphigus of the conjunctiva with remarks. Amer. Journ. of Oph. IV. 6. p. 145. — Gallenga, Camillo, Brevi observazioni sulla struttura della conguntiva. Giorn. della R. Accad. di Medicina 1887. Nr. 6—7. — Morrison, S. W., Weak eyes. Med. Bull. IX. 8. p. 233. — Trousseau, A., Un cas de conjonctivite diphtérique. Bull. de la clin. nat. V. 3. p. 150. — Reich, M., Etwas über Trachom. Centralbl. f. prakt. A. 1887. p. 196. — Kucharsky, J., Bacteriologisches über Trachom. Ibid. 1887. p. 225. — Westhoff, C. H. A., Conjunctivitis membranacea behandet met Cinnaber. Ned. Tijdschrift voor Geneeskunde 1887. 2de Deel. — Fieuzal, De la galvanocaustie dans les granulations conjonctivales et les infiltrations cornéennes. Bull. de la clin. nat. oph. V. 3. p. 155. — Magnus, Ein Fall von Papilloma conjunctivae. Klin. Mon. Bl. XXV. p. 384. — Magnus, Ein Fall von Blennorrhoea neonatorum mit Betheiligung der Cornea bereits in utero erworben. Klin. Mon. Bl. XXV. p. 389. — Nettleship, Ophthalmia in the Norwood schools. Brit. med. Journ. Nr. 1396. p. 731. — Schmidt-Rimpler, Pemphigus der Conjunctiva. Klin. Mon. Bl. XXV. p. 379. — Schmidt-Rimpler, Tod durch Verblutung aus der Conjunctiva. Ibid. p. 383. — Onodi, A., Zur Lehre von der Conjunctivitis blennorrhoica. C. f. m. W. 1887. 26. März. — v. Reuss, Tuberculose der Conjunctiva. Wiener med. Presse 1887. Nr. 17. — Abernethy, A form of gonorrhoical conjunctivitis not depending upon inoculation. The Chicago Med. Journ. and Exam. 1887. Mai. — Theobald, S., The pathogenesis of pterygium. Amer. Journ. of Oph. 1887. August. — Carbolic acid in Trachoma. British medic. Journ. 1402. pag. 1062. — Duyse, van, et Cruyl, Sarcomes de la conjunctive palpébrale. Annal. d'Ocul. XCVIII. p. 112. — Fick, E., Ueber Mikroorganismen im Conjunctivalsack. Wiesbaden 1887. — Reich, Galvanokaustik bei Conjunctivitis follicularis. — Troitzki, Beitrag zur Frage über das Trachom bei den Truppen. Wjestnik Ophthalm. 1887. p. 353. — Talko, J., Lipo-Chondro-adenoma conjunctivae bulbi. Ibid. p. 360. — Rählmann, E., Ueber den histologischen Bau des trachomatösen Pannus. v. Graefes Archiv. XXXIII. 3. — Schneller, Ueber operative Behandlung des Trachoms. Ibid. XXXIII. 3. p. 113. — Silex, Fall von Violetfärbung des ganzen äusseren Auges. Arch. f. Augenhlkde. XVIII. 2. p. 192. — Thiéry, Paul, Behandlung der Blennorrhoe durch Injectionen von Jodoformöl. Allgem. med. Centralztg. LVI. p. 1078. — Abadie, Traitement des formes graves de la conjunctivite granuleuse. Annal. d'Ocul. XCVIII. p. 178. — Amiet, Caesar, Die Tuberculose der Bindehaut des Auges. In.-Diss. Solothurn 1887. — Korn, Ludwig, Ueber die Verhütung der Augenentzündungen der Neugeborenen. Archiv f. Gynäk. XXXI. 2. — Staderini, Carlo, Ricerche sulla istologia e sulla patogenesi della congiuntivite tracomatosa e sulla cura di questa mediante il sublimate corrosivo. Pavia 1887. — Troitzki, S., Ein seltener Fall von Erkrankung der Bindehaut des Auges. Wjestnik Ophth. 1887. Nr. 6. p. 509.

XII. Cornea.

Pinto, da Gama, J. R., Zur Behandlung des Irisvorfalls bei Hornhautgeschwüren. Klin. Monatsbl. f. A. XXV. S. 1. — Adamiuk, Zur Frage über die Transplantation der Cornea. Klin. Monatsbl. f. A. XXV. S. 51. — Benson, Arthur, H., Fibroma of cornea. Ophth. Rev. 1887. VI. Nr. 63. p. 5. — Behme, J., Ueber die Anwendung der Galvanokaustik bei einem in der Entwickelung begriffenen Staphyloma partiale. In.-Diss. Greifswald 1886. — Bock, E., Zur Kenntniss der bandförmigen Hornhauttrübung. Wien 1887. —

Collins, E. Treacher, Cases of interstitial Keratitis with corneal ulceration. Oph. Hosp. Rep. XI. 3. p. 338 — Hagen-Torn, Formen der syphilitischen Conjunctivitis. Wjestnik Oph. IV. 1. p. 84. — Rachet, Contribution à l'étude de la tuberculose primitive de la cornée. Thèse de Paris. 1887. — Franke, E., Die Galvanokaustik in der Augenheilkunde. Deutsche med. Wochenschr. 1886. Nr. 16. — Franond, Du traitement par le feu de certaines affections de la cornée. Thèse de Paris 1887. — Guiot, Du Kératocone et de son traitement par la cautérisation ignée périphérique de la cornée. Thèse de Paris. 1887. — Maufrais, Sur quelques emplois du fer rouge en oculiste. Thèse de Paris 1887. — Petresco, Du Kératocone et de son traitement par les miotiques et la compression. Thèse de Paris. 1887. — Williams, Transplantation of the cornea of a rabbit to the human eye. — The galvano-cautery in sloughing ulcers of the cornea. Violent blepharospasm complicated with spasms of the muscles of the mouth and neck. St. Louis med. and surg. Journ. LI. Nr. 6. — Ayres, S. C., Keratitis bullosa. Amer. Journ. of Oph. IV. Nr. 3. p. 64. — Dehenne, Traitement d'ulcère serpigneux de la cornée. Rev. d'Oph. 1887. Nr. 4. p. 205. — Trousseau, Sur l'étiologie de la Kératite interstitielle. Soc. franç. d'Oph. 1887. — Gillet de Grandmont, Kératite trabéculaire. Soc. franç. d'Oph. 1887. Rec. d'Oph. Nr. 6 p. 323. — Galezowski, Des hémorrhagies de la cornée et de leur diagnostic differentiel. Rec. d'Oph. 1887. No. 4 p. 201. — Neese, E., Ueber das Verhalten des Epithels bei der Heilung von Linear- und Lanzenmesserwunden in der Hornhaut. v. Graefe's Arch. XXXIII. 1. — Pincus, O., Beitrag zur Lehre vom Staphyloma corneae congenitum. In.-Diss. Königsberg 1887. — Gallenga, C., Contribuzione allo studio della cheratiti superficiali infettiva. Giorn. della R. Accad. di Medic. 1887. No. 3 u. 4. — Schäfer, H., Ueber einige neuere Behandlungsmethoden destructiver Hornhautprozesse. Deutsche med. Wochenschr. 1887. No. 22. — Shaw Bowen, W., Langes Verweilen eines Kupfersplitters in der Cornea ohne Reizerscheinungen. Arch. f. Augenheilkde. XVII. p. 406. — Cant, W. J., On the treatment of conical cornea by the actual cautery. Brit. med. Journ. Nr. 1384. p. 174. — Rampoldi, R., Ein beachtenswerther Fall von transitorischem Hornhautinfiltrat. Klin. Mon.-Bl. XXV. S. 270; Annal. di Ottalm. XVI. 2—3. — Roeder, W., Auswachsen des Cornealepithels. Klin. Monatsbl. XXV. S. 279. — Brunschwig, Hypopyon et carie dentaire. Rec. d'Oph. No. 7. p. 412. — Hotz, F. C., Hypopyon keratitis treated by frequent irrigations with sublimate. Amer. Journ. of Oph. IV. 6 p. 164. — Rampoldi, R., Contribuzione alla genesi ed etiologia delle ectasie pellucide della cornea Annal. di Ottalm. XVI. 2—3. — Schmitz, Georg, Ueber Fremdkörper in Horn- und Lederhaut und deren Behandlung. Klin. Monatsbl. XXV. S. 303. — Trousseau, Etiologie de la Kératite interstitielle. Bull. de la clin. oph. V. 2 p. 82. — Abadie, Nouveau traitement du Kératocone. Arch. d'Oph. VII. 3. p. 201. — Hoffmann, F. W., Studien über Hornhautentzündungen. Fortschr. d. Med. 1887. Nr. 18. — Smith, The treatment of abscesses and ulcerations of the cornea with Jequirity. Ninth intern. med. Congr. at Washington. 1887. — Thompson, J. H., Three interesting cases, with remarks demonstrating the practical applicability of the theories of bacteriology. — Williams, Diagnosis and treatment of Keratitis. St. Louis med. and surg. Journ. LIII. Nr. 3. p. 174. — Durruty, De l'herpes oculaire. Rec. d'Oph. No. 9. p. 516, No. 10. p. 608. — Sédan, Contribution à l'étude de la Kératite interstitielle. Rec. d'Oph. No. 9. p. 528. — Raynaut, M., Du cautère actuel dans le traitement des ulcères graves de la cornée. Rec. des actes du Comité méd. des Bouches-du-

Rhône. XXV. 2—3. — Lowell, Treatment of conical cornea. Ophth. Soc. of the Unit. Kingd. 1887. Jan. 27. — Gunn, M., Calcareous film of cornea. Ibid. — Meyer, Ein Fall von Keratitis parenchymatosa mit Sectionsbefund. In.-Diss. Göttingen 1887. — Berlin, E., Anatomischer Befund bei sclerosirendem Hornhautinfiltrat. v. Graefe's Arch. f. O. XXXIII. 3. — Bernheimer, St., Angeborenes totales Hornhautstaphylom mit Dermoidbildung. Arch. f. Augenh. XVIII. 2. p. 171. — Bock, E., Zur Kenntnis der bandförmigen Hornhauttrübung. Wien 1887. — Williams, G., Injection for parenchymatous Keratitis. St. Louis medic. and surg. Journal. XIII. Nr. 5. — Cowell, George, Three patients showing the results of operations for concical cornea. Trans. of the Oph. Soc. 1886/87. VII. p. 108. — Jays, M. L., Note sur la tension de la cornée. Archiv. d'Oph. VII. 5. p. 403. — Mules, P. H., Cases of corneal ulceration. Trans. of the oph. Soc. 1886/87. VII. p. 143. — Nettleship, E., Tumour of cornea of ten months duration; probably gummatous. Ibid. p. 136. — Schöler, Beitrag zu den xerotischen Hornhautleiden unter Aufführung einer neuen, bisher von mir nicht beobachteten Form dieses Leidens nach vorausgegangener Entziehungskur. Berliner klin. Wochenschr. 1887. Mr. 52. — Swiaginzew, Keratitis superficialis avasculosa sive phlyctaemulosa in Form einer Epidemie und als Ursache des Trachoms. Wjestnik Ophth. 1887. Nr. 6. p. 498. — Watson, Sp., Peculiar nebulous condition of cornea. Trans. of the Oph. Soc. 1886/87. VII. p. 136.

XIII. Vordere Kammer.

Bettman, Boerne, Recurrent haemorrhage into the anterior chamber. Journ. of the Amer. med. Association.

XIV. Sclera.

Heyder, C., Zwei Fälle von epibulbärem Carcinom. Archiv f. Augenhlkde. XVII. 3. p. 294. — Paget, Stephen, Congenital pigmentation of the sclerotic. Brit. med. Journ. Nr. 1385. p. 120. — Raynaut, M., Corps étrangers du globe oculaire. Rec. des actes du comité méd. des bouches-du-Rhône. 1886/87. Tome XXV.

XV. Iris.

Mannhardt, J., Einseitige Mydriasis. Klin. Monatsbl. XXV. p. 81. — Mengin, Note sur un cas d'iridotomie. Rec. d'Opht. 1887. Nr. 1. p. 7. — Chase, J., Cyst of the iris. Amer. Journ. of Opht. IV. 1. p. 36. — Deutschmann, Impftuberkulose der Kanincheniris von ungewöhnlichem Verlauf. Zeitschr. f. vergl. Augenhlkde. V. 1. p. 56. — Klein, S., Zur Lehre von der optischen Pupillenbildung. Centralbl. f. d. ges. Heilkunde. 1887. — Rampoldi, Sur une nouvelle cause de Mydriase. Rec. d'Oph. 1887. Nr. 3. p. 147. — Rumschewitsch, Ein Fall von doppelter Pupille. Wjestnik Ophth. IV. 2. p. 131. — Schirmer, Iritis bei Diabetes. Klin. Monatsbl. XXV. p. 172. — Werner, L., Two cases of iridodialysis followed by unusual results. Oph. Rev. VI. No. 66. p. 103. — Caudron, Une famille d'anirides. Rev. génér. d'Oph. VI. 1. p. 15. Schweigger, C., Vordere Synechie ohne Perforation der Hornhaut. Arch. f. Aug. XVII. 3. p. 403. — Keyser, Operative treatment of synechia posterior. Ninth internat. med. Congr. at Washington. 1887. — Reuling, G., Cyst of Iris destroyed with the Galvanocautery. Arch. of Ophth. XV. 2. — Mules, Pseudo-sarcoma of iris. Ophth. Soc. of the Unit. Kingd. 1887. Jan. 27. — Berry, G. A., Cases of acute cerebral disease with ocular symptoms. Ibid. —

Gunn, Pupillary contraction in lateral movement. Ophth. Soc. Unit. Kingd. 1887. March. 10. — Fuchs, Melanosarcom der Iris. Münchener med. Wochenschr. 1887. Nr. 46. S. 409. — Schoeler, Zur Iridotomia extraocularis. Berliner klin. Wochenschr. 1887. Nr. 44. — Gelpke, Th., Traumatisches Colobom des Pigmentepithels der Iris. v. Graefe's Arch. XXIII. 3. — Alt, A., A case of un-pigmented sarcoma of the ciliary body and iris. Amer. Journ. of Ophth. 1887. Nr. 11. p. 316. — Jessop, Atrophy of iris; intrauterine inflammation. Trans. of the Oph. Soc. 1886/87. VII. p. 146. — Lawford, J. B., Case of coredialysis, with complete anteversion of the detached portion of the iris. Ibid. p. 147. — Mules, T. H., Solitary gummatous tumour of iris. Ibid. p. 148.

XVI. Chorioidea.

Chibret, Note sur un traitement simple de la panophtalmie. Arch. d'Oph. VI. 6. p. 546. — Armaignac, H., Choroidite aréolaire monoculaire terminée par le rétablissement à peu près complet de la vision mais avec persistance de l'aspect primitif du fond de l'oeil. Rev. clin. d'Oph. 1887. No. 3. p. 49. — Boucheron, Cyclitis minima rhumatismale ou goutteuse. Soc. franç. d'Oph. 1887. — Gayet, Sur une panophtalmie infectieuse, d'origine microbienne; son analogie avec l'ostéomyélite infectieuse. Arch. d'Oph. VII. 2. p. 161. — de Grandmont, Gilet. Sarcome de choroide; Ossification totale de la choroide. Rec. d'Oph. 1887. Nr. 4. p. 220. — Lebeder, Ein Fall von Cystoidcolobom des Augapfels. Wjestnik Oph. IV. 3. p. 241. — Goldzieher, W., Ueber die Hutchinson'sche Veränderung des Augenhindergrundes. Wiener med. Wochenschr. 1887. Nr. 26. — Bayer, Kleinzelliges Sarkom des Bulbus, Caries der Knochen der Schädelbasis. Zeitschr. f. vergl. Augenhlkde. V. 1. S. 77. — Despagnet, De l'irido-choroidite suppurative dans le leucome adhérent de la cornée. Rec. d'Oph. No. 8. p. 449; No. 9. p. 540; No. 10. p. 600. — Goldzieher, Ueber ein primäres Sarkom des Ciliarkörpers. Wiener med. Wochenschr. Nr. 31 u. 32. — Parisotti, Des ossifications dans l'oeil. Rec. d'Oph. No. 8. p. 462. — Lawford, J. B., Cases of intra-ocular sarcoma. Oph. Hosp. Rep. XI. 4. p. 400. — Duyse, van, Un troisième cas de colobome maculaire. Annal. d'Ocul. XCVIII. p. 108. — Critchett, A., and Juler, Case of punctate appearance of the fundus of each eye and vitreous oparities of the left eye. Trans. of the oph. Soc. 1886/87. III. p. 184. — Critchett, A., and Juler, Case of general choroiditis affecting the greater portion of the whole fundus of the right eye. Ibid. p. 184. — Hartley, R. N., Enormous thickening of Choroid, ciliary body, and base of iris in each eye. Ibid. p. 185. — Higgens, G., Haemorrhage in vitreous with peculiar deposit behind retina. Ibid. p. 174. — Maschke, M., Ein Beitrag zur Lehre der Aderhautsarcome. In.-Diss 1887. Königsberg i/P. — Silcock, Qu., Choroidal haemorrhage at posterior pole of left eye. Trans of the oph. Soc. 1886/87. VII. p. 176.

XVII. Sympathische Ophthalmie.

Cornwall, F., A case of sympathetic ophthalmia thirtyfive years after the injury: Recovery by enucleation. Amer. Journ. of Oph. IV. 1. p. 11. — Gunn, M., On sympathetic inflammation of the eyeball. Oph. Hosp. Rep. XI. 3. p. 273. — Ayres, L. C. and Alt, A., A case of sympathetic neuroretinitis; anatomical examination of the enucleated eye. Amer. Journ. of Oph. IV. 2. p. 29. — Minor, J. L., Sympathetic eye trouble. New-York med. Journ. 1887.

Nr. 12. p. 321. — Williams, Excision of the optic nerve at a substitute for enucleation. St. Louis med. and surg. Journ. LII. 3. p. 170. — Culbertson, H., Report of a case of Irido-Choroiditis with sympathetic irritation of the fellow eye. Amer. Journ. of Oph. IV. 4. p. 85. — Gifford, Further Contribution to sympathetic ophthalmia. Ninth internat. med. Congr. at Washington 1887. — Cross, F. R., Sympathetic ophthalmitis occurring after evisceration. Trans. of the Oph. Soc. 1886/87. VII. p. 149.

XVIII. Glaskörper.

Magnus, Ein Fall von Sichtbarsein der Canalis Cloqueti. Klin. Monatsblätter. XXV. S. 204. — Panas, Mouches volantes. C. f. A. 192. Progrès méd. 1887. No. 22. — Carter, B., Large haemorrhage in vitreous, subsequent absorption, with restoration of good vision. Trans. of the Ophth. Soc. 1886/87. VII. p. 227. — Rockliffe, W. C., Fibrous growth in vitreus. Ibid. p. 225. — Rockliffe, W. C., New formation in the vitreous. Ibid. p. 226.

XIX. Glaucom.

Armaignac, H., Glaucome aigu à répétition guéri chaque fois par les instillations d'ésérine et de cocaïne. Rev. clin. d'ocul. VIII. 1. p. 1. — Culbertson, H., A case of glaucoma illustrated with microphotographs. American Journ. of Ophth. IV. 1. p. 1. — Sackmann, E., Zwei Fälle von Glaucoma simplex. In.-Diss. Greifswald 1886. — Rheindorf, Ueber Glaucom. Klin. Monatsbl. XXV. S. 148. — Vacher, Sclérotomie equatoriale dans le glaucome. Soc. franç. d'Opht. 1887. — Motais, Traitement du glaucôme par la création d'une fistule conjonctivale. Soc. franç. d'Opht. 1887. — Lange, O., Zwei Fälle von primärem Glaucom bei jugendlichen Individuen nebst Bemerkungen zur Glaucomlehre im Allgemeinen. v. Graefe's Arch. für Ophth. XXXIII. 1. S. 79. — Schön, W., Die Accommodations-Ueberanstrengung und deren Folgen. Aetiologie des Glaucoms und des Alters-Cataract. v. Graefe's Arch. f. Ophth. XXXIII. 1. S. 195. — Wecker, L. de, Das Glaucom, ein Symptom. Arch. f. Ophth. XXXIII. 1. S. 250. — Mendoza, Suarez de, Sclérotomie et iridectomie secondaires dans la récidive du glaucome opéré. Rec. d'Oph. 1887. No. 6. p. 348. — Sachs, Ueber Scotome bei glaucomatösen Sehnervenleiden. Centralbl. f. pr. A. 1887. S. 161. — Smith, Priestley, On the shallow anterior chamber of pimary glaucoma. Oph. Rev. VI. 69. p. 185. — Leber, Th., Zur Geschichte der Glaucom-Iridectomic. v. Graefe's Arch. f. Ophth. XXXIII. 2. S. 244. — Stölting, Glaucom nach Linearextraction. v. Graefe's Arch. f. Ophth. XXXIII. 2. S. 177. — Mellinger, Zwei Fälle von Iridectomie bei Hydrophthalmus congenitus mit gutem Verlauf. Klin. Mon.-Bl. XXV. S. 345. — Emrys-Jones, Persistent haemorrhage in the anterior chamber after iridectomy for chronic glaucoma. Oph. Soc. of the Unit. Kingd. 1887. — Walker, G. E., Glaucoma treated by convex lenses. Trans. of the Oph. Soc. 1886/7. VII. p. 161. — Watson, Spenser, Sequel of a case of retinal haemorrhage with subsequent acute eyeball tension; R. eyeball enucleated. Ibd. p. 160.

XX. Netzhaut und Sehnerv.

Gooley, Thomas, Double optic neuritis and Ménières disease. New York med. Journ. XLV. No. 2. p. 31. — Friedenwald, A., A case of optic neuritis with brain symptoms. Recovery with remarks. New York med. Journ. XLV. Nr. 6. p. 147. — Szili, Zur Morphographie der Papilla nervi optici. Centralbl. f. pr. A. 1887. — Knies, M., Umschriebenes Netzhautödem, eine Netzhaut-

ablösung vertauschend. Klin. Mon.-Bl. XXV. S. 107. — Abadie, Pseudo-atrophie de la papille. Rec. d'Ophth. 1887. No. 3. p. 174. — Caspar, L., Ueber das Colobom des Sehnerven. In.-Diss. Bonn 1887. — Tillaux, Tumeur primitive du nerf optique. Rec. d'Oph. 1887. No. 2. p. 65. — Trousseau, Pseudo-atrophie de la papille. Bull. de la clin. nat. oph. V. 1. p. 41. — Darrier, A., Quelques observations de rétinite pigmentaire avec anomalies intéressantes. Arch. d'Opht. 1887. VII. 2. p. 170. — Coppez, Traitement du décollement de la rétine par l'iridectomie. Soc. franç. d'Opht. 1887. — Poncet, Décollement de la rétine. Ibid. — Webster, F., A case of complete detachment of the retina with oedema and formation of serous cysts. New York med Journ. XLV. Nr. 20 p. 544. — Williams, New treatment for retinal detachment. St. Louis med. and surg. Journ. Nr. 6. p. 357. — Grolmann, W. v., Beitrag zur Kenntniss der Netzhautgliome. v. Graefe's Arch. f. Ophth. XXXIII. 2. p. 47. — Michel, J., Ueber Sehnervendegeneration und Sehnervenkreuzung. Festschr. d. med. Fac. d. Univ. Würzburg z. Feier d. 70. Geburtstages von Kölliker. 1887. — Wagenmann, A., Ein Fall von doppelseitiger metastatischer Ophthalmie im Puerperium durch multiple Streptokokken-Embolie. v. Graefe's Arch. f. Ophth. XXXIII. 2. S. 147. — Ulrich, R., Ueber Netzhautblutungen bei Anämie, sowie über das Verhalten des intraocularen Druckes bei Blutverlusten, bei Chinin- und Chloralvergiftungen. v. Graefe's Arch. f. Ophth. XXXIII. 2. S. 1. — Galezowski, The curability of detachment of the retina. Ninth internat. oph. Congr. at Washington 1887. — Guaita, L., L'eserina contra il distacco della retina. Boll. della soc. tra i cult. di scienze mediche V. Nr. 7. — Ole Bull, Pathological changes in retinal vessels. Ninth internat. med. Congr. at Washington 1887. — Sachs, Theodor, Anatomisch klinischer Beitrag zur Kenntniss des Centralscotoms bei Sehnervenleiden. Arch. f. Augenhlkde. XVIII. 1. S. 21. — Sinclair, A case of retinal glioma on both sides. Ninth internat. med. Congr. at Washington. 1887. — Magnus, Zur weiteren Kenntniss der angeborenen, hofartigen, weissgrauen Trübung um die Netzhautgrube. Klin. Mon.-Bl. XXV. S. 391. — Webster, D., A case of complete detachement of the retina with oedema and formation of serous cysts. New York med. Journ. 1887. May 14. — Hirschberg, J., Ueber selbstständige Sehnervenentzündung. Centralbl. f. pr. A. 1887. S. 321. — Hosch, Die Behandlung der Netzhautablösung durch den Druckverband. Centralbl. f. pr. A. 1887. S. 351. — Jessop, W. H., Retinal haemorrhage. Oph. Soc. of the Unit. Kingd. 1887. Jan. 27. — Lang, W., Detachment of Retina. Ibid. — Habershon, Herbert, Hereditary optic atrophy specimens. Brit. Med. Journ. No. 1400. — Nordenson, Erich, Die Netzhautablösung. Wiesbaden. 1887. — Magnus, Ein Fall von doppelseitigem Mikrophthalmus mit Coloboma nervi optici auf dem rechten Auge. Klin. Mon.-Bl. XXV. S. 485. — Schulz und Strübing, Doppelseitige Netzhautablösung beim Hunde mit künstlicher Melliturie. Zeitschr. f. vergl. Augenhlk. V. 2. S. 162. — Brailey, W. A., Sarcoma growing from the dural sheath of the optic nerve. Trans. of the oph. Soc. 1888. VII. p. 120. — Brailey, W. A., Successively occuring isolated spots of choroido-retinitis in the yellow spot region. Ibid. p. 277. — Frost, A., Retinitis pigmentosa with deposit of pigment on anterior surface of lens. Ibid. p. 171. — Frost, A., Abnormal course of a branche of the arteria centralis retinae. Ibid. p. 175. — Jackman, W. Th., Guaita, on eserine in the treatment of detachement of the retina. London med. Rec. Nr. 149. p. 488. — Jacobson, Casuistische Beiträge zur angeborenen Sehnervenatrophie. Centralbl. f. pr. A. 1887. p. 362. — Lang, W., Subretinal

change in the yellow-spot region. Trans. of the oph. Soc. 1886/7. VII. p. 173. Lang, W., Post-neuritis atrophy with good vision. Ibid. p. 102. — Wolfheim, Paul, Ueber die eigentlichen Sehnervengeschwülste. In.-Diss. Königsberg. 1887.

XXI. Linse.

v. Stein, Staar durch Töne erzeugt: Centralbl. f. pr. A. 1887. — Ayres, S. C., After treatment of cataract operations. Amer. Journ. of Ophth. IV. 1. p. 13. — Baker, A. R., A further report of extractions of senile cataracts. Ibid. p. 21. — Chodin, A., Ueber die Ausspülungen der vorderen Kammer bei Cataractoperationen. Wjestnik Oph. IV. 1. S. 21. — Collins, E. Treacher, Statistics of cataract operations before and since the introduction of cocaine. Oph. Hosp. Rep. XI. 3. p. 338. — Gandelément, Indications des lavages intraoculaires aprés l'extraction de la cataracte. Annal. d'Ocul. XCVII. p. 73. — Knapp, H., Report on a ninth and tenth series of one hundred consecutive cases of cataract extraction performed according to v. Graefe's method. New York med. Journ. XLV. Nr. 8. p. 204. — Lawford, J. B., On cases of dislocation of the crystalline lens. Ophth. Hosp. Rep. XI. 3. p. 219. — Rampoldi, E ancora indicata in qualche caso la depressione della cataratta? Annal. di Ottalm. XV. p. 423. — Kazaurow, F., Ueber die Cataractextractionen nach der vereinfachten Methode. Wjestnik Oph. IV. 1. — Ewetzki, Ueber Albuminurie und Cataract. Ibid. Nr. 1. und Nr. 2. p. 97. — Berlin, Beobachtungen über Staar und Staaroperationen bei Thieren. Zeitschr. f. vergl. Augenhlk. V. 1. p. 59. — Beverini, De l'enclavement de l'iris de la crystalloïde après l'opération de la cataracte par l'extraction linéaire combinée à l'iridectomie. Thèse de Paris 1887. — Borthen, Lyder, Cataract-Extraction med tre Instrumentes. — Chisolm, J., The new treatment of cataract patients. Maryland med. Journ. 1887. March 19. — Kazaurow, J., Die Cataractextraction nach der vereinfachten Methode. Wjestnik Ophth. IV. 2. S. 111. — Purtscher, O., Neue Beiträge zur Frage der Erythropsie. Arch. f. Augenheilk. XVII. p. 260. — Dor, De la production artificielle de la cataracte par la naphtalıne. Rev. génér. d'oph. VI. 1. p. 1. — Fontan, Sur la cataracte pointilleé post-typhoidique. Rec. d'Oph. 1887. Nr. 4. p. 195. — de Wecker, Extraction de la capsule antérieure dans l'opération de la cataracte. Soc. franç. d'Opht. 1887. — Rohmer, Maturation artificielle de la cataracte. Ibid. — Galezowski, Opération de la cataracte. Ibid. Rec. d'Opht. Nr. 5. p. 257. Nr. 6. p. 351. Nr. 7. p. 403. Nr. 8. p. 472. — Vacher, Du lavage de la chambre antérieure. Ibid. — Gayet, Asepsie oculaire. Ibid. — Mandelstamm, L., Ein Fall von beiderseitiger spontaner Linsenluxation. St. Petersburger med. Wochenschr. 1887. Nr. 16. — Meyer, Paul, Ueber spontane Aufsaugung der Cataracta senilis. v. Graefe's Arch. für Ophth. XXXIII. 1. S. 159. — Schirmer, Otto, Experimentelle Studie über reine Linsencontusionen. In.-Diss. Greifswald. 1887. — Schlösser, Karl, Experimentelle Studie über traumatische Cataract. München. 1887. — Kubli, Vier Fälle von Erythropsie. Wjestnik Ophth. IV. 3. p. 239. — Mendoza, S., Sur la succès immédiat et le succès tardif dans l'opération de la cataracte. Rec. d'Oph. No. 5. p. 282. — Peignon, A., De l'extraction de la capsule antérieure dans l'opération de la cataracte. Paris 1887. — Randolph, Ein Beitrag zur Nachbehandlung von Cataract-Patienten. Centralbl. f. pr. A. 1887. — Silex, P., Bericht über 122 Extractionen von Altersstaar mit Eröffnung der Linsenkapsel durch die Kapselpincette. Arch. für Augenheilk. XVII. S. 416. — Smith,

Frank Trester, Cataract operation in New York. Amer. Journ. of Ophth. IV. 4. p. 92. — Williams, The latest phases of cataract extraction. St. Louis med. and surg. Journ. 1887. No. 6. p. 358. — Williams, The grand effect of cocaïne in cataract operations. Ibid. p. 359. — Zancarol-Terson, Du lavage de la chambre antérieure après l'opération de la cataracte. Ann. d'Ocul. XCVII. p. 302. — Boé, Recherches experimentales pour servir à l'étude de la cataracte traumatique. Arch. d'Oph. VII. 3. p. 193. — Chisolm, J., The revolution in the aftertreatment of cataract operations. Amer. Journ. of Oph. IV. 6. p. 153. — Dobrowolsky, W., Ueber die Ursachen der Erythropsie. v. Graefe's Arch. f. Ophth. XXXIII. 2. S. 213. — Kipp, Ch., A case of spontaneous absorption of a senile cataract without injury to the capsule of the lens. Amer. Journ. of Oph. IV. 6. p. 157. — Montagnon, M. P., Luxation rare du cristallin. Arch. d'Oph. VII. 3. p. 204. — Rampoldi, R., Sulla natura infettiva della panottalmite che talora consegue alla estrazione della cataratta. Annal. di Ottalm. XV. 5—6. — Zehender, W., Cataract-Extraction. Tod in Folge von Echinococcus der Milz. Klin. Mon.-Bl. XXV. S. 315. — Beselin, O., Ein Fall von extrahirtem und mikroskopisch untersuchtem Schichtstaar eines Erwachsenen. Arch. f. Augenh. XVIII. 1. S. 71. — Bull, Stedman, Report of thirty-six cases of simple extraction of cataract without Iridectomy. New York med. Journ. XLVI. No. 11. p. 293. — Manolescu, N., Cataract-Extraction without as compared with extraction with iridectomy. Ninth internat. med. Congr. at Washington 1887. — Mooren, A., The simplest method of cataract extraction. Ninth intern. med. Congr. at Washington 1887. — Hess, C., De la cataracte naphtalinique. Rev. génér. d'Oph. VI. 9. p. 385. — Jacobson, J., Ueber Cataractextractionen. Deutsche Med.-Zeitung VIII. No. 78. — Magnus, H., Ueber den Einfluss des Naphthalins auf das Sehorgan. Therap. Monatsh. 1887. No. 10. — Schoeler, Zur Staaroperation. Berliner klin. Wochenschr. 1887. No. 38. — Abadie, Ch., Des procédés actuels d'extraction de la cataracte. Progrès méd. 1887. 26. März. — Moeller, Casuistische Mittheilungen über das Vorkommen und die operative Behandlung des grauen Staares. Zeitschr. für vergleich. Augenheilkde. — Critchett, A., Dislocation of the lens. Brit. med. Journ. 1887. Jan. p. 102. — Baas, Ueber Staarmyopie. Klin. Mon.-Bl. XXV. S. 453. — Classen, A., Ueber eine eigenthümliche Methode der Cataractextraction. Münchener med. Wochenschr. 1887. No. 46. S. 903. — Mannhardt, Zur senilen Myopie. Klin. Mon.-Bl. XXV. S. 450. — Schweigger, Zur Staaroperation. Berliner klin. Wochenschr. 1887. No. 34. — Berlin, Beobachtungen über Staar- und Staaroperationen bei Thieren. Zeitschr. f. vergl. Augenheilk. V. 2. p. 127. — Bettmann, Börne, Artificial ripening of cataracts. Journ. of the Amer. med. Assoc. IX. 23. p. 716. — Rheindorf, J., Zur Staaroperation. Arch. f. Augenheilk. XVIII. S. 180. — Schweigger, Zur Cataractoperation. Deutsche Med.-Zeitung 1887. No. 94. — Schweigger, Die Rückkehr zum Lappenschnitt. Arch. f. Augenheilk. XVIII. S. 143. — Williams, The invention of cataract operation. St. Louis med. and surg. Journ. LIII. No. 5. — Bogaiewzki, A., Kurzer Bericht über 173 Staaroperationen im Landkrankenhause zu Krementschug. Wjestnik Oph. 1887. IV. 6. S. 541. — Jessop, Walter, Lamellar cataract. Oph. Soc. of the Unit. Kingd. 1886/7. VII. p. 171. — McKeown, D., Intracapsular injection in the extraction of cataract. Brit. med. Journ. Nr. 1412. p. 1589. — Nieden, Cataractbildung bei teleangiectatischer Ausdehnung der Capillaren der ganzen Gesichtshaut. Centralbl. f. pr. A. 1887. S. 353.

XXII. Refraction und Accommodation.

Pflüger, E., Kurzsichtigkeit und Erziehung. Wiesbaden 1887. — Berlin, R., Ueber ablenkenden Linsenastigmatismus und seinen Einfluss auf das Empfinden von Bewegung. Zeitschr. f. vergl. Augenheilk. V. — Martin, G., Etudes sur les contractions astigmatiques du muscle ciliaire. Annal. d'Ocul. XCVII. p. 5. p. 141. p. 277. — Javal, De l'astigmatisme. Soc. franç. d'Opht. 1887. — Boucheron, Sur la notation horaire de l'astigmatisme. Ibid. — Parent, Notation de l'astigmatisme. Ibid. — Landolt, Notation de l'astigmatisme. Ibid. — Galezowski, Etiologie et therapeutique de la myopie. Ibid. — Mannhardt, Senile Myopie. Klin. Mon.-Bl. XXV. p. 217. — Martin, G., Croissants de la papille et contractions astigmatiques. Annal. d'Ocul. XCVII. p. 166. — Burnett-Swan, M., Theoretical and practical treatise on Astigmatisme. St. Louis 1887. — Petersen, Ueber Hornhautflecke als Ursache der Myopie und Anisometropie. In.-Diss. Kiel 1887. — Süsmann, L., Ueber die Untersuchung der Sehschärfe der Schüler des Gymnasiums zu Irkutsk und Tagesbeleuchtung seiner Klassen. Wjestnik Opht. IV. 3. S. 334. — Cohn, H., Die ärztliche Ueberwachung der Schüler zur Verhütung der Verbreitung der Kurzsichtigkeit. Ref. d. VI. internat. hyg. Congr. zu Wien. Wien 1887. — Heyl, Anomalities of the visual axis. Ninth internat. med. Congr. at Washington 1887. — Imbert, A., De l'une des causes des amétropies stationaire. Annal. d'Ocul. XCVIII. p. 35. — Jackson, The designation of prisms by the minimum deviation instead of by the refraction angle. Ninth internat. med. Congr. at Washington 1887. — Stilling, J., Untersuchungen über die Entstehung der Kurzsichtigkeit. Wiesbaden 1887. — Tiffany, Ametropia. Ninth internat. med. Congr. at Washington 1887. — Veszely, Karl, Konstantin, Zur Genese der Myopie. Wiener med. Wochensch. 1887. No. 35. S. 1150. — Adler, H., Die durch Ueberbürdung hervorgerufenen Augenerkrankungen der Mittelschulen. Wiener med. Presse No. 34—38. — Javal, Myopie oculaire. Comm. faite à l'Académie de Méd. 1887. 4. Oct. — Sous, G., Vision binoculaire et refraction. Rev. clin. d'Ocul. 1887. No. 10. — Donders, Die Anomalien der Refraction und Accommodation des Auges. 2. Abdruck. Wien 1888. — Straub, Ueber die Dehnung des hinteren Bulbustheiles bei Myopie. von Graefe's Arch. f. Ophth. XXXIII. 3. S. 75.

XXIII. Amblyopien.

Mellinger, Carl, Ein Fall von Amblyopie nach Chininintoxicatin. Klin. Mon.-Bl. XXV. S. 57. — Armaignac, H., Amblyopie nicotinique rapidement guérie par la suppression du tabac et les injections hypodermiques de strychnine. Rev. clin. d'Ocul. 1887. Nr. 3. p. 55. — Telniktin, Ein Fall von erfolgreicher Anwendung der Metallotherapie bei Amblyopia hysterica. Wjestnik Oph. IV. 2. S. 130. — Chisolm, J., A interesting case of tobacco amblyopia in a lady. Amer. Journ. of Oph. 1887. IV. 3. p. 68. — Kubli, Th., Zur Lehre von der epidemischen Hemeralopie. Arch. f. Aug. XVII. S. 409. — Treitel, Ueber das Wesen der Lichtsinnstörung. v. Graefe's Arch. f. Ophth. XXXIII. 1. S. 31. — Wilhelmi, A., Ein Fall von monoculärer Triplopie. Klin. Mon.-Bl. XXV. S. 277. — William, A. D., Treatment of tobacco and whisky amblyopia. St. Louis med. and surg. Journ. LIII. No. 3. p. 174. — Featherstonhough, Th., Hemeralopia without appreciable lesion. Amer. Journ. of Oph. IV. 9. p. 241. — Lavigerie, Dubois, des Accidents oculaires produits par l'inhalation du sulfure de carbone. Rec. d'Oph. No. 9. p. 535. Nettleship, E., On some of the forms of congenital and infantile amblyopia.

Oph. Hosp. Rep. XI. 4. p. 353. — Berry, G. O., Toxic amblyopia. Trans. of the Oph. Soc. 1886/7. VII. p. 91. — Browne, E., A case of quinine-amaurosis with remarks. Ibid. p. 193. — Eales, H., Toxic amblyopia. Ibid. p. 54. — Edmunds, W. and Lawford, J. B., Toxic amblyopia. Ibid. p. 76. — Frost, A., Toxic amblyopia. Ibid. p. 78. — Griffith, Hill, Toxic amblyopia. Ibid. p. 81. — Gunn, M., Toxic amblyopia. Ibid. p. 67. — Hutchinson, J., jun., Toxic amblyopia. Ibid. p. 61. — Little, D., Toxic amblyopia. Ibid. p. 73. — Morton, Stanford, Toxic amblyopia. Ibid. p. 71. Nettleship, E., Toxic amblyopia. Ibid. p. 36. — Nettleship, E., Severe quinine amblyopia; almost perfect recovery, but colour fields remaining contracted. Ibid. p. 220. — Nettleship, E., Cases of permanent partial nightblindness, with unusual ophthalmoscopic changes. Ibid. p. 301. — Shears, Ch., Toxic amblyopia. Ibid. p. 176.

XXIV. Verletzungen und Parasiten.

Rolland, Hemorrhagie traumatique dans le globe de l'oeil, ophtalmotomie post. de Galezowski; guérison. Progrès méd. XV. Nr. 1. — Armaignac, H., Epine ayant séjourné pendant trente-deux ans dans l'épaisseur de la sclérotique. Rev. clin. d'ocul. 1887. Nr. 3. p. 53. — Berger, E., Vier seltene Fälle von Verletzung des Auges und seiner Umgebung. Arch. f. Augenheilk. XVII. S. 287. — Britto, Victor de, Note sur un cas de blessure de l'oeil, avec section complète du droit intérieure. Arch. d'Oph. VII. 1. p. 83. — Hutchinson, J., jun., The pupil symptoms met with after injuries in the head. Oph. Rev. VI. 66. p. 97. No. 67. p. 125. — Licharewski, Zur Casuistik der künstlichen Verletzungen des Auges. Wjestnik Oph. IV. 2. S. 126. — Caudron, Corps étranger de l'oeil, épine noire enchassée dans la cornée. Rev. génér. d'Opht. 1887. VI. 1. p. 15. — Franke, F., Nachtrag zur Casuistik der Risse der Sphincter iridis. v. Graefe's Arch. f. Ophth. XXXIII. 1. S. 245. — Debierre, Corps étrangers de l'oeil expulsé spontanément. Soc. franç. d'Opht. 1887. — Parisotti, Sur un cas de rupture traumatique de la choroide. Rec. d'Oph. 1887. No. 4. p. 210. — Alt, A., Severe injuries of the eye-ball. Amer. Journ. of Oph. IV. 5. p. 123. — Bournouville, Extraction eines Zündhutsplitters. Centralbl. f. pr. A. 1887. — Capron, E. P., Ein Fall von Erblindung nach Fractur der Schädelbasis. Arch. f. Augenheilk. XVII. S. 407. — Hutchinson, J., jun., The pupil symptoms met with after injuries to the head. Oph. Rev. VI. No. 68. p. 153. — Minor, J. L., Zwei Fälle von Beseitigung eines Stahlsplitters aus dem Auge durch den Magneten. Arch. f. Augenheilk. XVII. 4. S. 401. — Pfalz, G., Beiträge zur Casuistik der Verletzungen. Klin. Mon.-Bl. XXV. S. 233. — Pfalz, G., Sphinterrisse und Myopie infolge eines Steinwurfes. Ibid. S. 233. — Pfalz, G., Luftblase im Glaskörper, Perforation der Linse ohne Cataractbildung bei Verletzung durch einen Eisensplitter. Ibid. S. 239. — Sachs, E., Extraction eines Eisensplitters aus dem Glaskörper mittelst des Electromagneten. Klin. Monatsbl. XXV. S. 281. — Debierre, Expulsion spontanée d'un corps étranger ayant séjourné dans l'oeil pendant quinze mois. Guérison et restitution de la force visuelle normale. Rev. génér. d'oph. VI. 6. p. 271. — Post, M. H., Rupture of the optic nerve at the chiasme. Amer. Journ. of Oph. IV. 6. p. 163. — Zehender, W., Eine Magnetoperation. Klin. Mon.-Bl. XXV. S. 315. — Neese, Beiträge zur Magnetoperation. Arch. für Augenheilk. XVIII. 1. S. 1. — Ring, Frank, W., Total paralysis of all the muscles of the left eye. Optic neuritis, ptosis of the lid; paralysis of accommodation and of the iris. (Traumatic.) Med. Rec. Vol. 32. No. 6. p. 184. —

Silex, P., Beitrag zur Casuistik der Augenaffectionen in Folge von Blitzschlag. Arch. f. Augenheilk. XVIII. 1. S. 65. — Elschnig, A. Einfache Schädelfraction mit Impression. Wiener med. Wochenschr. 1887. No. 47. — Hughes, H., Die Entstehung der Lederhautberstungen und Aderhautrisse. v. Graefe's Arch. f. Ophth. XXXIII. 3. S. 21. — Magnus, H., Zur Casuistik der Aderhaut-Netzhautrisse. Klin. Mon.-Bl. XXV. S. 485. — Gross, F. R., Penetrating wound of eyeball with escape of vitreous resulting (after rupture) in recovery with useful vision. Trans. of the Oph. Soc. of the Unit. Kingd. 1886/7. VII. p. 283. — Edmund and Lawfod, On optic neuritis in head injuries. Ibid. p. 208. — Galezowski, Aniridie traumatique avec luxation du cristallin. Rec. d'Oph. 1887. No. 11. p. 642. — Grossmann, L., Traumatische Augenverletzungen. Wiener med. Presse. No. 46. S. 47. — Mackinlay, J. G., Complete self-enucleation of eyeball. Trans. of the Oph. Soc. 1886/7. VII. p. 298. Mules, P. H., A case of double auto-extraction. Ibid. p. 296. — Mules, P. H., Smal dart in globe eleven days. Ibid. p. 297. — Mules, P. H., Posterior scleral rupture. Ibid. p. 298. — Snell, S., On closure of sclerotic wounds by suturing the conjunctiva. Ibid. p. 291.

XXV. Augenleiden bei Allgemeinerkrankungen.

Gooley, Thomas, Double optic neuritis and Ménières disease. New York med. Journ. XLV. Nr. 2. p. 31. — Berlin, R., Eine besondere Art der Wortblindheit (Dyslexie). Wiesbaden 1887. — Hirschberg, J., Ueber diabetische Sehstörungen. Münchener med. Wochenschr. 1887. Nr. 7. S. 129. — Berry, A. G. and Bramwell, Byron, Case of Ophthalmoplegia externa probably due to a scrofulous lesion of the Pons Varoli. Edinburgh med. Journ. CCCLXXXI. p. 817. — Lubinski, A., Iridocyclitis post febrem recurrentem. Wjestnik Ophth. IV. 1. p. 1. — Tomaschewski, Ueber die Amblyopie in der condylomatösen Periode der Syphilis. Wjestnik Ophth. IV. 1. p. 84. — Borel, G., Affections hystériques des muscles oculaires. Arch. d'Oph. VII. 1. p. 21. — Fournier, Diagnostic des paralysies de la troisième paire d'origine tabétique. Rec. d'Oph. 1887. No. 3. p. 129. — Kamocki, V., Pathologisch-anatomische Untersuchungen von Augen diabetischer Individuen. Arch. f. Augenhlk. XVII. S. 247. — Lagrange, Contribution à l'étude clinique des affections oculaires dans le diabète sucré. Arch. d'Oph. VII. 1. p. 65. — Schirmer, Iritis bei Diabetes. Klin. Mon.-Bl. XXVI. S. 172. — Alexander, Erweichungsherd im rechten Grosshirnschenkel. Deutsche medicin. Wochenschr. 1887. Nr. 18. — Deutschmann, R., Ueber Neuritis optica, besonders die sog. Stauungspapille und deren Zusammenhang mit Gehirnaffectionen. Jena 1887. — Edmunds, W. and Lawford, Remarks on Prof. Deutschmann's views on optic neuritis. Oph. Rev. 1887. VI. 67. p. 134. — Armaignac, Amaurose hystérique monolatérale. Soc. franç. d'Opht. 1887. — Hirschberg, J., Sehstörungen durch Zuckerharnruhr. Deutsche med. Woch. 1887. Nr. 17, 18 u. 19. — Horstmann, C., Ueber Anaesthesia retinae. Zeitschr. f. klin. Med. XII. 4. — Magnus, Zur Casuistik der Sympathicusreizung. Klin. Mon.-Bl. XXV. S. 207. — Stevens, G., Irritations arising from the visual apparatus considered as elements in the genesis of neurosis. New York med. Journ. 1887. Nr. 16. p. 421. Ranney, Ambrose, Eye strain in its relations to neurology. Ibidem. p. 429. — Uhthoff, W., Untersuchungen über den Einfluss des chronischen Alkoholismus auf das menschliche Auge. (Schluss). v. Graefe's Arch. f. O. XXXIII. 1. S. 257. — Ziegler, Allo studio dell' origine dell' amaurosi in seguiti ad emorragi. Il Magazin. 1887. — Caudron, Tabes héréditaires, Tuberculose et

syphilis. Rev. génér. d'Oph. VI. 3. p. 97. — Dor, Sur une forme particulière d'aphasie de transmission pour la dénomination des couleurs. Rev. génér. d'Oph. VI. 4. p. 155. — Gilles de la Tourette et Blocq, Sur le traitement de la migraine ophtalmique accompagnée. Progrès méd. No. 24. p. 476. — Pechdo, Enucléation d'un globe oculaire amenant la guérison de l'epilepsie. Rec. d'Ophth. 1887. Nr. 6. p. 346. — Rolland, Les troubles visuels dans le diabète sucré sont-ils des troubles de consomption? Rec. d'Oph. 1887. Nr. 6. p. 334. — Zellweger, J., Anatomische und experimentelle Studien über den Zusammenhang von intracraniellen Affectionen und Sehnervenerkrankung. In.-Diss. Zürich 1887. — Rumschewitsch, Zur Casuistik der Hemianopia temporalis. St. Petersb. med. Wochensch. 1887. Nr. 10. — Armaignac, Amaurose hystérique monlatérale chez une petite fille de dix ans, ayant duré plusieurs années. Guérison complète et instanée sans traitement. Rev. clin. d'Ocul. No. 6. p. 121. — Bettmann, Boerne, Ocular troubles of nasal origin. Journ. of the Amer. med. Ass. 1887. — Fürst, Beitrag zu den Beziehungen zwischen Nieren- und Augenkrankheiten. Berl. klin. Wochenschr. 1887. Nr. 18. — Deutschmann, R., Pathologisch-anatomische Untersuchung einiger Augen von Diabetikern, nebst Bemerkungen über die Pathogenese der diabetischen Cataract. v. Graefe's Archiv f. O. XXXIII. 2. S. 229. — Wagenmann, A., Ein Fall von doppelseitiger metastatischer Ophthalmie im Puerperium durch multiple Streptokokkenembolie. v. Graefe's Arch. f. Oph. XXXIII. 2. S. 147. — Ulrich, R., Ueber Netzhautblutungen bei Anämie, sowie über das Verhalten des intraocularen Druckes bei Blutverlusten, bei Chinin- und Chloralvergiftungen. v. Graefe's Arch. f. O. XXXIII. 2. S. 1. — Legry, Ophtalmie et abscès du sein. Progrès méd. No. 35. p. 155. — Mooren, A., Eye troubles in their relation to occipital disease. Ninth internat. med. Congr. at Washington 1887. — Ranney, L., Does a relationship exist between anomalies of the visual apparatus and the so-called neuropathic tendency? Ibid. — Galezowski, La rougeole se transmet quelquefois par les yeux à plusieurs membres de la même famille. Récueil d'Ophtalm. 1887. No. 9. p. 513. — Moeli, C., Ueber die Pupillenstarre bei der progressiven Paralyse. Archiv f. Psychiatrie und Nervenkrankheiten. XVIII. 3. S. 1. — Ranney, Ambrose, Eye strain in its relation to functional nervous diseases; with hints relating to the detection and treatment of muscular anomalies in the orbit. Med. Bull. IX. 9. p. 260. — Schmidt-Rimpler, H., Doppelseitige Amaurose nach Blutverlust in Folge einer Nasenoperation. Klin. Mon.-Bl. XXV. S. 375. — Sée, G., Traitement des maux de tête, cephalée migraine ophtalmique, névralgie faciale par l'antipyrin. Rec. d'Oph. 1887. Nr. 10. p. 896. — Westphal, C., Ueber einen Fall von chronischer progressiver Lähmung der Augenmuskeln nebst Beschreibung der Ganglienzellengruppen im Bereiche des Oculomotoriuskerns. Arch. f. Psych. und Nervenkrkht. XVIII. 3. p. 846. — Ziegler, Ernst, Zur Kenntniss der Entstehung der Amaurose nach Blutverlust. III. Beitr. zur pathol. Anat. u. Phys. II. Griffith, A. H., Four cases of bitemporal Hemianopia. Med. Chronicle 1887. Jan. S. 285. — Kahler, Beobachtungen über Hemianopie. Prag. med. Woch. 1887. Nr. 17 u. 18. — Alexander, Erweichungsherd im rechten Grosshirnlappen. Deutsche med. Wochenschr. 1887. — de Watteville, A., Ueber die Lähmung der Convergenzbewegung der Augen im Beginne der Tabes dorsalis. Neurol. Centralbl. 1887. Nr. 10. — Nettleship, E., Exostoses of skull, with Atrophy of optic nerves. Ophth. Soc. of the Unit. Kingd. 1887. Jan. 27. — Brandenburg, Ein Fall von homonymer rechtsseitiger Hemianopsie mit Alexie und Trochlearislähmung. v. Graefe's Archiv f. Ophth. XXXIII. 3. S. 93. —

Schmidt-Rimpler, H., Ein Fall von Ponsgliom. Arch. f. Augenh. XVIII. 2. S. 152. — Berry, G. A., On ocular symptoms in cases of cerebral diseases. Trans. of the oph. Soc. 1886/87. p. 308. — Bouveret, Observation de cécité totale par lésion corticale; ramollissement de la face interne des deux lobes occipitaux. Rev. génér. VI. 17. p. 487. — Charcot, Phénomènes oculaires dans la xérose en plaques et dans l'ataxie. Formes frustes de la sclérose en plaques. Rec. d'Oph. No. 11. p. 664. — Couetoux, L., De la paralepsie. Annal. d'oc. XCVIII. p. 183. — Edmunds, E. and Lawford, J. B., An analysis of cases of hemianopsia in cerebral disease in reference to the occurence of optic neuritis. Trans. of the Oph. Soc. 1886/87. VII. p. 204. — Lang, W., Case of meningitis after excision. Ibid. p. 319. — Nettleship, E., Acute tempory amblyopia whilst taking small doses of quinine. Ibid. p. 218. — Müller-Lyer, Ueber ophthalmitische Migräne. Berliner klin. Wochenschr. 1887. Nr. 42. — Parinaud, Des cephalalgies oculaires. Rec. d'Oph. Nr. 11. p. 663. — Ranney, R., The treatment of functional nervous diseases by the relief of eyestrain. New York med. Jour. Nr. 1411. p. 74. — Rohtholz, Ueber die Beziehungen von Augenerkrankungen zu Nasenaffectionen. Deutsche medic. Woch. 1887. Nr. 52. — Ziem, Iritis bei Eiterung der Nase und ihrer Nebenhöhlen. Centralbl. f. prakt. Augenh. 1887. S. 358.

